

Die in meiner Klinik geübte

Technik der Gallensteinoperationen

mit einem Hinweis auf

die Indikationen und die Dauererfolge.

Auf Grund eigener,

bei **1000 Laparotomien** gesammelter Erfahrungen

bearbeitet von

Prof. Dr. Hans Kehr.

Mit 81 schematischen Zeichnungen im Text des I. Teils,
24 schematischen Zeichnungen im Text des II. Teils und
14 Tafeln am Ende des I. Teils.



J. F. Lehmann's Verlag.
MÜNCHEN 1905.

Seiner Excellenz

dem Wirklichen Geheimen Rat

Herrn Professor Dr. Ernst v. Bergmann

gewidmet.

Vorwort.

Das Geheimnis des Glückes ist:
Freude am Werk unserer Hände!

Nachdem ich nunmehr 14 Jahre lang Gallensteinchirurgie getrieben und am 14. 12. 04. die 1000ste Gallensteinoperation ausgeführt habe, trete ich mit einem Buche vor die Öffentlichkeit, in dem ich unter einem Hinweis auf die Indikationen zur Operation und die augenblicklichen und Dauererfolge besonders die in meiner Klinik geübte Technik der Gallensteinoperationen ausführlich beschreibe. 1000 Gallensteinoperationen! Wer auf dem Gebiete der Gallensteinchirurgie auch nur einigermassen Bescheid weiss, der kann die Mühe und Arbeit beurteilen, die nötig war, um eine solche Arbeit zu bewältigen. Der kennt auch die schweren und sorgenvollen Stunden, die solche Eingriffe mit sich bringen. Neben den guten Erfolgen blieben die Misserfolge nicht aus, aber sie kamen in einer solch' verschwindenden Minderzahl vor, dass ich heute allen Grund habe, mit grösster Befriedigung auf die vergangenen 14 Jahre zurückzublicken.

Ich habe durch die vielen Operationen viel gelernt.

Sie verschafften mir den richtigen Einblick in die pathologische Anatomie der Cholelithiasis, schärften meine diagnostischen Fähigkeiten und verhalfen mir zu einer Technik, die mich heutzutage in die Lage versetzt, mich in den schwierigsten Fällen schnell zurecht zu finden und Operationen, zu denen ich früher 3—4 Stunden brauchte, in ½ bis 1 Stunde zum guten Ende zu führen. Ich kann mich glücklich schätzen, dass ich mich in dieser Spezialität ausbilden konnte, und ich hoffe, wenn ich gesund bleibe, noch viele Jahre lang zum Wohle der zahlreichen Gallensteinkranken das Messer führen zu können.

Zur Feier meiner 1000sten Gallensteinoperation habe ich mir selbst eine Festschrift geschrieben: sie befasst sich beson-

ders mit der Technik der Gallensteinoperationen und der Indikationsstellung. Ich hatte das Bedürfnis, die von mir geübte Technik einer kritischen Prüfung zu unterwerfen und festzustellen, ob sie den Anforderungen moderner Chirurgie entspricht. Und dann wollte ich mir selbst über die von mir aufgestellten Indikationen zur Operation Rechenschaft ablegen. Ich hoffe, dass sowohl meine Technik als auch meine Indikationsstellung in den Kreisen der Ärzte Anklang findet.

Wenn ich mich an dem Tage meiner 1000sten Gallensteinoperation meiner Erfolge freuen kann, so will ich nicht vergessen, dass ich diese in erster Linie dem kollegialen Wohlwollen zahlreicher Ärzte verdanke. Dem Chirurgen werden die meisten Kranken von den Hausärzten überwiesen. Ohne deren Rat ist es nach meiner Erfahrung selten, dass einmal ein Patient freiwillig eine chirurgische Klinik aufsucht. Gerade auf dem Gebiete der Cholelithiasis ist ein einmütiges Zusammenarbeiten von Chirurgen und praktischen Ärzten dringend notwendig, wenn man den Kranken die richtige Behandlung angedeihen lassen will. Ich habe mich von jeher der Unterstützung vieler Kollegen erfreuen können, die mir eine grosse Zahl Gallensteinkranker zuführten und dazu beitrugen, dass ich die Gallensteinchirurgie zu einer Art Spezialität in meiner Klinik ausbilden konnte. Die guten Erfolge, die ich erzielte, kann jeder von diesen Ärzten getrost für sich beanspruchen. Dankbaren Herzens schreibe ich diese Worte nieder in der Hoffnung, dass auch in Zukunft das kollegiale Zusammenarbeiten mit den praktischen Ärzten andauern wird.

In zweiter Linie verdanke ich die guten Erfolge meinen Assistenten, die mir bei und nach der Operation treulich zur Seite standen. Mit Wehmut gedenke ich meines ersten Helfers in meiner Klinik, des verstorbenen Oberstabsarztes Dr. Saurbrey, der nun schon vier Jahre in der kühlen Erde ruht. Die andern sind — des freue ich mich — zum grossen Teile tüchtige Chirurgen geworden, die selbstständig auf dem Gebiete der Gallensteinchirurgie weiter arbeiten und bereits über ansehnliche Erfolge berichten können. Allen meinen Assistenten spreche ich auch an dieser Stelle meinen Dank aus für die aufopfernde Mühe, die sie besonders bei der Nachbehandlung meinen Kranken bei Tag und Nacht zukommen liessen. —

Die zahlreichen Kollegen, die bei meinen Gallensteinoperationen zugegen waren — ich hatte die Freude berühmte Vertreter der Chirurgie in meinem Hause begrüssen zu können —, sprachen fast sämtlich den Wunsch aus, eine von mir verfasste Technik der Gallensteinoperationen zu besitzen. Ich habe mich lange dagegen gesträubt, diesem Wunsche nachzukommen, da ich der Meinung bin, dass eine noch so anschaulich geschriebene Operationslehre nicht im Stande ist, den Nutzen, den das Zusehen bei Operationen gewährt, zu ersetzen. Doch sehe ich ein, dass nur wenige Ärzte in der Lage sind, sich die Zeit zu gönnen, an Spezialkliniken für Gallensteinchirurgie ihre Kenntnisse zu erweitern, und ich gebe auch zu, dass Chirurgen, die sich sonst mit der Abdominalchirurgie beschäftigen, an einer geschriebenen Technik genügenden Anhalt finden können, wie sie sich bei der chirurgischen Behandlung der Gallensteinkrankheit zu verhalten haben.

Immerhin muss ich ausdrücklich bemerken, dass ein Arzt, auch wenn er die folgenden Auseinandersetzungen auswendig lernt, noch lange kein Gallensteinchirurg wird. Für Studierende und solche Kollegen, denen jede spezielle chirurgische Ausbildung abgeht, ist die Technik nicht geschrieben; diese mögen sich mit der Lektüre der Indikationen und der Dauererfolge begnügen. Wer sich besonders für die pathologische Anatomie der Cholelithiasis interessiert, dem werden die zahlreichen mikroskopischen Untersuchungen der excidierten Gallenblasen willkommen sein. Dieselben sind in dem pathologischen Institut des Herrn Prof. Dr. Aschoff in Göttingen und Marburg ausgeführt worden, wofür ich auch an dieser Stelle dem verehrten Kollegen meinen ergebensten Dank ausspreche.

Die Technik ist also lediglich für solche Ärzte bestimmt, welche in der Chirurgie völlig Bescheid wissen und die Hauptoperationen der Bauchhöhle (Gastroenterostomie, Darmresektion etc.) gründlich beherrschen. Ich werde bei der Beschreibung der Vorbereitungen zu einer Gallensteinoperation Gelegenheit finden, diesen Punkt noch ausführlich zu erörtern.

Ich wurde in dem Entschluss, eine Technik der Gallensteinoperationen zu schreiben, durch den Umstand wesentlich bestärkt, dass bisher die Gallensteinchirurgie in den bekannten Operationslehren (z. B. von Kocher, Sonnenburg und Mühsam) nur sehr stiefmütterlich behandelt worden ist; die beste, dem Zweck

des Buches entsprechend aber sehr kurze Darstellung der Gallensteinchirurgie findet man bei v. Bergmann und Rochs.

Eine ausführliche Beschreibung der Operationstechnik der Eingriffe am Gallensystem stammt von Riedel. Aber gerade von diesem Chirurgen weiche ich in vielen Punkten wesentlich ab (z. B. im Hinblick auf die Tamponade nach Ectomie, auf die Choledochotomie mit Naht, Hepaticusdrainage, Schlauchverfahren, transduodenale Choledochotomie etc.). Ich werde deshalb, damit der Leser unsere gegensätzlichen Ansichten genau kennen lernt, auf diese näher eingehen müssen; ich verfolge dabei nicht den Zweck, meine Erfahrungen in den Vordergrund zu drängen, sondern ich will einen Ausgleich herbeizuführen suchen zwischen zwei Chirurgen, deren Haupttätigkeit es von jeher war, die Gallensteinchirurgie zu pflegen und auszubauen. Wer zwischen den Zeilen zu lesen versteht, der wird gemerkt haben, dass Riedel in seinem Buch oft gegen mich — ohne Nennung eines Namens — Stellung nimmt; ich liebe im Kampf auch bei wissenschaftlichen Fragen die offene Aussprache und verspreche mir davon für die Förderung der Gallensteinchirurgie einen grösseren Gewinn, als wenn man Seitenhiebe austeilt und durch versteckte Angriffe sich wehrt.

Riedel hat um die Ausbildung der Gallensteinchirurgie sich grosse Verdienste erworben, die ich stets anerkannt habe. Nach Langenbuch hat er diesen Teil der Chirurgie am meisten ausgebildet, aber von seinen Operationsvorschriften kann ich nicht alle gut heissen.

Trotzdem empfehle ich jedem Chirurgen, Riedel's Buch recht sorgfältig zu studieren, ich bitte aber auch mit dem meinigen ebenso zu verfahren.

Jeder handle also nach dem Grundsatz: Prüfet Alles und behaltet das Beste!

Ob meine Vorschriften besser oder schlechter sind wie die Riedel's, das wird die Wissenschaft entscheiden. Mag das Urteil der Fachleute gut oder schlecht ausfallen, etwas Nutzen wird mein Buch hoffentlich bringen und dazu beitragen, die Gallensteinchirurgie populärer zu machen. Nur wenige Chirurgen beschäftigen sich mit ihr in grösserem Umfang; die meisten scheuen die schwierige Technik und ziehen vielleicht aus diesem Grunde die Indikationen zur Operation sehr eng. Ich hoffe von meiner Arbeit, dass sie noch recht viele Chirurgen zu begeisterten

Freunden der Gallensteinchirurgie macht. Das wäre der schönste Lohn für die Mühe, die mir die Fertigstellung des Buches bereitet hat. Ich bilde mir nicht ein, dass die von mir beschriebene Operationstechnik in jeder Beziehung vollkommen ist. Wir wollen doch nicht vergessen, dass wir erst im Anfang der Gallensteinchirurgie stehen und dass eigentlich erst seit 22 Jahren — seit der ersten Ectomie Langenbuch's — die operative Behandlung der Gallensteinkrankheit in Fluss gekommen ist. Noch gibt es genug an der Technik auszubessern! Auch wenn man wie ich 1000 Gallensteinoperationen gemacht hat, kommen noch genug Fälle vor, denen gegenüber man sich sehr als Anfänger fühlt, und oft genug werde ich daran erinnert, dass ich trotz grosser Übung und Erfahrung noch ein rechter Stümper bin.

Gerade diese Einsicht hat mich bewogen, meine Operationserfahrungen immer wieder kund zu geben, und ich hoffe dadurch manchem Kollegen viel „Lehrgeld" zu ersparen und bei diesem und jenem Gallensteinkranken die Gefahr des blutigen Eingriffs erheblich zu mildern.

Die folgende Arbeit zerfällt in zwei Teile. In dem ersten spreche ich von den Vorbereitungen zur Operation, der Operationstechnik, der Nachbehandlung und den Erfolgen. Die überall im Text eingefügten Zahlen beziehen sich auf die im zweiten Teil niedergelegten Krankengeschichten. Für jede Operationsmethode habe ich als Beleg mehrere Krankengeschichten angeführt, aus denen man zugleich die bei der Operation selbst und hinterher bei der Nachbehandlung eintretenden Abweichungen genau kennen lernen soll. Ich habe die Krankengeschichten in einem besonderen Teil untergebracht, um nicht den Text im ersten Teil unnötig zu zerreissen. Nur wenige Krankengeschichten, die meine Contraindikationen zur Operation erörtern sollen, habe ich in dem Kapitel: „Indikationen" untergebracht; ebenso findet sich der Fall von Plastik am Ductus choledochus, von Aneurysma der Art. hepatica und von Hepato-Cholangio-Enterostomie im ersten Teil dieses Buches. Der grosse Wert einer guten Casuistik kommt gerade in der Gallensteinchirurgie so recht zur Geltung, und eben deshalb habe ich im II. Teil dieses Buches 177 Krankengeschichten zusammengestellt, aus denen die Einzelheiten der von mir im I. Teil beschriebenen Technik zu ersehen sind. „Die Krankengeschichten sind —

wie Lennander richtig sagt — Tatsachen, an die man sich halten kann. Derjenige, der keine persönliche Erfahrung besitzt, muss gute Krankengeschichten in Massen lesen und sich in jede von ihnen hineindenken.“ Dies ist auch meine Meinung und mein Wunsch.

Die Anamnesen der Krankengeschichten stammen entweder von den Ärzten, die mir die Kranken zur Operation anvertrauten, oder von meinen Assistenten. Der Befund und die Diagnose wurden stets von mir vor der Operation niedergeschrieben. Der Verlauf der Operation wurde ebenfalls von mir notiert, während den Verlauf nach der Operation die Assistenten zu Protokoll brachten.

Ich bin bisher immer gewohnt gewesen, den Beruf wie die Herkunft meiner Kranken anzugeben und war sehr erstaunt, dass ein Kritiker einer meiner früheren Arbeiten meine Gewohnheit abfällig kritisierte. Ich meine, es ist wichtig, dass man Beruf und Geschlecht der Patienten kennt; ja es scheint mir, dass diese Kenntnis nützlich ist. Hat doch Riedel in einer Arbeit aus der Jenenser Klinik meine diesbezüglichen Angaben gut verwerten lassen können, um über Ätiologie und Vorkommen der Cholelithiasis Untersuchungen anzustellen. Wenn ich den Ort angebe, woher die Patienten stammen, so habe ich dabei nicht die Absicht, die Verbreitung der Cholelithiasis zu ergründen. Das dient lediglich zu meiner Orientirung und zu der derjenigen Kollegen, die mir die Kranken zur Operation überwiesen haben. Ich bin oft genötigt, bei späteren Arbeiten auf frühere Krankengeschichten zurückzugreifen. Steht da nun: Herr S. B. aus N., so muss ich erst alle Krankenbücher durchblättern, ehe ich mich orientiere, steht aber da: S. B., Apothekenbesitzer aus Nauheim, so weiss ich sofort, wer damit gemeint ist. Und Kollegen, die meine Krankenjournale lesen, werden viel leichter die Operationsgeschichte ihres Patienten finden. Ein Kritiker sollte sich doch an solchen kleinlichen Äusserlichkeiten nicht stossen, sondern mehr dem Inhalt und den Erfolgen sein Augenmerk schenken. Ich bleibe also bei meiner Gewohnheit und bin mir bewusst, dass ich es Allen niemals recht machen werde.

Bisher hat noch kein Patient sich „getroffen“ gefühlt, dass ich so ausführlich sein Leiden beschrieben habe. Selbstverständlich habe ich Krankheiten wie Gonorrhoe und Lues etc., die man gern geheim hält, nicht erwähnt. Auch hat sich

Niemand bisher gekränkt gefühlt, weil ich seine Lebercirrhose, deren Entstehung ich auf Excesse in Baccho zurückführen musste, diagnostiziert habe; im Gegenteil: Die Patienten mit Lebercirrhose, die ich durch die Talma'sche Operation heilen konnte, sind mir so dankbar, dass die von mir vertretene Annahme des Potatoriums bestimmt keinen veranlassen wird, mich deshalb „gerichtlich zu belangen".

Es war nicht leicht, die vielen Krankengeschichten in bestimmten Gruppen unterzubringen. Fälle, die z. B. in dem Abschnitt transduodenale Choledochotomie erwähnt sind, konnten ebensogut bei der Choledocho-Duodenostomia interna angeführt werden und umgekehrt. Immerhin glaube ich, dass meine Einteilung nicht ganz unpraktisch ist und bei einer raschen Orientierung über die einzelnen Operationsmethoden gute Dienste leistet.

Zahlreiche Abbildungen mögen zum bessern Verständnis der von mir geübten Technik beitragen. Die schematischen Zeichnungen sind von mir selbst entworfen und von einem Zeichner des J. F. Lehmann'schen Verlags in München ausgeführt worden. Einige Bilder habe ich den ausgezeichneten Atlanten von Schultze und Sobotta entnommen. Die Skizzen, welche die retroduodenale Choledochotomie erläutern, hat mir Herr Prof. Payr in Graz zur Verfügung gestellt, wofür ich ihm meinen besten Dank ausspreche. —

Ich widme dieses Buch Seiner Excellenz dem Wirklichen Geheimen Rat Herrn Professor Dr. Ernst von Bergmann. Seine mit Rochs zusammen herausgegebene Operationslehre ist so ziemlich die einzige, welche die von mir eingeführte Hepaticusdrainage ausführlich beschreibt. Und dann hat mich Herr von Bergmann von vornherein in meinen Bestrebungen auf dem Gebiete der Gallensteinchirurgie so wohlwollend unterstützt, dass ich das Bedürfnis fühle, ihm durch ein äusseres Zeichen meinen Dank auszudrücken. Als ich nunmehr vor zehn Jahren auf dem Chirurgenkongress meine Jungfernrede hielt: „Über die Entfernung des eingeklemmten Steines aus dem Ductus cysticus durch Incision dieses Ganges", und der Vorsitzende von Esmarch die Dauer der Vorträge am letzten Sitzungstage auf 5 Minuten angesetzt hatte, da war es unser erster deutscher Chirurg, der die Erlaubnis erwirkte, dass ich länger als 5 Minuten reden durfte, und der für meine Methode ein

sehr lebhaftes Interesse zeigte. Auch in späteren Jahren hat der akademische Meister der ersten deutschen Universität mir, dem Chirurgen einer kleinen Provinzialstadt, Zeichen seines Wohlwollens zu teil werden lassen, wofür ich ihm auch an dieser Stelle meinen ergebensten Dank ausspreche.

Ich verbinde mit der Widmung dieses Buches den Wunsch, dass Ernst von Bergmann noch viele Jahre der deutschen Chirurgie erhalten bleiben möge, der Wissenschaft zum Ruhme, den Kranken zum Segen und den Ärzten zur Nacheiferung!

Halberstadt, 14. Dezember 1904,
am Tage der 1000. Gallenstein-Operation.

Prof. Dr. Hans Kehr.

I. Teil.

Die Vorbereitungen zu einer Gallensteinoperation, die Technik der verschiedenen Eingriffe, die Nachbehandlung der Gallensteinoperierten und die augenblicklichen und Dauererfolge nach Gallensteinoperationen.

Inhalt des ersten Teils.

I. Teil.

A) Die Vorbereitungen zu einer Gallensteinoperation.

Jede Operation, gleichgültig, ob es sich um die Eröffnung der Bauchhöhle oder um die Entfernung einer Warze handelt, verlangt gewisse Vorbereitungen, denen sich der Operateur und der Kranke unbedingt unterziehen muss. Je schwieriger die Operation ist, um so umfassender müssen die Vorbereitungen getroffen werden. Da die Gallensteinoperationen zu den schwierigsten Eingriffen gehören, die überhaupt am Menschen vorgenommen werden, sind die Vorbereitungen mit dem Bewusstsein grösster Verantwortung einzuleiten und mit allen zur Verfügung stehenden Mitteln zu vollenden.

Diese Vorbereitungen beziehen sich auf den **Arzt,** der die Operation unternimmt, auf die **Assistenten,** welche dem Operateur helfend zur Seite stehen, auf den **Patienten,** welcher sich dem Chirurgen anvertraut; aber schliesslich auch auf totes Material, auf das **Operationszimmer,** das **Verbandzeug,** die **Instrumente** und das **Unterbindungsmaterial.**

Wir sprechen zuerst von den Vorbereitungen, denen sich der Arzt und seine Assistenten unterziehen müssen.

I. Die Vorbereitungen des Operateurs und seiner Assistenten.

Ehe ich zu meinem eigentlichen Thema übergehe, halte ich es für zweckmässig, einige einleitende Bemerkungen vorauszuschicken, um festzustellen, welche wissenschaftliche Vorbereitung und Ausbildung der Arzt nötig hat, wenn er sich mit gutem Erfolg der Gallensteinchirurgie widmen will. Manchem könnten solche Erörterungen überflüssig erscheinen, da es doch als selbstverständlich gelten muss, dass ein Arzt, der eine Gallensteinoperation unternimmt, auch die **Technik** solcher Operationen völlig beherrscht und imstande ist, durch eine sorgfältige **Nachbehandlung** seine Pflegebefohlenen der gewünschten Heilung entgegenzuführen.

Nach meinen Erfahrungen wird diese Forderung aber nicht immer erfüllt, und deshalb halte ich es für keineswegs über-

flüssig, wenn ich etwas ausführlich diesen Punkt erörtere. Ja, ich glaube, dass solche Erörterungen von grossem Nutzen sind.

Ich habe mir auf den folgenden Blättern die Aufgabe gestellt, durch eine genaue Beschreibung der Operationstechnik der Gallensteinchirurgie zu grösserer Verbreitung zu verhelfen, halte es aber auch für meine Pflicht, auf den Schaden, der durch die Einmischung Unberufener ihr erwächst, hinzuweisen und die Operationslust solcher zu dämpfen, die nicht genügend vorbereitet eine Gallensteinoperation unternehmen.

Dabei leiten mich nicht etwa egoistische Absichten und persönliche Interessen. Wie töricht ist doch die Annahme, ich hätte Sorge, in meiner Lieblingsbeschäftigung und Spezialität beeinträchtigt zu werden, wenn gar zu viel Ärzte sich mit der Gallensteinchirurgie beschäftigten! Nun, wer die folgenden Blätter mit Aufmerksamkeit liest, wird zu der gegenteiligen Ansicht gelangen: mich beseelt lediglich der Wunsch, den grossen Segen, der in der Gallensteinchirurgie steckt, immer mehr zu verbreiten und dadurch den unzähligen von Schmerzen geplagten Kranken zu nützen und zu helfen. Ein Segen erwächst den Kranken aber nur dann, wenn sie in die rechten Hände kommen, wenn sie den richtigen Arzt finden, der gelernt hat, Gallensteinkranke zu operieren und — zu heilen.

Freilich hat **jeder** Mediziner, der das Staatsexamen absolviert hat, die „juristische Berechtigung“ Operationen vorzunehmen, gleichgültig ob diese zur grossen oder kleinen Chirurgie gehören. Das Recht, die chirurgische Kunst auszuüben, hat also nicht nur der Leiter einer chirurgischen Universitätsklinik, nicht nur der Spezialist für Chirurgie in seiner Privatklinik; auch der Dirigent kleiner und kleinster Krankenhäuser, auch der praktische Arzt, gleichgültig ob er in grosser Stadt eine „praxis aurea“ betreibt oder auf entlegenem Dorfe sein Dasein von kläglicher Kassenpraxis kümmerlich fristet, ist berechtigt, Gallensteine zu operieren, **nota bene, wenn er kann.** Meinhard Schmidt beantwortet die Frage: „Darf ein praktischer Arzt Laparotomien machen?“ ganz korrekt, wenn er sagt: „Warum nicht? **wenn er kann!**“ In dem kleinen Wörtchen „kann“ stecken aber sehr viele Forderungen, deren Erfüllung nicht nur vom Wissen und Können des Einzelnen, sondern von manchen äusseren Umständen und Bedingungen abhängt. Der praktische Arzt darf Laparotomien machen, wenn er die Technik der

Abdominalchirurgie beherrscht, wenn er über eine zuverlässige Assistenz verfügt, wenn er Gelegenheit hat, die Nachbehandlung gewissenhaft und sorgsam zu überwachen. Wird eine dieser Bedingungen nicht erfüllt, dann ist es um den Erfolg der Operation schlecht bestellt.

Wie und wo der Arzt die Technik erlernt hat: auf eigene Faust, aus Büchern, durch Zusehen bei Operationen anderer Ärzte oder in der Schule eines Fachchirurgen, das ist schliesslich seine Sache:

„Das wird sich bäldlich zeigen,
Wenn rechte Kunst ihm eigen
Und gut er sich bewährt,
Was gilt's, wer sie ihn gelehrt?“

Was Hans Sachs in den Meistersingern von dem hoffnungsvollen Ritter aus dem Frankenland singt, das gilt so recht vom Chirurgen. Die rechte Kunst muss ihm eigen sein, wenn er auf einen guten Erfolg seiner Tätigkeit hoffen will. Gar Mancher erlernt die „rechte Kunst“ niemals, und wenn er Jahre lang die treffliche chirurgische Schule eines berühmten Meisters besucht hat, und ein Anderer wieder „bewährt sich gut“, obwohl er nur kurze Zeit in der Chirurgie sich ausbilden konnte. Der eine Jünger des Äsculap, dem die Mutter Natur eine gute chirurgische „Anlage“ geschenkt hat, entwickelt sich in der Tat in wenigen Monaten zum tüchtigen Operateur, während ein zweiter sich viele Jahre lang in heissem Bemühen umsonst abquält und am Ende doch ein „Stümper“ bleibt.

Ein Gallensteinoperateur muss aber ein **fertiger** Chirurg sein; zwar kann eine Gallensteinoperation eine ganz einfache Operation sein, die auch ein Arzt unternehmen kann, der sonst in seiner Praxis nur gewohnt ist, ein Panaritium zu spalten oder ein Atherom zu excidieren. Aber sie kann andererseits auch sich höchst kompliziert gestalten, so dass sie nur ein Chirurg unter Anwendung der höchsten psychischen und physischen Kraft zum guten Ende zu führen vermag, der schon mehr als 100 Gallensteinoperationen ausgeführt hat. Eine zweizeitige Cystostomie, die doch weiter nichts darstellt als eine Incision der Bauchdecken, ist technisch leicht, und wer ein Messer, eine Hakenpinzette, einige Klemmen besitzt, bahnt sich schon einen Weg bis an das Peritoneum. Wenn man es aber mit Choledochussteinen zu tun hat, die retroduodenal in der Papilla duodeni sitzen, wenn man auf geschrumpfte Gallenblasen stösst,

deren Höhle mit dem Magen oder Darm in kommunizierende Verbindung getreten ist, dann bedarf es hervorragender Technik, um sich in solchen Verhältnissen zurecht zu finden und die Wundverhältnisse so herzustellen, dass eine Heilung möglich ist. Hier handelt es sich um Fälle, die auch dem trockensten Chirurgen den Schweiss aus den Poren pressen und an die körperlichen Kräfte die höchsten Anforderungen stellen. Solche Operationen werden nur Männer ausführen können, und wenn erst die liebe Weiblichkeit sich mit der grossen Chirurgie befasst, an diesen Fällen wird sie ihrer Schwäche recht bewusst werden und neidlos dem stärkeren Geschlecht Ruhm und Ehre überlassen. Wer in solchen Fällen nicht ganz grosse Erfahrung hat, operiert stundenlang bis zur grössten Erschöpfung. Gar oft, wie aus den Operationsgeschichten im II. Teil zu ersehen ist, wurde aus der geplanten Cystostomie eine Cystectomie, man musste Darmnähte, eine Pyloroplastik oder Gastroenterostomie zu der eigentlichen Gallensteinoperation hinzufügen. Niemand, auch der erfahrenste Gallensteinchirurg nicht, kann vorher wissen, wie eine Gallensteinoperation verlaufen wird, ob die gewöhnliche Cystostomie ausreicht oder komplizierende Eingriffe am Magen, Darm nötig werden, und deshalb ist es unverantwortlich, wenn ein Arzt an eine solche Operation herantritt, der nicht die Technik der Pylorusresection, der Gastroenterostomie, der Leberresection völlig beherrscht.

Diese Forderung wird aber, wie gesagt, nicht immer erfüllt. Ich kannte einen Chirurgen, der von den gebräuchlichen Operationsmethoden am Gallensystem nur die Cystendyse, die sogenannte ideale Operation ausübte; es schien ihm das einfachste, die Gallenblase aufzuschneiden, ihren Inhalt auszuräumen, den Schnitt zu vernähen und das Organ zu versenken. Von Ectomien und Choledochotomien wollte er durchaus nichts wissen: für solche schwierigen Eingriffe fehlte ihm jedes Verständnis und mangelte ihm die Technik.

Ein solcher Operateur wird natürlich nicht viel Gutes leisten; seine Eingriffe bleiben unvollkommen, und dadurch bringt er die Gallensteinchirurgie ebenso in Misskredit wie jener Kollege, der auf einsamem Dorfe sass und die Operationen ganz gut ausführte, die schliesslich jeder Arzt gelegentlich ausführen muss: die Tracheotomie und die Herniotomie. Die Erfolge, die er bei diesen Operationen hatte, liessen seinen Ehrgeiz nicht

ruhen, er excidierte Mammacarcinome, liess aber die inficierten Achseldrüsen zurück, und schliesslich operierte er auch die acute Cholecystitis — natürlich zweizeitig. Der Barbier oder die Hebamme des Dorfes waren seine Assistenten, der Arzt chloroformierte den Patienten an, und wenn er schlief, wurde sich rasch gewaschen und die Bauchhöhle eröffnet. Das schliessliche Resultat seiner Cystostomien waren fast durchweg Schleim- und Eiterfisteln, deren definitive Beseitigung die grössten Schwierigkeiten bereitete. Das Publikum bekommt durch derartige Operationen keinen besonderen Respekt vor der Chirurgie, im Gegenteil, dieselbe kommt, wie schon oben bemerkt, in einen üblen Ruf, wenn Ärzte ohne besondere chirurgische Ausbildung schwierige Operationen vornehmen. Denn auch der chirurgisch Begabteste kann heutzutage einer gründlichen Ausbildung in der Chirurgie kaum entraten: ein guter Lehrer muss den Schüler unterrichtet haben, ehe dieser sich auf eigene Füsse stellt. Das gilt ganz besonders für die Bauchchirurgie und ganz speziell für die Gallensteinchirurgie. Deshalb tut der praktische Arzt, der sich direkt nach dem Staatsexamen niederlassen und auf eine spezielle chirurgische Ausbildung verzichten muss, gut, wenn er von vorne herein von der Ausübung der grossen Chirurgie absteht und sich auf die allernotwendigsten Operationen beschränkt. So hat er immer noch Gelegenheit, seinen chirurgischen Neigungen nachzugehen.

In Summa: Gallensteinoperationen sollen also nur solche Ärzte ausführen, die die Technik der verschiedensten Bauchoperationen nach jeder Richtung hin beherrschen!

Diese Forderung erstreckt sich auch auf die Dirigenten kleiner und kleinster Krankenhäuser. Überall im deutschen Reich, in grossen und kleinen Städten, hat heutzutage das Krankenhauswesen eine Entwickelung erreicht, auf die wir stolz sein können. Selbst Städte unter 10,000 Einwohner haben Krankenhäuser errichtet, die in Bezug auf die Hygiene nichts zu wünschen übrig lassen, und die nicht selten von Ärzten geleitet werden, welche speziell chirurgisch ausgebildet ebenso gut einem grossen Krankenhaus in grosser Stadt zur Zierde gereichen würden. Nicht selten sind aber die Dirigenten solch' kleiner Krankenhäuser praktische Ärzte der betreffenden Stadt, die als Chirurgen einen lokalen Ruf geniessen, und weil sie beim Publikum von jeher als tüchtige Operateure galten, den

Vertrauensposten eines Krankenhausarztes erhielten. Sie hatten, ohne jemals längere Zeit chirurgische Assistenten gewesen zu sein, die Chirurgie in der Praxis erlernt, bewiesen ihre Tüchtigkeit durch manche glückliche Operation und erhielten nun einen Posten, der ganz ihren Wünschen entsprach. Jetzt konnten sie sich so ganz ihrer Lieblingsbeschäftigung, der Chirurgie, widmen! In der Tat zeigte mancher, der bisher grössere Operationen nicht ausgeführt hatte, dass in ihm viel chirurgisches Talent steckte, denn die Erfolge der Operationen an Magen, Leber und Uterus liessen nichts zu wünschen übrig. Andere wiederum hatten mit ihren Laparotomien kein rechtes Glück! Die meisten Patienten starben. Trotzdem betrachteten sie es für eine Schande, einen Gallensteinpatienten abzuweisen und ihm einzugestehen, dass sie bis dahin eine solche Operation nicht gemacht hätten, und der Ehrgeiz liess sie dann manchen Eingriff ausführen, dem sie auf Grund ihrer Ausbildung nicht gewachsen waren. Statt dass sich solche Ärzte auf die Versorgung von Verletzungen, auf Amputationen und Resektionen, Herniotomien, Tracheotomien, Empyemoperationen und viele andere Eingriffe beschränkten, fühlten sie sich auch berufen, die grosse Chirurgie zu pflegen. Welche Freude, wenn einmal eine acute serös-eitrige Cholecystitis eingeliefert wurde! Die Operation wurde gewagt, ja, sie musste gewagt werden, denn was würde der Patient sagen, wenn man ihn zu einem anderen Chirurgen schicken würde, und wie würde das Kuratorium des Krankenhauses sich wundern, wenn es erführe, dass der Arzt ihres Vertrauens noch nicht einmal eine „lumpige" Gallensteinoperation ausführen könne. Der Erfolg der Operation war schliesslich meist der, dass doch noch der Transport in ein grösseres Krankenhaus oder in eine chirurgische Klinik nötig wurde, wo eine sekundäre Operation die definitive Heilung unter schweren Gefahren des Lebens herbeiführte. Meistenteils aber überstanden die Kranken die erste Operation überhaupt nicht.

Es wäre gewiss ein idealer Zustand, wenn jede kleine Stadt von 10,000 Einwohnern ein Krankenhaus hätte, in dem ein Arzt waltete, der die ganze operative Tätigkeit völlig beherrschte, und der unterstützt von mindestens zwei Assistenten sich nur um seine Krankenhauspatienten zu bekümmern brauchte. Aber wer soll solch' vortrefflich ausgebildete Ärzte derart honorieren, dass sie standesgemäss leben, ihre Familie anständig

ernähren und für ihr Alter eine kleine Pension ersparen können? Ob jemals die Zeit heraufdämmert, in der solch' ideale Zustände herrschen? Hoffen wir das Beste! Einstweilen sind wir noch weit genug von dem oben geschilderten Ideal entfernt! Noch ist die Bauchchirurgie zu sehr in der Entwicklung begriffen, als dass sie Allgemeingut aller Ärzte werden könnte, und mit der Gallensteinchirurgie beschäftigen sich zur Zeit ausgiebig nur wenige Chirurgen, deren Namen bald aufzuzählen sind. Es wird noch viele Jahre dauern, bis sich auf diesem Gebiete ein Umschwung vollzogen hat und alle Krankenhausärzte sich mit diesem Zweige der Chirurgie befassen werden. Wie die Verhältnisse nun einmal liegen — man kann doch unmöglich verlangen, dass ein spezialistisch gebildeter Chirurg, der 4—5 Jahre Assistent war, in eine kleine Stadt zieht und für 600 M. eine Krankenhausstelle annimmt! — scheint es mir das Richtige zu sein, wenn zwischen Dirigenten kleiner Krankenhäuser und Spezialchirurgen eine Arbeitsteilung eintritt, wie sie z. B. in dem Bezirke, in dem ich tätig bin, von ganz allein sich vollzogen hat. Es besteht in der Tat zwischen den meisten Dirigenten kleinerer Krankenhäuser und meiner chirurgischen Privat-Klinik ein sehr schönes und verständiges Verhältnis. Überall in der Umgebung, z. B. in Blankenburg, Quedlinburg, Wernigerode, sind schöne Krankenhäuser erbaut, denen Ärzte vorstehen, die in der Chirurgie sehr segenbringend wirken. Sie sind häufig genug gezwungen, eine Stichverletzung der Leber, einen Darmverschluss operativ anzugreifen, und die Erfolge sind gut. Aber eine Magenresektion, eine Gallensteinoperation lehnen sie ab und überweisen solche Kranken dem erfahrenen Spezialchirurgen. Dadurch handeln sie gewiss mehr im Interesse der Patienten, als wenn sie selbst die ihnen nicht geläufige Operation unternehmen. Ich bin überzeugt, dass diese Kollegen die Technik der Gallensteinoperation mit der Zeit beherrschen lernen; aber es kommt hinzu, dass ihnen, da sie als praktische Ärzte eine ausgedehnte Stadtpraxis zu versorgen haben, die Zeit fehlt, die **Nachbehandlung** — ich komme auf diesen überaus wichtigen Punkt noch zu sprechen! — mit der gehörigen Sorgfalt zu überwachen. Fest angestellte Assistenten, die im Krankenhaus wohnen, stehen ihnen meist nicht zur Verfügung, und deshalb handeln sie ganz verständig, wenn sie im grossen und ganzen auf die Bauchchirurgie ver-

zichten. Sind doch Kranke mit Carcinom des Magens und Darms und solche mit chronischer Appendicitis und Cholelithiasis fast immer gut transportabel. Und wenn einmal in solch' ein kleines Krankenhaus ein Fall eingeliefert wird, der nicht gut transportiert werden kann (z. B. eine akute eitrige Cholecystitis mit starker peritonealer Reizung), so wird der benachbarte Abdominalchirurg auch unter Verzichtleistung auf ein Honorar gern bereit sein, seinem Krankenhauskollegen mit Rat und Tat zur Seite zu stehen. Wo gute kollegiale Verhältnisse herrschen, da ziehen den grössten Gewinn die Kranken. Schaut der Spezialchirurg mit Geringschätzung auf den Dirigenten eines kleinen Krankenhauses herab, und ist dieser wieder zu stolz, sich von einem in der Technik höher Stehenden aushelfen zu lassen, so muss der Kranke unter diesem unverständigen gegenseitigen Benehmen schwer leiden.

Auch in der Gallensteinchirurgie ist ein kollegiales Zusammenwirken zwischen praktischem Arzt und Spezialisten von grösster Bedeutung. In dem Bezirk, in welchem ich meine chirurgische Wirksamkeit entfalte, kommt das so recht zur Geltung. Weil ich jährlich mehr als hundert Gallensteinkranke operiere, heisst es immer: „In Halberstadt und Umgebung muss es ganz besonders viel Gallensteinkranke geben!“ Ganz abgesehen davon, dass ca. $^2/_3$ der Kranken von weit her, aus aller Herren Länder, mir zugeschickt werden, glaube ich nicht, dass in der Provinz Sachsen es mehr Gallensteine gibt als z. B. in Süddeutschland, aber ich habe die Überzeugung, dass die Ärzte meines Bezirkes heutzutage viel mehr ihre Aufmerksamkeit der Cholelithiasis zuwenden, wie vor zehn Jahren, und dass sie mit der Zeit gelernt haben, eine bessere Diagnose zu stellen wie ehedem. Das glaube ich erreicht zu haben durch zahlreiche Vorträge, die ich in der medizinischen Gesellschaft zu Halberstadt gehalten habe, und durch die Zusendung von jährlich erscheinenden Jahresberichten meiner Privat-Klinik. Auf diese Weise hat sich auf dem Gebiete der Gallensteinkrankheit ein kollegiales Zusammenwirken hergestellt, welches schliesslich den Kranken am meisten zu Gute kam. Die Ärzte haben durch die Lektüre der Jahresberichte den Nutzen der operativen Behandlung kennen gelernt und überweisen die Patienten bei Zeiten meiner chirurgischen Klinik. Gewiss kommt es immer noch vor, dass Gallensteinkranke an Perforation und

Carcinom zu Grunde gehen, und es gibt auch noch Ärzte in Halberstadt und Umgegend, die trotz der geringen Mortalität von 3 % die Patienten vor der „höchst gefahrvollen“ Operation warnen, aber das sind Ausnahmefälle. In der Regel wird chirurgische Hülfe aufgesucht zu einer Zeit, wo noch ein guter Erfolg erzielt werden kann.

Jedenfalls steht fest, dass in Halberstadt wie in der ganzen Provinz Sachsen sich die Gallensteinchirurgie einer gewissen „Popularität“ erfreut. Im Salvatorkrankenhaus zu Halberstadt, in dem noch vor wenigen Jahren kaum 3—4 Gallensteinoperationen ausgeführt wurden, werden jetzt jährlich ca. 30 solche Operationen vorgenommen, und selbst die Gynäkologen scheinen anzufangen, für diesen Zweig der Chirurgie Interesse zu bekommen. In Amerika findet man schon lange unter den Gynäkologen zahlreiche Gallensteinoperateure. Die Gallensteinkrankheit ist ja eine exquisite Frauenkrankheit, und manche Gynäkologen beschränken eben ihre Eingriffe nicht nur auf den Uterus und die Adnexe, sondern dehnen sie auch auf Darm, Magen, Pankreas, Niere, Milz, Leber und Gallenblase, schliesslich auf die ganze grosse Bauchhöhle des Weibes aus. Ob das richtig ist, will ich hier nicht untersuchen. Aber sicherlich ist es nicht richtig, wenn der Gynäkologe nur so nebenbei einmal eine Gallenblase operativ angreift, weil gerade die betreffende Kranke nur zu ihm Vertrauen hat und weil der Tumor in Abdomine so günstig liegt. Will der Gynäkologe auf diesem Gebiete etwas Tüchtiges leisten, so muss er die Gallensteinoperationen pflegen, damit er auch in diesem Fache eine ganz besondere Erfahrung bekommt. Denn auf die Technik kommt es allein nicht an, ohne gediegene Kenntnisse in der pathologischen Anatomie wird der Operateur nie die Entscheidung treffen können, ob eine Cystostomie, eine Ectomie oder eine Hepaticusdrainage am Platze ist. Was man angreift, muss man ordentlich vornehmen, nur keine Halbheit.

Ich habe erst vor wenigen Stunden eine Frau operiert, die ein Gynäkologe vor Jahresfrist wegen Gallensteinen cystostomiert hatte. Ein kleiner, kaum 8 cm. langer Schnitt am äusseren Rand des rechten Musc. rect. abd. war angelegt und die Gallenblase am unteren Ende des Schnittes eingenäht worden. Dadurch kam eine Zerrung zu Stande, die die Frau fast zur Verzweiflung trieb. Ich konnte mich bei der zweiten

Operation überzeugen, dass eine falsche Technik die vor der Operation bestehenden Steinbeschwerden in viel ärgere Adhäsionsbeschwerden umgewandelt hatte. —

Manche Chirurgen haben in Anbetracht der relativ leichten Ausführbarkeit der Cystostomie den Vorschlag gemacht, dass der Anfänger sich mit der Fistelanlegung begnügen und nur der geübte Chirurg die Ectomie vornehmen solle. Ich kann diesen Vorschlag nicht billigen. Heutzutage sollte sich ein Anfänger überhaupt nicht mehr in die Gefahr einer Gallensteinoperation begeben. Vor 20 und 15 Jahren gab es Anfänger in der Gallensteinchirurgie, — ich selbst war ein solcher — heute kann jeder, der sich mit diesem Zweige beschäftigen will, in vielen Kliniken sich so ausbilden lassen, dass seine erste Operation nicht mehr die Operation eines Anfängers, sondern die eines ausgebildeten Chirurgen ist. Vor 15 und 20 Jahren musste es in dem Fache der Gallensteinchirurgie Autodidakten geben, jetzt ist es nicht mehr nötig, dass jeder von vorne anfängt, sondern man kann sich und seinen Patienten viel Lehrgeld ersparen, wenn man in die Schule eines erfahrenen Gallensteinchirurgen geht. Es ist also der Satz „der Anfänger mag sich mit der Cystostomie begnügen, der geschulte Chirurg greift zur Ectomie" nicht zu billigen. Wer Gallensteinkranke operieren will, muss ein ganzer Chirurg sein, er muss ebensogut eine Cystostomie wie eine Ectomie, eine Hepaticusdrainage wie eine Gastroenterostomie ausführen können. Dabei ist es keineswegs nötig, dass der gallensteinoperierende Chirurg sich lediglich mit „Bauchchirurgie" beschäftigt; im Gegenteil ich bin ganz andrer Meinung wie Kuhn-Kassel, der schon öfters den Vorschlag machte, Spezialkliniken für abdominelle Medizin zu errichten. Ich persönlich wäre sehr leicht in der Lage, den Vorschlag Kuhn's, ein Spezialsanatorium für Gallensteinkranke zu errichten, zur Ausführung zu bringen. Ich kenne sowohl die innere Behandlung als auch die operative bei der Cholelithiasis sehr genau und würde, wenn ich auch intern zu behandelnde Gallensteinkranke in meine Anstalt aufnehmen würde, ein Material bekommen, welches die Zahl von 1000 Kranken pro Jahr sicher erreichte. Und würde ich gar meinen Wirkungskreis von Halberstadt nach Berlin verlegen, so würde ich mehr gelbe Gesichter sehen, als mir lieb wäre. Gewiss muss der Chirurg die medicamentöse Behandlung beherrschen und alle notwendigen Anordnungen

selbst treffen können, aber ich bin doch der Meinung, dass es richtiger ist, wenn sich innere Ärzte und Chirurgen in die Erkrankungen der Bauchhöhle teilen. Auf einem ganz anderen Standpunkt steht, wie gesagt Kuhn. Dieser will nämlich die Abdominalmedizin auch als Spezialfach aufgefasst wissen und sagt am Schluss seiner Auseinandersetzungen (Allg. internat. med. Rundschau No. 4), nachdem er in Vorbemerkungen das Ziel, das er im Auge hat, klar gelegt hat, folgendes:

„Spülen wir gründlich den Magen, bestimmen seine motorische Kraft und untersuchen seine Sekrete auf gebundene und ungebundene Salzsäure und Fermente, — aber im Bedarfsfalle beseitigen wir auch im peinlich aseptischen Operationszimmer eine Stenose oder umgehen sie nach dem genialen Vorschlag von Wölfler.

Und wenn Gallensteine die Ursache angeblicher „Magenschmerzen“, so wollen wir gewissenhaft prüfen, wie schwer und wie häufig die Anfälle, und wie die wirtschaftliche Lage unseres Patienten. Und falls es uns ausreichend erscheint, so reden wir einer alkalischen Kur oder selbst einem Badeaufenthalt das Wort; sobald aber mechanische Störungen das Krankheitsbild beherrschen, Steine vermutlich eingeklemmt sind, oder unsere Kranken unter den häufigen Koliken zu schwer leiden, wollen wir beherzt zum Messer greifen und dem trostlosen Zustande ein kurzes glückliches Ende machen.

Und percutieren wir einen Ascites heraus, so wollen wir so lange mit Jod oder Schmierseife oder Kalomel vorgehen, bis wir sehen, dass es nichts nützt: dann aber kommt das Messer.

Kommt ferner der untere Teil des Abdomen in Frage, so untersuchen wir wohl die Genitalien, aber auch Blinddarm, Dickdarm und Blase, und wenn wir Frauen vor uns haben, so regulieren wir erst einmal die fast stets bestehende Obstipation, ob mit oder ohne Oelkur, und sehen, ob die Schmerzen im Rücken nicht dem Magen angehören. Dann wollen wir gerne mit dem Ringe einverstanden sein, zu der Behandlung der Erosionen und Polypen unsere Zustimmung geben und zu der Kurettage oder Discision und anderen kleinen Eingriffen raten.

Haben wir endlich das Abdomen offen, so kann die Verlegenheit noch wachsen; schon den besten Diagnostikern ist es passiert, dass ein vermeintlicher Ascites zum Ovarialtumor sich

entpuppte und eine diagnosticierte Stieltorsion zur Hernia incarcerata interna. Was soll dann die Losung sein?

Gynäkologie oder Chirurgie?

Ich für meinen Teil meine:

„Operative Technik“,

welcher Disziplin immer sie angehört und in welcher Schule immer sie erlernt wurde, und diese wollen wir auf unsere Fahne schreiben, wenn wir an die Lösung der grossen Fragen der abdominellen Medizin herangehen wollen.“ —

Ganz abgesehen davon, dass mit diesem Vorschlag Kuhn's der Gynäkologe wenig einverstanden sein wird, und die Chirurgie selber sich in zwei Lager teilen müsste, in eine Chirurgie des Bauches und in eine des übrig bleibenden Menschen, — halte ich eine solche weitgehende Spezialisiererei für ein grosses Unglück, nicht nur für den Arzt, sondern auch für den Patienten. Der Arzt wird einseitig und vergisst über seinem Bauch den Gesamtorganismus. Ich speziell beschäftige mich mit Vorliebe mit der Bauchchirurgie, aber ich freue mich immer wieder, wenn ich einmal eine Struma exzidieren, einen Schädelbruch heilen oder ein Mammacarcinom herausschneiden kann. Ich möchte nicht nur Spezialist für die Bauchhöhle sein, deren Operationen so viel sorgenvolle Stunden bringen. Ich gönne mir gerne die Ruhe, die man nach den Eingriffen an den Extremitäten geniessen kann. Aber das sind — höre ich einwenden — doch nur egoistische Gründe, welche bei einer so wichtigen Angelegenheit vollständig in den Hintergrund treten müssen. Wenn ich nun diesen Einwand gern gelten lasse und meine persönlichen Wünsche gern zurückdränge, so muss ich doch im Interesse der Kranken die Forderung aufstellen, dass die Behandlung der Bauchhöhlenerkrankungen auch in Zukunft geteilt bleibt.

Innere Mediziner und Chirurgen müssen sich in ihrer Tätigkeit gegenseitig ergänzen. Der Eine soll von dem Andern lernen, der Eine soll den Andern in seiner Indikationsstellung kontrollieren. Mancher Chirurg braucht für seinen Furor operativus einen Dämpfer und mancher innere Kollege für seine Interessenlosigkeit an den Fortschritten der Bauchchirurgie ein Excitans. Da hilft aber weder das Studium von chirurgischen Lehrbüchern noch das Anhören von langen Vorträgen, sondern lediglich allein die Zuziehung des inneren Arztes zu den

Operationen. Ich lade die behandelnden Ärzte immer zu meinen Operationen ein, und jeder war bisher erstaunt, die schrecklichen Verwüstungen zu sehen, welche Gallensteine in der Bauchhöhle anrichten, und manchem habe ich den Glauben an die Harmlosigkeit der Cholelithiasis fortoperiert und ihn zu meinen Ansichten bekehrt. Auf der andern Seite sollte jeder Chirurg immer wieder in die Schule seines inneren Kollegen gehen, damit er sich genau unterrichtet über die Fortschritte, welche auf dem Gebiete der Magen- und Darmkrankheiten in diagnostischer und therapeutischer Hinsicht erzielt werden.

Wird die Kuhn'sche Forderung, Spezialisten für die abdominelle Medizin heran zu bilden, erfüllt, so bleibt ein solcher Spezialist schliesslich doch ein Innerer oder ein Chirurg. Der Bauchspezialist, wie ihn Kuhn sich träumt, ist ein Überarzt im Sinne des Nietzsche'schen Übermenschen, denn das Wissen und Können, welches er verlangt, geht in den kleinen Raum eines menschlichen Schädels gar nicht hinein. Will er gründlich ausgebildet die Leitung einer Bauchklinik übernehmen, so müsste er zuvor 20 Jahre Assistent gewesen sein. Der Bauchspezialist Kuhn's müsste in erster Linie ein firmer Gynäkologe sein, er muss bei Nierenaffektionen die diagnostischen Künste eines Kümmell und Israel, die Technik eines von Bergmann und Küster besitzen, die Beurteilung der Magenaffektionen müsste er genau so gut verstehen wie Boas, Ewald, Leube und Rosenheim, um schliesslich mit dem Messer bewaffnet als kleiner Billroth sich zu entpuppen. In der Behandlung der Gallensteinkrankheiten muss er als Balneologe sich auszeichnen und in der Anlegung einer Gallenblasenfistel genau dieselbe Routine haben wie in der Ausführung einer Hepaticusdrainage. Er muss als Urologe in den Künsten der Cystoscopie und im Ureteren-Katheterismus bewandert sein, und schliesslich muss er die vielfachen Nervenstörungen, die sich bei Abdominalerkrankungen so häufig einstellen, sicher beurteilen können. Fürwahr Kuhn verlangt viel. Sein Spezialarzt für abdominelle Medizin wird schliesslich ein Mensch werden, der „alles weiss und doch nichts kann“, und seine Kliniken werden — und das ist das Punktum saliens — mehr schaden als nützen. Denn ist der Leiter einer solchen Klinik von chirurgischem Geist beseelt, so wird er sich bei einer Pylorusstenose nicht erst lange mit Magenspülungen und Diät aufhalten, wie der innere Arzt,

der gewohnt ist geduldig auszuharren, bis der ersehnte Erfolg ihm bescheert wird; er wird schon nach wenigen Wochen zum Messer greifen, weil er weiss, welchen zauberhaften Erfolg eine Gastroenterostomie bei der Pylorusstenose bringt. Und wenn er aus seiner Assistentenzeit die Segnungen der Gallensteinchirurgie kennt, wird er nicht erst lange mit Thermophor, Morphiumspritze und Karlsbader Salz seinen Patienten traktieren, sondern er wird möglichst bald das Abdomen eröffnen. Und umgekehrt droht, falls der Leiter einer Kuhn'schen Spezialbauchklinik nicht blutfest, sondern operationsscheu ist, die Gefahr, dass die innere Behandlung allzu lange fortgesetzt und der richtige Zeitpunkt zur Operation verpasst wird. So bin und bleibe ich der Ansicht, dass der innere Arzt und der Chirurg sich in die Behandlung der Bauchhöhlenerkrankungen zu teilen haben, und wenn ich mir persönlich auch genug Objektivität zumute, um die inneren und chirurgischen Indikationen streng auseinander zu halten, so verspreche ich mir doch für die Behandlung der Gallensteinkranken einen grösseren Gewinn, wenn innere Ärzte und Chirurgen jeder für sich die Diagnostik der Cholelithiasis zu verbessern und die Indikationsstellung zu verfeinern suchen, um schliesslich gemeinschaftlich gegen die Krankheit vorzugehen. Es wäre traurig um den innern Mediziner bestellt, wenn er immer sofort bei jeder Kolik Hilfe und Rat beim chirurgischen Kollegen aufsuchen müsste. Aber sobald er merkt, dass er mit seiner Therapie nicht vorwärts kommt, und die Krankheit in ein „chirurgisches Stadium“ übertritt, dann darf er auch nicht mit der Hinzuziehung eines erfahrenen Gallensteinchirurgen länger zögern.

Übernimmt dieser dann die Behandlung, dann soll er nicht vergessen, dass, um ein guter Gallensteinchirurg zu sein, mehr nötig ist, als gute Technik. Denn der moderne Chirurg ist heutzutage nicht mehr der Kunsthandwerker, an dem man die Eleganz der Schnittführung und die Geschwindigkeit der Finger schätzt; der Chirurg wird nicht mehr geachtet, der weiter nichts ist als ein guter Techniker. Ernst von Bergmann sagt ganz richtig: „Es ist ja jedem Chirurgen bekannt, wie viel er ungescheut und ungestraft operieren kann, aber es bedarf wissenschaftlicher Begründung in kritischer Untersuchung, damit die Arbeit des geschickten Künstlers auch vor dem Urteil

des gelehrten Chirurgen bestehe und gelte.“ Gerade von einem Gallensteinchirurgen fordern wir, dass er ein guter pathologischer Anatom und ein scharfer Diagnostiker ist, und dass er seine Indikationen exakt und strikte stellt. Leichtensterns Vorwurf, „dass der Chirurg sich bekanntermassen am wenigsten um die diagnostischen Feinheiten des Mediziners zu kümmern pflegt“, sollten wir Chirurgen nicht auf uns sitzen lassen, jeder Gallensteinchirurg soll vielmehr danach streben, auch ein guter innerer Arzt zu sein: er muss wissen, wie die Gallensteinkrankheit unter dem Einfluss innerer Mittel z. B. einer Karlsbader Kur verläuft, er muss eine genaue Kenntnis der pathologisch-anatomischen Veränderungen besitzen, die sich bei den Koliken am Gallensystem abspielen. Auf Grund dieser Kenntnisse stellt der Chirurg seine Diagnose und bestimmt die Therapie. Anatomische und physiologische Studien über den Bau der Gallenwege und ihre Funktionen setzt man als selbstverständlich voraus. Aber gerade das, was als selbstverständlich gilt, wird nicht immer erfüllt.

Unter allen Umständen soll jeder Arzt, der an eine Gallensteinoperation herantritt, sich der grossen Verantwortung bewusst sein, die er damit übernimmt; er muss die Technik der Bauchchirurgie von A bis Z beherrschen. Fehlen ihm die nötigen Kenntnisse in der Pathologie und pathologischen Anatomie der Cholelithiasis, so handelt er richtiger, wenn er die Hände von der Operation lässt.

Soll ich noch die anderen Eigenschaften schildern, die einen Gallensteinchirurgen zieren müssen? Da sind die extremsten Tugenden, die sich scheinbar gegenseitig ausschliessen, nötig: eiserne Ruhe, wenn in der Tiefe die Ligatur von der Arteria cystica abgleitet oder gar die Vena portarum einen klaffenden Riss zeigt; rasches Handeln, wenn es gilt, dem gewaltigen Blutstrom Einhalt zu tun; oft ist Zartheit, oft Rücksichtslosigkeit am Platze, langsames vorsichtiges Vorgehen wechselt mit kühnen Angriffen fortwährend ab. Schliesslich muss ein Gallensteinoperateur ein **gesunder** Mensch sein, und nervöse Ärzte sollten sich von solchen Operationen fern halten. Bei der Nachbehandlung muss man unendlich viel Geduld mit sich und seinen Patienten haben. —

Zu einer Operation gehören aber mehr Leute als der Arzt, der das Messer führt und mit der Kornzange die Steine

entfernt. **Ohne gute Assistenz ist eine Gallensteinoperation ein sehr schwerer und oft unmöglicher Eingriff.** Und wenn die Assistenten in der Technik der Operation und in der pathologischen Anatomie der Krankheit nicht ebensogut Bescheid wissen wie der Operateur selbst, so wird man selten einen vollen Erfolg erzielen. Manche Chirurgen haben es an sich, dass sie sich von dem Arzt assistieren lassen, der gerade den Patienten in die Klinik bringt. Das soll kollegial sein, bringt aber den Patienten oft in die grösste Gefahr, und die Forderung „Aegroti salus suprema lex“ wird durch dieses Verfahren nicht gerade befolgt. Denn nicht jeder Arzt ist in der Asepsis so geschult, dass man sich auf ihn in jeder Beziehung verlassen kann. Auch die Asepsis lernt man nur durch tägliche fortdauernde Übung. Aber wie viele Landärzte haben denn Gelegenheit, täglich Asepsis zu treiben? Den Verständigeren unter ihnen fällt es deshalb auch gar nicht ein, sich zur Operation zu drängen, sie sind froh, wenn der Chirurg seinen eigenen Assistenten hat und sie selbst zusehen dürfen. Zudem ist es dringend nötig, dass der assistierende Kollege in der pathologischen Anatomie der Cholelithiasis ausreichende Kenntnisse besitzt, damit er den Operateur in seinen Entschliessungen unterstützen kann. In den Fällen, in denen die Cholelithiasis durch intraperitoneale Eiterungen kompliziert ist, kann ein unerfahrener Assistent durch ungeschicktes Assistieren und durch unvorsichtige Handgriffe grossen Schaden anrichten. Ich nehme meine Gallensteinoperationen nur vor mit einem Assistenten, der durch längeres Zusehen meine Operationstechnik kennen gelernt und durch genaues Studium der Krankengeschichten sich mit dem Wesen der Cholelithiasis vertraut gemacht hat. Ich verfüge über zwei Assistenten. Tritt ein Wechsel ein (gewöhnlich ist das am 1. Oktober der Fall), so engagiere ich den neuen Assistenten bereits für den 1. September, damit derselbe im Verlaufe dieses Monats als Hospitant Gelegenheit hat, sich in jeder Beziehung zu orientieren. Bei der ersten Gallensteinoperation, bei welcher der neue Assistent dann assistiert, ist er eben kein Neuling mehr, sondern weiss schon genügend Bescheid. Während eines Monates hat auch jeder Gelegenheit genug, die von mir geübte Asepsis sich so anzueignen, dass er meinen Anforderungen entspricht; denn das Haupterfordernis

zum Gelingen einer Gallensteinoperation liegt in einer mit peinlichster Gewissenhaftigkeit durchgeführten **Asepsis.**

Ehe ich zu einer genauen Schilderung der von mir geübten Asepsis übergehe, will ich kurz die Frage erledigen: **wo man Gallensteine operieren soll, im Krankenhause** oder in der **Privatwohnung des Patienten?** Ich werde dieser Frage noch bei der Nachbehandlung näher treten, will aber hier schon einige Worte darüber sagen.

Mit gutem Willen lässt sich eine gute Asepsis überall durchführen, gleichgültig, ob ich in der ärmlichsten Bauernhütte oder zwischen den Kachelwänden eines modernen Operationssaales zum Messer greife. Wasser zum Auskochen der Instrumente gibt es überall, eine Feuerstelle finden wir beim ärmsten Feldarbeiter, und das Verbandzeug kann man in Tonnen sterilisiert mit sich führen. Zu einer Gallensteinoperation gehört aber gutes Licht, und da dieses in den niedrigen engen Stuben der Landbevölkerung fehlt, verbietet es sich von selbst, eine solche Operation hier vorzunehmen. Ganz anders liegen die Verhältnisse bei der wohlhabenden Bevölkerung in der Stadt, wo man den Salon leicht in ein Operationszimmer umwandeln kann. Aber der Frau des Hauses tut man damit keinen grossen Gefallen: die Gardinen müssen herunter, und der Parkettboden wird auf immer ruiniert. Das spielt indessen keine Rolle, wenn es gilt, durch eine Operation die Gesundheit wieder herzustellen.

Wenn ich also zugebe, dass in der Privatwohnung eines gut situierten Patienten eine Gallensteinoperation in Bezug auf die Asepsis sich tadellos durchführen lässt, vielleicht hier noch besser, wie in dem von pathogenen Bakterien gefüllten Krankenhause, so operiere ich doch lieber in meiner Klinik, weil hier die Nachbehandlung sich besser bewerkstelligen lässt, wie in der Wohnung des Kranken. In bestimmten Fällen habe ich gegen eine Hausoperation nichts einzuwenden. Wo der Transport unmöglich ist oder schaden könnte, kann man dem Wunsch, die Operation an Ort und Stelle vorzunehmen, gewiss nachkommen. Aber ein Transport ist eigentlich jetzt bei unseren trefflichen Verkehrsmitteln fast immer möglich. Das Tragen auf der Tragbahre, der Transport durch Krankenwagen und auf der Eisenbahn schaden auch bei peritonealer Reizung so gut

wie nichts, und deshalb bleiben nur wenige Fälle übrig, bei denen man zugeben muss, dass nur eine Hausoperation in Betracht käme. Der Nutzen einer Operation kommt oft erst bei der Nachbehandlung zu Tage; darüber werde ich mich bei dem Kapitel **„Nachbehandlung“** eingehend äussern.

Ich benutze zu meinen Gallenstein-Operationen einen besonders für aseptische Eingriffe bestimmten Raum. Ich verfüge noch über ein zweites Operationszimmer, in dem ich die eitrigen Fälle behandle und die Verbandwechsel vornehme. Wenn man auch mit einem einzigen Operationsraum auskommen kann, so hat es doch grosse Vorteile, wenn man über zwei solche Zimmer verfügt.

Mein aseptisches Operationszimmer ist Winter und Sommer gut durchwärmt, ein Radiator der Warmwasserheizung spendet so viel Wärme, dass weder Patient noch Arzt zu frieren brauchen. Das Thermometer zeigt gewöhnlich 24° Celsius. Die Wände des Operationszimmers sind mit weissen Kacheln und der Fussboden mit Fliessen bedeckt. Durch heisses, aus der Zentralheizung entnommenes Wasser kann der Wärter, der die Reinigung des Operationsraumes zu besorgen hat, Wände und Fussboden, auch die mit Emaillefarbe gestrichene Decke des Zimmers gründlich abspülen. Zur Waschung der Hände sind drei grosse Porzellanbecken vorhanden, welche die Firma Lautenschläger in Berlin geliefert hat, und die eine weitgehende Asepsis ermöglichen. Der Abfluss des heissen und kalten Wassers kann durch eine mit dem Fuss zu regulierende Vorrichtung bewerkstelligt werden, der Zufluss wird mit dem Ellenbogen hergestellt.

Am Tage vor der Operation wird der Operationsraum gründlich gereinigt, Wände und Fussboden mit heissem Wasser abgeschwemmt. Über Nacht bleibt das Operationszimmer verschlossen, damit kein Unbefugter es betritt. Ehe es am Morgen geöffnet wird, entledigen wir uns des Rockes und der Weste, legen über eine weisse Leinenschürze eine Gummischürze an und stecken zum Schutz vor Nässe unsere Füsse in Holzpantoffeln, wie sie der Schmied trägt. Dieselben sind besser wie Gummischuhe, in denen die Füsse nicht ausdunsten können. Man steht auf dicken Holzsohlen und ist mehr vor der Einwirkung der Feuchtigkeit geschützt wie in Gummischuhen. Ausserdem sind

die Holzpantoffeln billiger und dauerhafter wie Gummischuhe. In diesem Anzug betreten wir, d. h. der Operateur, zwei Assistenten, die die Instrumente reichende Schwester und der Wärter, das Operationszimmer und beginnen mit den **eigentlichen aseptischen Vorbereitungen.** Ein vorheriges Bad wird keinem Operateur schaden, aber vor jeder Laparotomie zu baden, ist eine übertriebene Forderung. Ein vielbeschäftigter Laparotomist käme ja kaum aus der Badewanne heraus. Wir verlangen von einem Chirurgen nur dieselbe Reinlichkeit am Körper, die wir von jedem anständigen Menschen verlangen.

In einem Punkt der übertriebenen Reinlichkeit dagegen können wir uns gar nicht genug tun, er betrifft die **Waschung der Hände.**

Dieselbe wird mit möglichst heissem Wasser vorgenommen und dauert ca. 20 Minuten. Ich verwende Bürsten, die vor jeder Operation ausgekocht und dann in Sublimatlösung gelegt werden. Die Bürste ist mir ein sehr lieber Freund und nicht wie Schleich sagt „unser ärgster Feind, der borstige Beherrscher der aseptischen Situation". Die Bürste muss recht scharf sein, man muss bei ihrer Verwendung einen gewissen Luxus treiben: mehr als 3 oder 4 Laparotomien sollte keine Bürste mitmachen. Ich lasse 6 Bürsten vor jeder Operation auskochen und gebrauche bei der Händedesinfektion zur mechanischen Reinigung eine Bürste, zur Desinfektion mit Alkohol eine zweite. Ich beginne die Waschung zur gleichen Zeit wie meine Assistenten; auf diese Weise findet eine gegenseitige Kontrolle statt. Als Seife benutze ich eine gut schäumende Mandelseife. Ehe ich die Waschung beginne, wird jeder Nagel mit einem Messer abgekratzt, der Nagelfalz durch den Braatz'schen Reiniger zurückgeschoben und dem subungualen Raum besondere Aufmerksamkeit zugewendet. Wenn wir 5 Minuten lang unsere Hände mit Seife und Bürste traktiert haben, wobei wir immer das fliessende Wasser verwenden, wird noch einmal eine gründliche Nägelreinigung vorgenommen, und mit dem Messer werden etwaige Schuppen aus der Hohlhand und zwischen den Fingern weggeschabt. Dann kehren wir zur weiteren Waschung mit heissem Seifenwasser zurück. Sind 20 Minuten vergangen, so tauchen wir unsere Hände in Seifenspiritus, der in einer ausgekochten Schüssel vorrätig gehalten wird. Die Waschung im Seifenspiritus dauert 5 Minuten.

Nun legen wir die bis dahin gebrauchten Bürsten fort und vollenden mit neuen Bürsten die Waschung in absolutem Alkohol, welcher aus dem Braatz'schen aseptischen Waschtisch über unsere Hände träufelt. Zuletzt spülen wir die Hände mit physiologischer Kochsalzlösung ab. Bis zum Beginn der Operation bearbeite ich meine Hände, besonders die Fingerspitzen mit sterilen Gazeläppchen, die mit Alkohol getränkt sind, und es vergehen also ca. 40 Minuten, ehe ich das Messer in die Hand nehme.

Kurz bevor wir zur Desinfektion mit absolutem Alkohol übergehen, ziehen wir frisch sterilisierte Mäntel an, deren Ärmel bis zum Ellenbogengelenk reichen und den Körper ringsum bedecken. Die Mäntel entnimmt ein Jeder selbst der Schimmelbusch'schen Tonne. Das Knoten der Bänder am Rücken besorgt der Wärter, das Knoten der Armbänder gegenseitig die bereits sterilisierten, bei der Operation beteiligten 3 Personen (Operateur, Assistent, Instrumentenreicherin).

Gegen das Schwitzen, das ich besonders sehr liebe, tragen wir Kopftücher, aus zweifacher Lage Gaze bestehend. Dieselben saugen gut auf und verhüten das Herunterfallen der Schweisstropfen.

Gesichtsmasken, Gummi- oder Zwirnhandschuhe benutze ich bei meinen Gallensteinoperationen nicht; der Direktor einer chirurgischen Universitätsklinik, der viel mit eitrigen Affektionen zu tun hat, mag derartige Vorsichtsmassregeln für nötig halten. Ich habe im Durchschnitt täglich nur zwei Operationen und hüte mich nach Möglichkeit, mit Eiter in Berührung zu kommen.

Bei Eröffnung von Abszessen ziehe ich Gummihandschuhe an, und bei Verbandwechseln kommen meine Finger weder mit der Wunde noch mit den Verbandstücken in Berührung. Auch meine Assistenten dürfen nur mit Instrumenten einen Verbandwechsel vornehmen. Selbst mein Personal ist angewiesen, sich von allen mit Sekret durchtränkten Verbänden fern zu halten. Dass ein Arzt mit einem Panaritium das Operieren unterlässt, ist eine so selbstverständliche Forderung, dass ich darüber nichts weiter zu sagen brauche. Ebenso bei Angina, akutem Schnupfen ruht er sich besser aus, als dass er seine Patienten der Gefahr einer immer möglichen Infektion aussetzt. Über-

haupt, fühlt sich der Operateur nicht ganz wohl, sollte er so schwierige und angreifende Operationen, wie die meisten Gallensteinoperationen sind, nicht unternehmen.

In der Zeit, die zwischen den Operationen liegt, ist der **Pflege der Hände** die grösste Aufmerksamkeit zuzuwenden. Und Kocher hat nicht Unrecht, wenn er darauf hinweist, dass man Handschuhe in der Zeit zwischen den Operationen tragen, bei Beginn derselben aber ausziehen sollte. Bei der Pflege der Hände hat sich mir sehr das Kaloderm bewährt, welches nach jeder Operation in die feuchten Hände eingerieben wird und die Sprödigkeit der Haut wesentlich vermindert.

Sublimat gebrauche ich bei meinen Waschungen nicht, es macht die Hände bei den meisten Chirurgen rauh und rissig und verhindert dadurch geradezu die Durchführung der Asepsis.

Wenn unsere Händedesinfektion beendet ist, wird der Patient in das Operationszimmer gefahren, auf den Tisch gelegt, in warme Decken gewickelt, und nun beginnt sofort die Narkose. Nicht selten wird diese, worauf wir noch zurückkommen, bei sehr ängstlichen Kranken in einem Vorraum begonnen, damit der Kranke nichts von dem „schrecklichen“ Operationszimmer zu sehen bekommt.

Die Frage, welche Art der Narkose bei einer Gallensteinoperation den Vorzug verdient, werde ich in einem späteren Kapitel dieses Buches (siehe allgemeine Technik) beantworten.

Erst wenn die Narkose gehörig tief ist, wird der Kranke richtig gelagert. Auch darüber werde ich in dem Abschnitt „Allgemeine Technik“ die notwendigen Bemerkungen machen. Hier sei nur im Interesse einer guten Asepsis darauf hingewiesen, dass keine der sterilisierten Personen, weder Operateur noch Assistent sich mit der Lagerung des Kranken befasst, sondern dass diese allein der Wärter besorgt. Das ist eigentlich selbstverständlich, und doch habe ich oft genug in anderen Krankenhäusern und Kliniken gesehen, wie der bereits gewaschene und in einen sterilen Mantel eingehüllte Operateur bei der Lagerung des Kranken behilflich war. Dadurch wird natürlich jede Asepsis illusorisch. In meiner Klinik hat sich nur der Wärter mit der Lagerung des Kranken zu beschäftigen. Er schiebt das Hemd desselben vorn und hinten nach oben bis an Hals und Nacken, indem er es

nach innen einrollt, wodurch es vor Durchfeuchtung von Wasser und Blut behütet wird. Fast niemals ist es nötig, dass nach der Operation der Patient der immerhin umständlichen Prozedur des Neuanziehens eines Hemdes unterworfen wird. Die Hemdärmel des Kranken werden bis zur Mitte des Oberarmes hoch geschoben und eingerollt. Die Ellbogen werden in Watte gewickelt, um einer Drucklähmung des nervus ulnaris aus dem Wege zu gehen. Unter den Rücken des Kranken wird eine feste Rolle gelegt von ca. 30 cm. Durchmesser, wodurch Gallenblase und Gallengänge mehr dem Niveau der Bauchdecken genähert werden. Die Beine des Patienten werden in warme Decken gewickelt, die auf dem Heizkörper der Zentralheizung vorgewärmt sind, und nun beginnt der Wärter nach gründlicher Rasur der Schamhaare die Reinigung der Bauchhaut mit Seife, heissem Wasser und Bürste und Seifenspiritus.

Doch ich will nicht vorgreifen! Die Vorbereitungen des Operateurs und seiner Assistenten sind indes mit denen des Patienten — besonders was die aseptischen Massnahmen anlangt! — so eng mit einander verknüpft, dass es nicht auffallen kann, wenn dieser und jener Punkt bereits schon jetzt zur Sprache kam.

Da jedoch die Vorbereitungen des Kranken nicht nur die Asepsis, sondern viele andere wichtige Dinge betreffen, sollen in einem besonderen Kapitel — dem folgenden Abschnitt — die Vorbereitungen des Kranken im Zusammenhang besprochen werden, wobei es natürlich nicht ausbleiben wird, dass ich auf diesen oder jenen bereits besprochenen Punkt kurz zurückkommen muss.

II. Die Vorbereitungen des Kranken.

Ich will nicht weiter von jenen Vorbereitungen sprechen, die darauf hinausgehen, den Verzagten aufzurichten und ihm Mut einzuflössen; doch soll man die psychische Vorbereitung nicht vergessen. Es unterliegt gar keinem Zweifel, dass ein Mensch, der mit recht grossen Hoffnungen und viel Vertrauen an eine Operation herantritt, den Eingriff besser verträgt, wie ein kleinmütiger und furchtsamer Kranker. Woran das liegt, das vermag ich nicht zu sagen. Vielleicht wird die grössere Ängstlich-

keit bedingt durch den schwereren Grad der Erkrankung oder durch eine schlechte Beschaffenheit des Herzens, auch spielt das Nervensystem in dieser Hinsicht gewiss eine grosse Rolle. Gerade deshalb kann die ganze Persönlichkeit des Arztes, die Umgebung des Kranken, die Einrichtung der Klinik dazu beitragen, die Schrecken der bevorstehenden Operation wesentlich zu mindern. Das wird nicht erreicht, wenn es überall im Haus, auf den Korridoren und im Krankenzimmer nach Lysol, Chloroform, Carbol und Jodoform riecht und der Patient dadurch auf Schritt und Tritt an die kommende Operation erinnert wird. Das Operationszimmer muss so liegen, dass es womöglich gar kein Patient vorher zu Gesicht bekommt. Die allzu krankenhausmässige Einrichtung der Krankenzimmer liebe ich nicht; in einem Krankenzimmer muss eine gewisse anheimelnde Gemütlichkeit herrschen, wobei doch die Prinzipien der Hygiene streng gewahrt sein können. Wie oft sieht man aber Krankenzimmer ähnlich eingerichtet wie aseptische Operationszimmer, auf dem Fussboden Terrazzo, an den Wänden Kacheln; eine Wandtafel mit irgend einem frommen Spruch soll Abwechselung bringen in die schreckliche Eintönigkeit. In einem solchen Raum kann sich kein Kranker wohl fühlen, im Gegenteil, er wird aus dem Hause, in dem er Heilung von schweren Leiden erhoffte, sich fortsehnen. Ein Arzt vergiebt sich gewiss nichts, wenn er auf das Gemütsleben seiner Kranken Rücksicht nimmt.

Ebenso soll man bei den Vorbereitungen nicht vergessen, durch häufige Untersuchung des Kranken und durch eine genaue Beobachtung desselben recht sorgsam zu erwägen, ob der Patient auch im Stande sein wird, die Gefahren der Operation und der Narkose zu bestehen. Es genügt nicht, allein Leber und Gallenblase genau zu untersuchen, der Arzt muss über den Zustand des Herzens, der Lunge und der Nieren des Patienten orientiert sein und darf keine Untersuchungsmethode versäumen, die ihm ein Urteil über den Zustand des Gesamtorganismus seines Kranken erlaubt. Der Chirurg sei also — worauf ich bereits im vorigen Kapitel hinwies — vor der Operation mehr innerer Arzt wie Operateur. Weiterhin kann man sich gar nicht oft genug daran erinnern, in der Indikationsstellung zur Operation recht gewissenhaft zu Werke zu gehen, damit man in diesem Punkte der Vorbereitung ja nichts versäumt. Eigentlich ge-

hören solche Erörterungen in das vorangehende Kapitel, doch erwächst keinem Gallensteinoperateur ein Schaden, wenn er immer und immer wieder an die grosse Verantwortung erinnert wird, die ihm der Kranke, der sich seiner Hand und seinem Messer anvertraut, auferlegt.

Die auf den **Körper** des **Kranken** sich erstreckenden Vorbereitungen beziehen sich nur auf folgende Punkte:

Der Patient muss möglichst rein zur Operation kommen. Ich gebe gewöhnlich 2—3 Reinigungsbäder. Der betreffende Wärter resp. die Wärterin müssen lange Zeit besonders die Bauchhaut mit Seife, heissem Wasser und Bürste traktieren, die Schuppen mit Aether entfernen und besonders den Feind des Bauchchirurgen, den Nabel, mit besonderer Aufmerksamkeit behandeln. Patienten, in deren Nabeltiefe noch Schmutz liegt, sollten nicht auf den Operationstisch kommen, und doch macht man immer wieder die Beobachtung, dass selbst vornehme Damen den alten Schmutz in der Nabelhöhle geradezu konservieren. Die Wärterin hat oft ihre liebe Not, solche Patienten zu überzeugen, dass der Schmutz nun endlich mal heraus befördert werden muss. Nicht selten ist es nötig, mit Aether die alten eingetrockneten Massen loszulösen und mit einer Pincette mechanisch zu entfernen. Der Patient bleibt je nach seinem Befinden 10—20—30 Minuten im Bad, wird dann in das Bett gefahren und erhält dort einen Alkoholumschlag um den Bauch. Es werden ihm mit Alkohol getränkte Gazekompressen aufgelegt, darüber kommt ein engschliessender Verband von Watte, der durch eine Cambricbinde befestigt wird. Sublimatumschläge halte ich für bedenklich, da man niemals vorher wissen kann, ob nicht eine allzugrosse Reizung der Haut sich einstellen wird.

Jede körperliche Anstrengung und gemütliche Aufregung ist von dem Kranken fernzuhalten. Viel Spazierengehen schwächt und ist zu unterlassen, der Patient soll meist auf der Chaiselongue oder auf dem Bett sich ausruhen, und oft muss man den lang entbehrten Schlaf durch ein gutes Schlafmittel herbeizuführen suchen. Das notwendige und gerade beim Gallensteinleiden so wichtige Krankenexamen zwecks Aufnahme einer Anamnese dehne man nicht zu lange aus, sondern verteile dasselbe auf die einzelnen Tage, die der Operation vorausgehen.

Angehörige sind, wenn irgendwie möglich, fernzuhalten; ich lasse niemals einen Angehörigen des Kranken zur Pflege zu. Ihm fehlt die Objektivität. Zumeist haben sie nie gesehen, wie ein Laparotomierter aussieht. Bekommt dieser Erbrechen, so läuten sie Sturm, und müssen sie gar einmal dabei sein, wenn dem allzu häufig Brechenden der Magen ausgespült werden muss, so regen sie sich ganz gewaltig auf und übertragen diese Aufregung auf den Operierten. Die Angehörigen erhalten erst am dritten Tage post op. Zutritt, wenn die Hauptgefahren der Operation überwunden sind, und der weitere Verlauf sich voraussichtlich günstig gestalten wird. Selbstverständlich lasse ich die Angehörigen auch eher zu, wenn es dem Kranken schlecht geht und kein guter Ausweg zu erwarten ist. Es ist oft nicht leicht, hier das Richtige zu treffen, und nur bei ganz verständigen Angehörigen wird man in dieser Beziehung keine Unannehmlichkeiten haben.

Jeder Gallensteinoperierte erhält schon 24 Stunden vor der Operation seine Pflegerin zuerteilt, damit er sich an die fremde Person gewöhne. Zwei Pflegerinnen lösen sich alle 24 Stunden ab: mehr als einen Tag und eine Nacht kann niemand so rüstig bleiben, dass er die Aufgaben einer guten Pflege gewissenhaft erfüllen kann.

Das Personal in der Klinik hat die strikte Weisung, über die Vorgänge in derselben (Operationen, Sterbefälle) Stillschweigen zu bewahren. Da das Personal sich meist aus Weibern zusammensetzt, ist es nicht leicht, die oft recht lockeren Zungen immer in der notwendigen Ruhe verharren zu lassen. Doch gibt es auch unter dem männlichen Personal „Klatschmäuler“ genug!

Die Diät des Kranken sei kräftig, da ja die Operation mit dem nie zu vermeidenden Blutverlust immer einen schwächenden Einfluss auf den Organismus des Kranken ausübt; doch darf der Patient keine feste Nahrung zu sich nehmen, da in dem Augenblick der Operation Magen und Darm möglichst leer sein müssen.

Ich gebe 48 Stunden vor der Operation nur flüssige Kost, Suppen mit Ei, Kaffee, Tee, Milch, Wein etc. und lasse alle festen Speisen fort.

Zwecks **Entleerung des Darmes** bekommen die Patienten, wenn nicht besondere Kontraindikationen (Ileus, lokale Peritonitis) dies verbieten, ausnahmslos Ricinusöl. Die scharfen Abführmittel vermeide ich, da sie die Darmschleimhaut zu sehr reizen. Ricinusöl (2 Esslöffel mit Bier gequirlt) ist ein grossartiges Getränk, welches Niemand verweigert. Selbst Antialkoholiker verschmähen nicht den aus Bier und Ricinus zusammengesetzten Trank. Ricinuskapseln nehmen sich viel schlechter ein.

Bei Frauen mit Enteroptose wird mit Einläufen von warmem Seifenwasser, Olivenöl- und Glycerinklystieren nachgeholfen, da man sonst gefasst sein muss, bei der Operation im Colon und Cöcum oft noch recht feste Scybala vorzufinden. Die gründliche Entleerung des Darms ist sehr sorgfältig vorzunehmen, da bei leerem Darm die Operation viel leichter ist und der Verlauf sich günstiger gestaltet. Hat der Patient nicht gründlich abgeführt, so bekommt er viel eher Meteorismus und muss sich mit den Blähungen oft recht plagen. Es kommt hinzu, dass der Chirurg nicht selten bei einer Gallensteinoperation zu gleicher Zeit Eingriffe am Darm (Appendicitis, Darmfisteln) vornehmen muss, zu deren aseptischer Durchführung an und für sich schon eine gründliche Entleerung des Darmes notwendig erscheint. Langenbuch hat zwecks Verhütung der Darmaufblähung Wismuth gegeben; ich habe das nie getan.

Wie der Darm, so muss auch der **Magen** völlig leer sein, sobald der Patient auf den Operationstisch kommt. Ich erreiche das durch zwei Massnahmen:

Erstens darf der Patient 6 Stunden vor der Operation nichts mehr zu sich nehmen, auch keine Flüssigkeit mehr. Zweitens spüle ich den Magen mehrere Male vor der Operation gründlich aus. Dabei verfolge ich zwei Zwecke. Einerseits kann man nie wissen, ob man nicht auf eine Gallenblasenmagenfistel trifft, deren Beseitigung geboten erscheint. Die Zerstörung einer solchen Fistel kann aber ein Einfliessen von Mageninhalt in die Bauchhöhle nach sich ziehen. Ist der Magen vor der Operation gründlich ausgewaschen, so ist mit dem Einfliessen keine allzu grosse Gefahr verbunden. Ich lasse also nach der letzten Magenspülung, die am Vorabend der

Operation vorgenommen wird, den Patienten die Nacht über hungern und gestatte ihm nur bis morgens 4 Uhr etwas Wasser oder Milch zu sich zu nehmen, dann ist, wenn die Operation gegen 9 oder 10 Uhr stattfindet, der Magen sicher leer.

Andererseits ist es nicht selten, dass der Patient nach der Operation Erbrechen bekommt, dem man, wenn es sich wiederholt, am besten durch eine Magenspülung Einhalt gebietet. Die Einführung der Magensonde ist aber keine besondere Annehmlichkeit, selbst in gesunden Tagen. Ein Laparotomierter hat an und für sich Schmerzen in seiner genähten Bauchwunde, und wenn nun gar durch Einführung der bis dahin nicht gewohnten Schlundsonde Würgen und Erbrechen hervorgerufen wird, so werden die Schmerzen erheblich gesteigert. Deshalb gewöhne ich die Patienten an das Instrument, damit sie bei der notwendigen Einführung nach der Operation nicht zu sehr zu leiden haben. Ich habe die Erfahrung gemacht, dass Niemand sich dieser prophylaktischen Applikation der Schlundsonde widersetzt, wenn man ihm die Gründe dieser Massnahme richtig darlegt.

Natürlich fällt die Magenspülung ebenso wie das Baden und das Abführen fort, wenn Patient erheblich geschwächt ist, hoch fiebert, Magenblutungen hat etc.; statt Rizinus zu geben, begnüge ich mich dann mit einem gewöhnlichen Wassereinlauf und statt des Badens beschränke ich die Reinigung auf die Bauchhaut, doch darf sie an Gründlichkeit nichts zu wünschen übrig lassen. **(No. 157.)**

Witzel legt ein grosses Gewicht auf die Pflege der Zähne bei seinen Patienten, damit von Seiten der Lungen nach der Operation keine unangenehmen Störungen durch infizierten Speichel entstehen. Ich kann ihm in dieser Beziehung nur beipflichten, aber es ist in der Praxis sehr schwer, diese Forderung Witzels zu erfüllen.

Besondere Aufmerksamkeit verdienen die **Patienten mit Ikterus**. Bei dieser Komplikation fürchten wir besonders die Gefahr der cholämischen Blutung. Sie tritt selbst beim akuten Einsetzen des Ikterus, wenn auch selten, ein. Ich habe einen Patienten mit akut auftretendem Ikterus am 5. Tage der Erkrankung an cholämischer Blutung zu Grunde gehen sehen. Beim chronischen Ikterus sind cholämische Blutungen viel häu-

figer beobachtet worden, wie bei akuter Gelbsucht, und sind Todesfälle infolge dieser Komplikation keine allzugrosse Seltenheit.

Dasjenige Mittel, welches am besten die Gefahr der cholämischen Nachblutung abwendet, ist das **Chlorcalcium** in ziemlich grossen Dosen. Ich gebe es als Klysma, 3,6 gr. pro dosi dreimal täglich oder per os 1,8 gr. pro dosi, ebenfalls dreimal täglich. In der Regel wird dieses Mittel gut vertragen, manchmal macht es Brustbeklemmungen und Kurzatmigkeit. Dann wird man es aussetzen. Es ist nötig, das Mittel 2—3 Tage lang anzuwenden, bei schon vorhandenen Blutungen dasselbe noch länger zu gebrauchen. Man muss darauf achten, dass chemisch reines Chlorcalcium verwandt wird; unreines verursacht Brennen im Rectum. A. E. Wright hat als erster das Calciumchlorid bei Blutungen mit Erfolg benutzt und einen gerinnungsbefördernden Einfluss der Kalksalze auf das Blut festgesetzt. Mayo-Robson, Silvestri, Rolleston und Dawson, Boas*) haben es mit Erfolg verordnet.

Subkutane Infusionen von 2 % Gelatinelösung habe ich früher ebenfalls angewandt, oft mit überraschendem Erfolg. **(No. 158.)**

Es ist ja schwer zu sagen, ob diese Mittel wirklich in dem betreffenden Fall geholfen haben, aber ich habe doch den Eindruck, dass, seitdem ich Chlorcalcium verwende, die cholämischen Blutungen sehr selten eingetreten sind.

Mancher Kranke kommt in einem derartigen Zustand in die Klinik, dass sofort operiert werden muss, z. B. bei Perforationen der Gallenblase, dann muss man die Vorbereitungen auf das Mindestmass einschränken, um keine kostbare Zeit zu versäumen. Andere wieder sind so geschwächt und elend, dass man nicht schon nach zwei Tagen operieren kann. **(No. 75.)** Man muss erst den Zustand der Kranken durch eine gute Ernährung wieder aufbessern. Stärkung der Herztätigkeit durch Strophantus, Kognak, Weinclystiere, bei daniederliegender Magenverdauung Nährclystiere und subkutane Ernährung sind dann am Platze. Man soll kein Mittel unversucht lassen, welches geeignet erscheint, den Patienten so zu stärken, dass er den nachteiligen Einwirkungen der Narkose und des unvermeidlichen Blutverlustes gewachsen ist.

---

*) Therapie der Gegenwart. 1904. Heft 7.

Ich brauche wohl kaum hervorzuheben, dass ich Patienten mit akuten Erkrankungen der Luftwege **(Nr. 98. Nr. 115.)** (Schnupfen, Bronchitis) von der Operation solange zurückstelle, bis sie wieder frei sind, und dass man bei Blasenkatarrh erst diesen behandelt, ehe man die Operation vornimmt. Eintretende Menses geben an und für sich keine Contraindication ab, doch ist das Baden für solche Kranke oft unangenehm und ermüdend, und dann stellen sich bei vielen Frauen mancherlei nervöse Zustände während der Menses ein, sodass ich grösstenteils mit der Operation so lange warte, bis die Menses vorüber sind. Sind die Menses bei Cholämischen sehr profus, so ist unter allen Umständen die Operation aufzuschieben **(Nr. 150.)**.

Leider kommen auch Fälle vor, bei denen irgendwelche Vorbereitungen wegfallen können, weil der Patient moribund in die Klinik eingeliefert wird. Während ich dieses schreibe, liegt eine Gallensteinkranke, die vor 24 Stunden in die Klinik eintrat, im Sterben. Sie hatte akute eitrige Cholecystitis. Die Krankheit begann vor 14 Tagen. Ärzte und Angehörige sahen ein, dass nur eine Operation helfen konnte, und nun wurde die Kranke nach Halberstadt transportiert. Aber ich musste, da kaum der Puls zu fühlen war, die Operation ablehnen; Operations-Vorbereitungen fallen hier fort! —

Wir hatten am Schluss des vorigen Kapitels geschildert, wie der Wärter die Reinigung der Bauchhaut des Patienten vorzunehmen hat. Wenn der Operateur nicht über genügendes Personal verfügt, so ist es ganz zweckmässig, wenn er selbst am Tage vor der Operation die Desinfektion der Bauchdecken vornimmt; wenigstens bei Männern ist das durchführbar. Bei diesen lasse ich sofort nach dem Eintritt in die Klinik durch den Wärter die Bauchhaut rasieren und nach gründlicher Waschung mit Seife einen Alkoholverband auf die Bauchdecken auflegen. Man kann auf diese Weise die Narkose erheblich abkürzen, indem man auf dem Operationstisch nur eine kurze Waschung mit Seife und Alkohol vorzunehmen braucht.

Bei Frauen ist die gründliche Desinfektion erst auf dem Operationstisch während der Narkose möglich, und in diese teilt sich der Wärter und der Arzt. Der Wärter, der nach Rasur der Schamhaare die Reinigung der Bauchhaut mit heissem Wasser, Seife, Bürste und Seifenspiritus vornimmt und der Operateur, der selbst bereits sterilisiert, die Sterilisation des Bauches mit Alko-

hol vollendet. Da Patient mehrere Male gebadet hat, und sein Abdomen zwei Nächte lang mit einem Alkoholverband bedeckt war, wird man mit einer Desinfektion von im ganzen 10 Minuten auskommen, jedoch längere Zeit dazu gebrauchen, wenn Patient aus bestimmten Gründen vorher nicht baden konnte.

Sobald die Sterilisation der Bauchdecken beendet ist, legt der Operateur eine der Schimmelbusch'schen Tonne entnommene grosse sterilisierte Decke so über den Patienten, dass die Unterbauchgegend und die unteren Extremitäten völlig bedeckt sind. Auf diese sterile Decke legt die Instrumentenreicherin die Instrumente, welche immer zur Hand sein müssen: Klemmen, Schere etc., doch beobachte ich die Vorsicht, Instrumente, die während der Operation infiziert sind (z. B. Sonden, mit denen man den Choledochus sondiert hat), nicht auf die Decke zu legen. Diese kommen in ein mit 3% Karbolsäurelösung angefülltes Becken. Zwecks Umgrenzung des Operationsterrains lege ich 3 sterile Servietten rings herum und befestige dieselben gegenseitig resp. mit der grossen, die unteren Extremitäten bedeckenden Decke durch vier ausgekochte Langenbeck'sche Klemmen. Es bleibt frei die Gegend vom Prozessus xiphoideus bis handbreit unterhalb des Nabels und seitlich die Partieen bis zum äusseren Rande der beiden Musculi rect. abd. Nun kann die Operation beginnen! —

Ich glaube in diesem und in dem vorhergehendem Kapitel die Vorbereitungen, die **den Arzt**, seine **Assistenten** und den **Patienten** angehen, ausführlich genug beschrieben zu haben und wende mich nun zu den Vorbereitungen, denen das **Unterbindungsmaterial**, das **Verbandzeug**, die **Instrumente** etc. unterworfen werden müssen.

III. Die Vorbereitungen des Unterbindungsmaterials, des Verbandzeugs und der Instrumente.

Ich habe früher die **Seide** einfach ausgekocht oder in strömendem Wasserdampf sterilisiert, musste aber wie auch andere Chirurgen einsehen, dass es nicht genügt, wenn man die Seide nur keimfrei macht, sondern dass es besser ist, wenn man sie mit einem Antisepticum imprägniert.

Seit 2 Jahren sterilisiere ich die Seide nach dem Verfahren von Kocher.

Die Seide wird

1. in Äther eingelegt für 12 Stunden,
2. in Alkohol 12 Stunden,
3. 10 Minuten in 1 ‰ igem, ungefärbtem, säurefreiem Sublimat gekocht,
4. mit gereinigten Händen aufgespult,
5. die Spulen 10 Minuten lang vor der Operation in demselben Sublimat nochmals gekocht,
6. die Fäden aus dem Sublimat, in dem sie zuletzt gekocht sind, zugereicht.

Seitdem ich so verfahre, sind Ligatureiterungen grosse Seltenheiten. Ich verwende drei Sorten Seide, ganz starke zur Bauchnaht, mittelstarke für die Ligaturen an der art. cystica und feine für die Fixationsnähte der Gallenblase und die Verschliessungsnähte des Choledochus und Darms.

Catgut habe ich früher bei Gallensteinoperationen viel verwendet und dasselbe entweder nach den Vorschriften von Saul oder Hofmeister sterilisiert.

In dem von Lautenschläger angefertigten Saul'schen Apparat werden die auf Glasplatten gespannten Catgutfäden in 85 % igem Alkohol (Alkohol 85, Acid. carbol. liquef. 5, Aq. dest. 10) langsam bis zum Siedepunkte, welcher um 75° liegt, erhitzt, worauf sie in der siedenden Flüssigkeit 5—15 Minuten (je nach der Fadendicke) verbleiben. Die Aufbewahrung geschieht in dieser Lösung oder in 90 % Alkohol.

Hofmeister legt die Fäden 24 Stunden lang in 2—4 % Formalinlösung, bringt sie 12 Stunden lang in Wasser und kocht sie dann 10—30 Minuten lang aus. Die Aufbewahrung geschieht in Sublimatglycerinalkohol (0,1 : 5,0 : 100,0).

Seitdem ich alle Fäden, die zur Unterbindung der art. cystica und des duct. cysticus, zum Verschluss des ductus choledochus, zur Fixation der Gallenblase an der Bauchwand dienen, lang lasse, und bei späteren Verbandwechseln in toto entferne, hatte ich keinen Grund mehr, Catgut zu verwenden. Da ich mehrere Male die Beobachtung machte, dass die durch Catgut an die Bauchwand fixierte Gallenblase sich vorzeitig löste, wodurch die Patienten in erhebliche Gefahr gerieten, bin ich gänzlich von dem Gebrauch des Catgut abgekommen.

Nur bei den Schleimhautnähten der Anastomosen zwischen Gallensystem und Intestinis könnte man es verwenden, doch benutze ich auch hier eine ganz feine Seide. Ich mache die Anastomosen weit, und deshalb ist die Gefahr einer Incrustation sehr gering, da, ehe es dazu kommen kann, die Ligaturen längst durchgeschnitten und sich abgestossen haben. Auch ist nichts dagegen einzuwenden, wenn man bei den Anastomosen überhaupt auf eine Schleimhautnaht verzichtet. Bei der Technik der Anastomosen komme ich darauf noch zu sprechen.

Bei der Reichung der Seide durch die Schwester ist der Rat Krecke's*) sehr der Berücksichtigung wert, das Unterbindungsmaterial so wenig wie möglich mit den Fingern zu berühren. „Wenn man der assistierenden Schwester zuschaut, so sieht man sehr häufig, dass dieselbe jeden Faden, bevor sie ihn herreicht, noch einmal liebevoll durch die Finger ihrer rechten oder linken Hand durchzieht. Nunmehr erfasst ihn der Operateur, und auch dieser zieht häufig jeden Faden durch die Finger hindurch. Diese wiederholten Berührungen des Fadens zu vermeiden, scheint mir eine wichtige Sache. Die Schwestern haben bei mir die strenge Weisung, die Fäden nur mit der Pinzette zu fassen und auch beim Einfädeln sich möglichst nur der Pinzette zu bedienen. Der Operateur soll den Faden nur an den beiden Enden fassen und das Durchziehen durch die Finger unbedingt vermeiden. So bleibt bestimmt derjenige Teil des Fadens, der in der Wunde liegen bleibt, von den Fingern unberührt.“

Was das **Verbandzeug** anlangt, so verwende ich bei meinen Laparotomien nur in strömendem Wasserdampf sterilisiertes Verbandzeug. Jodoform-, Silber-, Xeroformgaze ist teils schädlich, teils unnötig: die sterile Gaze genügt allen Ansprüchen. Besonders die aus den Apotheken oder direkt aus Fabriken bezogene Jodoformgaze würde ich nie in die Bauchhöhle einzuführen wagen. Man muss sich schon, wie es in der v. Bergmann'schen Klinik üblich ist, die Jodoformgaze selbst präparieren. Das ist indes ziemlich umständlich. —

Die Watte wird in Rollenform sterilisiert; zu Binden gebrauche ich derbe breite und lange Cambricbinden, die, wenn sie nicht von Blut und Wundsekret durchtränkt sind,

*) Krecke, 2 Jahre chirurgischer Tätigkeit 1901/1902. München.

mehrere Male verwandt werden können. Sie werden in Sodalösung und Schmierseifenwasser gekocht, getrocknet und neu gewickelt.

Watte und Cambric liefern mir die Firma Moritz Böhme-Berlin in vorzüglicher Qualität, eben daher beziehe ich die Gaze. Natürlich gibt es noch andere Firmen, die gewiss ebenso gutes Verbandzeug liefern.

Fast bei jeder Laparotomie müssen wir zwecks Absperrungstamponade Gazekompressen in die Bauchhöhle einlegen, sei es, um einer Infektion der übrigen Bauchhöhle vorzubeugen, sei es, um Flächenblutungen zu stillen oder das Operationsterrain besser zugänglich zu machen. Diese Gazekompressen muss man auf irgend eine Weise kenntlich machen, damit man vor Schluss der Bauchwunde keine übersieht und in der Bauchhöhle zurücklässt.

Früher benutzte man zu diesem Zweck Schwämme. Diese sind schwer zu reinigen, und wenn sie auch eine grosse Saugkraft besitzen, so hat man sie allgemein aufgegeben, da eine sichere Sterilisation derselben kaum zu erreichen ist.

Statt der Schwämme verwendet man heute allgemein Gaze resp. Gazekompressen. v. Mikulicz benutzt sogen. Perltücher, Krause verwendet meterlange Binden, von denen ein längeres Stück ausserhalb der Bauchhöhle bleibt. Andere legen an die Gazekompressen Klemmen an, um ein Verrutschen und Verschieben der Kompressen in die Bauchhöhle zu verhüten.

Jedes Verfahren hat seine Vorteile und Nachteile. Die Perlen können zerspringen; die Fäden, an denen die Perlen befestigt sind, können abreissen, und dann kann sich die Kompresse verlieren. Die Klemmen sind bei vielen Operationen sehr im Wege. Ich gebrauche z. B. bei einer schweren Gallensteinoperation oft auf einmal 10 Tupfer. Die zahlreichen Klemmen, die diese 10 Tupfer halten müssten, würden mich sehr in der Ausführung der Operation hindern. Ausserdem kann eine Klemme einmal unbemerkt aufgehen, vom Operationstisch herabfallen, und der Tupfer bleibt in der Bauchhöhle zurück.

Ich benutze ein Verfahren, das nach Riese's Meinung das schlechteste, nach meiner Erfahrung das beste ist: ich lasse die nötigen Tupfer vor Beginn der Operation abzählen und vor Beendigung der Operation wieder nachzählen.

Ich gebrauche bei jeder Laparotomie immer eine ganz bestimmte Anzahl Gazekompressen und zwar 30 grosse und 10 lange. Ich habe bei ca. 2000 Laparotomien, unter denen sich mehr als 900 Gallensteinoperationen befinden, **niemals** eine Kompresse zurückgelassen; ich gehe allerdings nicht so vor wie Riese, der seinen Assistenten die Tupfer zählen lässt, sondern ich verfahre folgendermassen: Vor jeder Operation kommen 30 grosse und 10 lange genähte Tupfer in die Schimmelbusch'sche Sterilisationstonne. Die Tupfer — ich beschreibe ihre Herstellung nachher — sind kenntlich an kurzgeschnittenen schwarzen Zwirnfäden, die an den 4 Ecken angebracht sind. Die Zählung derselben geschieht durch 2 Personen. Die Tupfer liegen in Reih und Glied aufmarschiert auf dem mit einem reinen Laken versehenen Tisch und werden dann von der ersten Person gezählt; eine zweite Person zählt sie in die Tonne, in der sie nunmehr sterilisiert werden, hinein. Früher besorgte das nur eine Person; da es einmal vorkam, dass diese statt 30 Tupfer 31 einzählte, habe ich angeordnet, dass jetzt 2 Personen die Zählung vornehmen. So gut aber eine Person 31 Tupfer einzählt, kann sie auch einmal nur 29 zählen. Dann würde man immer wieder die Bauchhöhle absuchen und Riese's Einwendungen gegen die Zählmethode wären sehr gerechtfertigt. Dass 2 Personen sich verzählen, ist so gut wie ausgeschlossen. Um jeden Irrtum auszuschalten, lasse ich bei Beginn der Operation von der schon sterilisierten Instrumentenreicherin die Tupfer nochmal zählen. Wenn wir während der Operation solche Tupfer brauchen, zählen wir nicht; aber wenn ein solcher Tupfer aus der Bauchhöhle entfernt wird, sucht ihn sofort der Wärter, der sich stets im Operationszimmer aufhält, auf und legt ihn wiederum in Reih und Glied auf den Fussboden des Operationszimmers. Ehe wir die eigentliche Tamponade beginnen, resp. die Bauchwunde schliessen, zählt die Instrumentenreicherin die noch vorhandenen Tupfer (der Operateur zählt mit!), der Wärter gibt an, wieviel er Tupfer hat. Da die Tupfer in Reih und Glied liegen — die von Riese erwähnten Schlupfwinkel sollten in einem modernen Operationszimmer nicht vorkommen! — bedarf es nur eines kurzen Aufenthaltes, damit Assistent und Operateur sich von der Zahl der gebrauchten Tupfer überzeugen. Nie darf dadurch eine Operation aufgehalten werden, und ein unnützes Suchen nach

einem angeblich noch in der Bauchhöhle vergessenen Tupfer darf nicht vorkommen. Gewiss, mit schlechtem Personal und gewissenlosen Leuten kann auch dieses Verfahren versagen, schlechtes Personal gehört aber in keine Klinik, vor allen Dingen nicht in eine Klinik, in der besonders die Bauchchirurgie gepflegt wird. Ich habe mit meinen Leuten immer viel Glück gehabt, und so mag es kommen, dass ich niemals einen Tupfer in der Bauchhöhle zurückgelassen habe. **So wie die Tupferzählung in meiner Klinik gehandhabt wird, halte ich es für völlig ausgeschlossen, dass einmal ein Tupfer zurückbleibt; nur bei gröbster Fahrlässigkeit eines einzelnen könnte das passieren.** Aber wir — Operateur, Assistent, Instrumentenreicherin — kontrollieren uns gegenseitig so scharf, dass jeder Fehler des einzelnen sofort vom andern bemerkt wird. Der Operateur muss es sich natürlich gefallen lassen, dass sein Assistent ihn auf dieses und jenes aufmerksam macht; wenn er sich, wie das häufig geschieht, für vollkommen hält, eigene Fehler dem Assistenten in die Schuhe schiebt, oder sich gar vom Assistenten jede noch so „devote Zurechtweisung“ verbittet, so wird gar bald der Assistent dem Grundsatz huldigen: „Schweigen ist Gold!“ Dass dadurch das Wohl des Patienten nicht gefördert wird, liegt auf der Hand. Gerade bei einer Gallensteinoperation muss der Assistent eine gewisse Selbständigkeit an den Tag legen. Einen Assistenten, der gewohnt ist, immer erst auf die Aufforderung des Chefs hin eine Klemme anzulegen oder einen Tupfer in die Bauchhöhle zu schieben, kann man bei einer Gallensteinoperation nicht gebrauchen. Es gibt für mich nichts Schrecklicheres, als wenn ich einer Operation zusehen muss, bei der der Operateur fortwährend den Assistenten anfährt und ihm Ungeschicklichkeit vorwirft. Kein Meister fällt vom Himmel, und jeder Assistent muss sich erst die nötige Routine aneignen. Wenn mancher trotz vieler Operationen ungeschickt bleibt, so liegt das nicht selten am Chef selber, der es nicht versteht, dem Assistenten die nötige Selbständigkeit beizubringen. Jedenfalls hat das ewige Zanken während der Operation gar keinen Wert, mit Ruhe und Güte kommt man viel weiter. Hinterher ist es immer noch Zeit, den Assistenten auf seine Fehler aufmerksam zu machen, damit er bei der nächsten Operation grössere Geschicklichkeit an den Tag legt.

Fig. 1.

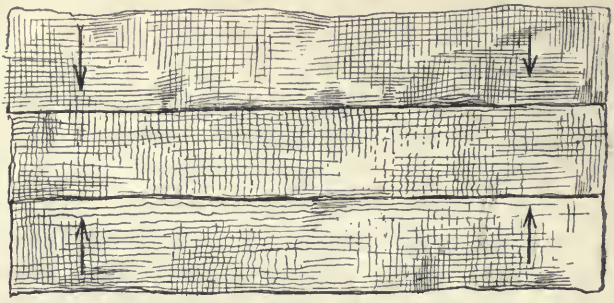

Ein Stück Gaze von einfacher Lage, 1 Meter lang, 45 cm. breit, wird so zusammengelegt, dass

Fig. 2.



ein Stück 15 cm. breit von dreifacher Lage entsteht. Dieses wird sonach innen geschlagen, dass eine Kompresse

Fig. 3.

von sechsfacher Lage, 50 cm. lang, 15 cm. breit entsteht. Noch einmal in sich zusammengeschlagen, entsteht die endgültige Kompresse, aus

Fig. 4.

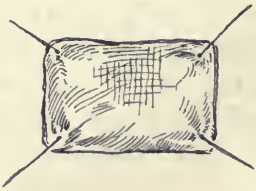

12facher Lage, 25 cm. lang, 15 cm. breit Diese wird an den 4 Ecken mit einem schwarzen Faden fest zusammengenäht. Davon werden 30 Stück hergestellt (sog. grosse genähte Tupfer).

Doch ich komme auf einen Punkt zu sprechen, dessen Erörterung bei den Vorbereitungen des Verbandmaterials wenig am Platze ist. Kehren wir deshalb zu unserem Thema zurück.

Die Herstellung der Tupfer geschieht folgendermassen:

Die Gaze liegt 90 cm. breit und 1 Meter lang. Dieselbe wird in der Mitte der Länge nach durchschnitten, so dass also Stücke von 45 cm. Breite und 1 Meter Länge entstehen. Die Gaze liegt doppelt.

Bei der Herstellung der Tupfer, die in der Bauchhöhle verwendet werden und oft während des ganzen Verlaufs der Operation im Abdomen liegen bleiben, verwende ich nur einfache Lage von Gaze. Es kommt mir darauf an, das sog. „Fusseln“ der Tupfer zu verhüten. Ich erreiche das dadurch, dass die Tupfer so hergestellt werden, dass die freien Schnittflächen der Gaze nach innen kommen, also verschwinden.

Das 45 cm. breite und 1 Meter lange Gazestück wird so gefaltet, dass aus einer einfachen Lage eine dreifache entsteht. Die dreifache Lage wird dann so in sich gelegt, dass ein Tupfer entsteht, der eine 12 fache Lage besitzt. Die Fig. 1—4 erläutern am besten die Herstellung dieser sog. grossen genähten Tupfer, von denen ich bei jeder Laparotomie 30 Stück verwende.

Dann brauche ich noch 10 sogen. lange Tupfer. Ihre Herstellung geschieht auf folgende Weise:

Das 1 m. lange und 45 cm. breite Gazestück wird mit der Schere geteilt, so dass Stücke von 22 cm. Breite und 1 m Länge entstehen. Die weitere Bereitung der langen Tupfer geht aus den Skizzen auf p. 38 hervor.

Die äusseren Enden bis zur punctierten Linie werden nach innen geschlagen, damit die fusselnden Streifenenden verschwinden. Man kann auch so wie bei der Herstellung der grossen Tupfer vorgehen, die Hauptsache ist, dass die **Aussenfläche des Tupfers keine Schnittfläche zeigt.**

Bei diesen genähten Tupfern — ich habe eine photographische Abbildung (Fig. 9) derselben anfertigen lassen! — ist keine Schnittfläche sichtbar, dieselben sind nach innen geschlagen, Fusseln kommen nicht an die Oberfläche.

Da die genähten Tupfer an dem **schwarzen** Faden in jeder Ecke leicht kenntlich sind, fällt es dem Wärter nicht schwer, am Schluss der Operation dieselben rasch zu zählen.

Zur **Tamponade** verwende ich dieselben langen (Fig. 9) Tupfer, nur lasse ich hier die schwarzen Fäden fehlen.

Fig. 5.

Einfache Lage Gaze 1 m. lang 22 cm. breit, wird so umgelegt, dass

Fig. 6.

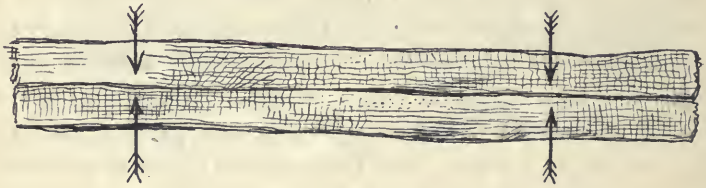

ein Stück 11 cm. breit von zweifacher Lage entsteht.

Fig. 7.

Dieses wird noch einmal so umgelegt, dass ein Stück 5½ cm. breit von vierfacher Lage entsteht. Dieses wird so nach innen geschlagen, dass eine Compresse aus achtfacher Lage entsteht, 50 cm. lang, 5½ cm. breit.

Fig. 8.

Diese Compresse wird an den 4 Ecken mit einem schwarzen Faden zusammengenäht.

Die gewöhnliche Gaze zum Tupfen wird nach Belieben gross oder klein geschnitten; gewöhnlich lasse ich Quadrate von 15—20 cm. Seitenlänge schneiden.

Ausser 2 Tonnen gewöhnlicher Tupfergaze muss man für jede Gallensteinoperation 1 Tonne Watte und mehrere recht lange und breite Cambricbinden bereit halten.

In einer andern besonders grossen Tonne werden die Decken und Tücher, die Mäntel (für den Operateur, den Assistenten und die Instrumentenreicherin) und die Kopftücher sterilisiert. Die zuschauenden Ärzte bekommen bei mir keine sterilen Mäntel, wie das in anderen Kliniken gebräuchlich ist. Sie werden gebeten, Rock und Weste auszuziehen, und es wird ihnen ein Platz angewiesen, von dem aus sie nicht die aseptischen Massnahmen stören können. Gibt man ihnen sterile Mäntel, so wagen sie sich oft zu weit bis an das Operationsfeld vor und genieren den Operateur. Dadurch, dass sie nicht in den schützenden sterilen Mantel gesteckt werden, sind sie schon gezwungen, auf dem ihnen angewiesenen Platz zu verharren und kommen nicht mit dem Operateur in Kollision.

Fig. 9.

Dass man die Sterilisation nur gewissenhaften Personen anvertraut, ist bei der Wichtigkeit der Sache selbstverständlich. —

Alle **Instrumente,** die ich bei einer Gallensteinoperation verwende, müssen auskochbar sein; Instrumente mit Holzgriffen sind als veraltet bei Seite zu legen, Spritzen und Messer dürfen nicht nur in 3 % Carbolsäurelösung liegen, sondern werden ebenfalls 5 Minuten lang der Einwirkung der kochenden Sodalösung unterworfen.

Die Instrumente sowie die Gummischläuche, Katheter etc., werden in ein mit einem Deckel versehenes ca. 80 cm. breites und 20 cm. hohes Nickelbecken gleich so hineingelegt, wie sie bei der Operation gebraucht werden. Jedes Instrument hat seinen gewohnten Platz. Die Sterilisation dauert fünf Minuten, sind die Messer gut geschliffen, so leiden sie wenig unter dem Auskochen. Früher kochte ich die Instrumente in dem bekannten Schimmelbusch'schen Apparat, was ziemlich umständlich ist. Man muss die Instrumente aus dem kochenden Wasser herausheben, in ein anderes Becken legen, und wenn man auch das letztere für sich sterilisieren kann, so ist mein jetzt geübter Modus einfacher und praktischer. Man sterilisiert Instrumente und Becken zu gleicher Zeit, braucht die Instrumente nicht umzulegen, spart Platz, Zeit und Arbeit.

Fig. 10.



Ist die Sterilisation nach fünf Minuten vollendet, so dreht der Wärter den an der schmalen Seite des Beckens angebrachten Ablaufhahn auf und lässt die Sodalösung abfliessen. Zur Abkühlung der Instrumente wird eine sterile Kochsalzlösung darüber gegossen; man kann aber auch die Instrumente trocken verwenden. An der beifolgenden Zeichnung ist der Hahnablauf (Fig. 10) schlecht zu sehen; er befindet sich an der linken schmalen Seite des Beckens. Es ist zweckmässig, statt einer Gasflamme zwei zu verwenden, um das Wasser rasch bis auf den Siedepunkt zu erhitzen.

Dieselbe Sorgfalt, die wir den Instrumenten vor der Operation angedeihen lassen, verwenden wir auf die Reinigung nach derselben, besonders wenn sie während der Operation mit Eiter oder sonstigem infektiösem Material in Berührung gekommen waren. Dann werden sie nach der Operation ebenfalls fünf Minuten gekocht, die auseinandernehmbaren Instrumente werden in ihre einzelnen Teile zerlegt, mit Seifenspiritus und Bürste blank gemacht und mit sterilen Tüchern abgetrocknet.

Die Instrumente, die ich bei einer Gallensteinoperation gebrauche, sind die folgenden:

1. Mehrere gewöhnliche und geknöpfte Messer.
2. Mehrere Cooper'sche und Kniescheren.
3. 6 chirurgische (Haken) Pinzetten.
4. 2 Anatomische Pinzetten.
5. 24 Arterienklemmen nach v. Bergmann.
6. 12 Arterienklemmen nach Roser.
7. 12 Arterienklemmen nach König. (Fig. 11.)
8. 12 Arterienklemmen nach Péan.
9. 2 Hohlsonden.
10. Mehrere kleine und grosse (Uterus-) Sonden.
11. 6 Peritonealklemmen nach v. Mikulicz. (Fig. 12.)
12. 2 Pravaz'sche Spritzen.
13. 1 Dieulafoy mit 2 starken Kanülen.
14. 2 grosse Haken. (Fig. 13.)
15. 2 kleine Haken.
16. 2 Vierzinker-Haken.
17. 2 scharfe Haken.
18. Löffel in verschiedener Grösse nach Körte. (Fig. 14.)
19. Gallensteinfänger nach Riedel. (Fig. 15.)
20. Mehrere Kornzangen (gerade und gebogene).
21. 2 Kropfsonden nach Kocher.
22. 2 Aneurysma-Nadeln.
23. Magen- und Darmklemmen nach Doyen. (Fig. 16.)
24. 2 Klemmen zum Hervorziehen des Bruchsackes nach Kocher.
25. Klemmen zum Hervorziehen der entleerten Gallenblase.
26. 2 rundgebogene Klemmen zum Abklemmen des ductus cysticus. (Fig. 17.)
27. 2 Zangen nach Muzeux.

28. 2 amerik. Kugelzangen.
29. Nadeln, 1, 4, 9 (Fig. 19); daneben mehrere mittelgrosse, stark gebogene Nadeln nach Martin.
30. 6 Nadelhalter. (Fig. 21.)
31. 2 Spülkatheter nach Ultzmann. (Fig. 20.)
32. Diverse Gummischläuche. Nélaton-Katheter.
33. Instrumente zur Rippenresektion.

Die Clichés zu den weniger bekannten Instrumenten, die ich zu meinen Gallensteinoperationen benutze, hat mir in liebenswürdiger Weise die Firma Windler in Berlin zur Verfügung gestellt, wofür ich derselben auch an dieser Stelle meinen besten Dank ausspreche.

Ich komme bei den einzelnen Operationen auf die Verwendung der Instrumente noch zurück und will hier folgendes nur noch bemerken.

Zwecks Blutstillung in den Bauchdecken benutze ich ausschliesslich die v. Bergmann'sche Klemme, die von Péan und und König (Fig. 11) angegebene gebrauche ich, um die Wundränder der aufgeschnittenen Gallenblase, des Ductus cysticus und choledochus zu fassen, wenn ich es nicht vorziehe, hier Fadenschlingen einzulegen.

Zur Aspiration des Gallenblaseninhaltes genügt vollkommen der kleine Dieulafoy mit ziemlich starken Nadeln.

Sehr empfehlenswert ist es, nach Eröffnung der Bauchhöhle an das Peritoneum parietale und die Fascie Peritonealklemmen nach v. Mikúlicz (Fig. 12) anzulegen.

Bei der Abklemmung des ductus cysticus benutze ich die vorn rundgebogene Klemme nach Péan (Fig. 17). Die Nadeln (Fig. 19) kommen in 3 Grössen zur Verwendung: 1, 4, 9, entsprechend der von mir gebrauchten Seide. Die grossen Nadeln führe ich mit der Hand, die kleinen mit dem Nadelhalter. Gerne verwende ich noch die stark gebogenen, sehr starken, von A. Martin angegebenen Nadeln bei der oberflächlichen Verschliessung der Bauchwunde.

Die unter 14 angegebenen 2 grossen Haken (Fig. 13) kommen bei der Operation selbst kaum in Gebrauch. Um so häufiger benutze ich dieselben während der Nachbehandlung nach Entfernung der Tamponade, wenn es gilt, das Gallensystem dem Auge zugänglich zu machen und den Ductus hepaticus auszuspülen.

Fig. 11.

Fig. 12.

Fig. 13.

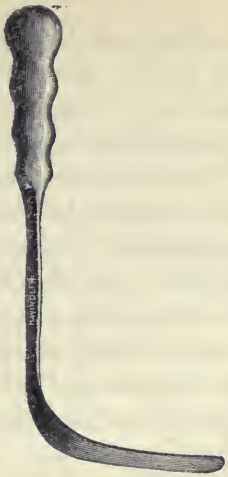

Fig. 14.

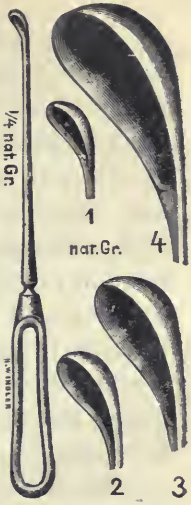

Fig. 15.

Fig. 16.

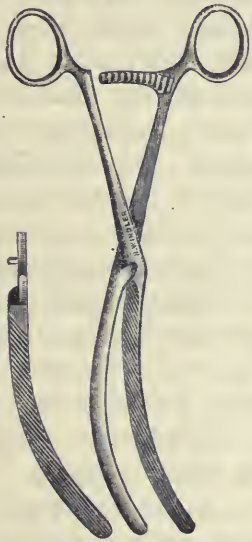

Fig. 17.

Fig. 18.

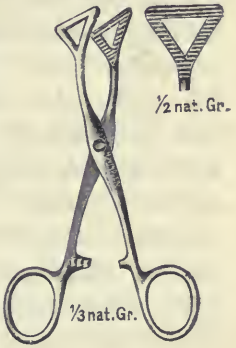

Fig. 19.

Fig. 20.

Fig. 21.

Die Gallensteinlöffel nach Körte (Fig. 14) und Riedel (Fig. 15) können fast immer durch den einfachen scharfen Löffel ersetzt werden, jedenfalls ist es mir mit dem Gallensteinfänger nach Riedel nur einmal gelungen, einen Stein zu fangen.

Magen- und Darmklemmen nach Doyen (Fig. 16) wird man schon deshalb vorrätig halten, weil man nicht selten bei einer Gallensteinoperation gleichzeitige Eingriffe am Magen und Darm vornehmen muss. Im übrigen eignen sich diese Darmklemmen sehr gut dazu, um zwecks Excision der Gallenblase diese zu fassen und kräftig hervorzuziehen.

Der Spülkatheter nach Ultzmann (Fig. 20) findet wie die langen Haken fast nur bei der Nachbehandlung ausgiebige Anwendung.

Ich habe, solange ich Gallensteine operiere, nie das Bedürfnis in mir gefühlt, ein besonderes Instrument zu konstruieren, da die bereits vorhandenen völlig, auch für die kompliziertesten Fälle, genügen. Man findet unter den gynäkologischen Instrumenten und denen, die der Nasen-, Ohren- und Kehlkopfarzt benützt, so viele gute Instrumente, die man auch zur Ausräumung der Gallenblase, zur Extraktion von Steinen benützen kann, dass es wirklich unnütz ist, neue Instrumente zu erfinden. Je einfacher das Instrumentarium ist, um so besser. Doch halte ich alle möglichen Instrumente bei jeder Gallensteinoperation bereit, wenn ich auch kaum die Hälfte brauche, so z. B. Rippenscheren, Raspatorien, Gigli-Sägen zu einer eventl. Lannelongue-Operation. Übrigens kam ich unter meinen letzten 300 Fällen niemals in die Verlegenheit, den Rippenbogen resezieren zu müssen. Nadelhalter müssen immer 3—4 armiert daliegen, damit keine Zeitversäumnis entsteht. Kornzangen der verschiedensten Art, Dicke und Länge müssen vorhanden sein, an Sonden muss man einen gehörigen Vorrat besitzen. Es darf nicht vorkommen, dass mitten während der Operation erst ein Instrument ausgekocht werden muss, weil sich seine Unentbehrlichkeit herausstellt. Wer mit Instrumenten spart, spart an unrechter Stelle. —

Man sieht aus den obigen Auseinandersetzungen, dass gar mancherlei dazu gehört, wenn eine Gallensteinoperation gut vorbereitet sein will. Oft macht das schon in einer gut eingerichteten Klinik Schwierigkeiten, falls man sich nicht in allen Punkten auf das Personal verlassen kann. Wie wichtig ist

z. B. schon das Zählen der genähten Tupfer! In meiner Klinik besorgen das, wie bereits oben erwähnt, zwei Personen: die eine legt sie in Reihe und Glied auf den Tisch, der mit einer reinen leinenen Decke bedeckt ist, und die andere zählt sie in die Tonne. Kurz ehe die Operation beginnt, wird noch einmal gezählt. Die bereits sterilisierte Instrumentenreicherin fasst jeden einzelnen Tupfer mit einer ausgekochten Kornzange und zählt ihn in eine sterilisierte grosse Emailleschüssel hinein. So kann und darf ein Irrtum nicht vorkommen, und ich würde es für einen **groben Fehler** betrachten, wenn einmal bei **meinem** Verfahren ein genähter Tupfer in der Bauchhöhle zurückbliebe. Wer die Gazekompressen nur anklemmt oder eine **beliebige** Anzahl von Perltüchern bei einer Laparotomie benutzt, muss schon eher mit einem solchen Missgeschick rechnen. Der Patient, welcher sich einer Laparotomie unterzieht, begibt sich in die Gefahr der Narkose und auch in die Gefahr, dass einmal ein Instrument in der Bauchhöhle zurückbleibt. Jeder gewissenhafte Arzt wird danach streben, solche Gefahren möglichst zu verhüten, aber sie ganz und gar aus der Welt zu schaffen, wird wohl Keinem gelingen. Menschliche Arbeit ist nie ganz fehlerfrei, und deshalb sollte ein Chirurg, dem einmal ein Chloroformtod oder das Zurücklassen eines Instruments in der Bauchhöhle passiert und von dem sonst bekannt ist, dass er ein höchst gewissenhafter Mensch ist, wegen eines solchen Ereignisses vor Gericht immer freigesprochen werden. Glücklicherweise wird dieser Standpunkt auch überall vertreten.

Ist man gezwungen auswärts zu operieren und muss man mit fremdem Personal arbeiten, so ist eine gute Vorbereitung oft recht misslich. Nicht als ob fremde Personen nicht ebenso zuverlässig wären wie eigene, aber Jeder hat seine Eigentümlichkeiten, und das Zusammenarbeiten von Leuten, die sich erst eine Stunde kennen, ist sehr schwierig. Ich sehe deshalb zu, wenn die Forderung einer auswärtigen Operation an mich herantritt, dass ich das an mich gewöhnte Personal mitnehmen kann. So weiss ich, dass Alles gut vorbereitet und eingerichtet wird und habe die Garantie, dass dadurch der Erfolg der Operation wesentlich sicherer gestellt wird.

Ausserdem muss man in einem Privathause sehr viel Rücksicht nehmen, die in der eigenen Klinik so gut wie wegfällt. Kein Patient lässt sich gern den Magen ausspülen, und manche empfinden es

als eine Härte, wenn sie Tage lang hungern müssen. Noch im letzten Augenblick stecken besorgte Angehörige dem Kranken etwas zu, in guter Absicht und überlegen nicht, dass sie dadurch die ganzen diätetischen Vorbereitungen über den Haufen werfen. Man selbst vergisst auch leicht, manche Massnahme anzuordnen, die, weil es sich um eine selbstverständliche Kleinigkeit handelt, ausser Acht bleibt.

Es kommt eben Alles darauf hinaus, dass ein Gallensteinkranker, wenn er sich einer Operation unterziehen muss, am besten in einem Krankenhaus oder in einer Klinik untergebracht wird, da nirgends die Vorbereitungen zur Operation so gut getroffen werden können, wie in solchen Instituten.

B) Die Technik der Gallensteinoperationen.

I. Die allgemeine Technik der Gallensteinoperationen.

1. Die Anatomie des Gallensystems.

Wer an einem Körperteil eine Operation vornehmen will, wird trotz bester Beherrschung der Technik und Asepsis sehr schaden, wenn er nicht genau weiss, welche Gebilde sein Messer durchschneidet. Eine genaue Kenntnis der anatomischen Verhältnisse ist die Grundbedingung für eine erfolgreiche Operation.

Und deshalb beginne ich diesen Teil der allgemeinen Technik der Gallensteinoperation mit einer Darlegung der anatomischen Verhältnisse des Gallensystems.

Ich lege bei den folgenden Erörterungen die Beobachtungen zu Grunde, die ich bei fast 1000 Autopsien in vivo machen konnte und halte mich ausserdem an die von Langenbuch, Haasler und von Büngner gemachten Erfahrungen.

Das Gallensystem setzt sich zusammen aus der Gallenblase und den Gallengängen. Eine normale Gallenblase ist befestigt an der unteren Fläche des rechten Leberlappens und hat die Form einer Birne; sie ist ca. 10—14 cm. lang und 3 cm. breit. Ihre Capacität dürfte 30—40 ccm. betragen. Das Bauchfell der Leber zieht über die Gallenblase hinweg, so dass nur ihre der freien Bauchhöhle zugewendete Seite einen peritonealen Überzug hat, während die der Leber anliegende Fläche desselben entbehrt. Wir unterscheiden an dem Organ einen Fundus und einen Hals. Dieser geht, nach hinten und medianwärts verlaufend, in den Ductus cysticus über. Dieser Gang ist 3—4 cm. lang und zeigt fast regelmässig eine scharfe S förmige Biegung. In spitzem Winkel fliesst der Ductus cysticus mit dem Ductus hepaticus zum Choledochus zusammen.

Die Lage der Gallenblase und ihre Beziehungen zu den Bauchdecken sind sehr verschieden. Durch einen Schnitt, welcher am unteren Rand des Rippenbogens an der Spitze der

rechten 10. Rippe beginnt und am äusseren Rand oder im äusseren Drittel des rechten Musc. rect. abd. nach unten zieht, stösst man unter normalen Verhältnissen direkt auf die Gallenblase. Der Chirurg hat es aber fast immer mit pathologischen Veränderungen an der Gallenblase zu tun, und deshalb trifft er auch diese in ganz verschiedenen Lagen. Sie liegt bald mehr nach rechts, oft hoch oben unter der Leber **(Nr. 12)**, vollständig bedeckt von derselben, so dass man Mühe hat, sie zu fühlen, geschweige denn zu sehen; seltener rückt sie nach der Mittellinie **(Nr. 13. Nr. 118)** herüber, doch habe ich sie auch schon unter dem linken Musc. rect. abd. angetroffen. Beck*) hat einmal bei kompletem Situs transversus eine Cystostomie ausgeführt. Ich habe vor ca. 2 Jahren die Gallenblase, ohne dass Situs transversus bestand, am linken Leberlappen, medial vom Lig. teres, im linken Hypochondrium angetroffen. Der Cysticus mündete in einen sehr engen linken Ductus hepaticus, der rechte Hepaticus war von normaler Weite. Beide Äste vereinigten sich erst dicht am Duodenum zum Choledochus. Löhlein**) fand einmal bei einer Operation, dass sich die Gallenblase im Sulcus longitudinalis sinister der Leber inserierte.

Fig. 22.

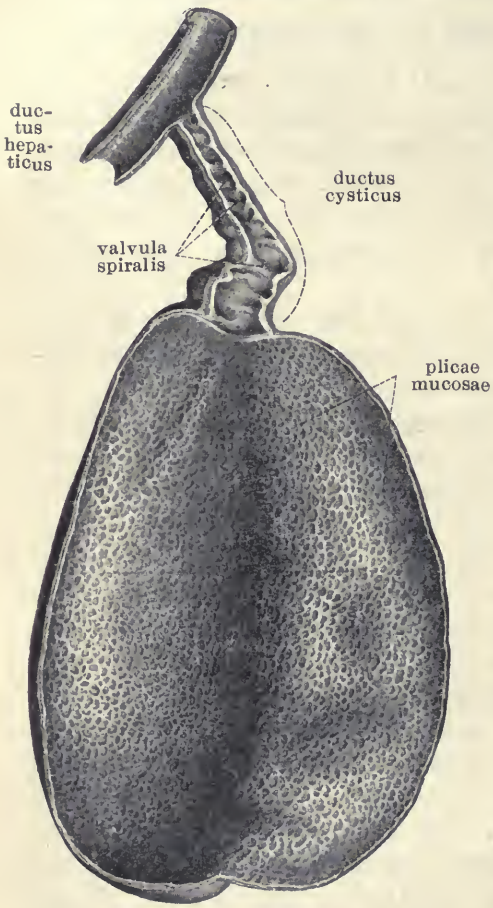

*) Beck, Transposed viscera with cholelithiasis relivied by a left-sided cholecystostomie. Annals of surgery 1899. May.

**) Vereinigung der Chir. Berlins. 124. Sitzung. 12. V. 1902.

Es lag Hydrops und Cysticusverschluss vor, die Gallenblase wurde excidiert. — Oft steigt das Organ mehr in die Bauchhöhle hinab, so dass man es in der Cöcalgegend tastet. Robson und ich haben die Gallenblase ganz nach hinten in die Lumbalgegend verschoben vorgefunden; ein Schnitt wie zur Nephrotomie ist in der Tat auch für solch' dislozierte Gallenblasen empfohlen worden. Thiel fand die steinhaltige Gallenblase als Inhalt eines Bauchwandbruches. — Der Wechsel der Lage der Gallenblase wird bedingt durch Veränderungen der Form und des Volumens der Leber (Schnürleber, Leberschwellung); auch Adhäsionen zwischen Gallenblase und Intestinis tragen dazu bei, dass die Gallenblase ihren gewöhnlichen Standort verlässt. Wie die Lage, so wechselt auch die Grösse der Gallenblase ausserordentlich; sie kann bei Verschluss des Cysticus durch Stein und nachfolgender Entstehung eines Hydrops kindskopfgross werden und ist schon für einen Ovarialtumor gehalten worden, sie kann bei häufigen entzündlichen Prozessen schrumpfen, klein werden wie eine Kirsche, so dass es schwer hält, sie aufzufinden. Über den Bau der Gallenblase, die Zusammensetzung ihrer Wand aus Mucosa, Muscularis und Serosa brauche ich in diesem Buche keine weiteren Bemerkungen zu machen, ich will nur hervorheben, dass ihre Wand oft papierdünn ist, so dass beim Versuch der Cystostomie jeder Stich durch ihre Wand das Lumen der Gallenblase eröffnet. Andererseits kann die Wand centimeterdick und so hart werden, dass man Mühe hat, mit dem Messer vorwärts zu kommen. Weiterhin ist zu bemerken — und das ist für die Exstirpation wichtig —, dass die Gallenblase von der Art. cystica versorgt wird. Dieselbe ist ein Ast der Art. hepatica, teilt sich hoch oben am Hals in zwei Teile, von denen der eine an der freien Seite der Blase, der andere zwischen ihr und Leber verläuft. (Siehe Taf. I). Wir werden noch oft genug (z. B. beim Aneurysma der art. hepatica) Gelegenheit haben, die Gefässversorgung der Gallenblase und die Gefässverteilung im lig. hepato-duodenale zu besprechen. Ich möchte aber schon jetzt auf eine kleine Arterie aufmerksam machen, der in den meisten anatomischen Atlanten nicht die genügende Aufmerksamkeit geschenkt wird. Diese kleine Arterie entspringt entweder aus der Art. hepatica selbst oder aus ihrem Aste, der Art. gastroduodenalis, und zieht quer über die Vorderfläche des Ductus

choledochus hin, um an diesem, dem Duodenum und dem Pankreas sich zu verbreiten; oft schickt sie einen Zweig nach oben zur Gallenblase, der als Art. cystica accessoria bezeichnet werden kann. (Siehe unter **Nr. 122** im II. Teil Fig. 10.) Die Gallenblase ist mehr oder weniger fest an der unteren Fläche der Leber breit angeheftet; je weniger die Gallenblasenwandungen durch entzündliche Prozesse verdickt sind, um so leichter gelingt die Ablösung der Gallenblase von der Leber. Manchmal hängt die Gallenblase ganz locker an einer Art von Mesenterium an der Leber und kann, wenn sie mit Steinen und Flüssigkeit gefüllt ist, wie ein beweglicher Tumor hin- und herpendeln; sie verdient in solchen Fällen gleich der beweglichen Niere die Bezeichnung: bewegliche Gallenblase. Der Ausführungsgang der Gallenblase ist der Ductus cysticus, in seinem Lumen befinden sich die Heister'schen Falten; ihre Anordnung macht eine Sondierung des Cysticus fast immer unmöglich. Die Sonde gelangt überhaupt fast nie in den Cysticus hinein, sondern fängt sich schon in dem oft divertikelartig ausgebuchteten Hals der Gallenblase. Die Durchgängigkeit des Cysticus für die Sonde ist ein pathologischer Zustand (Brewer); aber selbst in den Fällen, wo grosse Steine den Cysticus passiert haben, gelingt die Sondierung des Cysticus keineswegs immer. Der häufig scharf geknickte Cysticus mündet in den Hepaticus unter einem spitzen Winkel; hier liegt gewöhnlich eine Drüse, welche indurieren kann und dann durch ihre Härte leicht ein Concrement vortäuscht. Auch im Verlauf des Choledochus an der Pfortader liegen verschiedene Drüsen, deren Kenntnis für den Chirurgen von Wichtigkeit ist. (Siehe Taf. III.) Bei entzündlichen Prozessen in den Gallenwegen schwellen diese Drüsen erheblich an; anfangs weich, werden sie mit der Zeit immer härter und haben oft genug als Concremente imponiert und den Chirurgen zum Einschneiden verleitet. Cysticus und Choledochus sind bei mangelnden Adhäsionen nicht schwer zu erreichen; da wir es indessen bei unseren Operationen fast immer mit Verwachsungen zu tun haben, so werden die normalen anatomischen Verhältnisse so verwischt, dass es selbst bei der genauesten Kenntnis derselben nicht immer gelingt, einen richtigen Überblick zu gewinnen. Jedenfalls bildet den Schlüssel zum Cysticus und Choledochus die Gallenblase, vorausgesetzt, dass man sie findet. An der Gallenblase tastet man sich zum Cysticus empor, um

dann den quer von oben aussen nach innen unten im Ligamentum hepato-duodenale verlaufenden Choledochus zugänglich zu machen. Das gelingt bei wenigen Verwachsungen verhältnismässig leicht, ohne mit der ebenfalls im Ligament verlaufenden Art. hepat. und Vena port. in Berührung zu kommen. Dicht am Choledochus verlaufen, durch quere Anastomosen verbunden, eine Reihe von kleinen Venen und Arterien, deren Durchschneidung bei der Choledochotomie zu unangenehmen Blutungen und schwieriger Stillung derselben führen kann. Wir werden nachher noch Gelegenheit nehmen, die Gefässverhältnisse des Choledochus ausführlich zu betrachten. Bei der Auffindung des Choledochus spielt neben der Gallenblase als Führer das Foramen Winslowii eine grosse Rolle, da man durch Einführung eines Fingers in dasselbe den Choledochus besser zugängig machen kann. Übrigens ist das Loch nicht selten durch entzündliche Prozesse verlegt, sodass die Einführung des Fingers in die Bursa omentalis unmöglich ist. Der pylorische Weg Langenbuchs zum Choledochus führt nicht so sicher zu dem gemeinsamen Gallengang, als wenn man an der Gallenblase und am Cysticus entlang vorwärts dringt. Doch ist er zu benützen, wenn die Gallenblase, in Verwachsungen eingehüllt, sich schwer oder gar nicht auffinden lässt.

Über den Zweck der Gallenblase für den Organismus gehen die Ansichten noch weit auseinander. Murphy hält die Gallenblase für einen Stromregulator für die Spannung in den Gallenwegen, der wie der Luftkessel an der Feuerspritze dafür sorgt, dass der Abfluss continuierlich und nicht stossweise erfolgt. Andere halten die Gallenblase für ein Reservoir. Obwohl niemand leugnen wird, dass die Gallenblase von der Natur mit bestimmten Funktionen betraut ist, so hat doch ihre Entfernung nicht den geringsten Einfluss auf das Allgemeinbefinden, Magen oder Darm. Entfernt man sie samt dem Cysticus, so regeneriert sie sich nicht wieder. Bleibt der Cysticus stehen, so kann sich dieser zu einer Art Gallenblase ausdehnen (Voogt). Nasse, Calot, Rosenberg, Oddi u. A. haben die Folgen der Gallenblasenexcision experimentell geprüft.

Über die Funktionen der Leberzellen, die Art und Weise der Gallenabsonderung, die durchschnittliche Tagesmenge der abgesonderten Galle Betrachtungen anzustellen, würde zu weit führen.

Missbildungen an der Gallenblase gehören zu den Seltenheiten; es kommen angeborene Verschlüsse der Gallengänge vor, die Gallenblase kann fehlen oder sich verdoppeln, Abnormitäten, mit denen man kaum zu rechnen braucht. Bei Courvoisier findet man diesbezügliche Angaben. Auf zwei Abnormitäten, die ich bei meinen Gallensteinoperationen vorfand, möchte ich noch besonders aufmerksam machen. Einmal traf ich die Gallenblase nicht am rechten Leberlappen, sondern am linken; bei der Besprechung der Schnittführung durch die Bauchdecken komme ich auf diesen Fall noch zurück. Ein zweites Mal stiess ich bei einer begonnenen Ectomie auf dicke Gallengänge, welche direkt in den Fundus der Gallenblase einmündeten und accessorische Gallengänge darstellten, deren Schonung gerade in diesem Fall von grosser Wichtigkeit war. Ich habe im zweiten Teil diesen Fall **(Nr. 17)** genauer beschrieben. —

Fig. 23.

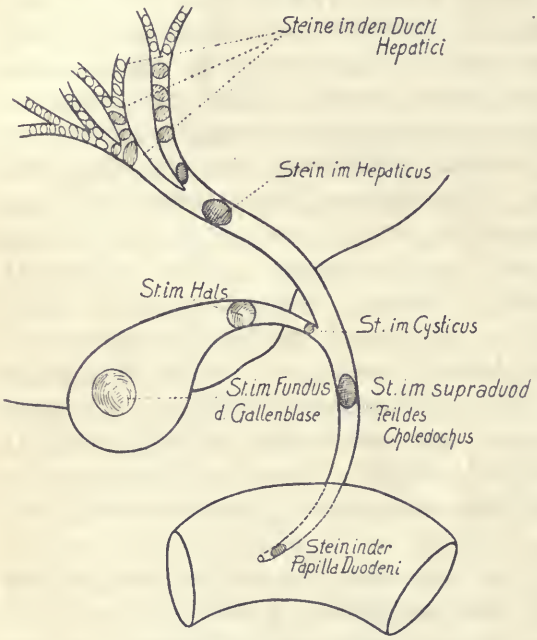

Schema über den Sitz der Steine.

Gallensteine werden im ganzen Gallensystem angetroffen, in der Gallenblase (Fundus und Hals), im Ductus cysticus, im Choledochus (supraduodenal, retroduodenal), in den weiten und engen Ästen des Hepaticus. (Siehe Fig. 23.) Die Hauptbildungsstätte der Cholelithen ist die Gallenblase, primäre Steinbildung in den Lebergängen kommt vor, ist aber relativ selten. Die Gallensteinkrankheit wird hervorgerufen durch lokale Schädigungen der Gallengänge, besonders der Gallenblase, sie ist die Folge einer Stauung und Infektion, eines steinbildenden Katarrhs. Glaser's

Ansicht, dass eine Nervenkrankheit vorliegt, ist absurd; ich glaube noch nicht einmal an eine Stoffwechselerkrankung, doch ist in diesem Buche kein Raum, auf die Aetiologie der Cholelithiasis näher einzugehen. —

So einfach die anatomischen Verhältnisse an der Gallenblase und am Ductus cysticus sind, so kompliziert sind diese am Ductus choledochus.

Nach Langenbuch, Haeckel und v. Bardeleben besitzt der Choledochus beim Erwachsenen im Durchschnitt eine Länge von 8—9 cm. „Der Gang verläuft in seiner ersten Hälfte zwischen den Platten des Lig. hepato-duodenale, also intraperitoneal, einige Centimeter von dem freien Rande desselben nach links entfernt, in der Richtung des Hepaticus, aber schliesslich in einer flachen, bogenförmigen Wendung nach rechts zum inneren Rande der Pars descendens des Duodenum. Auf diesem Wege läuft er, nunmehr retroperitoneal werdend, und nachdem er die Pars horizontalis superior des Duodenum an der Hinterseite gekreuzt hat, entweder hinter dem Pankreaskopf längs, oder durchbohrt denselben in verschieden langer Strecke.“ Die pars retroduodenalis ist $2^1/_2$ cm. lang, die pars pankreatica 3 cm. Die Strecke hart vor der Papille wird auch noch als pars papillaris unterschieden. Der letzte Teil des Choledochus durchsetzt schräg die Wand des Duodenum und mündet an der linken Seite der pars descendens duodeni im Diverticulum Vateri dicht neben (0,2 cm.) der Mündung des ductus pankreaticus, selten mit derselben gemeinsam. „Hinter dem Choledochus, jedoch etwas mehr nach links, zieht in ziemlich gleicher Richtung die Pfortader zum Hilus, und etwa in gleicher Höhe, weiter von links herkommend, verläuft die Art. hepatica, den Hepaticus spitzwinkelig auf dessen Vorderseite kreuzend, zwischen diesem und dem Cysticus zur Leberpforte. Ihre Lage ist oberflächlicher als die der Pfortader. Ungefähr in der Höhe des hepatischen Anfangsteiles des Choledochus, jedoch circa in mittlerer Fingerbreite nach innen entfernt, zweigt sich die Art. gastro-epiploica dextra von der Art. hepatica ab und verläuft nach aussen vom Pylorus hinter dem Anfangsteile des Duodenum herum und divergierend vom Choledochus nach unten und innen der Wirbelsäule zu. Das Lumen des normalen Choledochus ist bald etwas weiter, bald auch enger als das des Hepaticus. Bei Steinen im Choledochus er-

weitert sich der Gang oft erheblich, und manchmal ist bei oberflächlicher Untersuchung eine Unterscheidung der Vena portarum vom Choledochus recht schwierig (**Nr. 59**). Man sei deshalb mit der Incision des vermeintlichen Choledochus recht vorsichtig. Die Lymphdrüsen an den Gängen finden sich ziemlich regelmässig folgendermassen verteilt: eine Drüse sitzt am Übergang von der Blase zum Cysticus, eine andere am Zusammenfluss der drei Gänge, und eine dritte am Eingange des Choledochus in den Darm. Dies zu beachten, ist nötig, da Indurationen dieser Drüsen bei der Digitaluntersuchung als Steine imponieren können.

Im allgemeinen kann man wohl sagen, dass der Choledochus mehr oder weniger schräg von oben aussen nach unten innen mit einer flach konvexen Krümmung nach links verläuft, und dass sein Anfangsteil tiefer liegt als sein Darmende. Der Anfangsteil, etwa 3 cm. lang gerechnet, würde am zugänglichsten sein, da er, nur vom Bauchfell bedeckt, frei verläuft, aber die Natur hat leider schlecht gesorgt, denn er liegt oft bis zur Unerreichbarkeit tief versenkt. Der nächstfolgende, aus der Tiefe ansteigende Teil verkriecht sich wieder hinter Duodenum und Pankreas, das letztere nicht selten durchbohrend, so dass seine Betastung durch diese Organe hindurch erfolgen muss. Nur ein kleiner Teil desselben verläuft nach Quénu schräg abwärts von innen nach aussen in dem von den drei Duodenumteilen und der V. mesaraica sup. gebildeten Kreise, natürlich auch hier vom Pankreas gedeckt und nicht selten mit dem Ductus pankreaticus oder einem seiner accessorischen Gänge vergesellschaftet.

Leider können pathologische Zustände und insbesondere die häufiger zu beobachtenden kolossalen Dilatationen des Choledochus sowie der anderen grossen Ducten im Verein mit den ebenso häufigen peritonealen Verwachsungen und Schwielenbildungen, sowie den ebenfalls nicht seltenen soliden oder fistulösen Adhärenzen mit den benachbarten Hohlorganen das uns geläufige topographische Bild vollständig zunichte machen, und zwar in dem Grade, dass man, zur Eröffnung des Gallensystems bereit, zuweilen nicht einmal erkennen kann, ob man den Choledochus oder die Gallenblase vor sich hat, und noch im Zweifel darüber in Wahrheit den Cysticus oder den Hepaticus, wenn nicht gar ein grösseres Divertikel irgend eines Ganges, oder

im schlimmsten Falle selbst das Duodenum mit dem Messer eröffnet. Bei solcher Sachlage hat man sich natürlich vor allem die Nähe der grossen Blutgefässe, von denen auch die untere Hohlader nicht ausgeschlossen ist, gegenwärtig zu halten. Zu erwähnen ist noch, dass der Choledochus in seiner oberen, der Leber zugewandten Hälfte nicht selten von einem oder mehreren Nebenästen der Art. hepatica und Pfortader gekreuzt sein kann, denn gerade auf dieser Partie spielen sich die meisten Incisionen des Ganges ab.“ (Langenbuch.)

Die Verteilung der **Arterien** am Choledochus hat besonders Haasler studiert, und ich halte es für wichtig, seine Erfahrungen hier ausführlich mitzuteilen und die von ihm angefertigten Zeichnungen auf Taf. IV am Schlusse des I. Teils dieses Buches wiederzugeben. Haasler führt folgendes aus:

„Von besonderer Wichtigkeit ist das Verhalten der Arterien, und wenn es auch hauptsächlich bei der Choledochotomie hinter oder nahe dem Duodenum in Frage kommt, so kann man gelegentlich auch beim Operieren am frei verlaufenden Teile des Ganges mit kleinen, jedoch nicht belanglosen Arterienästen in Kollision geraten.

Die Art. hepatica selbst kommt hierbei, da die Hepaticotomie hier nicht besprochen werden soll, kaum in Betracht, da man ja beim Operieren von der dem Gefäss entgegengesetzten Seite an dem Gang herangeht; auch ihre häufigsten Varietäten erfordern in der uns zunächst interessierenden Region keine Berücksichtigung. Anders steht es mit den Aesten der Hepatica. Schneidet man das vordere Blatt des Lig. hepato-duodenale nahe dem Duodenum und parallel zu dessen Verlauf ein, so lässt sich der Darm nach links verziehen, und man legt durch stumpfes Präparieren den Choledochus an seiner Eintrittsstelle ins Pankreasgewebe frei, welches zuweilen mit einem zungenförmigen Fortsatze den Gang schon weiter oberhalb umlagert hat. Hier verläuft nun für gewöhnlich ein etwa rechtwinklig von der Hepatica wenige Centimeter nach Abgabe der Art. gastroduodenalis sich abzweigender Arterienast, welcher sich zumeist vor der Vorderwand des Choledochus teilt, indem ein Aestchen nach links hin zur Vorderfläche des Ganges verläuft, ein zweites ebenfalls nach links zu dessen unterem Rande hinzieht. Ihre Verzweigungen gehen zum Pankreaskopf, zur Wandung des Choledochus (und des Duodenum). Die oben erwähnte, sehr

häufig vorhandene Lymphdrüse im unteren Winkel zwischen Choledochus und Duodenum bleibt zumeist lateral von der kleinen Arterie (Taf. IV, Fig. 1).

Zuweilen ziehen die kleinen Arterien nach Teilung des Hauptstämmchens zu beiden Seiten des Ganges hin (Taf. IV, Fig. 2). Ausserdem kann man zumal durch Injektion noch einige feinere Aestchen gelegentlich darstellen, die sich teils ins Pankreasgewebe einsenken, teils nach rechts abbiegend in der Längsrichtung des Choledochus in dessen Wand verlaufen (Taf. IV, Fig. 3 und 5).

Bekanntlich kann die Art. gastroduodenalis in ihrer Stärke sehr verschieden sein, und auch ihr Abgang von der Hepatica unterliegt erheblichen Schwankungen. In einigen meiner Präparate fand ich bei stark entwickelter Gastroduodenalis und weit gegen die Porta hin gelegenem Abgang der Arterie von ihr abgehend einen dem oben beschriebenen Gefässchen entsprechenden Arterienast, der am Ausläufer des Pankreaskopfes und an der vorderen Wandfläche des Choledochus sich in ganz analoger Weise verzweigte (Taf. IV, Fig. 4). Dieses Verhalten der Arterie ist bei Quénu erwähnt. Bei einem Präparate fand sich bei besonders stark ausgebildeter Art. gastroduodenalis ausser dem genannten Gefässchen (Ramus pankreaticus) noch ein weiter lateral abgehender Ast, der bald sich teilend einen Zweig nach links längs der Vorderwand des Ganges, einen zweiten in entgegengesetzter Richtung schräg den Gang kreuzend zur Gallenblase schickte. Man kann letzteren als Art. cystica accessoria bezeichnen; Henle erwähnt ihr Vorkommen (Taf. IV, Fig. 5).“

Das Verhalten **der Venen** am lig. hepato-duodenale ist so inconstant und besonders bei entzündlichen und Verwachsungsprozessen so variabel, dass es unmöglich ist, hier irgend eine Gesetzmässigkeit herauszufinden. Man kann in dieser Hinsicht nur dem Chirurgen raten, die Augen recht offen zu halten, bei der Freilegung des Ductus choledochus mehr stumpf als scharf vorzugehen und sichtbare Venen bei Seite zu schieben, damit nicht eine oft recht unangenehme und schwer stillbare Venenblutung den Gang der Operation unliebsam unterbricht.

v. Büngner verdanken wir eine genauere Untersuchung der Pars duodenalis des Choledochus; wir werden dadurch über die Beziehungen des Choledochus zum Pankreaskopf aufgeklärt.

Auch die Untersuchungen v. Büngner's sind so wichtig, dass ich nicht umhin kann, dieselben ausführlich mitzuteilen.

„Der Choledochus geht vor seinem Eintritt in das Duodenum fast stets (in 95 % der Fälle) durch die Substanz des Pankreas hindurch und nur selten (in 5 % der Fälle) am Kopfe desselben vorbei. Choledochus und Wirsungianus vereinigen sich fast nie (nur in 1—2 % der Fälle), sondern münden fast ausnahmslos (in 98—99 % der Fälle) getrennt von einander am Boden des Divertikulum der Papille.

Der Wirsungianus verläuft in der Regel ungeteilt. Nur selten (in etwa 10 % der Fälle) gibt er einen Nebengang ab, der an anderer Stelle in das Duodenum einmündet. Für die klinische Beurteilung der Krankheiten der Gallenwege und des Pankreas haben diese Untersuchungsergebnisse folgende Bedeutung:

1. Die Tatsache, dass das Endstück des Hauptgallenganges in die Substanz der Bauchspeicheldrüse eingebettet ist und auf stumpfem Wege nicht aus derselben herauspräpariert werden kann, lehrt

a) die operative Freilegung des Choledochus ist in der Regel nur bis zu dessen Eintritt in das Pankreas, nicht aber bis zu dessen Eintritt in das Duodenum möglich, es sei denn, dass das Pankreas auf blutigem Wege gespalten wird.

b) Alle Affektionen des Pankreas, welche zu einer Schrumpfung oder pathologischen Vergrösserung des Pankreaskopfes führen, müssen eine Konstriktion nicht nur des Wirsungianus, sondern auch des Choledochus bedingen. Aus diesem Grunde begreift es sich, weshalb im klinischen Bilde nicht nur die Erscheinungen einer Retention des Pankreassaftes (Fettstühle, Melliturie), sondern auch diejenigen einer Retention der Galle (acholische Stühle, Gallenfarbstoff im Urin, Ikterus) hervortreten.

2. Die Tatsache, dass Choledochus und Wirsungianus sich fast nie, wie wir früher als Regel annahmen, vereinigen, sondern fast ausnahmslos getrennt von einander in das Divertikulum der Papille münden, lehrt Folgendes:

a) Die Verlegung des einen Ganges muss nicht naturnotwendig diejenige des anderen nach sich ziehen, vielmehr werden Krankheitsprozesse, welche sich isoliert im Choledochus abspielen, nur Symptome vonseiten dieses Ganges (Retention der Galle), Prozesse, welche isolirt im Wirsungianus spielen, nur

solche vonseiten des letzteren (Retention des Pankreassaftes) herbeiführen.

b) Erst wenn pathologische Prozesse vorliegen, welche das Divertikulum der Papille und damit die an sich getrennten Ausmündungen beider Gänge verlegen (katarrhalische Zuschwellung, Steinobturation oder Carcinom der Papille), werden wir Ausfallserscheinungen der Gallen- und Pankreassaftsekretion beobachten, und zwar wird unter solchen Umständen eine vollständige Retention auch des Pankreassaftes um so eher zu erwarten sein, als die Abzweigung eines Nebenganges vom Wirsungianus und die Ausmündung desselben an anderer Stelle des Duodenum zu den Ausnahmen gehört."

Auf die Verteilung der **Lymphdrüsen** am Lig. hepato-duodenale habe ich bereits oben wiederholt hingewiesen. (Siehe Taf. III.)

Auf den **Nervenplexus,** der in zahlreichen feinen Strängen die Gebilde des lig. hepato-duodenale umspinnt, braucht man bei seinen Operationen wenig zu achten, da hier kein wichtiger, unter allen Umständen zu schonender Nerv liegt, vielmehr die Durchschneidung sämtlicher zur Leber ziehenden Nervenbahnen, wie Kaufmann nachwies, auf die Funktionen der Leber und auf das Allgemeinbefinden des Pat. ohne jedwede Störung bleibt.

Nur die wichtigsten Punkte aus der Anatomie der Gallenwege, deren Kenntnis für den Chirurgen unbedingt notwendig ist, haben wir angeführt. Aus den beigefügten Tafeln (I—IV), die teils dem trefflichen Atlas Sobotta's entnommen, teils von mir selbst entworfen und von einem Münchner Zeichner ausgeführt worden sind, lernen wir die Anatomie des Gallensystems besser kennen, als wie durch langschweifige Beschreibungen.

2. Die Narkose bei einer Gallensteinoperation.

Die Frage, welche **Art der Narkose** bei einer Gallensteinoperation die beste ist, ist nicht leicht zu beantworten. Ich persönlich wende zurzeit die Sauerstoff-Chloroform-Narkose an, und ich habe seit meiner 792. Gallensteinoperation*) mit dieser Narkose sehr gute Erfolge gehabt.

In einigen Fällen habe ich auf Wunsch der Kranken, die sich vor allgemeiner Narkose zu sehr fürchteten, die lokale Anästhesie nach Schleich vorgenommen **(Nr. 15, Nr. 31).** Unkom-

*) Ich habe bisher ca. 160 Gallensteinlaparotomien unter der Sauerstoff-Chloroform-Narkose ausgeführt. (Anm. während der Korr.)

plizierte Cystostomien, bei denen man keine weitgehenden Verwachsungen zu lösen braucht, sind gut durchführbar, denn man kann den Bauchdeckenschnitt fast schmerzlos ausführen, während das Hochziehen des Peritoneum und der Gallenblase schon recht unangenehm empfunden wird. Eine solche Operation ist aber recht langweilig und für den Arzt sehr ermüdend und abspannend; man operiert meist nicht gründlich genug, und deshalb sollte man so wenig wie möglich von der Schleich'schen Anästhesie bei Gallensteinoperationen Gebrauch machen.

Die Äthernarkose habe ich Anfang der 90er Jahre sehr viel angewandt, doch relativ oft postoperative Pneumonien gesehen. Vielleicht lassen sich dieselben bei Anwendung der Tropfmethode nach Witzel vermeiden. In Amerika, wo ich 13 Kranke operierte, wurde fast stets ätherisiert. Die Narkosen verliefen ausgezeichnet, und es unterliegt gar keinem Zweifel, dass auch hier Übung und Erfahrung eine grosse Rolle spielen. Eine schlechte Äthernarkose ist eben mehr auf die mangelhafte Technik des Narkotiseurs als auf das Narkoticum selbst zurückzuführen.

Die gewöhnliche Chloroform-Tropfmethode hat mich besonders bei Männern oft in Stich gelassen. Gab man diesen vorher Morphium, so wurde die Narkose auch nicht viel besser: das Respirationsbedürfnis scheint nach Morphium herabgesetzt zu sein, die Patienten werden leicht cyanotisch und vergessen gewissermassen zu atmen. Überhaupt war fast jede Chloroformnarkose bei Männern, an denen ich im Oberbauchraum operierte, schlecht. Sobald man an der Leber oder an der Gallenblase zog, fingen sie an zu würgen und zu pressen, so dass man nicht selten die Operation unterbrechen musste. Fast bei jedem musste man die Zunge vorziehen, und gewöhnlich klagten dann die Operierten mehr über ihre Zunge, „auf die sie sich wohl gebissen hätten", also über die Bauchwunde.

Seitdem wir mit dem Roth-Dräger'schen Apparat Sauerstoff-Chloroform-Narkosen machen, verlaufen diese ungleich besser: die Zunge braucht nur selten hervorgezogen zu werden und die Cyanose, das Würgen und Pressen gehören zu den Ausnahmen. Ich kann den Roth'schen Apparat*) zur Narkose bei Gallensteinoperationen nur angelegentlich empfehlen. —

*) Vergl. Oertel, Über Narkose mit dem Roth-Dräger'schen Sauerstoff-Chloroform-Narkosenapparat. Deutsche Zeitschrift f. Chir. Bd. 74. p. 320.

Kein Chirurg wird sich von vornherein auf den Standpunkt stellen, in allen Fällen mit einem Narkoticum auskommen zu wollen. Bei schlechtem Herzen wird man zum Äther greifen, der bei Bronchitis verpönt ist, und jeder Augenblick der Narkose kann den Arzt veranlassen, das Narkoticum zu wechseln. Deshalb halte man auch bei jeder Gallensteinoperation Chloroform und Aether vorrätig und verfolge nicht den falschen Grundsatz, mit einem Mittel unter allen Umständen die Narkose zu Ende zu führen.

3. Die Verteilung der bei einer Gallensteinoperation nötigen Personen.

Die **richtige Verteilung der bei einer Operation beschäftigten Personen** trägt viel zu einer glatten Durchführung derselben bei. Als oberstes Prinzip mag gelten, dass man nicht mehr Menschen im Operationszimmer leidet, als absolut nötig sind. Die Zahl der zusehenden Kollegen ist auf ein Minimum zu beschränken, wo an und für sich wenig Platz ist und die Asepsis irgendwie gefährdet werden kann. In einer öffentlichen Klinik mit amphitheatralischem Zuschauerraum, der sich gegen den eigentlichen Operationsraum gut abgrenzen lässt, mögen so viele Zuschauer anwesend sein, als Sitze vorhanden sind: in einem kleinen Operationszimmer kann man gewöhnlich nur wenige Hospitanten unterbringen. Mehr als 3 Kollegen können bei meinen Operationen nicht zugegen sein, sonst werden meine aseptischen Vorsichtsmassregeln in Frage gestellt. Ich habe oft Besuch von Ärzten und Chirurgen und freue mich, wenn ich einem Gast die Hepaticusdrainage zeigen kann. Aber ich setze voraus, dass meine Asepsis nicht gestört wird. Mancher ist aber von einem solchen Wissensdrange geplagt, dass er sich über die sterilen Tücher beugt und selbst dem Operationsterrain zu nahe kommt oder gar mit dem Finger auf irgend etwas in der Wunde hinweist. Die kollegiale Liebenswürdigkeit, der ich mich stets befleissigt habe, wird dann im Interesse der Kranken leicht zur „Grobheit“. Ich habe mit der Zeit die Einrichtung getroffen, dass hospitierende Kollegen, damit sie nicht in Verlegenheit kommen, die Zirkel meiner Asepsis zu stören, auf ein Podium (Fig. 24) gestellt worden, von dem aus sie vortrefflich sehen, ohne doch mich in meiner Arbeit zu stören.

Selbstverständlich gestatte ich niemals, dass irgend ein Angehöriger bei der Operation zusieht. Laien gehören in kein Operationszimmer, und ist der Mann oder der Sohn der Patientin selbst Arzt, so tut er gut, wenn er auf das Zusehen verzichtet. Ich bin im allgemeinen ein sehr ruhiger Operateur und mich bringt so leicht nichts aus der Fassung, aber es ist stets unangenehm, wenn bei der Narkose eine Asphyxie eintritt, während der nächste Angehörige anwesend ist. Auch der objektivste Operateur kann in solchen Fällen unruhig werden. Und wenn gar einmal eine starke Blutung eintritt, so teilt sich leicht die begreifliche Angst des Sohnes oder Gatten dem Operateur mit. Ein Angehöriger kann doch bei einer Operation nicht mithelfen, er mag bis zum Eintritt der Narkose als Tröster zugegen bleiben, dann soll er den Operationsraum verlassen.

Ausser dem Operateur ist nur der Narkotiseur, der Assistent an der Wunde, die Instrumentenreicherin und der Wärter, der die Waschung besorgt und sonstige Handreichungen macht, im Operationszimmer anwesend.

Ich lege besonderes Gewicht darauf, dass die Zahl der Assistenten möglichst beschränkt wird. Wie oft sehe ich an grossen Krankenhäusern oder chirurgischen Kliniken, dass statt des einen notwendigen Assistenten drei beschäftigt sind, und dass statt der einen notwendigen Instrumentenreicherin gar vier sich gegenseitig im Wege stehen. Da hat die eine die Instrumente unter sich, die zweite Seide und Nadeln, die dritte Tupfer und Watte, und die vierte hat die Oberaufsicht. Der eine Assistent reicht die Instrumente zu, der zweite tupft und der dritte besorgt die eigentliche Assistenz, d. h. er tut so gut wie nichts. Diese Herbeiziehung von so vielen Personen zu einer Operation ist nicht günstig zur Durchführung der Asepsis; es fehlt jede Kontrolle, und je mehr Personen bei einer Operation beschäftigt sind, um so eher können Infektionen vorkommen. Ich komme bei den schwierigsten Hepaticusdrainagen mit einem Assistenten und einer die Instrumente, Tupfer und Ligaturen reichenden Person aus und empfehle diese Einschränkung jedem Fachkollegen. Sind mehr als zwei Assistenten an einer Klinik, so mögen diese bei der Assistenz abwechseln: jeder will lernen, aber auf Kosten der Gesundheit der Kranken darf das nicht geschehen.

Wenn die Instrumentenreicherin zugleich Tupfer und Liga-

turen reichen soll, muss dieselbe eine geweckte, flinke und umsichtige Person sein, und vor allen Dingen muss alles so aufgestellt sein, dass sie die verschiedenen Gegenstände gut erreichen kann. Neben dem Apparat mit physiol. Kochsalzlösung (6) steht der Instrumentenauskocher (8), daneben auf einem Tisch mit Glas-, Schiefer- oder Marmorplatte das Gefäss

Fig. 24.

Mein aseptisches Operationszimmer.

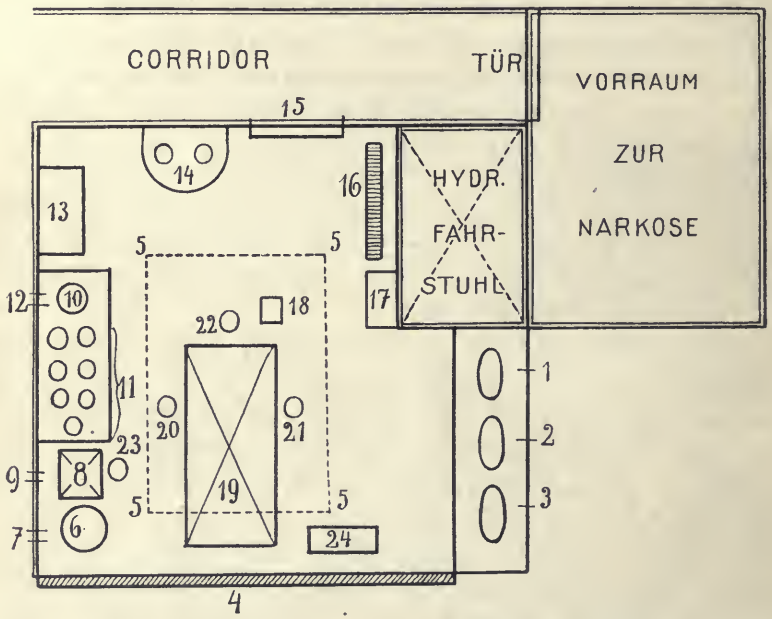

1. 2. 3. Porzellanwaschbecken.
4. Fenster.
5. Oberlicht.
6. Apparat für phys. Kochsalzlösung.
7. Gas- und Wasserrohre.
8. Instrumentenkocher.
9. Gas- und Wasserrohre.
0. Nickeltopf zum Auskochen der Schüsseln.
11. Schüsseln auf Schieferplattentisch stehend.
12. Gas- und Wasserrohre.
13. Instrumentenschrank.
14. Braatz's asept. Waschtisch.
15. Türe (Holz mit Linoleum bedeckt).
16. Heizungskörper.
17. Narkosentisch.
18. Roth'scher Sauerstoff-Chloroform-Apparat.
19. Operationstisch.
20. Operateur.
21. Assistent.
22. Narkotiseur.
23. Instrumentenreicherin.
24. Zuschauer-Podium.

mit der Seide, die Tonnen mit den Tupfern, die Schüsseln, in die die genähten Kompressen gelegt werden (11). Die Instrumentenreicherin (23) muss sich so postieren, dass sie den Operateur (20) nicht stört und ungehindert auf die sterile Decke, die den Pat. einhüllt, Instrumente legen kann. Der Operateur (20) steht auf der rechten Seite des Kranken, der Assistent (21)

Fig. 25.

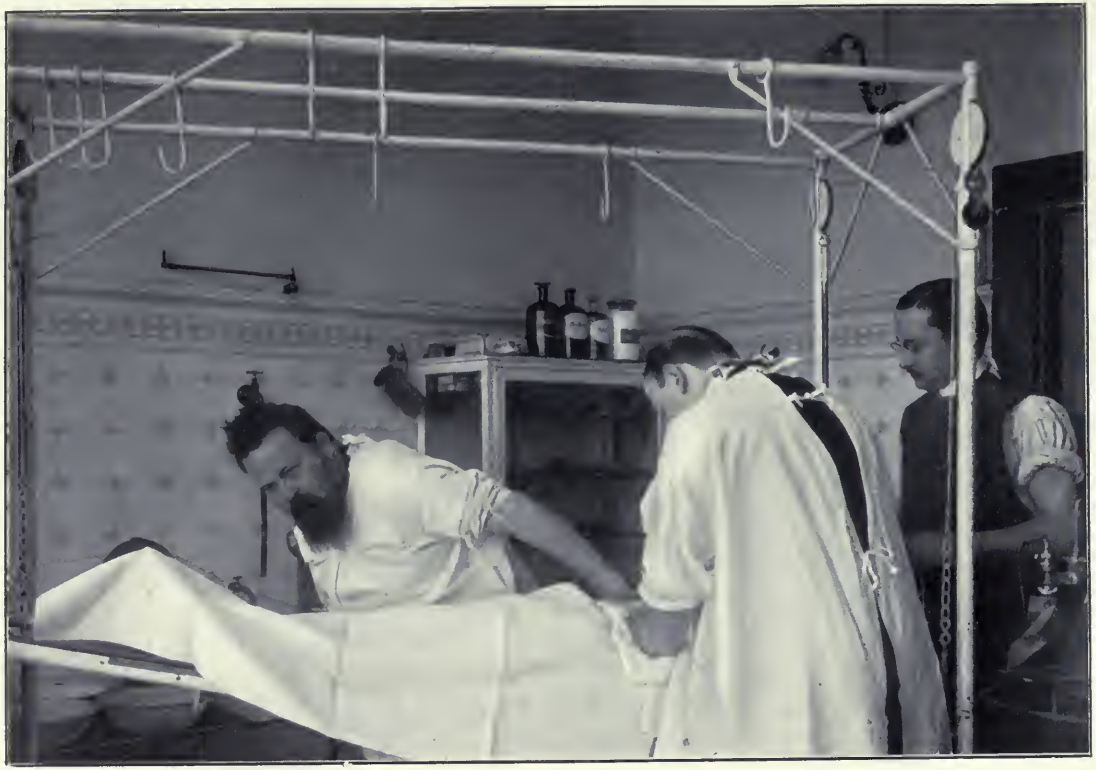

Stellung des Operateurs beim Abtasten des Ductus cysticus und choledochus (die linke Hand ist in die Bauchhöhle eingeführt).

auf der linken, der Narkotiseur (22) am Kopfe. Zwischen Operations- und Instrumententisch haben bloss der Operateur und die Instrumentenreicherin etwas zu suchen, etwaige Zuschauer verharren auf ihrem Podium (24). Auf nebenstehender Skizze meines kleinen aber völlig ausreichenden Operationszimmers ersieht man die Stellung der verschiedenen bei der Operation tätigen Personen zu einander und erkennt auch die weiteren Einrichtungen meines Operationszimmers.

Das Operieren im Sitzen bei einer Gallensteinoperation ist kaum durchführbar.

Die primäre Stellung, die der Operateur einnimmt — an der rechten Seite des Patienten — muss der Arzt dann und wann wechseln, wenn es gilt, die Gallengänge auf Steine zu revidieren.

In solchen Fällen ist es gut, wenn er sich herumdreht, das Gesicht vom Kopf des Patienten abwendet, eine bückende Stellung einnimmt und nun mit der nach rückwärts geführten linken Hand die Gallengänge abtastet (Fig. 25.) Auch Lauenstein erwähnt diese Stellung, die besonders beim Cysticusstein gute Dienste leistet. Mit der rechten Hand kommt man lange nicht gut vorwärts, während die linke Hand von unten her viel besser in der Tiefe sich orientieren kann. Wer diesen Handgriff einmal versucht hat, wird ihn immer wieder gern anwenden.

Sehr selten ist es notwendig, dass der Operateur auf die andere Seite des Tisches an die Stelle des Assistenten treten muss; einige Male hielt ich das bei genauer Abtastung des Pankreas für angebracht. Im allgemeinen kann der Operateur von Anfang bis Ende der Operation an seinem Platze beharren.

Der Operationstisch muss natürlich so stehen, dass das volle Tageslicht in den Bauch hineinfällt; wo kein Oberlicht vorhanden ist, wird ein grosses Fenster ausreichendes Licht spenden. Aber bei den Eingriffen am Choledochus ist Oberlicht recht zu empfehlen. Bei Operationen im Privathause vermisst man, und wenn das zum Operationsraum eingerichtete Zimmer noch so viele Fenster besitzt, das Oberlicht gewöhnlich sehr.

4. Die Lagerung des Kranken bei einer Gallensteinoperation.

Die richtige Lagerung des Kranken ist für die glatte Durchführung der Operation ein sehr wichtiger Punkt. Mein

Operationstisch ist so eingerichtet, dass ich ihn mittelst Kurbeldrehung durch den Wärter in jede beliebige Höhe bringen kann; ich lasse mir den Tisch anders einstellen, wenn es sich um eine fettleibige alte Dame, als wenn es sich um einen zum Skelett abgemagerten Carcinomkranken handelt. Der Operateur muss bequem arbeiten können und darf sich nicht unnütz anstrengen. Das Kopfende steht um einige Centimeter tiefer wie das Fussende, und jederzeit kann ich an dem Tisch (bei Collaps) mit wenigen Umdrehungen der Kurbel das Kopfende noch tiefer bringen lassen. Ist man gezwungen, einmal in einer fremden Klinik an einem andern, nicht verstellbaren Operationstisch arbeiten zu müssen, so wird man sich erst der Vorteile des eigenen Tisches bewusst. Ich möchte ihn nicht mehr entbehren. Seit Jahren benutze ich, um die Gallengänge möglichst in das Niveau der Bauchhaut zu bringen, Leder-Rollen, die ich unter den Rücken des Patienten unterschiebe. Davon habe ich schon bei den Vorbereitungen zur Operation gesprochen. Ich benutze Rollen von verschiedener Dicke; man erleichtert sich auf diese Weise die Arbeit an der Gallenblase und besonders am Lig. hepato-duodenale ganz ausserordentlich. Die von Kelling*) u. a. angegebene Lagerung des Kranken bei einer Gallensteinoperation ist im Prinzip dieselbe wie die meinige, nur dürfte Patient den Druck der schmalen Holzleiste noch Tage lang spüren. Der Kranke muss ferner während der ganzen Operation warm gehalten werden, er darf sich nicht abkühlen. Ich kann bequem unter meinem Tisch eine Wärmevorrichtung anbringen lassen und sorge stets dafür, dass die Beine des Kranken in warme Decken eingewickelt sind.

5. Die Schnittführung durch die Bauchdecken bei einer Gallensteinoperation.

Die **Schnittführung durch die Bauchdecken** bei einer Gallensteinoperation hat in meiner Klinik sehr grosse Wandlungen durchgemacht. Ich habe den kleinen Längsschnitt am äusseren Rand des rechten musc. rect. abd. nach Lawson Tait, den Schnitt nach Riedel im äusseren Drittel des Muskels, den Hakenschnitt nach Czerny und den Leberrandschnitt nach Courvoisier geübt und halte jetzt für die beste Schnittführung den von mir angegebenen **Wellenschnitt.** Derselbe beginnt in der Höhe oder dicht oberhalb des Processus xiphoides, durchtrennt die Bauch-

*) Centralblatt für Chirurgie 1904. No. 4.

wand in der Mittellinie bis ungefähr zur Mitte, zwischen Schwertfortsatz und Nabel, geht dann schräg unter möglichster Schonung der Inscriptiones tendineae und der darin verlaufenden Gefässe und Nerven durch den Musc. rect. abd. dext. nach aussen und unten, macht im äusseren Drittel des Muskels halt und endet als Längsschnitt im Muskel wenige cm. unterhalb des Nabels. Während die schräge Durchtrennung des Muskels natürlich mit dem Messer vorgenommen werden muss, kann man beim Längsschnitt stumpf arbeiten und quer verlaufende Nerven ganz gut schonen.

Die Blutung bei diesem Schnitt ist oft minimal, oft recht reichlich und störend. Ich lege an jedes blutende Gefäss eine v. Bergmann'sche Klemme und unterbinde die spritzenden Gefässe sofort mit dünner Seide; die an die wenig blutenden Gefässe angelegten Klemmen bleiben bis zum Ende der Operation liegen. Die Durchschneidung der äusseren Fascie und des Muskels bietet keine Schwierigkeiten, die Durchschneidung der inneren Fascie, der Fascia transversa nebst Peritoneum beginne ich ungefähr in der Mitte des Schnitts und vollende sie nach oben zu mit der Cooper'schen Schere, nach unten unter dem Schutz zweier Finger mit dem Messer. Wer geschickt ist, braucht kein Knopfmesser. Nach oben zu liegt unter der Fascie reichlich subperitoneales Fett und das Lig. teres. Diesem parallel durchtrenne ich nach aussen (d. h. nach rechts) das subperitoneale Fett und das Peritoneum. Ganz oben dicht unter dem Proc. xiph. macht oft eine in der Tiefe blutende Arterie Schwierigkeiten bei der Unterbindung. Mit dem Musc. transversus komme ich bei meiner Schnittführung kaum in Berührung, da der Schnitt nur bis zum äusseren Drittel des Musc. rect. abd. geführt wird, wo, wie aus Figur 26 ersichtlich, die Muskelfasern des Transversus in die hintere Rectusscheide übergehen.

Bei grossen hydropischen Gallenblasen habe ich oft den Schnitt am Rippenbogen begonnen und nach unten im äusseren Drittel des Rectus beliebig lang weiter geführt. Bei Patienten mit straffen Bauchdecken genügt aber dieser Schnitt nicht, um Choledochus und Cysticus gehörig frei zu legen, und so bediene ich mich jetzt in allen Fällen meines Wellenschnittes, wenigstens was die Haut und das Fettgewebe anbelangt. Merkt man, dass man auch ohne Durchschneidung der Fascie

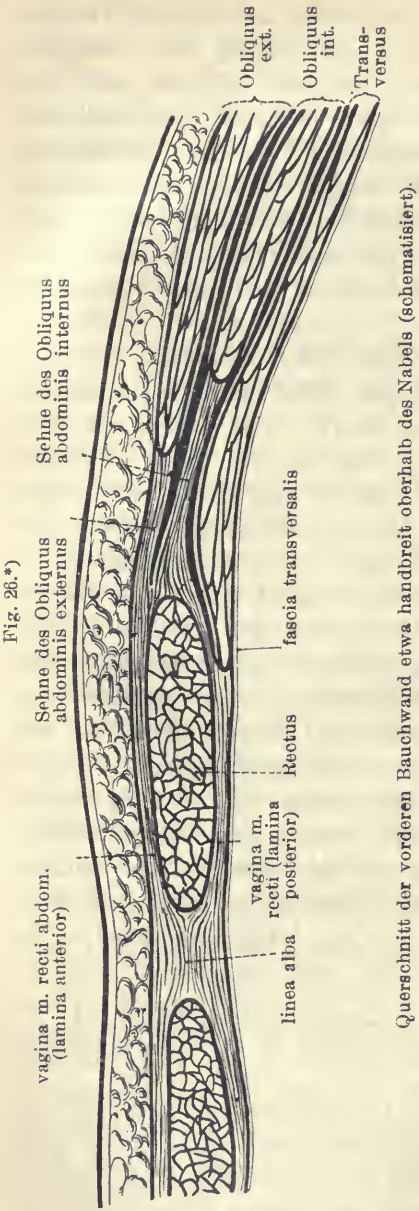

Fig. 26.*)

Querschnitt der vorderen Bauchwand etwa handbreit oberhalb des Nabels (schematisiert).

in der Mittellinie gut an die Gallengänge herankommt, so kann der Fascienschnitt in der Linea alba wegfallen, und dann setzt sich der Schnitt zusammen aus dem Schrägschnitt durch den Muskel und aus dem Längsschnitt im äusseren Drittel desselben. Sehr selten ist es bei weit nach rechts verlagerter Gallenblase notwendig, den ganzen musc. rect. schräg zu durchtrennen. **(Nr. 18, Nr. 29.)**

Um die Vorteile meiner Schnittführung in das rechte Licht zu setzen, will ich die von anderen Chirurgen benutzten Schnitte einer Durchmusterung unterwerfen.

Der Schnitt in der Mittellinie allein wird wohl am wenigsten benutzt. Löbker erwähnte in einem Vortrag auf der Naturforscherversammlung in Düsseldorf, resp. auf dem Kongress der deutschen Gesellschaft für Chirurgie, dass er in der Mittellinie eingehe. Ich glaube nicht, dass viele Chirurgen den Medianschnitt allein üben. Zur Excision der Gallenblase und vielleicht

*) Die Fig. 26, dem Atlas Sobotta's entnommen, lässt deutlich erkennen, dass die Muskelfasern des Transversus nur bis unter das äussere Viertel des Musc. rect. abd. reichen und daher bei meiner Schnittführung nicht getroffen werden.

auch für eine Reihe von Choledochotomien genügt es sicherlich, wenn man die Bauchhöhle vom Schwertfortsatz bis zum Nabel eröffnet, aber man arbeitet bequemer, wenn man noch einen Schrägschnitt hinzufügt. Ist man gezwungen, die Gallenblase zu erhalten und am Peritoneum parietale zu fixieren, so dürfte eine solche Fixation in der Mittellinie zu Zerrungen Veranlassung geben. Beim Schrägschnitt fixiert man die Gallenblase an richtiger Stelle und kann solchen Zerrungen vorbeugen.

Langenbuch und Tait bedienten sich des Vertikalschnittes am äusseren Rand des rechten Musc. rect. abd. an der von Arterien fast freien Stelle. (Félicet's ligne blanche latérale.) Péan scheint dieselbe Schnittführung geübt zu haben. Weil diese lange Zeit einzig allein angewendet wurde, ist sie von Vincent die „klassische" genannt worden. Es unterliegt keinem Zweifel, dass mit dieser Schnittführung eine Cystostomie leicht durchführbar ist, vorausgesetzt, dass der Cysticus frei ist und der Operateur auf eine genauere Freilegung des Lig. hepato-duod. verzichtet. Eine gründliche Palpation des Cysticus und Choledochus ist aber bei fast jeder Gallensteinoperation dringend geboten; da bei der Schnittführung am äusseren Rand des Rectus eine solche nicht leicht durchführbar ist, erfüllt der Schnitt nicht die Forderungen, die ich an ihn stellen muss.

Fig. 27.*)

Musculus rectus dexter sinister

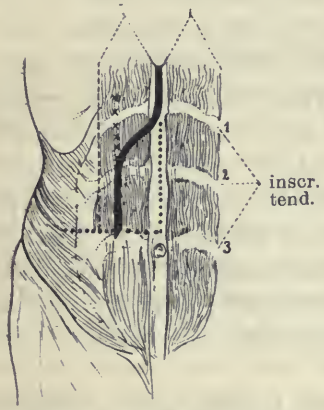

Der Schnitt beginnt am Proc. xiph. und kann oberhalb der Inscriptio tend. 2 enden. Bekommt man nicht genug Platz, so wird er bis an die Inscriptio tend. 3 geführt. ✕✕✕ Längsschnitt nach Riedel im äusseren Drittel des rechten M. rect. abd. ..... Czerny's Hakenschnitt. — — — — — Schnitt am äussern Rand des Musc. rect. abd. dext.

Ich habe das oft genug nach Operationen anderer Chirurgen beobachtet, die einen kleinen Schnitt gemacht und ohne genaue Revision des Cysticus und Choledochus eine Cystostomie

*) Die Figur ist etwas undeutlich geworden, doch wird es nicht schwer fallen, an der Hand des Textes sich über die einzelnen Schnitte zu orientieren.

oder gar eine Cystenterostomie ausgeführt hatten. Das Resultat solcher Operationen war, dass Schleimfisteln entstanden und die angelegte Anastomose nicht funktionierte. Die Ausbesserung solcher Fälle ist aber recht schwierig. Ein einmal verschnittener Rock ist auch schwer passend zu machen, und ein bereits einmal nicht richtig operierter Fall lässt sich ebenfalls schwer ausbessern. Deshalb mache man von vornherein einen genügend langen Schnitt, der eine ausgiebige Palpation erlaubt.

Riedel teilt in seinem Buche: „Die Pathogenese, Diagnose und Behandlung des Gallensteinleidens“ mit, dass er bei der Excision der Gallenblase und Choledochotomien denselben Schnitt benutzt, wie ich, und auf dem letzten Chirurgenkongress zeichnete er sogar diesen Schnitt an die Wandtafel. Aus der Art und Weise seiner Mitteilung müsste man annehmen, dass Riedel diese Schnittführung erfunden und ganz allein eingeführt habe. Demgegenüber betone ich, dass ich schon seit vielen Jahren mich der „Riedel'schen Schnittführung“ bediene, doch lege ich gar keinen Wert auf sogen. Prioritätsrechte bei einer solchen Kleinigkeit. Ich freue mich aber, dass Riedel genau so vorgeht wie ich und darauf aufmerksam macht, dass alles darauf ankommt, in der Mittellinie vom proc. xiphoideus an Platz zu schaffen. Nur ist es übertrieben, wenn man den Schnitt bis in die Mitte der Sternum nach oben verlängert: es genügt in allen Fällen, wenn man am proc. xiphoideus oder ein bis zwei Centimeter oberhalb desselben beginnt.

Bei der Cystostomie bedient sich Riedel seines einfachen Längsschnittes; da man vorher aber nie wissen kann, ob man ectomiert oder cystostomiert, möchte ich auch für die Cystostomie den Wellenschnitt empfehlen.

Dem vertikalen Schnitt gegenüber steht der horizontale, der von Keen und Musser parallel dem Rippenbogen geführt wurde. Parkes, Böckel, Willet haben ähnliche Schnitte wie den von de Roubaix angegebenen benutzt. Nach de Roubaix beginnt der Schnitt in der Linea alba, 1 Zoll unter dem proc. xiphoideus, geht dann schräg 3—4 Zoll lang aus- und abwärts durch den rechten Musc. rect. und verläuft zuletzt horizontal aus- und rückwärts. „So wird ein grosser, nach unten innen konvexer Lappen gebildet. Man bekommt durch Aufhebung des letzteren vortrefflichen Einblick in die Verhältnisse der Gallenwege.“ (Courvoisier.)

Kocher gibt dem Schrägschnitt vor den Vertikalschnitten den Vorzug. Bei der Cholecystostomie macht er einen schrägen Querschnitt 4—6 cm. unterhalb des Rippenrandes. „Derselbe beginnt auf der Wölbung des Rect. abdominis, trennt Haut, Fascia superficialis und die Fascie des Obliquus abdominis externus; diese ist vor dem Rectus mit derjenigen des Obliquus internus vereinigt. Darunter erscheint der Rectus, dessen Rand durchschnitten wird unter event. Ligatur der Art. epigastrica superior unter dessen lateralem Rande und verschiedener Muskelgefässe. Im seitlichen Winkel wird der M. obliquus abdominis externus, darunter und medianwärts der Obliquus internus eingeschnitten. Unter ihm streben die Ausläufer der Intercostal-Nerven schräg einwärts gegen den Rectus zu. „Dieselben sollen nicht durchschnitten werden, weil sonst beschränkte Lähmung des Rectus eintritt, sondern sie können — da sie sehr dehnbar sind — nach oben und unten verschoben werden. Schwächere Rami perforantes dieser Nerven liegen schon auf der ersten Fascie. Der M. transversus geht mit seinen Fasern bis unter den Rectusrand, und seine Fascie geht mit der tiefen des Obliquus int. vereinigt hinter dem Rectus zur Linea alba. Unter den Muskeln erscheint die Fascia transversa mit querer Faserung und nach ihrer Trennung das Peritoneum.“

Kocher legt also Gewicht auf die Schonung der Nerven, die in der Inscript. tend. verlaufen; sein Schnitt gibt eine gute Übersicht über das Gallensystem, doch trage ich Bedenken, den starken Musc. rect. abd. in seiner ganzen Quere zu durchschneiden. Bei gestörter Asepsis kann durch ein weites Klaffen der Muskelränder eine Hernie entstehen, die recht unangenehme Erscheinungen nach sich ziehen wird. An der Breslauer Klinik übt man, wie Kausch auf dem Chirurgenkongress 1904 mitteilte, ebenfalls den Schrägschnitt.

Courvoisier hat seinen Schnitt den „Leberrandschnitt“ genannt. Er übt eine Schnittführung, welche mehr oder weniger genau dem Leberrand folgt. „Parallelismus mit der Leber ist in den Fällen, um welche es sich handelt, durchaus nicht immer das gleiche, wie Parallelismus mit dem Rippenrand. Beide Teile beschreiben oft ganz verschiedene Linien. Ginge das Messer dem Rippenbogen nach, so würde es also nicht selten zum Teil auf die Leber stossen.“ — Der Schnitt längs des Leberrands wird je nach der Grösse des Organs bald sehr nahe an

den Rippen, bald sehr viel tiefer, ja unter der Nabelhorizontale verlaufen; er wird zuweilen ziemlich genau quer, gewöhnlich allerdings nach unten und innen convex sein. Dabei setzt Courvoisier, um das Umklappen der Leber zu erleichtern, etwas oberhalb des Leberrands ein. Ich habe eine Zeit lang den Courvoisier'schen Leberrandschnitt geübt und konnte seine Vor- und Nachteile genau studieren. Czerny hat früher eine Schnittführung benutzt, die er Hakenschnitt genannt hat. Der Schnitt beginnt am Processus xiph. und zieht in der Linea alba bis zum Nabel. Auf diesen Schnitt setzt er einen rechtwinkligen Schnitt, der also den Musc. rect. abd. völlig quer und auch noch einen Teil der übrigen Bauchmuskeln (M. obl. abd. ext. u. int. u. transversus) durchschneidet. Das ist ein gewaltiger Schnitt, der einen sehr guten Ueberblick über das Gallensystem gewährt, aber für viele Fälle überflüssig gross erscheint. Für die Cystostomie liegt der Querschnitt zu tief, er gibt zu Zerrungen Veranlassung, bei der Ectomie ist die nachträgliche Herausleitung der Tamponade sowohl durch den Querschnitt wie durch den Längsschnitt recht schwierig. Die Durchschneidung der ganzen Quere des Musc. rect. abd. kann zur Entstehung von recht unangenehmen Hernien Veranlassung geben. So möchte ich für primäre Operation den Czerny'schen Schnitt nicht empfehlen; für sekundäre Eingriffe, besonders für die sec. Ectomie und Choledochotomie hat er nicht wegzuleugnende Vorteile. **(Nr. 68, Nr. 95.)**

Ich hatte schon lange meinen Wellenschnitt — eine Kombination beider Vertikalschnitte (des medialen und des lateralen) mit dem Querschnitt — eingeführt, als ich von dem Schnitt Arthur Dean Bevan's (Chicago) in dem ausgezeichneten Buch von Pantaloni „Chirurgie du foie et des voies biliaires" las.

Doch fehlt auch diesem Schnitt die Spaltung der Fascie zwischen den Musc. recti in der Mittellinie bis weit oben hinauf zum Proc. xiphoideus. Darin liegt das Geheimnis meines Schnittes, welcher einen so ausgezeichneten Zugang zum Gallensystem spez. zum Cysticus und Choledochus ermöglicht, dass ich weit oben, oft oberhalb des Proc. xiph. auf dem Sternum den Schnitt beginne. Nur auf diese Weise schafft man sich genügenden Platz. Man kann bei der Benutzung des Wellenschnitts zumal bei Frauen, die geboren haben und bei denen die Leber gesenkt ist, die Leber so hervorziehen und umkippen, dass man hier

z. B. die Ectomie im Niveau der Bauchwand gewissermassen extraperitoneal vornehmen kann. **(Nr. 33, Nr. 44, Nr. 50, Nr. 112, Nr. 123.)**

Ich will nicht unerwähnt lassen, dass, je fettleibiger der Patient ist, um so grösser der Schnitt sein muss. Frauen mit schlaffen Bauchdecken, mit Hepatoptose, kann man ganz gut mit einem kleinen Vertical-Schnitt im Rectus operieren, und wenn der Gallenblasentumor wie eine Kugel die Bauchwand hervordrängt, ist oft ein 5—6 cm. langer Schnitt genügend, den Tumor heraustreten zu lassen. Ja es kann in solchen Fällen sogar gelingen, mit dem Zeige- und Mittelfinger der linken Hand den Stein im Cysticus zu lockern und so ohne Erweiterung der Bauchwunde die Operation zu Ende zu führen. Aber ich ziehe es vor, die Gegend des Cysticus und Choledochus nicht nur 2 Fingern, sondern der ganzen Hand und, was die Hauptsache ist, dem Auge zugänglich zu machen, und deshalb empfehle ich für alle Fälle den Wellenschnitt. Was ich zerschneiden musste, wird ja wieder genau zusammengenäht, und da in 99% der Fälle eine prima intentio eintritt, brauche ich mich vor einer Infektion, die bei grösseren Schnitten gewöhnlich mehr Unheil anrichtet wie bei kleinen, nicht zu fürchten. In Amerika liebt man die kleine Incision, z. B. 1—1½ cm. lang zum Aufsuchen der Appendix; man war erstaunt über die kräftigen Schnitte des „Germanen", aber ich bin überzeugt, dass die meisten Zuschauer ihre Vorteile, ja ihre Notwendigkeit bei Gallensteinoperationen eingesehen haben.

Zwei Organe treffen wir bei unseren Gallensteinoperationen häufig krank an: den Magen und die Appendix. Appendicectomien und Gastroenterostomien sind oft nötige Operationen. Ich habe stets von dem Wellenschnitt aus diese Eingriffe ausführen können und nie einen besonderen Bauchdeckenschnitt gebraucht. Das ist gewiss auch ein Vorteil meiner Schnittführung. Hatte ich Grund, die Appendix zu resecieren, so brauchte ich nur in wenigen Fällen den Schnitt nach unten zu verlängern; ich habe das meist unter Schonung der Nerven in den Inscript. tend. getan und bin entweder im Rectus geblieben oder habe nach aussen zu — nach der spina ant. sup. ossis ilei hin — den Schnitt verlängert.

Die Lannelongue'sche Rippen-Resektion ohne Eröffnung der Pleurahöhle habe ich, ehe ich den Wellenschnitt übte, einige Male vorgenommen **(Nr. 22, Nr. 70)**, in der letzten Zeit gar nicht mehr, denn die Rippen-Resektion wird durch den Wellen-

schnitt absolut entbehrlich gemacht. Die Rippenresektion ist kein ganz gleichgiltiger Eingriff; dass der Wellenschnitt sie überflüssig macht, ist mir eine besondere Genugtuung.

Ich habe deshalb auch keinen Grund, die Technik der Lannelongue'schen Rippenresektion näher zu beschreiben.

Ebenso verzichte ich auf die Schilderung der Technik des lumbalen Schnittes (Mears 1890, Tuffier 1895). In vereinzelten Fällen hat man durch den lumbalen Schnitt, der dem Nephrectomie-Schnitt gleicht, den Hydrops der Gallenblase angegriffen; so fand R. Frank*) bei einem Retrolumbalschnitt wegen Nephropexie einen grossen Stein im Ductus cysticus, umsäumte erst den Gang mit dem Peritoneum parietale durch eine Naht, eröffnete den Ductus, entfernte den Stein und vernähte dann die Incisionswunde, welche tamponiert wurde. Bei diesem Verfahren ist die Drainagerichtung sehr günstig, Hernien fallen fort. Aber durch die Fixation des Cysticus kann es zu Zerrungen und Abknickungen kommen. Der Hauptfehler aber ist der, dass man bei dem hinteren Schnitt keinen Überblick über die Verwachsungen an der Gallenblase gewinnt, ohne deren Lösung man selten eine vollkommene Heilung erzielt.

Das gilt in noch erhöhterem Masse von dem Vorgehen Tuffier's, welcher bei Choledochussteinen die lumbale Methode übt. Nach meiner Ansicht sind solche Operationen zu verwerfen. Bei jeder Choledochotomie muss man auf die Gallenblase und auf die Verwachsungen Rücksicht nehmen, beim lumbalen Schnitt ist man meist nicht in der Lage, diese Forderungen zu erfüllen.

Eine Kombination des vorderen Schnittes mit dem lumbalen haben Bogajewski 1891, Reboul, Tischendorf 1895 benutzt; ich für meine Person habe stets mit dem vorderen Schnitt mein Ziel erreicht.

So viel von der Schnittführung bei **primären Operationen** am Gallensystem. Ist man gezwungen, eine **sekundäre Operation** vorzunehmen, z. B. zur Beseitigung von Gallen- und und Schleimfisteln, so ist die Schnittführung ganz nach dem betreffenden Fall einzurichten. Bald ist ein einziger Schnitt in der Mittellinie zwischen Schwertfortsatz und Nabel ausreichend **(Nr. 83, Nr. 94)**; bald muss ich den Hakenschnitt nach Czerny

*) Entfernung eines grossen im Ductus cysticus eingekeilten Gallensteins durch Simon'schen Retrolumbalschnitt, Wiener klin. Wochenschrift 1901 Nr. 18.

anwenden, oft fällt der Schnitt auch so aus wie der primäre Wellenschnitt, d. h. ich spalte die alte Narbe, so dass die Gallen- resp. Schleimfisteln direkt vom Schnitt getroffen resp. umkreist werden. Wir werden bei der Beschreibung der verschiedenen sekundären Operationen im speziellen Teil der Technik noch näher auf die Schnittführung einzugehen haben. Im allgemeinen muss ich aber bemerken, dass ich bei sekundären Operationen gern ausserhalb der Verwachsungen und Narben bleibe, damit ich mich von der freien Bauchhöhle aus leichter über die Verhältnisse am Gallensystem orientieren kann. Dabei geniesse ich zugleich den Vorteil, dass ich die Asepsis besser durchführen kann, als wenn ich mit dem Messer die Gallen- oder Schleimfisteln in mein Bereich ziehe. Eine Abtastung des Ductus cysticus und Choledochus vom Hakenschnitt Czerny's aus ist jedenfalls leichter und ungefährlicher, als wenn der Schnitt dicht an der Gallenblase vorbeigeführt wird. (Siehe Fig. 28.)

Fig. 28.

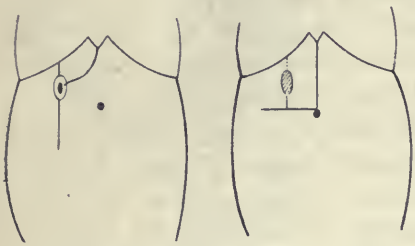

Es gehört — schon bei der Betrachtung der Anatomie des Gallensystems wurde darauf hingewiesen — zu den grössten Seltenheiten, dass man die Gallenblase nicht im rechten Hypochondrium, sondern im linken antrifft. Bei Situs transversus tritt das ein. Eine Gallensteinoperation bei dieser Anomalie hat z. B. Beck vorgenommen, ich habe einen solchen Befund noch nicht erhoben. Einmal traf ich die Gallenblase nicht am rechten Leberlappen, sondern am linken. Leider ist mir die ausführliche Krankengeschichte verloren gegangen, doch habe ich über den Fall in der „Münch. med. Wochenschrift 1902, Nr. 6“ kurz berichtet; es handelte sich um meine 655. Gallensteinoperation.

„Die Gallenblase sass nicht am rechten Leberlappen an gewöhnlicher Stelle, sondern am linken, medial vom Lig. teres, ca. 6 cm. von diesem entfernt. Der Cysticus führte in einen engen linken Hepaticus, welcher auf der stark ausgedehnten Vena portarum schräg von oben nach unten verlief. Dicht vor dem Duodenum vereinigte sich der linke Hepaticus mit dem

noch einmal so starken, normal am unteren Rand des Lig. hepato-duodenale verlaufenden rechten Hepaticus zum Choledochus.

Ich musste bei der Pat. die mit dem Magen verwachsene, mit Eiter und Steinen gefüllte Gallenblase exstirpieren und konnte vom Cysticusquerschnitt aus den linken Hepaticus mit feinen Sonden sondieren und mich auf diese Weise genau über die seltene Anomalie orientieren."

Fig. 29.

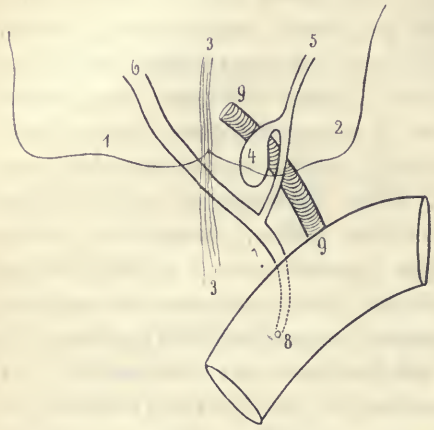

1. Rechter Leberlappen.
2. Linker Leberlappen.
3. Lig. teres.
4. Gallenblase.
5. Linker D. hepaticus.
6. Rechter D. hepaticus.
7. Choledochus.
8. Duodenum.
9. Vena portarum.

Bei Situs transversus wird man den Schnitt entweder in der Mittellinie machen oder direkt über dem Tumor, also im linken Musc. rect. abd. oder an seinem äusseren Rande. Bei genauer Berücksichtigung der Anamnese und gründlicher Aufnahme des Befundes wird es gelingen, die Gallenstein-Krankheit bei Situs transversus vorher zu diagnostizieren und sonstige Tumoren, die im linken Hypochondrium sich entwickeln, auszuschliessen.

6. Ueber die Asepsis während einer Gallensteinoperation.

Wer offene Augen zum Sehen hat, wird in vielen Kliniken die Bemerkung machen können, dass zwar vor der Operation die Asepsis ganz gut ist, während der Operation selber aber häufig gegen die Prinzipien der Asepsis verstossen wird. Ich will nicht von den groben Fehlern reden, dass eine Schwester, nachdem sie sich 10 Minuten lang gewaschen hat, im letzten Augenblick nach dem Instrumentenschrank eilt, diesen aufschliesst und nun nachträglich noch einen Löffel herausholt, um

diesen in die kochende Sodalösung zu werfen. Mit einem sekundenlangen Eintauchen ihrer Händen in eine recht schöne, rote Sublimatlösung glaubt sie den Fehler der Asepsis gutgemacht zu haben. Wie oft habe ich gesehen, dass ein Operateur mitten in der Operation den Kneifer auf die Nase setzte, an der Brille rückte etc. Das sind wie gesagt grobe Fehler, die überhaupt nicht vorkommen sollten, aber öfters vorkommen, als man glaubt. Aber auch die kleineren Fehler müssen vermieden werden, wenn der Erfolg der Operation gesichert sein soll. — Gerade bei einer Gallensteinoperation kann der Chirurg zeigen, ob er vom Geiste der Asepsis auch wirklich durchdrungen ist. Das erkennt man sofort, wenn die Gallenblase eröffnet ist, wie der Operateur die Instrumente, mit denen er nach Steinen suchte, weiterhin behandelt, ob er unnütz seine Finger in die Gallenblase einführt, und wie er sich, wenn wirklich einmal eine solche Notwendigkeit an ihn herantritt, hinterher verhält.

König hat bereits darauf aufmerksam gemacht, dass, je weniger wir unsere Finger mit der Wunde in Berührung bringen, um so günstiger der Wundverlauf sich gestaltet. Denn auch bei der gründlichsten mechanischen Reinigung der Hände bleiben immer noch genug Mikroorganismen an der Epidermis haften, die auf die Wunde übertragen entzündliche und eitrige Prozesse hervorrufen können. Es muss deshalb unser Grundsatz sein, die Wunde so viel wie möglich vor der Berührung der Finger und Hände zu schützen.

Bei vielen Operationen, z. B. bei Eröffnung des Kniegelenkes, Entfernung seiner Kapsel, können wir das von Anfang bis zu Ende durchführen, wir brauchen in der Tat nicht zu fingern, während bei einer Gallensteinoperation das fingerlose Operieren sich nur teilweise durchführen lässt. Die Bauchdecken können wir durchtrennen und brauchen dabei die Wunde mit der Hand nicht zu berühren, wir können sie auch weiterhin vor Kontakt und Luftinfektion dadurch schützen, dass wir dieselbe mit genähten Kompressen bedecken. Aber nunmehr muss das fingerlose Operieren aufhören, denn ohne Palpation vermögen wir kaum uns ein Bild von der Beschaffenheit der Gallenblase und dem Sitz der Steine zu machen. Sollen wir nun die von Mikulicz eingeführten sterilisierten Zwirnhandschuhe anziehen? Wir würden dann aus dem An- und Aus-

ziehen gar nicht herauskommen. Zwirnhandschuhe werden schon von der Hand aus infiziert, und da wir bei Gallensteinoperationen fast immer in einem infizierten Gebiete hantieren, so werden sie auch von aussen her mit so viel Keimen beladen, dass sie mehr schaden als nützen. Die von Zoege-Manteuffel und von Friedrich empfohlenen Gummihandschuhe passen nach meiner Meinung, ganz abgesehen davon, dass sie das feine Gefühl wesentlich abstumpfen, ebenfalls nicht zu einer Gallensteinoperation, und somit sind wir schon gezwungen die Hände unbehandschuht zu lassen, müssen aber das Hantieren in der Bauchhöhle auf das Mindestmass herabsetzen und unser Operationsterrain durch die Absperrungstamponade von der übrigen Bauchhöhle abschliessen. In der Tat ist der reichliche Gebrauch von genähten Tupfern, welche die Absperrungstamponade besorgen und das Gallensystem vom Magen, Duodenum, Colon und auch nach oben hin (Ligamentum hepato-gastricum) isolieren, das beste Mittel, einer Wundinfektion, d. h. der Entstehung einer Peritonitis vorzubeugen. Die Kompressen werden in steriler heisser Kochsalzlösung gut ausgedrückt und feucht verwandt. Ich halte bei jeder Laparotomie 30 grosse viereckige und 10 lange Tupfer vorrätig. Über ihre Herstellung habe ich bei den Vorbereitungen zur Operation die nötigen Angaben gemacht. Durch die aufgelegten Tupfer wird der Darm und das Netz unsichtbar gemacht und vor Berührung mit den Fingern geschützt. Auch legt man, wenn der Operateur die Leber nach oben drückt, unter die Hand einen schützenden Tupfer, damit man nicht direkt mit den Fingern die Leber berührt. Ist es möglich, extraperitoneal zu operieren, d. h. die Leber umzukippen und auf die Bauchwand zu lagern, so wird man ebenfalls erst unter die Leber d. h. auf die Bauchwand eine Reihe von genähten Tupfern legen, um eine Infektion möglichst zu verhüten.

Viel wichtiger und auch schwerer ist es, bei der Eröffnung der Gallenblase und der Gallengänge einer Infizierung des Peritoneums und der Hände des Operateurs und seiner Assistenten zu entgehen. Ich verhalte mich dabei folgendermassen:

Die Punktion der Gallenblase erfolgt so, dass ich die mit einem Gummischlauch versehene ausgekochte Nadel in die Gallenblase hinein stosse, den Schlauch mit der Aspirationsspritze

in Verbindung bringe und durch die Instrumentenreicherin die Aspiration vornehmen lasse. Der Assistent hat sein Augenmerk darauf zu richten, dass neben der Nadel aus der Gallenblase etwa austretender Inhalt sofort weggetupft wird. Die Tupfer, aus etwas Krüll-Gaze bestehend, werden mit einer Pinzette gefasst, der Operateur fixiert mit irgend einem Instrument (Hakenpinzette, Roser'scher Klemme) mit der linken Hand die Gallenblase, während die rechte Hand die in der Gallenblase befindliche Nadel dirigiert. Die Dieulafoy-Spritze ist so eingerichtet, dass man durch einen Hahn den Schlauch auf- und zusperren kann. Ist die Spritze mit Gallenblaseninhalt vollgefüllt, so dreht man den Hahn um, sperrt den Schlauch ab und kann nun die Spritze in ein vom Wärter untergehaltenes ausgekochtes Becken entleeren. Dabei sieht man sich vor, dass nicht durch zu rasches Ausspritzen infektiöser Inhalt über das Becken hinausgeschleudert wird. Ist die Aspiration beendet, so ziehe ich die Nadel aus der Gallenblase heraus, die Punktionsöffnung wird vom Assistenten mit steriler Gaze zugedrückt. Absolute Schonung der Hände und der Finger vor infektiösem Material ist während dieser Aspirationsprozedur anzustreben und auch durchführbar. Ich werde noch genug Gelegenheit haben, bei der Cystostomie und Cystectomie die näheren Einzelheiten dieser Prophylaxe zu schildern. Lässt sich der Ausfluss von Sekret aus Gallenblase und Choledochus nicht vermeiden, so muss dieses durch untergeschobene Tupfer aufgefangen werden. Ehe man den Choledochus eröffnet — eine Aspiration der Galle hat hier wenig Zweck — werden unter die vorzunehmende Choledochusincision, also unterhalb des Ligamentum hepato-duodenale in das Foramen Winslowii, mehrere genähte Tupfer eingeführt, dabei wird aber auch nicht vergessen, oberhalb des Ligaments einen Tupfer zum Abschluss anzubringen. Haben sich diese mit Galle vollgesaugt, so wird man sie nicht mit den Fingern, sondern mit der Kornzange entfernen, wie es überhaupt empfehlenswert ist, die Finger nur da anzuwenden, wo sie durch instrumentelle Eingriffe nicht zu ersetzen sind. Ist wirklich einmal infektiöses Material mit der Hand des Chirurgen in Berührung gekommen, so tut er gut, die Operation einige Minuten zu unterbrechen, am aseptischen Waschtisch die Hände abzuspülen und diese von neuem mit Alkohol zu sterilisieren. Der geübte Chirurg wird aber eine

Berührung mit infektiösem Material überhaupt vermeiden lernen. Man glaubt gar nicht, wie sehr man in dieser Hinsicht sich und seine Assistenten erziehen kann, und wie man es mit der Zeit zu Wege bringt, den höchsten Anforderungen einer Asepsis Genüge zu leisten.

In der Tat ist eine infektiöse Peritonitis nach einer Gallensteinoperation heut zu Tage ein höchst seltenes Ereignis. Ich kann bei fast 1000 von mir ausgeführten Gallensteinlaparotomien höchstens 3 Fälle herausfinden, die an einer Infektion, die sich vom Operationsgebiet aus auf die übrige Bauchhöhle verbreitete, zu Grunde gegangen sind.

Die zwecks Absperrungstamponade der übrigen Bauchhöhle eingelegten Tupfer werden erst dann entfernt, wenn das eigentliche Operationsterrain gründlich gesäubert ist. Das geschieht mit feuchter Krüllgaze, die durch eine Kornzange festgehalten wird. Sind alle Blutgerinnsel, etwaige Steinkrümel oder gar Eiterflocken entfernt, so werden neue genähte Tupfer auf das Operationsterrain gebracht, und dann erst werden die absperrenden Tampons beseitigt und durch neue ersetzt. Die das Operationsterrain bedeckenden Tampons werden nun endgültig entfernt und die zur Tamponade dienenden Gazestreifen mit noch nicht gebrauchter, völlig reiner Kornzange eingeführt. Man muss bei der Wundversorgung nach einer ganz bestimmten Methode vorgehen und dabei nicht vergessen, dass man noch am Schluss der Operation durch einen Fehlgriff den Erfolg derselben vereiteln kann.

Die bei einer Gallensteinoperation nicht selten notwendigen Eingriffe am Magen (Gastroenterostomie bei Pylorusstenose), Darm (Fisteln), Appendix verlangen in Bezug auf die Asepsis die grösste Aufmerksamkeit. Man wird die Operation, bei der man Gelegenheit hat, seine Hände zu infizieren, bis zum Schluss aufheben, und sich hüten, eine Infektion von einem Operationsterrain auf das andere zu übertragen. Bei jedem Griff, den man tut, soll man sich kontrollieren, ob man auch nicht gegen die Regeln der Asepsis sündigt. Verstösst der Assistent gegen die Asepsis, so macht man ihn darauf aufmerksam; auch soll der „Herr Chef“ es sich ruhig gefallen lassen, wenn der Assistent ihm eine Übertretung der aseptischen Gesetze nachweist. Ja, ich verlange das von meinem Assistenten und würde es

ihm übel nehmen, wenn er so wenig das Interesse der ihm mitanvertrauten Patienten im Auge hätte.

Die Asepsis während einer Operation wird auch dadurch gewahrt, dass man die Instrumente, die man in der Gallenblase und in den Gallengängen verwandt hat (Sonden, Löffel), beiseite legt und in der Bauchhöhle nicht weiter benutzt. Auf der Schieferplatte, auf der die Tonnen mit dem Verbandzeuge, die Schalen etc. sich befinden, steht ganz abseits ein grosses viereckiges Becken mit 5%iger Carbolsäurelösung. Hier hinein kommen die in der Gallenblase und in den Gallengängen gebrauchten Instrumente, die Sonden, die Löffel, die Kornzangen. Noch besser wäre es, man würfe sie in kochendes Wasser, aber es ist nicht nur umständlich, dieselben wieder zum Gebrauch herauszuholen, sondern es ist auch gefährlich, während der Narkose im Operationszimmer eine brennende Flamme zu haben, da sich dabei Chloroformdämpfe entwickeln, welche in Phosgengas, Salzsäure, Chlor und andere Körper zersetzt werden, die für den Patienten verhängnisvoll werden können. Am zweckmässigsten ist es, wenn man die einmal gebrauchten und inficierten Instrumente überhaupt nicht wieder benutzt, sondern neue in Anwendung zieht. —

Auch die von manchem Chirurgen beliebte Ausspülung der Gallenblase während der Operation halte ich für einen Fehler in der Asepsis, da bei dieser Manipulation trotz gehöriger Absperrungstamponade die Keime in die übrige Bauchhöhle fortgeschwemmt werden können. Es ist viel richtiger, wenn man nicht spült, sondern die Gallenblase mit Gaze und Pinzette austrocknet und dann das betr. Instrument beiseite legt.

Die häufige Reinigung der Hände von Blut halte ich während der Operation für zweckmässig. Mein Braatz'scher steriler Waschtisch steht so, dass ich ihn mit zwei Schritten erreiche: er enthält in der einen Flasche Alkohol, in der andern phys. Kochsalzlösung, und ich unterbreche bisweilen die Operation, um eine Reinigung meiner Hände vorzunehmen. Mit steriler Gaze werden sie dann abgetrocknet. Wessen Hände Sublimatlösung vertragen, der tut natürlich am besten, wenn er sich während der Operation möglichst oft damit wäscht und hinterher die Hände mit Kochsalzlösung abspült.

Habe ich die Steinentfernung beendigt, so wasche ich mich, ehe ich die Tamponade vornehme, noch einmal gründlich. Die Tampons fasst die Schwester mit einer bis dahin nicht gebrauchten Kornzange an, ebenso nehme ich sie nicht in die Hand, sondern führe sie mit Instrumenten in die Tiefe.

Von der Beobachtung dieser scheinbar nebensächlichen Dinge hängt der aseptische Verlauf nach der Operation sehr viel ab.

Ich brauche kaum darauf hinzuweisen, dass in meiner Klinik auch die Möglichkeit der Luftinfektion berücksichtigt wird.

Ich operiere rasch, damit eine Luftinfektion so wenig wie möglich stattfinden kann. Dabei habe ich allerdings mehr die Tatsache im Auge, dass durch langsames Operieren auch die Narkose verlängert, ihre Gefahren erhöht werden, und dass es gewiss nicht gleichgültig ist, ob ein Patient 1 oder 2 Stunden lang mit geöffneter Bauchhöhle daliegt resp. so lange Zeit mehrere Tupfer den Darm und Magen bedecken. Eine Schädigung des serösen Überzugs des Darms tritt mit der Zeit doch ein, auch wenn die Tupfer noch so steril sind und immer durch heisse Kochsalzlösung von neuem erwärmt werden. Wenn ich eine Choledochotomie in 30—40 Minuten beenden kann, sehe ich nicht ein, warum ich mich dabei 2 oder 3 Stunden aufhalten soll. Natürlich verabscheue ich das „Konzertoperieren" und werde niemals auf Kosten der Asepsis und der Gründlichkeit mich beeilen, um einen Rekord zu erzielen. **Aber unentschlossene, langsame Operateure werden in der Gallensteinchirurgie nie etwas Vollkommenes leisten!**

Die Luftinfektion ist wenig zu fürchten, wenn das Operationszimmer recht sauber gehalten wird und Arzt und Assistent wenig mit einander zu reden brauchen. Deshalb sollen auch nur Ärzte mit einander operieren, die gegenseitig aufeinander eingearbeitet sind. Es ist geradezu nervenaufreibend, wenn man einmal gezwungen ist, mit einem fremden Arzt eine schwierige Operation vorzunehmen. Da muss man fortwährend reden! „Bitte das Duodenum zurückhalten, bitte tupfen, etc.!" Noch schlimmer ist es, wenn die Instrumentenreicherin die gewohnten Instrumente nicht kennt oder falsch behandelt, da verliert auch der geduldigste Operateur die Geduld; er muss fortwährend reden, und dass auf diese Weise auch einmal eine Luftinfektion zu Wege kommen kann, liegt auf der Hand.

Bei einer komplizierten Gallensteinoperation halte ich es für unmöglich, völlig „schweigend“ zu operieren, man müsste denn, wie Kümmell es vorzieht, sich sämtliche Instrumente selbst nehmen, was er mir aber z. B. bei einer Ectomie und Hepaticusdrainage erst vormachen muss, ehe ich an die Durchführbarkeit seiner Methode glaube.

Ich beschränke das Reden bei einer Operation so viel wie möglich; habe ich etwas zu sagen, so wende ich mich ab und vermeide dadurch, dass meine Exspirationsluft direkt über die Wunde hinstreicht.

Aber gänzlich Mund und Nase mit Gazeschleiern zu verhüllen, das bringe ich nicht fertig; es ist an und für sich für einen korpulenten Menschen, wie ich nun einmal bin, schon anstrengend genug, eine schwere Gallensteinoperation zu Ende zu führen, und wenn man dabei auch noch seine Lungentätigkeit herabsetzen soll, dann will ich lieber auf die ganze Gallensteinchirurgie verzichten und mich beschränken, Gallensteinkranke mit Thermophor und Karlsbader Salz zu behandeln; dann habe ich ja auch noch in 80 % gute Erfolge.

7. Die Lösung der Verwachsungen am Gallensystem.

Auf Verwachsungen stossen wir fast bei jeder Gallensteinoperation. Wie der Chirurg sich den Adhäsionen gegenüber verhalten soll, darüber will ich in diesem Abschnitt reden.

Ist die Bauchhöhle eröffnet — die Fälle, bei denen die Gallenblase mit der Bauchwand verwachsen ist, werde ich besonders besprechen —, so lassen wir zuerst das Auge über die am Gallensystem vorliegenden Verhältnisse sich orientieren. Hier genügt ein kurzer Blick auf Leber, Gallenblase, Pylorus, Netz. Oft sehen wir überhaupt erst etwas Genaues, wenn wir mit den Händen die einzelnen Organe nach einander freilegen. Wie sieht die Leber aus? Wie die Gallenblase? Sieht man Adhäsionen? Und während das Auge spähend prüft, hat bereits die palpierende Hand die Konsistenz der Leber, die Form der Gallenblase, die Art ihrer Füllung, die Härte und Ausdehnung der Adhäsionen festgestellt, und der erfahrene Chirurg weiss bereits schon ziemlich genau, welche Operation, ob Cystostomie, Ectomie oder Choledochotomie in Betracht kommt. Durch die Fingerspitzen wurde dem Chirurgen bereits

der Plan der weiteren Operation übermittelt. Vor allen Dingen ist festzustellen, was mit den Adhäsionen geschehen soll. Dabei kann der Assistent recht viel helfen. Während der Operateur sich an der unteren Fläche der Gallenblase hintastet und die Leber nach oben und aussen drängt, schiebt der Assistent vorsichtig Netz, Pylorus, Duodenum und Magen zur Seite. Einige grosse genähte Kompressen, in heisser Kochsalzlösung ausgedrückt, schützen die empfindlichen Eingeweide vor dem Druck der Hand. Ich bemerke hier noch einmal, dass alle Kompressen, die nach Eröffnung der Bauchhöhle an der Oberfläche oder in der Tiefe verwandt werden und liegen bleiben, genäht sein müssen. Man kann z. B. eine blutende Stelle am Netz mit nicht genähter Krüllgaze betupfen, muss sich aber daran gewöhnen, diesen Tupfer sofort fortzuwerfen und nicht in der Hand zu behalten oder gar liegen zu lassen. Lose Gaze verschwindet zu leicht in der Tiefe und kann dann auch, wenn sie völlig steril war, später doch recht unangenehme Folgen nach sich ziehen.

Inspektion und Palpation des Gallensystems vereinigt ein umsichtiger Chirurg mit einander. Je mehr er Übung bekommt, je schneller wird sich der Chirurg orientieren können, und während der Anfänger seine liebe Not hat, zum Choledochus vorzudringen, und sich ängstlich scheut, die bestehenden Adhäsionen zu lösen, ist der erfahrene Chirurg in wenigen Augenblicken mit der Freimachung des Lig. hepato-duodenale fertig.

Man kann es gewiss als ein Prinzip aufstellen, dass man fast bei jeder Gallensteinoperation sämtliche Verwachsungen lösen soll. Doch soll man kein Prinzipienreiter sein, der rücksichtslos durch die Adhäsionen hindurchgaloppiert, und der sich nicht fürchtet, über die Hürden und Gräben der Fistelbildungen zwischen Gallensystem und Darmtraktus hinwegzusetzen. Man reisst sonst leicht die Barrièren um oder fällt in den Graben und bricht das Genick. Fast jeder Vergleich hat bekanntlich die Eigentümlichkeit, dass er hinkt; auch in unserem Fall trifft das zu, denn den geringsten Schaden nimmt der Chirurg, am meisten wird der Patient durch den schlechten Operateur geschädigt, wenn dieser mit den Verwachsungen nicht umzugehen versteht: es entstehen Löcher im Darmtractus, die auch bei guter Verschliessung mit allerlei Gefahren für den Kranken verknüpft sind.

Die Verwachsungen, die als Folge der Entzündungen der Gallenwege entstehen, sind sehr mannigfaltiger Natur. Folgende Formen kommen am meisten zur Bobachtung:

a) Verwachsungen zwischen dem Fundus der Gallenblase, unterem Rand des rechten Leberlappens und Peritoneum parietale der vorderen Bauchwand.
b) Verwachsungen zwischen Fundus der Gallenblase und Netz resp. Colon.
c) Verwachsungen zwischen medialer Fläche der Gallenblase und Duodenum.
d) Verwachsungen zwischen Ductus cysticus und Duodenum resp. Pylorus.
e) Verwachsungen zwischen Ductus choledochus und Duodenum.
f) Verwachsungen zwischen Gallenblase, Ductus cysticus und Choledochus unter einander.

Die Verwachsungen sind entweder fest oder weich, breit oder schmal, dünn oder dick, gefässarm oder gefässreich; sie umgeben oft die ganze Gallenblase wie Spinngewebe oder mauern das Organ so fest ein, dass der Chirurg alle Mühe aufwenden muss, um das Gewölbe zu sprengen. Bei den Krankengeschichten im zweiten Teil dieses Buches wird der Leser genug Beispiele über das verschiedene Verhalten der Verwachsungen finden. Hier interessiert uns lediglich die prinzipielle Frage, **in welchen Fällen der Chirurg die Adhäsionen lösen muss und wann er sie schonen kann.**

Bei akuten Entzündungen der Gallenblase und bei Verwachsungen des Halses mit dem Duodenum, wobei gewöhnlich ein Stein im Cysticus gefunden wird, soll man sich wohl überlegen, ob es nicht besser ist, die Verwachsungen in Ruhe zu lassen. **(Nr. 9.)** Gelingt es nämlich, durch die Adhäsionen hindurch den Stein im Hals der Gallenblase funduswärts zu drücken, so kann man die Adhäsionen ungelöst lassen. Löst man sie doch, so sei man überzeugt, dass sie in erheblicherem Umfang wie vorher sich wieder bilden. Hals der Gallenblase und Duodenum liegen so dicht neben einander, dass es ganz bestimmt zu einer neuen Verwachsung kommen muss, und wenn man noch so sorgfältig durch Übernähen die wunden Flächen beseitigt. Ganz anders liegen die Verhältnisse, wenn ich z. B. eine straffe kurze Adhäsion zwischen unterem Rand des rechten Leber-

lappens und Duodenum beseitige. Durch die Verwachsung waren beide Organe bis auf 2 cm. einander genähert; nach ihrer Durchschneidung schnellte die Leber förmlich in die Höhe, das Duodenum lagerte sich an seine normale Stelle in die Gegend der Linea alba, und es entstand nun ein Zwischenraum von mehr als 10 cm. In einem solchen Falle kann man durch die Operation ein Wiedereintreten der Verwachsungen verhüten, man wird das aber nimmermehr erreichen, wenn die zusammengewachsenen Organe ganz dicht nebeneinander liegen. So beobachtet man nicht selten, dass beim Stein im supra-duodenalen Teil des Choledochus das Duodenum nach dem Hilus der Leber zu hochgezogen wird und sich geradezu über das Lig. hepato-duodenale hinweglegt. Um bequem und ohne Verletzung grösserer Gefässe und des Duodenum selbst zum Stein zu gelangen, lösen wir das Duodenum vom Lig. hepato-duodenale ab und verschieben es medialwärts resp. nach links. So gelingt uns gut die Excision des Steines. Aber man soll sich nicht einbilden, dass das Duodenum immer da liegen bleibt, wo man es hingeschoben hat, ganz im Gegenteil, in den meisten Fällen werden dieselben Verwachsungen eintreten wie vorher.

Ich entferne also die Verwachsungen in den allermeisten Fällen nur deshalb, um einen Ueberblick über das Gallensystem zu bekommen, um dahinter versteckten Steinen nachgehen zu können und mir die Möglichkeit ihrer Entfernung zu sichern, aber ich löse selten die Adhäsionen ihrer selbst willen, um sie dauernd zu beseitigen, denn ich weiss, dass sie doch wieder wachsen. Wenn ich glaube, dass Adhäsionen die Ursache der Beschwerden sind — und oft genug ist das der Fall —, so entferne ich nicht nur die Adhäsionen, sondern ich schalte das Organ aus, an dem sie zerren, ich mache also z. B. bei Peripyloritis eine Gastroenterostomie. Zerren sie an der Gallenblase resp. dem Cysticus, so entferne ich nicht nur die Adhäsionen, sondern auch die Gallenblase selbst. Denn nicht die Adhäsionen als solche machen Beschwerden, sondern die wechselnde Füllung der Gallenblase, die Abknickung des Halses der Gallenblase und die dadurch bedingte übermässige Spannung im Innern des leicht zu Entzündungen neigenden Hohlorgans rufen die Beschwerden hervor. Hat man das Glück, dass nach einer einfachen Lösung der Adhäsionen diese sich nicht wieder bilden, so ist das ja sehr schön und gut, aber

man soll sich doch von vornherein darüber klar sein, dass in sicher 90% der Fälle eine Neubildung der Verwachsungen vor sich geht, und dass die einfache Lösung in ebenso vielen Fällen mithin einen unnützen Eingriff darstellt.

Wir sehen also, dass man sich die Lösung der Verwachsungen bei der Cystostomie sparen kann, wenn es gelingt, den Stein im Hals der Gallenblase funduswärts zu drücken. Da aber eine sichere Entscheidung, ob der Cysticus auch wirklich frei von sämtlichen Steinen ist, erst nach Freilegung des Gangs, oft erst nach Inzision desselben resp. nach vorgenommener Ectomie erfolgen kann, so spielt die Frage der Lösung der Verwachsungen gegenüber der viel wichtigeren Frage: Cystostomie oder Cystectomie? eine verhältnismässig untergeordnete Rolle. Ich erwähne im II. Teil unter **Nr. 32** einen Fall, bei dem ich die Lösung der Verwachsungen unterliess, weil ich hinter diesen eine Cysticus-Duodenalfistel vermutete. Ich schloss die Bauchhöhle, da ich nirgends einen Stein fühlte und den Kranken durch rücksichtsloses Vorgehen nicht in Gefahr bringen wollte.

Bei der **Ectomie** muss bis zum Cysticus heran jede Verwachsung gelöst werden, und besonders die **Choledochotomie** fordert die Beseitigung der Adhäsionen gebieterisch. Hier ist rücksichtsloses Vordringen allerdings am Platze, da man sonst den Endzweck der Operation — Entfernung sämtlicher Steine — kaum erreichen dürfte.

Die Lösung der Adhäsionen kann auf verschiedene Weise vorgenommen werden: mit dem Druck der Finger durch einfaches Zurückstreifen, durch Zerschneiden mit der Schere, mit dem Messer nach vorheriger einfacher oder doppelter Unterbindung oder mit dem Paquelin.

Den letzteren habe ich niemals bei der Beseitigung der Verwachsungen benutzt, auch nicht zur Blutstillung, weil ich auf andere Weise auskam, und der Gebrauch des Paquelins immer umständlich ist und leicht die Asepsis stören kann. Nur einmal habe ich, um einen tiefen Tunnel in die Leber zu brennen (siehe den Fall von Hepato-Cholangio-Enterostomie), mich des Paquelins bedient.

Bei leichten und frischen Verwachsungen genügt die Trennung mit den Fingern, und selten wird man eine nachträgliche Unterbindung nötig haben. Trotzdem rate ich, den getrennten Teil recht genau zu besichtigen, da nachträglich doch noch recht unan-

genehme Blutungen aus dem Netz sich ereignen können. Netz, welches verdächtig aussieht, verfärbt und eitrig infiltriert ist, bindet man am besten ab und entfernt es im Gesunden (Nr. 7). Nicht selten stecken hinter den Adhäsionen Fisteln zwischen Gallenblase und Darm resp. Magen, die natürlich einer recht eingehenden Behandlung bedürfen. Gewöhnlich fühlt man es schon, ob der Strang, der sich zwischen Gallenblase und Darm ausbreitet, eine Fistel enthält. Meistenteils ist der Darm resp. Magen dicht heran an die Gallenblase gezogen, die Verbindung ist kurz und hart, während die gewöhnlichen Verwachsungen breit, weich und dehnbar sind. Glaubt man auf eine Fistel gestossen zu sein, so muss man natürlich mit der Lösung auf manuellem Weg aufhören; man muss gehörige Vorsichtsmassregeln treffen, um ein Einlaufen von Sekret, welches bei Durchtrennung der Fisteln natürlich stattfinden wird, in die Bauchhöhle zu vermeiden. Die Vorsichtsmassregeln sind schon teils bei der Vorbereitung zur Operation getroffen worden, indem wir den Magen spülten und den Darm gründlich entleerten. Aber auf die Gallenblase hatten diese Massregeln keinen Einfluss, es gilt jetzt bei der Operation den Sekretausfluss aus der Gallenblase zu verhüten. Am besten erreicht man das dadurch, dass man die Gallenblase durch Aspiration ihres Inhaltes mit einem Dieulafoy entleert. Ist das geschehen, so spaltet man am besten die Gallenblase am Fundus, legt sie trocken und stopft sie mit steriler Gaze aus. Eine angelegte Klemme verschliesst dann die Incisionsöffnung. Manchmal gelingt es, die Gallenblase an der Stelle, wo die Fistel einmündet, abzuklemmen, aber ebenso oft lässt die Klemme nach Durchtrennung der Fistel nach und ein Austritt von Inhalt ist dann möglich. Gleichgültig, wie man verfährt, immer wird man unter die Stelle, wo die Fistel sich befindet, eine genähte grosse Gazecompresse legen, um austretendes Sekret aufzufangen. Denn so sicher man dem Austritt von Flüssigkeit aus der Gallenblase sonst vorbeugen kann, bei Fisteln zwischen Choledochus und Duodenum oder Magen ist das nicht immer möglich, und wenn man auch die darmwärts liegende Seite der Fistel prophylaktisch abklemmt, stets muss man sich auf ein Hervortreten wenn auch nur von minimaler Menge von Flüssigkeit gefasst machen. In die freie Bauchhöhle darf unter keinen Umständen etwas einfliessen, da wir ja wissen, dass schon wenige Tropfen genügen, um eine foudroyante Peritonitis zu erzeugen.

Die Versorgung der durch Zerstörung der Gallenwege-Darmfisteln entstehenden Löcher ist eine ganz verschiedene. Selten wird mau eine Fistel in der Gallenblase wieder vernähen, meist verfällt das an und für sich pathologische Organ der Exzision. Event. verwendet man das Loch zu einer neuen Anastomose. Die Foramina im Magen und Darm werden sorgfältig vernäht, die ulcerierten Stellen exzidiert, der Wundrand geglättet, worauf die Mucosa für sich genäht wird. Dann folgt eine recht sichere Serosa-Muscularis-Naht. **(Nr. 55.)** Bereitliegendes Netz wird ohne Zerrung auf die Naht gelegt und mit einigen Suturen fixiert. Und dann ist es gut, was ich jetzt gleich bemerken will, wenn man die Naht am Darm nicht in die event. notwendige Tamponade (Ectomie, Hepaticusdrainage) hineinbezieht. Man macht sonst leicht die üble Erfahrung, dass die Nähte nachgeben und sich eine Fistel entwickelt, die je nach der Grösse des entstandenen Defekts und nach der Höhe des Darmabschnittes (Duodenum, Jejunum, Ileum, Colon) mehr oder weniger unangenehm werden kann. Bildet sich eine solche Fistel durch Nachgeben der Nähte während der ersten 12—36 Stunden, wo noch kein sicherer Abschluss der übrigen Bauchhöhle eingetreten ist, so kann leicht eine allgemeine Peritonitis die Folge sein. Gibt die Naht später nach, wo bereits genügende Verklebungen da sind, so kann doch der Patient besonders bei Duodenalfisteln durch Ausfluss des Darminhalts recht schwer geschädigt werden.

In einem Fall von Gallenblasenfundus-Colonfistel konnte ich das entstandene ziemlich grosse Loch nicht exakt nähen, da die Ränder der Fistel morsch waren und die Fäden durch die Darmwand immer wieder durchschnitten. Ich bin deshalb so vorgegangen, dass ich in das Colon coecalwärts ein dickes Gummirohr einführte und um dieses herum den übrigen Darmdefekt so gut wie möglich durch die Naht verschloss. Dann wurde durch Vernähung des Netzes mit dem Perit. parietale resp. mit der tiefen Fascie die übrige Bauchhöhle möglichst abgeschlossen. Ich möchte für ähnliche Fälle diese Art der Colostomie empfehlen. Der Fall kam erst zur Beobachtung, als bereits die Krankengeschichten im II. Teil fertig gedruckt waren. Bei der Wichtigkeit des auch sonst interessanten Falles möchte ich ihn aber nicht unerwähnt lassen und gebe ihn deshalb an dieser Stelle wieder:

W. St., 61j. Gutsbesitzersfrau aus Schmerchow.

Aufgen.: 29. 8. 1904.

Operiert: 1. 9. 1904. Ectomie. Hepaticusdrainage. Colostomie.

Noch in Behandlung.

Anamnese: Pat. ist Witwe, hat neunmal geboren. 4 Kinder leben. Pat. ist immer gesund gewesen. Ihre Mutter war leberkrank. Vor ca. 25 Jahren begann Pat. an Magenkrämpfen zu leiden, die später als Gallensteinkoliken erkannt wurden und in kolikartigen Schmerzen in der Oberbauchgegend und im Rücken sich äusserten. Pat. musste meist einige Tage liegen. Ikterus soll damals nie vorhanden gewesen sein. Die Anfälle traten in verschiedenen Zwischenräumen, manchmal alle paar Wochen bis Monate auf; zuweilen blieb Pat. jahrelang von stärkeren Anfällen frei.

Herr Dr. Rohrschneider-Brandenburg schreibt uns über den weiteren Verlauf Folgendes:

„Pat. leidet seit Jahrzehnten an Gallensteinen, hat überaus häufige Kolikanfälle mit und ohne Ikterus gehabt, Steine sind nur in einigen Anfällen gefunden worden. Seit dieselbe in meiner Behandlung steht. hat sie vor ca. 5 Jahren einen Anfall von Cholecystitis gehabt, der nach einigen Wochen zurückging; Ostern d. J. nach einigen sehr heftigen Kolikanfällen mit kompletem Ikterus schwere Cholangitis, die sich ca. 8 Wochen mit abendlichen Temperatursteigerungen bis 39,5 und leichten Frösten hinzog. Nach dieser Zeit machte Pat. ohne mein Wissen eine Kur mit innerer Medikation durch und sollen danach ca. 30 kleinere Steine und Gries abgegangen sein. Ikterus ist nie ganz geschwunden, Fäces noch immer entfärbt; in den letzten Tagen wieder einige leichtere Kolikanfälle mit zunehmender Gelbsucht. Pat. wird augenblicklich vor allen Dingen durch unerträgliches Hautjucken geplagt, infolgedessen sie körperlich sehr heruntergekommen ist. Von einem Aufenthalte in Karlsbad, der von den Angehörigen sehr gewünscht wird, kann ich mir unter Berücksichtigung aller Verhältnisse einen wesentlichen Nutzen nicht versprechen, zumal Pat. vor Jahren nach einer erfolglosen Kur daselbst sehr geschwächt zurückgekehrt sein soll.“

Befund: Stark ikterische, elende Frau. Harter Tumor der Galienblase. Leber gross, gesenkt. Druckempfindlichkeit in der Mittellinie. Urin enthält Gallenfarbstoff, kein Eiweiss oder Zucker. Pat. verträgt das Chlorcalcium nicht, da es sehr im Rectum brennt.

Diagnose: Stein im Ductus choledochus (Carcinom der Gallenblase?).

Operation: 1. 9. 04 in Gegenwart der Herren Dr. Rohrschneider-Brandenburg, Dr. Kerner-Russland, Dr. Hoohsinger-Wien. Wellenschnitt. Leber gross, Gallenblase mit Netz verwachsen, Trennung. **Gallenblasenfundus-Colonfistel.** In der Gallenblase walnussgrosser Stein. Ectomie. Im Hepaticus ein haselnussgrosser Stein, wird in den supraduodenalen Teil geschoben und hier nach Incision entfernt. Im retroduodenalen Teil noch ein kleiner Stein. Entfernung.

Hepaticusdrainage nach Ectomie. Gallenblase sehr wandverdickt (auf Carcinom verdächtig). Schleimhaut ulceriert. 3 Tampons auf das Leberbett und um das Rohr herum. **Colonfistel wird genäht, doch schneiden die Fäden immer durch. Deshalb Rohr in das Colon coecalwärts und zirkuläre Einnähung des Colon (Colostomie).** Tamponade. Obere Wundhöhle und untere werden durch Naht von einander abgeschlossen. Dauer der Operation 5/4 Stunden. Gute Sauerstoff-Chloroformnarkose.

Die exstirpierte Gallenblase ergibt folgenden Befund:

Die Gallenblasenwand zeigt sich ziemlich derb und fest. Die Schleimhaut weist verschiedene narbige Veränderungen auf. An einer Stelle nun zeigt sich eine ungefähr pfennigstückgrosse Vorwulstung, welche sich auch noch bei dem in Formol liegenden Präparate weich anfühlt. Beim Durchschneiden ist sie von teils markigem, teils gallertartigem Aussehen. Diese Massen durchsetzen die ganze Wand und bilden ausserhalb noch einen flachen Bezirk von rein gallertigem Aussehen.

Zur mikr. Untersuchung wurde von dieser Stelle ein Stück herausgeschnitten. Das mikr. Bild war folgendes: Nach dem Gallenblasenlumen zu sieht man unregelmässig angeordnete drüsenartige Gebilde, welche mit einem hohen Zylinderepithel ausgekleidet sind. Hie und da treten in diesen Gebilden epitheliale Pseudopapillen auf. Derartige Drüsenbildungen durchsetzen nun den grössten Teil der Wand und finden sich besonders in den Lymphspalten. An einigen Stellen verschwindet der drüsenartige Bau, man sieht hier schmale solide Zellzüge. Und wieder an anderen Stellen treten grosse mit Zylinderepithel ausgekleidete Hohlräume auf, welche mit schleimigen Massen vollkommen erfüllt sind. Diese Bildungen herrschen besonders in den äusseren Schichten vor.

Verlauf: Normal.

8. 9. 04. Entfernung beider Rohre und sämtlicher Tampons, sowie der Hautnähte. Wunde sieht gut aus. Galle läuft reichlich. Aus der Colonfistel hat sich bis jetzt kein Kot entleert.

10. 9. Entfernung der Tampons. Viel Kot in der unteren Wunde. Herausspülung mit Kochsalzlösung. Obere Wunde sieht sehr gut aus. Spülung des Choledochus und Hepaticus sehr leicht. Galle klar. Neue Tamponade. Pat. fängt an Appetit zu bekommen.

16. 9. Da fast sämtliche Galle nach aussen fliesst, wird der Choledochus sondiert und durch die Papille hindurch eine **Bougie eingelegt. Dieses wird nach 24 Stunden entfernt. Die Papille ist nunmehr für eine Uterussonde passierbar.**

Epicrise: Die Gallenblasenfundus-Colonfistel musste zerstört werden, wenn man bis zum Choledochus vordringen wollte. Da wegen Morschheit der Colonwand ein völliger Verschluss nicht möglich war, wurde eine Colostomie vorgenommen.

In einem Falle von Gallenblasen-Duodenalfistel **(Nr. 146)** habe ich mich nicht begnügt, den entstandenen Defekt im Duodenum einfach durch die Naht zu schliessen, sondern ich habe ein radikaleres Verfahren vorgezogen. Es stellte sich nämlich heraus, dass der Abschnitt des Duodenum, welcher mit der Gallenblase fistulös verbunden war, viele Ulcerationen aufwies. Diese mussten unter allen Umständen exzidiert werden, wenn man auf eine glatte Heilung der Darmnaht rechnen wollte. Es ist nämlich kein seltenes Ereignis, dass die beste Darmnaht in solchen Fällen insuffizient wird, und das mag besonders daran liegen, dass die Darmwand, die man zur Naht benutzt, nicht immer ganz gesund ist. Ich schnitt also, um sicher eine gesunde Darmwand bei der Naht vor mir zu haben, die Ulcerationen fort, hatte aber schliesslich fast $^2/_3$ der Circumferenz des Darms entfernt und sah nun ein, dass eine circuläre Naht recht schwierig sein würde. Ich entschloss mich deshalb, das Duodenum ganz zu durchtrennen, vernähte dann jedes Darmlumen für sich und fügte eine Gastroenterostomie hinzu. Die Heilung erfolgte glatt. **(Nr. 146.)** Berg in New-York hat im Centralblatt für Chir. 1903 Nr. 21 für solche Fälle die einseitige Ausschaltung des Duodenum empfohlen, doch möchte ich mein gründlicheres Verfahren für besser halten. (Siehe Fig. 19 und 20 im II. Teil p. 305.)

Die Fisteln, die zwischen Gallensystem und Darm resp. Magen in Betracht kommen, sind folgende:

1. Fisteln zwischen Gallenblasenfundus einerseits und Colon oder Duodenum oder Dünndarm oder Magen andererseits. **(Nr. 55, Nr. 133, Nr. 134, Nr. 141, Nr. 146, Nr. 150, Nr. 159.)** (Die Colonfisteln sind wohl die häufigsten.)
2. Gallenblasenhals-Duodenal- oder Magenfisteln. **(Nr. 4, Nr. 8, Nr. 129, Nr. 132, Nr. 135, Nr. 137.)**
3. Cysticus-Choledochusfisteln.
4. Choledochus-Duodenal- und Magenfisteln. **(Nr. 106.)**

Die übrigen Fisteln mit dem Nierenbecken, Uterus, Pleuraraum etc. haben bei ihrer Seltenheit kein grosses klinisches resp. operatives Interesse.

Alle diese Fisteln sind auf ulcerative Vorgänge zurückzuführen. Meistenteils spielen Steine dabei eine Rolle; bei den Magen- und Duodenalfisteln muss man aber auch daran denken, dass ein Ulcus im Darmtraktus die primäre Ursache der Fistel-

bildung sein kann. Für die Behandlung hat natürlich die Aetiologie dieser Fisteln keine grosse Bedeutung.

8) Die Wundversorgung und die Naht der Bauchwand.

Wenn ich auch im speziellen Teil bei der Beschreibung der verschiedenen Operationen am Gallensystem über die Art der **Tamponade** und die **Versorgung der Bauchwunde** genaue Vorschriften geben werde, so halte ich es doch für angebracht, hier die allgemeinen Grundsätze, nach denen ich bei der Wundversorgung und der Ausführung der Bauchwandnaht vorgehe, aufzustellen.

Bei der Probeincision ist ein völliger Verschluss der Bauchwunde die Regel; da meistenteils diese Operation ausgeführt wird, um sich von der Operabilität eines Carcinoms zu überzeugen, so hat es nicht viel Zweck, sich mit der umständlichen und zeitraubenden Etagennaht abzugeben, sondern man schliesst das Abdomen durch Durchstichknopfnähte nach Spencer-Wells.

Meistenteils schliesst man nach einer Gallensteinoperation die Bauchwunde nicht vollständig, sondern tamponiert das Operationsterrain oder drainiert das eröffnete Gallensystem. Die ideale Cystendyse mit völligem Verschluss der Bauchhöhle wird ein zielbewusster Gallensteinoperateur nicht vornehmen.

Im Anfang meiner Tätigkeit auf dem Gebiete der Abdominalchirurgie benutzte ich zwecks Tamponade gern Jodoformgaze. Da ich mit der Zeit einsah, dass die Tamponade sehr reichlich sein muss, habe ich bald aus Furcht vor einer Jodoformintoxikation die Jodoformgaze fortgelassen und bin zur Tamponade mit steriler Gaze übergegangen, an der ich auch jetzt noch festhalte. Zwischendurch habe ich die Silbergaze und Xeroformgaze benutzt, ohne mich von den Vorteilen dieser Gazearten überzeugen zu können. Sterile Gaze hat den Nachteil, dass bei ganz aseptischem Verlauf ihre Entfernung leicht Schwierigkeiten macht, dass die Gaze in dem umgebenden Gewebe verfilzt und zu fest einheilt. Das ist aber sehr selten, da wir ja meist in einem inficierten Terrain operieren. Die Tampons müssen so hergerichtet sein, dass sie keine freien, abgeschnittenen Enden zeigen, wodurch dem Zurückbleiben von „Fusseln“ Vorschub geleistet wird. Die freien Enden der Gaze werden nach innen umgeschlagen, wie ich das bei den Vorbereitungen beschrieben habe.

Ob man nach der Ectomie zur Tamponade nur Gaze oder ein mit Gaze umwickeltes Rohr oder Glasdrain einführt, das ist wohl ziemlich gleichgültig. Auf die Öffnung der Rohre legt sich sofort Gewebe und verschliesst diese; von Abfluss ist dann keine Rede mehr, die Hauptsache übernimmt die saugende Gaze.

Aus welchem Grunde ich die Ligaturen und die Nähte am Ductus cysticus und choledochus lang lasse, darauf werde ich noch im speziellen Teile zurückkommen.

Die Notwendigkeit, dass wir nach einer Gallensteinoperation fast in jedem Falle die Bauchhöhle zwecks Herausleitung der Drainage und Tamponade an einer Stelle offen lassen, verbietet die prinzipielle Durchführung der Etagennähte, weil diese sonst leicht infiziert werden und herauseitern. Es kommt noch hinzu, dass das Peritoneum der Oberbauchgegend samt der Fascia transversa und dem Musc. transversus Neigung zeigt, sich nach seiner Durchschneidung zurückzuziehen, so dass eine isolierte Naht der Fascie und des Peritoneums fast stets misslingt. Deshalb bediene ich mich der Durchstichknopfnaht mit doppelt armiertem langen Faden, den ich von innen nach aussen mit einer dicken Nadel durchführe.

Ich steche ca. einen Centimeter entfernt vom Wundrand in das Perit. parietale ein, gehe durch tiefe Fascie, Muskel, äussere Fascie und Haut hindurch und lege die Fäden nicht allzunahe aneinander, um keine Nekrose im Bereich der Naht hervorzurufen. Bei diesem von Innen- nach Aussennähen vermeide ich eine Infektion der Stichkanäle und habe ausgedehnte Eiterungen zwischen Peritoneum parietale und Därmen, wie Riedel sie fürchtet, nie erlebt und nicht ein einziges Mal nötig gehabt, „Querschnitte durch Haut und Muskel machen zu müssen, um den Eiter zu entleeren“. Erlebte ich einmal eine Stichkanaleiterung, dann wurde der Faden entfernt und mit feiner Sonde der Stichkanal erweitert. Dann war nach wenigen Tagen die Eiterung beseitigt.

Eine Zeitlang habe ich Haut und Fettgewebe nicht mitgenäht, sondern nur Perit. parietale, tiefe Fascie, Muskel, äussere Fascie durchstochen und die äussere Wunde offen gelassen. Wenn man auf diese Weise auch eine Eiterung, die leicht bei fetten Personen durch Nekrose von Unterhautfettgewebe beobachtet wird, verhütet, so wird doch die Heilung der äusseren Wunde meist sehr in die Länge gezogen. Nur in wenigen

Fällen erlebte ich es, dass nach Entfernung der Nähte die mit Heftpflaster zusammengezogene äussere tiefe Wunde sich so rasch aneinanderlegte, dass eine prima Intentio erzielt wurde.

Bei sehr fetten Personen ist aber eine Vereinigung der ganzen Dicke der Bauchwand durch durchgreifende Nähte schwierig, so dass für diese Fälle die Naht der Bauchwand excl. Panniculus adiposus und Haut in Anwendung gebracht werden muss. **(Nr. 11, Nr. 33, Nr. 101)**. Ich möchte aber raten, die Fäden nicht zu versenken, sondern lang zu lassen, damit man sie bequem nachträglich entfernen kann. Denn kommt es bei völliger Versenkung zu einer eitrigen Ausstossung der Fäden, so dauert das gewöhnlich sehr lang und stellt die Geduld des Arztes und des Patienten auf eine harte Probe.

Fig. 30.

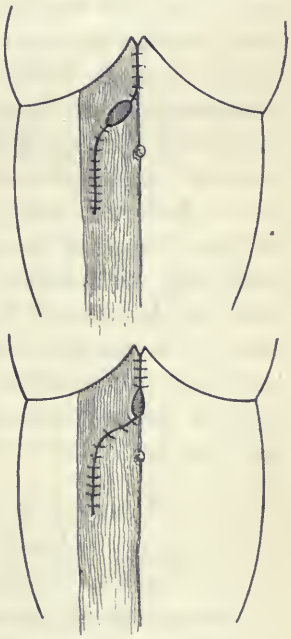

Es ist gewiss ein anerkennenswertes Bestreben, eine Hernie nach einer Gallensteinoperation zu vermeiden, aber ich glaube nicht, dass eine Etagennaht in dieser Beziehung grössere Vorteile bietet, wie eine Durchstichknopfnaht. Die Hauptsache wird sein, dass man die Stelle der Bauchwand, durch welche die Tampons durchgeleitet werden, an einen möglichst günstigen Platz legt und das Loch zum Durchtritt nicht allzusehr klaffen lässt. Andererseits ist es aber grundfalsch, wenn man nur die mögliche Hernie im Auge hält und dabei die gehörige Versorgung der Wunde durch Tampons vernachlässigt. Richtige Hernien, d. h. solche, bei denen beim Pressen und Husten Netz und Darm in einen Bruchsack in der Narbe sich vorpressen, sind grosse Seltenheiten. „Weiche“ Stellen in der Narbe entstehen häufig, aber diese schützt eine Bauchbinde, die eine richtige Hernie so leicht nicht entstehen lässt.

Bei dem von mir geübten Wellenschnitt habe ich bis vor kurzem die Bauchwunde im Längsschnitt in der Linea alba und

im äusseren Teil des Rectus fast stets völlig geschlossen und die Tampons an der Stelle herausgeleitet, wo der Muskel schräg durchschnitten wurde. (Fig. 30.) Man kann auch — wie ich jüngst öfters vorging (Nr. 27) —, den Muskel ganz vernähen und die Tampons in der Mittellinie herausleiten. Welche Art der Bauchwandnaht in Bezug auf eine Hernienbildung bessere Resultate gibt, ist abzuwarten. Ich glaube, dass der zweite Modus fast stets kleine Hernien erzeugt, die aber den Kranken kaum oder gar nicht belästigen werden.

Einige Chirurgen haben die vordere Bauchwunde ganz genäht und die nötige Tamponade durch einen Lumbalschnitt nach aussen und hinten geleitet. Sie haben dabei den Vorteil ausgenutzt, dass die Wundsekrete nicht „den Berg hinauf“ zu laufen brauchen, sondern an tiefster Stelle abgeleitet werden. Das ist gewiss von Vorteil. Aber man muss einen neuen Schnitt machen, und was besonders gegen diese Art der Tamponade spricht: man unterbindet sich die Möglichkeit, während der Nachbehandlung irgendwelche sekundäre Eingriffe z. B. am Choledochus vornehmen zu können. Ich bin mit meiner Art der Tamponade völlig zufrieden und habe nie das Bedürfnis gefühlt, die Ableitung der Sekrete, wie Kelling*) will, durch „Aspirationsdrainage“ zu besorgen. Wozu diese komplizierten Massnahmen, wenn es gelingt, auf einfacherem Weg dasselbe Ziel sicher zu erreichen?

9) Die Indikationen und Contraindikationen bei Gallensteinoperationen.

Ohne strenge und strikte **Indikationsstellung** verliert auch die beste Operationstechnik ihren Wert; der Arzt sinkt zum Handwerker herab, dessen Fingerfertigkeit wir zwar bewundern können, der aber nicht verlangen kann, dass man ihm die Achtung entgegenbringt, die ein wissenschaftlicher Arzt fordern kann. Auch der „Gallensteinschneider“ soll ein wissenschaftlicher Arzt sein, tüchtig und angesehen in der Diagnose und in der Indikationsstellung.

Von der Gallensteinchirurgie gilt dasselbe wie von der Hirnchirurgie, von welcher der excellente deutsche Meister, Ernst von Bergmann die beherzigenswerten Worte in seinem klassischen Werke „Die chirurgische Behandlung der

*) Centralbl. für Chir. 1904 Nr. 4.

Hirnkrankheiten“ niedergelegt hat: „Man ist heut zu Tage leicht geneigt, indem man den blutigen Eingriff für gefahrlos und irrelevant hält, aufzumeiseln und einzuschneiden, um nachzusehen, ob man nicht trotz aller Bedenken und Unsicherheit der Diagnose doch noch ein zu entfernendes Krankheitsprodukt findet, mit anderen Worten, man ist geneigt zu wagen, ohne zu erwägen, was des Wagnisses Lohn und Endzweck sein soll. Ich glaube den Inhalt der Chirurgie nicht zu kürzen, wenn ich in den nachstehenden klinischen Studien zunächst die Bedingungen aufsuche, unter welchen der chirurgische Eingriff gute, ja die besten Chancen des Gelingens besitzt, und mich dann darauf beschränke, nur für diese Fälle die Operation zu empfehlen. Gewiss lasse ich dabei viele Fälle zur Seite, die durch einen glücklichen Griff noch hätten operiert werden können. Aber ich möchte dem Würfeln um das Glück, dem blinden Zufall nicht überlassen, was der ausschliessliche Erwerb einer kritisch gesicherten Erfahrung und strengen wissenschaftlichen Prüfung sein sollte. Wenn das Sichbesinnen zunächst nur auf ein Sichbeschränken führt, so ist es doch sicher, dass eine kluge Einschränkung das beste Mittel zum Reichtume ist, und dass Verständnis, Vorsicht und planmässiger Erwerb allein den bleibenden Gewinn verbürgen. Ich hoffe auch für die Hirnchirurgie Vieles und Grosses, wenn ich zunächst nur wenige und ausgewählte Fälle ihrer Tätigkeit empfehle. Der Erfolg, dessen sie sich im engeren Kreise versichert, wird ihres Reiches Mehrer sein.“

Gewiss ist die Möglichkeit durch operative Eingriffe zu helfen auf dem Gebiete der Gallensteinchirurgie viel grösser wie auf dem der Hirnchirurgie; aber in Bezug auf die Indikationsstellung ist auch hier eine **weise Beschränkung** nur dazu angetan, die Zahl der Erfolge zu vermehren und statt zweifelhafter „Besserungen“ volle und unangreifbare Erfolge zu erzielen. —

Schon seit einer Reihe von Jahren werden die Indikationen zu einer Gallensteinoperation sehr verschieden gestellt. Im allgemeinen kann man sagen, dass die inneren Ärzte meist sehr zurückhaltend sind, die Chirurgen sich aber gerade umgekehrt verhalten, d. h. für häufigeres Operieren stimmen. Ein boshafter Mensch hat einmal die ebenso boshafte Bemerkung gemacht, manche Chirurgen richteten sich bei ihrer Indikations-

stellung nach der Beschaffenheit des Geldbeutels ihrer Patienten. Arme werden mit Karlsbader Salz, Reiche mit dem Messer behandelt. Solche „Finanzoperationen“ kann nur ein gewissenloser Mensch vornehmen, der gewissenhafte Arzt wird gerade umgekehrt verfahren. Bei Reichen, die sich alle möglichen Kuren in Sanatorien, Badeorten etc. wählen können, ist eine Operation nicht so notwendig wie bei Armen, bei denen die Operation am schnellsten die nötige Gesundheit und Arbeitskraft wieder herstellt. Es dürfte also die in den letzten Jahren sich geltend machende Häufigkeit der Operation bei der Cholelithiasis wohl kaum darauf zurückzuführen sein, dass die chirurgische Behandlung der Gallensteinkrankheit ein „einträglicheres“ Geschäft ist, wie die medikamentöse. Ein Chirurg, der lediglich das Wohlergehen seiner Patienten im Auge hat, hat gewiss andere Gründe, warum er so oft eine Operation empfiehlt und von den Ansichten der inneren Kollegen abweicht.

Ich habe mir oft die Frage vorgelegt, woher es kommt, dass so viele innere Ärzte sich dem Chirurgen gegenüber geradezu feindlich verhalten, und wenn ich auch keine volle Antwort auf diese Frage geben kann, so glaube ich doch, dass die Gründe zu dem abweichenden Verhalten besonders im Folgenden zu suchen sind:

Der praktische Arzt und der Chirurg betrachten sich von vornherein oft als Konkurrenten bei der Behandlung einer Krankheit. Der innere Arzt beneidet den Chirurgen wegen der Erfolge, die, weil sie offenkundig zu Tage treten, vom Publikum viel leichter verstanden werden, wie die mühsamen und oft nur langsam von Erfolg gekrönten Bemühungen des Internen. Eine Art von Eifersucht stellt sich ein, die die kollegialen Beziehungen untereinander untergräbt und zerstört. Der Chirurg ist dabei oft daran schuld, dass ihn sein innerer Kollege nur in ganz dringender Not zitiert.

Es kommt dazu, dass der innere Arzt auf Grund seiner Kenntnisse, Erfahrungen und seines Naturells eine ganz andere Indikationsstellung verfolgt, wie der Chirurg. Was der praktische Arzt gelernt hat, verdankt er dem Studium der Bücher, der Beobachtung am Krankenbett, dem Ergebnis der von ihm vorgenommenen Sektionen. Die Autopsie in vivo kommt ihm selten zu gute, und gerade bei der Cholelithiasis und Appendicitis ist der Wert derselben ausserordentlich gross. Wer Gelegenheit hatte, 100 Gallensteinoperationen beizuwohnen, be-

kommt von der Krankheit einen ganz andern Begriff, er erlernt eine ganz andere Indikationsstellung, und so erklären sich die häufig widersprechenden Ansichten über die Art der Behandlung bei den Vertretern der Medizin und Chirurgie. Ich will damit keineswegs behaupten, dass der Chirurg in allen Fällen Recht haben und bekommen muss. Ganz im Gegenteil: wir erleben es ja noch heute, wie bei der Appendicitis und Cholelithiasis Chirurgen in Extreme verfallen können, die nicht dazu angetan sind, die Kluft zwischen Medizin und Chirurgie zu überbrücken und auszufüllen, vielmehr manchen inneren Arzt verleiten, auf die „extremen Chirurgen“ die volle Schale ihres Zorns auszugiessen.

Es ist auch gar nicht zu verlangen, dass die praktischen Ärzte zur Chirurgie Vertrauen fassen sollen, wenn die Operateure selbst im eigenen Lager uneinig sind und sich über die Indikationen z. B. bei der Appendicitis nicht einigen können. Kann man es ihnen verargen, wenn sie grundsätzlich keinen frischen Fall von Appendicitis operieren lassen und die Operation so lange wie möglich hinausschieben? In Amerika, wo die Frühoperation bereits festen Fuss gefasst hat, ist es gewiss vor wenigen Jahren nicht viel anders gewesen.

Übrigens mehrt sich bei uns die Zahl derjenigen, die dieselbe Indikationsstellung wie jenseits des atlantischen Ozeans vertreten. Ja, Karewski fordert die Operation womöglich vor dem Anfall, Körte, Israel, Rotter, die früher alle konservativ sich verhielten, haben sich den Anschauungen Rehn's, Riedel's und Sprengel's, sobald wie möglich zu operieren, angeschlossen.

Die genannten Chirurgen sind auf Grund ihres Materials Anhänger der Frühoperation geworden; aber wenn man Kümmell, dem das grosse innere und chirurgische Material des Hamburger Krankenhauses zur Verfügung steht, nach seinen Indikationen fragt, so wird man erfahren, dass er ziemlich konservativ ist. Und fragt man die praktizierenden inneren Ärzte nach der Operation bei der Appendicitis, so wird man die Antwort erhalten: Ich habe von 100 Appendicitiskranken nur in ein oder zwei Fällen die Operation nötig gehabt, alle übrigen sind ohne Operation geheilt. Ich habe kürzlich mit zwei Kollegen Rücksprache genommen, von denen der eine eine grosse Stadtpraxis und der andere eine grosse Landpraxis hat, und die

beide tüchtige Diagnostiker sind, so dass eine Fehldiagnose so gut wie ausgeschlossen ist. Beide haben ca. 90 Fälle von Appendicitis gesehen, und während der eine, der Landarzt, keinen einzigen Fall für operationsreif hielt, hat der andere einmal operieren lassen, in allen übrigen Fällen trat Heilung ein. Es ist bedauerlich, dass solche Kollegen mit ihren Erfahrungen nicht hervortreten: Chirurgen publizieren genug auf dem Gebiete der Appendicitis, auch die Direktoren innerer Abteilungen von Krankenhäusern beteiligen sich lebhaft an der Diskussion. Beide sehen in der Mehrzahl nur die schweren Fälle. Die Patienten der Privatpraxis lassen sich von ihren Hausärzten behandeln — das sind meist leichte Fälle. Aber diese muss man doch auch mitrechnen, wenn man ein richtiges Bild von der Krankheit bekommen will.

Auch bei der Cholelithiasis ist es nicht angängig, wenn der praktische Arzt allein auf Grund der Erfahrungen, die er an vorwiegend leicht verlaufenen Fällen gesammelt hat, seine Indikationen aufstellt, und ebenso ist es verkehrt, wenn der Chirurg, der vorwiegend nur schwere Fälle in die Hände bekommt, immer für operative Behandlung stimmt. Wir müssen die leichten, die mittelschweren und die schweren Fälle zusammen im Auge haben, wenn wir die Gefährlichkeit der Krankheit richtig beurteilen und eine richtige Behandlung einleiten wollen.

Man kann nicht behaupten, dass bei der Aufstellung der Indikationen zur Behandlung der Cholelithiasis die Ärzte immer nach diesen Grundsätzen handeln. So möchte z. B. Riedel am liebsten jeden Stein entfernen, ehe er in die tiefen Gallengänge gerät. Nach seiner Meinung ist die Beseitigung der Gallenblasensteine leicht, die der Choledochussteine schwer; man soll aus dem lokalen Leiden, der Entzündung der Gallenblase, kein allgemeines, die Cholangitis, werden lassen. Auch wegen der Möglichkeit einer Carcinombildung in der durch die Steine gereizten Gallenblase ist Riedel ein Anhänger der Frühoperation.

Ganz rechts stehen solche Ärzte, die nur aus vitaler Indikation eingegriffen haben wollen, also bei Perforation der Gallenblase, bei akuter Cholecystitis schwersten Grades, bei septischer Cholangitis. Sie schieben die Operation so lange hinaus, bis es klar ist, dass bei längerem Zuwarten der tödliche Ausgang unausbleiblich ist. —

Zwischen diesen Extremen bewegt sich auf der goldenen Mittelstrasse jetzt wohl die Mehrheit der Ärzte. Sie verwerfen nicht die medikamentöse Behandlung und die Kur in Karlsbad und Neuenahr und raten zur Operation, **wenn innere Kuren erfolglos waren, die Krankheit von vornherein so auftritt, dass nur eine Operation helfen kann (z. B. beim Empyem der Gallenblase), Erwerbsfähigkeit und Lebensfreude in höchstem Masse gestört sind.**

Es ist verwunderlich, welche Unklarheit noch auf dem Gebiete der Indikationsstellung zum operativen Eingriff bei der Gallensteinkrankheit herrscht, und wie leicht manche Chirurgen diese wichtige Angelegenheit erledigen. So stand v. Winiwarter früher auf dem Standpunkt, dass man die Gallensteine operativ angreifen sollte, sobald die Diagnose gesichert sei (ich glaube, dass der vortreffliche Chirurg jetzt anderer Meinung ist), und „Mayo Robson operiert stets dann bei Gallensteinen, wenn ihre Gegenwart sich unangenehm bemerkbar macht". So wenigstens lautet das Referat in der Münchener med. Wochenschrift 1903, Nr. 12, die Originalarbeit Mayo Robson's habe ich nicht eingesehen. Kocher sagt über die Indikationen zur Gallensteinoperation folgendes: „Die Indikationen zu Operationen an der Gallenblase werden sehr verschieden gefasst. Die Hauptindikation bildet die Cholelithiasis, und diejenigen Chirurgen fahren weitaus am besten, welche bei jeder Cholelithiasis ohne weiteres die Operation für indiziert halten. So erhält man schöne Resultate, und es ist zweifellos, dass eine Beseitigung der Steine in der Gallenblase wie in anderen Organen nur auf diese Weise rasch und sicher zu bewerkstelligen ist. Wir würden aber doch nicht so weit gehen, zu sagen, die Gallensteine gehören dem Chirurgen. Sie gehören zunächst dem Patienten, und wenn er es vorzieht, sie zu behalten und Karlsbader Wasser dazu zu trinken, so ist das sein Recht, das bekanntlich auch von sehr operationslustigen Chirurgen in Anspruch genommen wird, wenn sie selber Gallensteine bekommen. Und wenn es ein Patient darauf ankommen lässt, die Steine per vias naturales sich unter Qual und Schmerz durcharbeiten zu lassen, so ist das ebenfalls sein Privatvergnügen. Aber dazu hat der Chirurg gegenwärtig sicherlich das Recht, einem Patienten mit Gallensteinen zu sagen, dass er durch Operation rasch und sicher von seinem Leiden geheilt und rascher und sicherer vor

späteren Gefahren bewahrt werden könne, als mit jeder andern Behandlung."

Ich habe mich sehr gewundert, als ich diese Bemerkungen über die Indikationen zu Gallensteinoperationen in der Operationslehre von Kocher las. Mit demselben Rechte könnten wir doch auch sagen: auch der Kropf, der kranke Wurmfortsatz, die Blasen- und Nierensteine gehören zunächst dem Patienten, und wenn er es vorzieht, beim Kropf Jodkali einzunehmen, bei der Appendicitis Massage des Abdomens zu verwenden, bei Nierensteinen Urotropin zu schlucken und bei Magenkrebs Condurangowein zu trinken, so ist das sein Recht. Ich glaube nicht, dass Kocher solche Ansichten des Kranken billigt, jedenfalls kommen wir auf diese Weise nicht weiter. Es ist ja richtig, dass gerade bei der Cholelithiasis sehr oft der Patient selbst die Indikation zur Operation stellt und diese besonders von der Art der Schmerzen abhängig macht. Auch die soziale Stellung, die Auffassung, die der Mensch vom Wert der Gesundheit und des Lebens überhaupt hat, kommen dabei in Betracht. Wer gern arbeitet und sein Brot durch seiner Hände Arbeit verdienen muss, will gern gesund werden: ein solcher entschliesst sich eher zur Operation wie die reiche Frau, die den ganzen Tag auf der Chaiselongue liegt, sich schonen und von Karlsbad nach Neuenahr, von Tarasp nach Vichy reisen kann. Der eine sagt: „Lieber sterben, als ewig diese Koliken aushalten!", der andere lässt sich Morphium einspritzen und entschliesst sich erst dann zur Operation, wenn das Leben in die höchste Gefahr gerät. Die menschlichen Naturen sind so verschieden geartet, dass man Leute findet, die wegen einer Kolik von einer Operationsfreudigkeit ergriffen werden, die jeden in Erstaunen setzen muss, während andere wieder in ihrer Angst vor Narkose und Messer sich überhaupt nicht entschliessen können, zum Chirurgen zu gehen. Ich habe stets die Erfahrung gemacht, dass sich das schwache Geschlecht in dem Entschluss zur Operation stärker zeigte, wie der starke Mann! Über die Gründe dieses verschiedenen Verhaltens mag der Leser selbst nachdenken. Mit allen diesen Eigentümlichkeiten der Patienten müssen wir Ärzte natürlich rechnen; **in erster Linie stellen wir aber die Indikationen zur Operation auf Grund der pathologisch-anatomischen Veränderungen, die sich am Gallensystem abspielen;** wir sollen durch die

Anamnese und durch unsere diagnostischen Fähigkeiten ergründen, ob Hydrops oder Empyem, Cholecystitis oder Cholangitis vorliegt, ob die Steine in der Gallenblase, im Cysticus oder Choledochus stecken, und wir werden in dem einen Falle operieren, in dem andern medikamentös behandeln. Wer also die Indikationen, nach denen Gallensteine Objekt chirurgischen Eingreifens werden, festsetzen will, muss vor allen Dingen wissen, wie die Cholelithiasis verläuft, er muss die pathol. Anatomie der Krankheit genau kennen. Wem solche Kenntnisse fehlen, der kann in dieser Frage nicht mit diskutieren und sollte sich über die Indikationen zur Operation kein Urteil erlauben. Viele Ärzte sind, worauf ich schon oben hinwies, in dieser Beziehung nicht genau unterrichtet, weil sie nie Gelegenheit hatten, die pathol. Anatomie an der Leiche zu studieren; der Chirurg hat den Vorteil, dass er seine Kenntnisse, die er am Sektionstisch erworben hat, am Operationstisch erweitern kann. Er ist heutzutage ein besserer Kenner der pathol. Anatomie der Cholelithiasis wie sein innerer Kollege. Und doch sehen wir oft genug, dass gerade Ärzte, die nie in ihrem Leben eine Gallensteinoperation gesehen und sehr selten zu einer Sektion Gelegenheit haben, in der Indikationsstellung das grosse Wort haben und sich ein Urteil erlauben, über welches der Chirurg als Kenner der pathol. Anatomie der Cholelithiasis sich gar nicht genug wundern kann. Es ist ganz unglaublich, wie selten die richtige Diagnose in den einzelnen Fällen von Gallensteinen gestellt und wie selten deshalb auch die richtige Entscheidung, ob Operation oder nicht, getroffen wird.

Es würde den Rahmen dieses Buches weit überschreiten, wenn ich eine ausführliche und **spezielle pathol. Anatomie** der Gallensteinkrankheit schreiben wollte. **Nur was wir, um meine Indikationsstellung zu verstehen, absolut wissen müssen, sei hier vorgebracht.** Ich werde, um Wiederholungen zu vermeiden, gleich bei der Besprechung der Indikationen das, was wir über die pathol. Anatomie wissen müssen, vorbringen.

Der Stein in der Gallenblase ist an und für sich ein ziemlich harmloses Gebilde. Einen grossen Stein findet man gelegentlich bei einer aus anderen Gründen indizierten Laparotomie, ohne dass jemals der Pat. irgend etwas von seinem Fremdkörper gefühlt hätte: er hatte weder Schmerzen noch Gallenblasenschwellung. Mit einem Wort, der Stein verhält sich ruhig, er verharrt im Stadium

der Latenz. Die Galle fliesst durch den offenen Cysticus ruhig ein, umspült den Stein und fliesst wieder ab. So lange also der Ductus cysticus resp. der Hals der Gallenblase durchgängig ist, fehlen irgend welche Symptome. Erst wenn diese sich verlegen, kommt es zu Erscheinungen. Durch meine zahlreichen Operationen habe ich feststellen können, dass bei der Cholelithiasis, die sich in der Gallenblase abspielt, der Hals des Organs in pathologisch-anatomischer Beziehung am meisten betroffen wird. Hier liegt sehr oft bei seröser oder eitriger Entzündung der Gallenblase ein grösserer Stein (Riedels' Schlussstein), verursacht Oedem und Verdickung der Schleimhaut, Muskularis und Serosa und verhindert den Abfluss des in der Gallenblase sich stauenden Sekrets. Auch Törnquist widmet dem Hals der Gallenblase in seiner ausgezeichneten Arbeit, die besonders die pathologische Anatomie der Cholelithiasis neben bakteriologischen und histologischen Fragen berücksichtigt, volle Aufmerksamkeit Es würde zu weit führen, wenn ich so ausführlich wie Törnquist die pathologische Anatomie der Gallensteinkrankheit besprechen wollte, deshalb verweise ich den Leser auf dessen vortreffliche Arbeit und begnüge mich im Folgenden mit den wichtigsten Angaben. Es steht fest, dass Verschliessung des Cysticus, wenn sie allmählich vor sich geht, keine Schmerzen zu machen braucht (z. B. beim Carcinom des Ductus cysticus), und ebenso steht fest, dass eine Infizierung des Gallenblaseninhalts ohne Verschliessung des Cysticus vom Organismus fast ohne Reaktion vertragen wird. **Plötzlicher Verschluss des Cysticus aber bei gleichzeitiger Infektion des Gallenblaseninnern führt zur Cholecystitis leichten oder schweren Grades je nach Art der Infektion und der Menge der Infektionskeime.** Bei Verschluss des Cysticus staut sich der Gallenblaseninhalt und zersetzt sich unter der Einwirkung der Mikroorganismen, die Gallenblasenwände werden gedehnt und dadurch bekommt der Patient Schmerzen.*) Auf

*) Der Schmerz bei der Cholelithiasis beruht sicher nicht darauf, dass der Stein direkt die Schleimhaut lädiert. Die Wandung der Gallenblase besitzt keine sensiblen Nerven. Auch die akute Dehnung der Gallenblase durch sich stauendes Sekret kann aus demselben Grunde keine Schmerzen machen. Nach Wilms (Münchn. med. Wochenschrift 1904, No. 31) werden die Schmerzen hervorgerufen durch Zug und Zerrung der gedehnten Gallengänge an ihrer **Fixationsstelle,** wo-

welche Weise die Infektion erfolgt (durch den Choledochus und Cysticus, auf dem Weg der Blutbahn) zu untersuchen, würde zu weit führen, der Stein als solcher bildet jedenfalls nur die Gelegenheitsursache. Eine Cholecystitis ohne Infektion (Riedel) kann ich nicht anerkennen. Fand man in Fällen von Cholecystitis calculosa keine Bakterien, so dürften ungenügende Untersuchungsmethoden daran Schuld sein, oder der Infekt war bereits erloschen, als der Operateur den Eingriff vornahm. Die Cholecystitis ist entweder serös oder eitrig, selten hämorrhagisch; sie kann jauchig werden oder diphtherischen, nekrotisierenden und gangränösen Charakter annehmen. Die Cholecystitis wird zur Pericholecystitis, wenn der Entzündungsprozess aus dem Innern der Gallenblase auf die Serosa der Gallenblase übergreift. Es entsteht eine lokale Peritonitis bald seröser, bald eitriger Natur. Das Exsudat kann resorbiert werden oder sich abkapseln, als Reste der Entzündung bleiben ringsum Verwachsungen, die die Gallenblase mit den Nachbarorganen in Verbindung bringen. Die Gallenblasenentzündung heilt aus, wenn der Cysticus wieder wegsam wird, oder wenn die Gallenblase in den Darm, Magen etc. durchbricht. Die Entstehung intraperitonealer Abscesse und allgemeiner Perforations-Peritonitis bedarf keiner besonderen Erklärung; ich will nur erwähnen, dass auch ohne Perforation eine eitrige Pericholecystitis, ja sogar eine allgemeine eitrige Peritonitis entstehen kann. Fast immer verschliesst bei der Cholecystitis ein Stein den Cysticus resp. den Hals der Gallenblase, hier kommt es zur Ulceration mit zuweilen nachfolgender Obliteration. Aber auch ohne Stein kann lediglich durch die Einwirkungen der Mikroorganismen (Typhus) eine Cholecystitis zu Stande kommen. Nicht selten ist die Cholecystitis die erste Äusserung der Cholelithiasis. War der Stein, der im Hals der Gallenblase sass, klein, so kann er von dem in der Gallenblase sich ansammelnden Exsudat weiter in den Choledochus gepresst werden. Ob ohne Entzündung lediglich durch die Muskelkräfte der Gallenblasenwand eine Austreibung der Steine zu Stande kommen kann, ist fraglich. Man tut gut, auch für diese Fälle eine Entzündung ganz geringen

---

mit eine Zerrung der dort verlaufenden sensiblen Nerven verbunden ist. In einer Technik der Gallensteinoperationen ist kein Platz, die interessante Frage der Entstehung der Gallensteinkolik weiter zu erörtern.

Grades anzunehmen. Doch lasse ich diese Frage offen. War der Stein gross, so wird er nicht in den Choledochus gelangen. Die Cholecystitis kann aber trotzdem ausheilen, wenn die Schleimhaut im Cysticus resp. Hals der Gallenblase abschwillt, der Stein sich lockert und daneben der Inhalt der Gallenblase abfliessen kann, oder wenn die Gallenblase eine fistulöse Verbindung mit Magen, Darm etc. eingeht.

Es fragt sich nun, in welchen Fällen von Cholecystitis man operieren soll?

Eine Cholecystitis kann leicht beginnen und schnell verschwinden, sie kann aber schwer endigen, d. h. der Gallenblaseninhalt kann eitrig werden, und auch ohne Perforation kann allgemeine Peritonitis (Potain), Toxicämie und Septicämie eintreten. Da man nun in keinem Fall vorher wissen kann, wie die Cholecystitis verlaufen wird, so hat Riedel genau wie bei der Appendicitis die frühe Operation empfohlen. Gegen diese Indikation lässt sich einwenden, dass die allermeisten Cholecystitisanfälle leicht verlaufen und nur wenige einen schweren Charakter annehmen. Die Regel ist Zurückgehen der entzündlichen Erscheinungen, und deshalb kann man in der Regel bei Cholecystitis auch abwarten. Operiert man wie bei der Appendicitis alle Fälle, so wird man sehr viele operieren, die spontan zurückgegangen wären. Das wäre ja nun kein grosses Unglück, wenn die Cystostomie resp. Ectomie eine völlig ungefährliche Operation wäre. Aber sie ist das nicht, mit 2—3% Sterblichkeit muss man immer rechnen, und dann hat man auch nicht die Garantie, dass man bei akuter Cholecystitis sofort alle Steine entfernen kann. Ja man wird oft einen Stein im Ductus choledochus übersehen und durch eine Cystostomie eine complete Gallenfistel schaffen, deren Beseitigung oft erst durch eine zweite sehr schwierige Operation (secund. Choledochotomie) möglich wird. Das ausnahmslose Operieren bei leichter Cholecystitis wird schliesslich schlechtere Dauerresultate geben, als wenn man den Anfall vorübergehen lässt und erst dann zum Messer greift, wenn die Cholecystitis chronisch wird und neue Anfälle den Patienten bestimmen, chirurgische Hilfe aufzusuchen. Die Fälle von eitriger Cholecystitis sind ausgenommen: hier wird man operieren.

Ich rate zu folgendem Vorgehen: Jeder Fall von Cholecystitis gehört ins Bett, bekommt bei intensiven Schmerzen

Morphium und erhält heisse oder kalte Umschläge, wie er sie am besten verträgt. Lassen die Schmerzen nach, tritt kein Fieber ein, bleibt der Puls langsam, geht die Geschwulst der Gallenblase, die infolge der excessiven Anfüllung derselben entsteht, nach 4—6—8 Tagen zurück, so ist kein Grund zur Operation vorhanden. Patient kann warten, bis weitere Anfälle kommen. Von ihrer Häufigkeit und von ihrer Dauer wird es dann abhängen, ob man operiert oder noch weiter wartet. Bleibt eines der Symptome der Cholecystitis nach 8 Tagen noch bestehen (Fieber, Schmerz, Gallenblasentumor), so operiere man.

Bei schwerer Infektion, die sich durch Kräfteverfall, Fieber, Pulsbeschleunigung, grossen Tumor, peritoneale Reizung (Ikterus, Erbrechen) kundgibt, operiere man möglichst früh.

Man wird also bei akuter seröser Cholecystitis nur ausnahmsweise, bei eitriger und gangränöser immer operieren müssen.

Es fragt sich nun, ob wir diese verschiedenen Formen der Cholecystitis unterscheiden können. Die Antwort lautet ja und nein. Wer viele Gallensteinpatienten beobachtet und besonders wer viele solche Patienten operiert hat, lernt diese Unterscheidung, ein Arzt, der selten dazu Gelegenheit hat, wird sich bei dieser Krankheit sehr schwer zurecht finden. Bei der Appendicitis ist das schliesslich ebenso. Ich glaube, dass Sonnenburg in der Tat in den allermeisten Fällen die seröse Appendicitis von der perforativen und diese wieder von der gangränösen trennen kann, der Landarzt auf einem kleinen Dorf lernt das nicht, weil ihm die Übung und Erfahrung fehlt. Man könnte also Indikationen für gute Kenner und für Ärzte von geringer Erfahrung aufstellen. Jedenfalls ist es sehr schwer, einen Arzt die richtige Indikation zu lehren, wenn er selbst nicht oft Gelegenheit hat, an praktischen Beispielen die Wahrheit dieser Lehren zu erproben. Schliesslich kann der äusserlich leicht verlaufende Fall pathol. anatomisch recht schwer sein, und umgekehrt macht die einfache seröse Cholecystitis bei einem gegen Schmerzen weniger toleranten Individuum die schwersten Erscheinungen. Die Regel aber ist, dass die seröse Form weniger heftig auftritt, wie die eitrige resp. gangränöse Cholecystitis, und dass man durch Puls, Temperatur, Allgemeinbefinden, peritoneale Reizung und Befund sehr wohl mit der Zeit eine Unter-

scheidung der verschiedenen Formen herauszufinden lernt. Der Chirurg, welcher die frühzeitige Operation in den ersten Tagen nach Beginn der Cholecystitis empfiehlt, muss natürlich auch darauf gefasst sein, bei seinen Patienten und der Mehrzahl der innern Ärzte auf grossen Widerstand zu stossen. Doch gebe ich zu, dass deshalb ein wissenschaftlicher Arzt sich nicht abhalten lassen kann, alles zu versuchen, um die nach seiner Meinung richtige Indikationsstellung durchzusetzen. Schliesslich hören ja die Kranken auch nicht auf uns, und wenn wir noch so sehr die von allen Ärzten gebilligte frühzeitige Operation des Uterus-, Mamma- und Rectumcarcinoms empfehlen; denn die Zahl derer, die erst dann einen Arzt um Rat fragen, wenn das Carcinom bereits nicht mehr operabel ist, ist ganz enorm gross. Bei der Cholecystitis wird sich mancher vielleicht eher zur Operation entschliessen, weil die Schmerzen so heftig sind, dass jeder sich nach Erlösung sehnt. Es tritt aber gewöhnlich besonders nach einer Morphiuminjektion so rasch Besserung ein, dass der Vorsatz des Patienten, sich sofort operieren zu lassen, meist schwindet und der Arzt womöglich mitten in seinen Rüstungen zum blutigen Eingriff abbrechen muss. Morphium aber deshalb zu verweigern, um eine Operation durchzusetzen, ist etwas hart und inhuman. Der Patient wird einfach einen andern Arzt holen, der mit der Morphiumspritze bereitwilliger ist, wie sein operationsfreudiger Kollege! Der andere Arzt kommt gern und rasch, das Morphium wirkt, der Anfall geht vorüber, und der erste Arzt ist seine Praxis los. Das wird schon mancher, der nach strenger Indikationsstellung gehandelt hat, erlebt haben! Das Publikum richtet sich — das wissen wir alle — bei der Auswahl des Arztes nicht immer nach dessen Wissen und Können: nicht immer ist der wissenschaftlich denkende und handelnde Arzt der am meisten angesehene; der Kurpfuscher, der es versteht, dem Publikum recht viel Konzessionen zu machen, und der durch freundliches, liebevolles Wesen den Mangel seines Wissens und Könnens zu verstecken trachtet, steht oft in einem grösseren Ruf als der Arzt, der mit kurzen und deutlichen Worten seine wissenschaftliche Ueberzeugung kund tut. Der Doktor mit der Morphiumspritze ist lieber gesehen als der mit dem Messer, und ein Gallensteinkranker legt lieber einen Thermophor auf den Bauch, als dass er sich diesen in einer Klinik aufschneiden lässt.

Selbst bei ganz dringlicher Indikation, z. B. bei perforativer Peritonitis nach Gallenblasenruptur habe ich es erlebt, dass die Angehörigen und der Patient die Operation verweigerten, weil ein anderer Arzt Beseitigung der Schmerzen durch Morphium versprach und herbeiführte. Mit den Schmerzen schwand aber auch auf immer das Leben.

Erlischt der Infekt in der Gallenblase, und bildet sich ein steriler Hydrops aus, der als Tumor imponiert, sonst aber keine Schmerzen oder Beschwerden macht, so wird man die Operation bei einem Arbeiter vornehmen, bei einem Menschen, der sich schonen kann, so lange aufschieben, bis sich Beschwerden geltend machen.

Ich würde auch einen keine Beschwerden machenden Hydrops, der meistens auf lithogenem Cysticusverschluss beruht, bei einem Menschen operieren, in dessen Familie nicht selten Krebs zu Hause ist, da durch den Reiz der Steine Ulcerationen und auf deren Boden Carcinome entstehen können.

Eine akute Cholecystitis kann nach Ausstossung sämtlicher Steine zu pericholecystitischen Verwachsungen führen, die die Gallenblase in ihrer Entleerungsfähigkeit beeinträchtigen. Die Residualgalle neigt meist zu Infektionen und besonders bei Adhäsionen am Gallenblasenhals resp. Cysticus ist eine Stauung im Gallenblaseninnern und Neigung zu chronischer Cholecystitis an der Tagesordnung. Derartige Kranke leiden dauernd unter Schmerzen, die zwar nicht heftig zu sein brauchen, den Kranken aber das Leben im höchsten Masse verbittern. In diesen Fällen ist eine Operation am Platze; am besten nimmt man hier die Ectomie vor, die Cystostomie kann zwar selbst eine chronische Cholecystitis zur Ausheilung bringen, die Ectomie ist aber das sicherere Verfahren.

Geht die akute Cholecystitis in das chronische Stadium über, so werden wir von der Häufigkeit der Koliken, von der Dauer und Intensität der Anfälle und von der Erfolglosigkeit innerer Kuren die Entschliessung zur Operation abhängig machen. So gut wie eine chronische Appendicitis selten ausheilt, so gut wird eine chronische Cholecystitis immer wieder Beschwerden machen. Die Anfälle dabei sind weiter nichts als akute Verschlimmerungen des bestehenden chronischen Entzündungsprozesses. Nur unter ganz bestimmten Bedingungen

wird auch einmal eine chronische Entzündung aufhören, wenn schliesslich die Schleimhaut jede Tendenz zur Reaktion verloren hat, oder aber der Gallenblaseninhalt durch eine gute Kommunikation sich in den Darm entleeren kann. Das ist aber nicht allzu häufig. Ganz im Gegenteil. Durch die Kommunikation wird erst recht der entzündliche Prozess in der Gallenblase unterhalten und kann sich sogar, wenn nicht der Cysticus dauernd und fest verschlossen ist, auf das Gallensystem resp. die Leber ausbreiten. Man stösst bei seinen Operationen nicht selten auf Gallenblasen-Darmfisteln, die man daher zerstören muss, wenn man den entzündlichen Prozess ausheilen will.

Ich habe schon oben darauf hingewiesen, dass es nicht meine Aufgabe sein kann, zu untersuchen, durch welche Kräfte der Stein aus der Gallenblase in den Cysticus und von da aus in den Choledochus getrieben wird.

Der Stein, der in den Choledochus gelangt, bringt aus der Gallenblase eine Menge Mikroorganismen mit, die eine Choledochitis hervorrufen, wenn nicht die Papille gut durchgängig bleibt und der Stein rasch in das Duodenum abgeht. Auch hier, genau wie in der Gallenblase, kommt es zu serösen und eitrigen Entzündungen, und wie man die akute Cholecystitis selten operiert, so wird man auch die akute Choledochitis nicht sofort operieren oder nur dann, wenn die Infektion sehr schwer ist und auf den Organismus einen sehr ungünstigen Einfluss hat. Zieht sich der Ikterus in die Länge, hören die Schmerzen nicht auf, tritt völlige Appetitlosigkeit und Erbrechen ein, so wird man genau wie bei akuter Cholecystitis, die nicht schwinden will, operieren müssen. Auch in solchen Fällen besteht die Operation im Prinzip in der Ableitung des infektiösen Materials, in der Fistelbildung: der Hepaticusdrainage.

Wird der Prozess im Choledochus chronisch, so handelt man ebenso wie bei chronischer Cholecystitis, d. h. man richtet sich im allgemeinen nach den Beschwerden des Pat., muss aber dabei berücksichtigen, dass die Entzündung im Choledochus ein viel gefährlicherer Zustand ist wie die Entzündung in der Gallenblase, weil die Leber in Mitleidenschaft gezogen wird, und durch Ikterus und Cholämie das Leben in grosse Gefahr kommt. Häufig wiederkehrende Koliken mit Ikterus und Schüttelfrösten ohne Abgang von Steinen weisen darauf hin, dass der Stein keine Lust hat, die Wanderung aus dem Choledochus in den Darm anzu-

treten: er wird eben zu gross sein. Man warte nicht zu lange mit seiner Entfernung. Ich will es unterlassen, einen Zeitpunkt festzusetzen, wann man beim Choledochusverschluss spätestens operieren soll. Das kann nach Eintritt des Steines in den gemeinsamen Gallengang schon nach 8 bis 14 Tagen nötig sein, man kann damit 2 oder 3 Monate warten, und selbst bei 12jährigem Aufenthalt von Steinen im Choledochus bin ich einmal mit der Operation nicht zu spät gekommen. Im allgemeinen wird aber zu lange gewartet. Und daran ist nicht ganz unschuldig ein Vorgang der Natur, den diese lieber unterlassen sollte: Die Bildung der Choledochus-Duodenalfistel. Steckt ein Stein längere Zeit im retroduodenalen Teil dicht vor der Papille, so arbeitet er sich dann und wann durch Usurierung des Choledochus und des Darmes in das Duodenum hindurch, und wird das Loch gross genug, so kann der Stein abgehen und andere dahinter steckende Konkremente können denselben Weg einschlagen. Naunyn setzt grosse Hoffnungen auf dieses Vorkommnis. Man kann zwar dem Gallensteinkranken, der eine solche Naturheilung durchmacht, gratulieren, aber sie ist verhältnismässig so selten, dass man nicht mit ihr rechnen soll. Wartet man darauf, so versäumt man die beste Zeit, denn die Operation ist, solange die Gallengänge noch nicht allgemein inficiert sind, recht ungefährlich und gibt keine grössere Mortalität wie 3 Proz. So gut aber der Stein in das Duodenum durchbrechen kann, so gut kann er in die Bauchhöhle, die Pfortader perforieren; das Abwarten ist beim Choledochusstein wegen Eintretens schwerer Komplikationen (Thrombophlebitis purulenta, Cholangitis) sicher gefährlicher wie die Operation.

Ich stehe also im allgemeinen auf dem Standpunkt, dass die akute Cholecystitis nur in Ausnahmefällen zu operieren ist, wenn sie ganz besonders heftig auftritt. Beim Choledochusstein, der seine Gegenwart durch lokale Cholangitis (Choledochitis) kundgibt, soll man aber frühzeitig operieren, und wenn man diese Vorschrift befolgt, wird man kaum mehr Todesfälle haben, als wenn man bei Gallenblasensteinen frühzeitig operiert. Hier wie dort beträgt die Sterblichkeit der Operation ca. 3%. Immer richte ich mich bei der Indikationsstellung nach den pathologisch-anatomischen Veränderungen, unter der die Krankheit verläuft; ich richte mich nicht nach den Schmerzen (diese sind z. B. bei akutem Choledochusverschluss, der zunächst in-

tern behandelt werden soll, sehr arg), ich trenne auch nicht wie Kuhn die leichten von den schweren Fällen, da oft der leichte Fall (chron. Choledochusverschluss) sofort operiert werden muss, während der schwere (Perforation mit Abkapselung) besser exspektativ behandelt werden soll. Ich richte mich also nach der Form, unter welcher die Krankheit verläuft, ob seröse oder serös-eitrige Cholecystitis, ob Cholangitis circumscripta oder diffusa vorliegt, und bemühe mich, pathologisch-anatomische Diagnosen zu stellen, soweit das überhaupt möglich ist.

In meinem Buch, in dem besonders die Technik der Operationen beschrieben werden soll, ist leider kein Raum, alle diese Fragen ausführlich zu behandeln; ich fasse deshalb meine Indikationen in folgende Thesen zusammen, wobei ich zugleich auf einige Punkte, die ich oben nicht berücksichtigt habe, zurückkomme:

1) Ich erkenne an, dass in vielen Fällen von Cholelithiasis eine Herbeiführung des latenten Stadiums durch Ruhekuren, Alkalien etc. gelingt und in einer Reihe von Fällen dauernden Erfolg hat. Besonders bei der sogenannten chronisch recidivierenden Cholecystitis vermag eine regelmässig in Karlsbad oder Neuenahr, auch zuhause vorgenommene Ruhekur die Koliken derart zu mindern, dass kein Grund zu einer Operation vorliegt. Aber ich bezweifle, dass häufig eine wirkliche Heilung d. h. eine Ausstossung sämtlicher Steine durch innere Kuren erzielt wird. Nach meiner Meinung darf es auch gar nicht unser Bestreben sein, die Steine abzutreiben, es ist viel richtiger, wenn wir dafür sorgen, dass sie sich in der Gallenblase ruhig verhalten, und dass die entzündlichen Prozesse beseitigt werden. Der wochenlang fortgesetzte Gebrauch von heissen Umschlägen (am besten in Form der Thermophore) leistet neben Bettruhe und einer Trinkkur von Karlsbader Wasser in dieser Beziehung die besten Dienste.

2) **Die Frühoperation im Sinne Riedels, die Steine zu entfernen, so lange sie noch in der Gallenblase stecken, ist undurchführbar und auch für die Mehrzahl der Fälle unnötig.** Die akute Cholecystitis bedarf nur dann der Operation, wenn sie von vornherein sehr schwer auftritt, oder wenn der Fall sich in die Länge zieht und nicht alle Symptome (Gallenblasentumor, Schmerz, Fieber etc.) zurückgehen.

3) **Wenn die Anfälle leicht verlaufen, zwischen denselben immer wieder völlige Latenz (absolute Unempfindlichkeit**

der Gallenblasengegend) eintritt, verzichte ich auf eine Operation.

4) **Der akute Choledochusverschluss ist bis auf wenige Ausnahmen intern zu behandeln.** Treten die cholangitischen Erscheinungen in den Vordergrund, und zieht sich der Ikterus unter Verfall der Kräfte und absoluter Appetitlosigkeit in die Länge, so ist eine Operation zu erwägen.

5) Häufige Koliken ohne Ikterus und ohne Steinabgang verlangen bei Schädigung des Allgemeinbefindens und Beeinträchtigung der Erwerbsfähigkeit und des Lebensgenusses die Operation.

6) **Fälle mit Ikterus und jedesmaligem Abgang von Steinen gehören den Internen;** häufen sich die Anfälle, kommt der Patient sehr herunter, und ist keine Hoffnung auf völlige Ausstossung der Steine vorhanden, so ist die Operation am Platze.

7) Der Hydrops und das Empyem der Gallenblase und pericholecystitische Eiterungen gehören dem Chirurgen. In den wenigen Ausnahmefällen, bei welchen ein steriler Hydrops gar keine Erscheinungen macht, mag der Patient seine geschwollene Gallenblase so lange mit sich herum tragen, bis Beschwerden sich einstellen und sich häufen.

8) Der chronische Choledochusverschluss soll bei Versagen einer gründlichen inneren Kur nicht zu spät chirurgisch behandelt werden.

9) Gallensteinkranke, die dem Morphium verfallen sind, müssen unter allen Umständen operiert werden. Während der Nachbehandlung bietet sich die beste Gelegenheit zur Morphiumentziehung.

10) Die Behandlung des Gallenblasencarcinoms kann nur bei ganz frühzeitiger Operation einen dauernden Erfolg haben. Da aber jeder Mensch eine Frühoperation scheut und Spätoperationen keinen grossen Zweck haben, dürfte es nur selten gelingen, das Übel vollständig zu heilen.

11) Kranke mit chronischem Ikterus, der nicht auf Stein im Choledochus und unheilbaren Lebererkrankungen beruht, müssen spätestens 3 Monate nach Beginn des Ikterus operiert werden, da nicht selten statt des vermuteten Carcinoms des Pankreaskopfes die heilbare Pankreatitis chronica interstitialis gefunden wird.

12) Der Entschluss zu einer Operation wird sowohl dem Arzt als auch dem Patienten leicht gemacht durch den Nachweis eines Gallenblasentumors, der geschwollenen Leber, durch Auftreten von Ikterus und Fieber. Aber auch ohne lokalen Befund an Leber und Gallenblase dürfen wir bei hochgradigen andauernden, einer inneren Medikation unzugänglichen Beschwerden operieren. Man findet in solchen Fällen, besonders bei Männern, häufig Adhäsionen traumatischen Ursprungs ohne Steine.

13) Die Folgezustände der Cholelithiasis, die eitrige Cholangitis, der Leberabscess, die Perforationsperitonitis, der subphrenische Abscess, hochgradige Pylorus- und Duodenalstenosen, oft auch der Gallenstein-Ileus müssen chirurgisch behandelt werden.

14) Der Schlussparagraph endlich heisst: Allgemeine Indikationen zu einer Gallensteinoperation aufzustellen ist nicht gut möglich. Man muss von Fall zu Fall entscheiden. Männer, besonders fette, vertragen eine Operation schlecht. Frauen, die geboren haben, eignen sich gut zu einem chirurgischen Eingriff. Bei reichen Leuten ist die Indikation anders zu stellen als bei armen, aber dieser Satz ist nicht so zu verstehen, dass der Chirurg lieber die reichen Leute operiert, die ihm hohe Honorare zahlen, nein umgekehrt, die Armen müssen häufiger operiert werden, weil sie nicht in der Lage sind, die Wohltaten einer Karlsbader Kur geniessen und streng nach den diätetischen Vorschriften des Arztes leben zu können. Auf diese soziale Indikation und auf die Forderung einer streng individualisierenden Behandlung habe ich schon in früheren Arbeiten hingewiesen und mich dahin ausgesprochen, **dass man bei Diabetes, Arteriosklerose, chronischer Nephritis, Lungen- und Herzerkrankungen möglichst von einer Operation abstehen soll.** —

Ich habe in diesem Abschnitt, in welchem ich die Indikation zur Operation auf Grund der pathologischen Anatomie der Gallensteinkrankheit besprochen habe, nur die wichtigsten Punkte hervorgehoben, soweit sie für die von mir geübte Operationstechnik von Belang waren. Die pathologische Anatomie und die Indikationen ausführlich abzuhandeln, dazu war in diesem Buche kein Raum. Wer aber die Krankengeschichten im II. Teil mit Aufmerksamkeit liest, wird sich ein genaues Bild von den pathologisch-anatomischen Veränderungen machen

können, die beim Gallensteinleiden beobachtet werden. Alles läuft darauf hinaus, dass die Steine nur die Gelegenheitsursache zur Entzündung abgeben, und dass die Infektion sowohl beim Entstehen der Koliken als auch des Ikterus eine Hauptrolle spielt. Die Gallensteinkrankheit ist in diesem Sinne betrachtet, eine **richtige Infektionskrankheit**. Ein Serum gegen sie anzuwenden, würde deshalb ohne Erfolg sein, weil die verschiedensten Kokken und Bakterien sich bei der Entzündung beteiligen. Gelingt es nicht, die Entzündung zu beseitigen und die Krankheit in das Stadium der Latenz zu bringen, so hat der Chirurg einzugreifen, der durch Drainage die Infektionsgefahr aufhebt; kann er zugleich durch Ectomie der Gallenblase und durch die Entfernung sämtlicher Steine weiteren Entzündungen vorbeugen, so ist das um so besser. Aber vergessen wir nicht, dass bei allen akuten Entzündungen die erste Sorge die Beseitigung der Infektion ist; bei chronischen Entzündungen ist die Gelegenheit, zugleich die letzte Ursache, die Steine zu entfernen, günstig, und jeder Chirurg, dessen Bestreben es ist, nicht nur augenblickliche, sondern auch Dauererfolge zu erzielen, wird im chronischen Stadium der Cholelithiasis möglichst die Gallenblase entfernen und dem Choledochus seine ganze Aufmerksamkeit widmen. Im akuten Stadium muss man der Fistelbildung häufig den Vorzug geben. —

Clemm bespricht meine Indikationsstellung und ist mit ihr im allgemeinen einverstanden; nur gegen These 9 wendet er sich scharf und sagt: „In einem gut geleiteten Sanatorium muss bei innerer Behandlung in dieser Beziehung der gleiche Erfolg zu erzielen sein, und es mutet eigenartig an, eine Verstümmelung am Menschen vorzunehmen, um ihn der Giftentziehung gefügig zu machen.“ Clemm scheint unter der Verstümmelung die Exstirpation der Gallenblase zu verstehen; aber diese hat in der Mehrzahl der Fälle schon die Natur verstümmelt, indem sie den Cysticus verschloss und so das Organ funktionsunfähig machte. Und dann soll mir mal Clemm ein Sanatorium nennen, in dem es gelingt, einem Menschen, der alle 2 oder 3 Tage einen Gallensteinkolikanfall hat, das Morphium zu entziehen. Das ist ganz unmöglich. Gibt man einem solchen Menschen kein Morphium, so rast und schreit er so lange, bis er doch ein Narkoticum bekommt. Das erlebe ich immer, sobald ich einen an Morphium gewöhnten Kranken operiere.

Aber ich halte diese Kranken im Bett, ihre Laparotomiewunde verhindert sie am Aufstehen, ich kann ihnen Spritze und Morphium fortnehmen und sie genau überwachen lassen. Da gelingt mir die allmähliche Morphiumentziehung immer. **Ich halte die in These 9 ausgesprochene Indikationsstellung für eine sehr wichtige,** und besonders bei Leuten, die sich leicht in den Besitz des schmerzstillenden Mittels setzen können (Ärzte, Krankenwärter, Schwestern, Apotheker), kommt diese Indikationsstellung recht in Betracht.

Die Fälle, bei denen die Steine eine rein mechanische Rolle spielen, gehören zu den Seltenheiten. Der Stein im Ductus cysticus ist, sofern der Infekt in der Gallenblase erlosch, ein ziemlich harmloses Gebilde, wenn er auch ganz fest den Gang verschliesst. Der in solchen Fällen sich ausbildende Hydrops der Gallenblase ist oft völlig steril und bildet keine Indikation zur Operation, wenn der Tumor dem Kranken keine Beschwerden macht und dauernd unempfindlich bleibt. Ganz anders liegt es mit dem Stein in der Papille. Auch dieser kann festsitzen, wird aber, auch wenn die entzündlichen Erscheinungen erloschen sind, sehr oft einen Stauungsikterus hervorrufen, der mit der Zeit doch den Kranken in Gefahr bringt. Steine im Cysticus wie Steine in der Papille sind aber meist erst durch entzündliche Schübe dorthin gebracht, und somit ist der **mechanische Verschluss fast immer das Endresultat der Entzündung.** Während der Stein im Cysticus sitzen bleiben kann, wenn der Infekt in der Gallenblase völlig erlischt, wird der Stein in der Papille mit der Zeit doch durch die sich hinter ihm stauende Galle das Lebergewebe so alterieren, dass man ihn entfernen muss. So beugt man am besten der Entstehung der biliären Cirrhose vor.

Ich will hier noch einmal betonen, dass ich die Möglichkeit mechanischer Vorgänge bei der Cholelithiasis, die Vorwärtsbewegung der Steine durch die Kräfte der Gallenblasenmuskulatur, ihre Einklemmung im Cysticus und in der Papille keineswegs gänzlich leugne, aber sie lassen sich viel einfacher durch geringe Infektion erklären, und wenn wir sämtliche Vorgänge bei der Cholelithiasis durch eine Ursache erklären können, haben wir es nicht nötig, nach mehreren Ursachen zu suchen. Je einfacher wir ein Krankheitsbild erklären, um so verständlicher wird es uns.

Aus den obigen Auseinandersetzungen erhellt, dass es gar nicht nötig ist, die Indikation zur Operation so weit auszudehnen, wie einige Chirurgen, besonders Riedel es tun. **Operieren wir die absolut nötigen Fälle, d. h. das akute und chronische Empyem der Gallenblase, die häufig wiederkehrenden Anfälle von chronischer Cholecystitis, die jeder Therapie trotzten, den chronischen mit Ikterus und Schüttelfrösten verbundenen Choledochusverschluss, so bietet sich für jeden Chirurgen ein so grosses und dankbares Arbeitsfeld, dass er ganz allein auf die Forderung der Frühoperation verzichtet.** Dass verhältnismässig so wenig Gallensteinoperationen gemacht werden, liegt einfach daran, dass die Fälle **nicht richtig diagnostiziert werden.** Das erfahre ich fast täglich. Man ist erstaunt, wie Leuchten der inneren Medizin mit Bestimmtheit Gallensteine ausschliessen, wo ein Empyem vorliegt, und oft genug kommt es vor, dass der typische chronische Choledochusverschluss mit Fieber, Schüttelfrösten und Ikterus falsch gedeutet wird. Wird die Diagnostik der Cholelithiasis mehr gepflegt wie bisher, so wird der Wunsch nach frühzeitiger Operation auch bei den „extremen“ Chirurgen verstummen, weil sie genug mit den Fällen zu tun haben, die eine Operation unter allen Umständen nötig haben.

Die meisten Chirurgen werden — des bin ich gewiss — den von mir aufgestellten Indikationen beipflichten; nur Riedel steht auf einem entgegengesetzten Standpunkt. Ich habe in einer Arbeit in der „Münch. med. Wochenschrift“ 1903, Nr. 16 und 17: „In welchen Punkten ich von Riedel's Ansichten über Gallensteinchirurgie abweiche?“ mir Mühe gegeben, meine Ansichten Riedel gegenüber geltend zu machen, und wenn ich auch bereits oben die Hauptpunkte in der Verschiedenheit unserer Ansichten hervorgehoben habe, so halte ich es doch bei der Wichtigkeit der Angelegenheit für geboten, in diesem Buche einiges aus jener Arbeit zu wiederholen, damit auch die, welche den damaligen Artikel nicht gelesen haben, sich selbst über die Verschiedenheit unserer Indikationsstellung ein Urteil bilden können. Riedel und ich haben von den deutschen Chirurgen wohl die meisten Gallensteinoperationen ausgeführt, und deshalb ist es gewiss von Interesse festzustellen, nach welchen Indikationen die Hauptvertreter der deutschen Gallensteinchirurgie zu operieren gewohnt sind. Wenn von den Anhängern

der Frühoperation gesprochen wird, so nennt man meinen Namen immer neben dem Riedels. Erst Kuttner wieder (Zeitschrift f. ärztl. Fortbildung Nr. 8) scheint anzunehmen, dass ich dieselben Indikationen vertrete wie Riedel, wenn er sagt: „Nach seinen günstigen Erfahrungen kann Fink die von Riedel und Kehr aufgestellten Indikationen zur operativen Behandlung des Gallensteinleidens in ihrem grossen Umfange nicht anerkennen.“ Welch' Unterschied zwischen den Indikationen Riedels und den meinigen herrscht, das möchte ich noch einmal dem Leser recht eindringlich vorstellen. Ich sagte schon in der „Münch. med. Wochenschrift 1903“ Nr. 16 und 17 folgendes: „Riedel legt — wenn auch nur in der Theorie — viel zu viel Gewicht auf die Grösse der Steine, wenn er sagt: „Kleine Steine bedürfen der Operation nicht, weil sie von selbst abgehen können, grössere und grosse passieren die Gallengänge nicht oder nur unter grosser Gefahr für den Kranken, sie müssen rechtzeitig aus der Gallenblase entfernt werden, damit sie nicht in die tiefen Gänge hineingeraten oder die Gallenblasenwand durchbrechen.“ Riedel nimmt nur in 10 Proz. kleine, in 90 Proz. grosse Steine an, also müssten 90 Proz. operiert werden, wenn man die Kranken wirklich heilen will. Ich stand früher auf einem ähnlichen, wenn auch nicht so weitgehenden Standpunkt wie Riedel, und noch heute, wenn über Gallensteine debattiert wird, werden Riedel und ich als Vertreter der „Frühoperation“ genannt. Aber nur bis in die Mitte der 90er Jahre stimmte ich mit Riedel überein, ich habe mit der Zeit auf Grund eines eigenen grossen Materials meine Ansichten wesentlich geändert, ich bin jetzt in vielen Fällen mit einer Latenz der Steine zufrieden und verlange nur für bestimmte Formen der Cholelithiasis die Operation. Die Grösse der Steine spielt in der Indikationsstellung gewiss eine gewichtige Rolle (z. B. beim akuten und chronischen Choledochusverschluss); aber operieren wir nicht auch oft genug bei kleinen Steinen, wenn die Infektion hochgradiger Natur ist und eine Beseitigung derselben mit inneren Mitteln nicht gelingt? Bei meiner letzten Gallensteinoperation — der 178. Choledochotomie resp. Hepaticusdrainage — fand ich nur ganz kleine, erbsengrosse Steine im Choledochus. Der Ikterus bestand schon seit Monaten, die Appetitlosigkeit war so gross, dass in kurzer Zeit das Körpergewicht um 40 Pfund zurückging und man bei der grossen Elendigkeit und

Mattigkeit der Patientin recht gut an einen Leberkrebs denken konnte. Fürwahr, die Grösse resp. Kleinheit der Steine und ihre Durchgangsfähigkeit durch den Cysticus oder Choledochus, selbst nicht einmal die Anwesenheit der Steine (kann doch das Empyem der Gallenblase, ohne dass dabei Steine eine Rolle spielen, entstehen!) wird für uns Ärzte nicht immer massgebend sein, ob wir operieren oder nicht, und Riedel selbst bekennt sich zu dieser Anschauung, indem er sagt: „Genau ebenso (er hat dabei die Appendicitiskranken*) im Auge) muss der Kranke mit akuter Cholecystitis in chirurgische Behandlung kommen, damit er, nicht dem Spiele des Zufalles ausgesetzt, sofort auf ungefährliche Weise von dem in seinen Folgen unberechenbaren Leiden befreit wird, gleichgültig, ob der Stein gross oder klein ist.“ Man sieht also, dass Riedel in praxi auf grosse oder kleine Steine keine Rücksicht nimmt: Die Entzündung der Gallenblase drückt ihm das Messer in die Hand, und diese Indikation lasse ich gern gelten. Nun ist aber nach Riedel der erste Anfall „immer eine Attacke von Cholecystitis“; also muss Riedel, wenn er in seinen Schlussfolgerungen konsequent ist, bei jedem Gallensteinkranken, der einmal eine Attacke durchgemacht hat, die Operation empfehlen. In der Tat tut er das auch; nicht nur bei der Cholecystitis schwerer Art, sondern auch „bei den leichteren Fällen von Cholecystitis würde er operieren, wenn er sähe, dass er eine glänzende

*) Riedel weist verschiedene Male auf die Appendicitis hin und vergleicht diese mit der Cholecystitis; gibt er auch zu, dass die Gefahr der Cholecystitis nicht so gross ist, wie bei der Appendicitis, so ist eine solche Gegenüberstellung von geringer Beweiskraft. Wie selten perforiert doch die Gallenblase (2 Proz. nach Riedel) und wie oft die Appendix? Fast immer spielt die Appendicitis sich nicht nur in der Höhle des Organs ab, sondern auch in der Wand, in der Umgebung, die Cholecystitis hat dagegen nur in wenigen Fällen einen so ausgesprochen progredienten Charakter. Wie selten finden wir bei der Cholecystitis den Eiterherd in der Peritonealhöhle, der bei der perforativen Form der Appendicitis kaum fehlt? Die Appendicitis ist gegen die Cholecystitis eine höchst gefährliche Erkrankung, während die letztere in der Mehrzahl der Fälle einen harmlosen Charakter hat. Wenn Riedel ein Anhänger der Frühoperation bei Appendicitis ist, so steht er zwar auch bei dieser Krankheit nicht ganz auf meinem Standpunkt, aber er steht doch nicht vereinzelt da; bei der Cholecystitis dürfte er völlig isoliert die Forderung der Frühoperation vertreten.

Statistik bekäme". Die erste Forderung finde ich noch einigermassen gerechtfertigt, denn man soll bedenken, dass bei der Cholecystitis acutissima auch ohne Perforation eine Allgemeininfektion eintreten kann. Aus diesem Grunde habe ich von jeher die Operation bei der akuten, serös-eitrigen Cholecystitis empfohlen, aber ich habe das im Hinblick auf die Bekämpfung der Infektion getan; die Steinentfernung, so angenehm sie für den Patienten auch sein mag, kommt erst in zweiter Linie in Betracht. Ob grosse oder kleine Steine vorliegen oder gar keine, ist höchst gleichgültig *); Riedel aber greift zum Messer, indem er immer betont, man soll ein Tiefertreten der Steine in den Choledochus verhüten. Gelingt es ihm nicht, die Operation im ersten Anfall auszuführen, dann empfiehlt er diese nach demselben. Einen zweiten und dritten Anfall will er gar nicht abwarten. Der wesentliche Unterschied zwischen der Indikationsstellung von Riedel und von mir ist also der, dass ich bei akuter Cholecystitis besonders auf den Grad der Entzündung, wie er sich durch die Schmerzhaftigkeit und Grösse des Gallenblasentumors, Beteiligung des Peritoneum und andere Momente kundgibt, Rücksicht nehme, während Riedel, der überhaupt die Infektion in den meisten Fällen leugnet und dafür seine Fremdkörperentzündung (Perixenitis) substituiert, ein Tiefertreten der Steine verhüten will, damit nicht aus einem lokalen ein Allgemeinleiden werde.

Ob die Entzündung in der steinhaltigen Gallenblase infektiöser Natur ist oder nicht, ist noch nicht sicher entschieden, nach meiner Erfahrung ist aber keineswegs jede Kolik eine Attacke von Cholecystitis, obgleich ich der Entzündung, wie jeder weiss, der meine Publikationen gelesen hat, bei der Entstehung der Koliken die Hauptrolle zuerkenne. Auch andere Momente, deren Erörterung ich mir hier ersparen muss, können bei Abwesenheit von Steinen Koliken herbeiführen. Wie dem auch sei, ich stimme mit Riedel ganz darin überein, dass viel zu wenig Gallen-

*) Wenn ich auf den Tafeln am Ende des I. Teils der Technik Abbildungen bringe von den grossen Steinen, die ich excidiert habe, so geschieht das deshalb, um zu zeigen, dass ich nicht nur Gries gefunden habe — eine sehr häufige Diagnose —, sondern dass die Steine viel grösser sind, als man allgemein annimmt. Für diese Ungläubigen sind die Tafeln angefertigt; bei der Herstellung konnte auf die Strukturverhältnisse der Steine keine Rücksicht genommen werden.

steinoperationen überhaupt ausgeführt werden, dass die einfache Cystostomie oder Cystectomie, „frühzeitig“ ausgeführt, technisch leichter ist wie eine Choledochotomie und Hepaticusdrainage, und bin ganz seiner Meinung, dass die Gefahren der Krankheit im allgemeinen und speziell die des chronischen Choledochusverschlusses viel zu wenig gewürdigt werden. Aber weil dieser in so und sovielen Fällen einmal eintreten könnte — und der Choledochusverschluss chronischer Natur ist im Verhältnis zu den vielen Gallensteinkranken (nach Riedel 2000000 im Deutschen Reich) ein relativ seltenes Ereignis —, ist es gewiss nicht gerechtfertigt, jeden Fall von Cholecystitis zu operieren, um einer eventuellen Verlegung des Choledochus vorzubeugen. Die Cholecystitis ist die Vorläuferin des akuten Choledochusverschlusses gewiss in den meisten Fällen, sie kann Heilung herbeiführen, indem das entzündliche Sekret die Steine durch Cysticus und Choledochus in den Darm treibt. Schon aus diesem Grunde wäre es falsch, in jedem Fall von Cholecystitis zu operieren und eine Spontanheilung zu verhindern. Und dann, so unberechenbar das Gallensteinleiden auch ist, weder eine Cystostomie noch eine Cystectomie ist eine so absolut ungefährliche Operation, dass diese Anspruch erheben kann, eine prophylaktische Operation genannt zu werden. Können wir auch eine Infektion intra operationem durch tadellose Asepsis und Technik fernhalten, an Pneumonien, Embolien und an den Einwirkungen des Narkoticums werden wir immer ca. 2—3 Proz. der Operierten verlieren. Auch bei Riedel würden, wenn er die leichten Fälle von Cholecystitis operiert, nicht nur die Karzinösen zu Grunde gehen, sondern auch dann und wann einmal ein nicht Karzinöser an einfacher Ectomie und Cystostomie. Zudem wollen wir nicht vergessen, dass in sehr vielen Fällen — sicher der Majorität — die Steine jahrzehntelang sich in der Gallenblase völlig ruhig verhalten können, dass kein zweiter oder dritter Anfall zu Stande kommt, und dass der Eintritt der Steine in den Choledochus, wie schon oben bemerkt, ein relativ seltenes Ereignis ist. Ueberall in der Medizin und Chirurgie sind wir gewohnt, mit der Regel und nicht mit der Ausnahme zu rechnen, und dementsprechend richten wir auch unsere Massnahmen ein. Riedel sagt ja selbst, dass nur 18 Proz. chronischen Choledochusverschluss bekommen, bei 70 Proz. die Gallensteine in der Blase sich latent verhalten können. Ich

möchte übrigens hinter die Zahlen, mit denen Riedel so gern seine Ansichten beweist, ein dickes Fragezeichen machen. Riedel kann ihre Gültigkeit durch nichts erhärten, und ich glaube, dass die 18 Proz. chronischen Choledochusverschlusses viel zu hoch gegriffen sind. Sind die Zahlen aber richtig, so ist nur in 18 Proz. der Fälle eine Operation indiziert, und von den 70 Proz., die Steine in der Gallenblase haben, nur bei denen, die nicht latent werden wollen, die Eiter in der Gallenblase beherbergen und sonstiges infektiöses Material. Wie viel das sind, weiss ich nicht, auf Schätzungen lasse ich mich nicht ein. Operieren wir bei akuter Cholecystitis, so müssen wir, wenn wir mit Riedel die sofortige Entfernung der Steine im Auge haben, auch auf die tiefen Gallengänge Rücksicht nehmen, obwohl Riedel das nicht für nötig hält. Nicht immer aber liegt, wie Riedel*) meint, ein „lokales Leiden" vor. Ich habe oft genug bei akuter Cholecystitis mit Schlussstein operiert und dabei Steine im Choledochus angetroffen, ohne dass Ikterus darauf hindeutete. Es ist nichts ganz seltenes — auch Riedel führt solche Fälle an —, dass die erste Attacke von Cholecystitis einen kleinen Stein in den Choledochus wirft. Operiert man in einem solchen Fall sofort, und nimmt man keine Rücksicht auf den tiefen Gang, so macht man eine unvollkommene Operation. Hat man cystostomiert, so wird später eventuell eine Choledochotomie nötig, und hat man ectomiert, so kann die Cysticusligatur nachgeben und grosses Unheil entstehen, wenn man, wie Riedel das gern tut, nicht tamponiert hat. Nimmt man aber Rücksicht auf den Choledochus und findet man den Stein, so wird man ihn nicht stecken lassen, sondern ihn herausschneiden. War er klein, und das ist meistenteils der Fall, so wäre er wahrscheinlich spontan abgegangen: man hat dann eine unnnütze Operation vorgenommen. Aber diese wird in der Hand des erfahrenen Gallensteinoperateurs selten schaden, während sie von einem Arzt ausgeführt, der im Jahr nur 2 oder 3 Gallensteinoperationen macht, den Kranken in grosse Gefahr bringen wird. Das gibt auch Riedel zu, und deshalb möchte ich vorschlagen, die Indikation

*) Auf die Anschauungen, die Riedel über die pathologische Anatomie und Pathogenese des Gallensteinleidens hat, will ich nicht näher eingehen, obgleich ich auch in dieser Beziehung in manchen Punkten von seinen Ansichten erheblich abweiche.

zur Operation bei der akuten Cholecystitis auf die Fälle zu beschränken, die mit peritonealer Reizung einhergehen und eine deutliche und schmerzhafte Vergrösserung der Gallenblase aufweisen. Temperaturerhöhungen und Ikterus sind wenig massgebend. Auch bei schwerer Infektion kann Fieber fehlen, und Ikterus ist nicht immer ein Zeichen des Choledochusverschlusses, ja er kann vermisst werden, obgleich Steine in den Choledochus übergetreten sind. Die Operation soll man sofort, d. h. gleich nach gestellter Diagnose*) vornehmen, wenn Patient einen schwerkranken Eindruck macht. Ist der Tumor der Gallenblase nicht sehr schmerzhaft und gross, das subjektive Befinden des Kranken leidlich gut, so mag man abwarten und wird in den allermeisten Fällen erleben, dass, wie Naunyn sagt, der Tumor sich rasch „verspurlost". Verschwindet er nicht im Verlaufe von 8—14 Tagen, lassen die Schmerzen nicht gänzlich nach, leidet das Allgemeinbefinden unter der Appetitlosigkeit und dem Fieber, so ist der operative Eingriff ungefährlicher wie das Abwarten, man greife also zum Messer.

Will man bei akuter Cholecystitis sofort operieren, so muss man sich darüber klar sein, was man mit der Operation bezwecken will: Entfernung sämtlicher Steine aus Gallenblase und Hals derselben, damit sie nicht in die tiefen Gänge geraten, oder nur Beseitigung des meist infektiösen Inhalts der Gallenblase? Das erstere kann nur der erfahrene Chirurg, das letztere dürfte auch in den Händen des weniger in chirurgicis bewanderten Arztes gelingen. Im ersteren Fall wird die Ectomie mehr leisten wie die Cystostomie, im letzteren Fall wird die einfachere Fistelanlegung genügen.

Gleichgültig nun, ob man ectomiert oder cystostomiert, immer ist es zweckmässiger, wenn ein Patient, bei dem sich die Zeichen schwerer Cholecystitis geltend machen, in ein Krankenhaus transportiert wird, als dass er zu Hause bleibt, wo die Nachbehandlung, falls eine Operation nötig wird, auf die grössten Schwierigkeiten stösst. Konnte aber ein Transport nicht stattfinden — und meistenteils liegt das am Kranken, nicht am Arzt! —, so sei man darauf bedacht, die entzündlichen Erscheinungen zum Rückgang zu bringen, was in der Tat in der allergrössten Zahl der Fälle gelingt, nicht nur

*) Nach meiner Erfahrung wird diese selten gestellt und deshalb ist die Operation auch eine Seltenheit.

bei den leichteren Formen, sondern auch bei den mittelschweren. Man lasse den Kranken so lange liegen, bis völlige Ruhe im Gallensystem eingetreten ist. Ist das der Fall — und nun kommt der Hauptpunkt, in dem ich erheblich von Riedel abweiche —, ist auch nicht mehr die geringste Druckempfindlichkeit an der Gallenblase vorhanden, ist gar nichts mehr von einem Tumor zu fühlen, mit einem Wort fühlt sich Patient wieder völlig gesund, dann befindet er sich eben im Stadium der Latenz, wie tausende und abertausende von Menschen mit Gallensteinen im Deutschen Reich, es ist gar keine Indikation zur Operation vorhanden, und Patient mag abwarten, bis neue Anfälle kommen. Von ihrer Häufigkeit, ihrer Art und Dauer sind dann die weiteren Massnahmen abhängig. Kommt es zu der rezidivierenden chronischen Cholecystitis, so handle ich nach Indikationen, bei denen ich mit Riedel so ziemlich übereinstimme. Aber für die akute Cholecystitis kann ich das nicht behaupten, besonders der praktische Arzt vom Lande oder aus einer kleinen Stadt kann Riedels Indikationsstellung überhaupt nicht durchführen. Und darauf müssen wir doch Rücksicht nehmen, ob eine in der Theorie ganz plausible Indikationsstellung sich auch in die allgemeine Praxis übersetzen lässt. Riedel ist deshalb selbst der Meinung, dass die „Frühoperation“ nur in grösseren Orten möglich ist, denn sie verlangt einen erfahrenen Gallensteinoperateur. Die Dirigenten kleiner Hospitäler, für die das Riedel'sche Buch mitbestimmt ist, werden aber gewiss nicht eine solche Bezeichnung für sich in Anspruch nehmen wollen, und nur erfahrenen Gallensteinoperateuren sämtliche Kranke mit akuter Cholecystitis zu überlassen, geht auch nicht an; dann hätten diese bei der grossen Fülle des Materials gar keine Zeit, andere Operationen auszuführen. Soll aber der Indikationsstellung Riedels völlig Genüge geleistet werden, dann müsste schon jeder Arzt eine Gallensteinoperation ausführen können. Da dieses Verlangen aus mehreren Gründen undurchführbar ist und bleiben wird, bleibt auch Riedels Indikationsstellung ein frommer Wunsch, ganz abgesehen davon, dass fast kein Patient sich gleich bei der ersten Kolik den Bauch aufschneiden lässt.

Wenn ich Riedels Vorschlag der sofortigen Operation bei akuter Cholecystitis nur auf die schwereren Fälle beschränkt wissen möchte, so soll man daraus nicht den Schluss ziehen,

ich wäre der Ansicht, dass heutzutage vielleicht zu viel bei akuter Cholecystitis operiert werde. Gerade das Gegenteil ist der Fall, und ich habe oft in dieser Hinsicht selbst mit befreundeten Kollegen recht lebhafte Diskussionen gehabt: Ich stimmte für die Operation, und die anderen wollten nichts von derselben wissen. Auch bei akuter, serös-eitriger Cholecystitis wird wie bei allen anderen Formen der Cholelithiasis viel zu selten vom Messer des Chirurgen Gebrauch gemacht. Das ist aber ebenso unrichtig, als wenn in jedem Falle operiert würde. Denn fast möchte ich glauben, dass man durch ein unterschiedloses Operieren sämtlicher Fälle von Cholecystitis mehr schaden wird, als wenn man sich nur die operationsbedürftigen aussucht. Auch wenn man wie Riedel ein erfahrener Gallensteinoperateur ist und über alle Einrichtungen einer modernen Klinik verfügt, halte ich das unterschiedslose Operieren aller Cholecystitisfälle noch lange nicht für gerechtfertigt. Ich habe doch nun auch genug Erfahrung in der Gallensteinchirurgie bekommen und die Mortalität auf die niedrigste Stufe gebracht; ich verfüge auch über ein Operationszimmer „mit Oberlicht“ und kann mich trotzdem nicht zu einer prophylaktischen Operation im Sinne Riedels entschliessen, aus Gründen, die ich bereits oben angeführt habe und weiter unten noch ausführlicher erörtern werde. Ich mache vielmehr bei der akuten und — damit ich auch die chronische Cholecystitis und Cholangitis gleich erledige — bei den chronischen Formen der Cholelithiasis meine Indikationsstellung abhängig von dem Grade der Entzündung, von ihrer Dauer und Häufigkeit, vom Standort der Steine (Cysticus und Choledochus), von der Intensität und Art des Ikterus, von dem Geschlecht und der Konstitution des Patienten, von seinem Beruf, vom Untersuchungsbefund und von dem bisherigen Verlauf der Krankheit (Fieber, Abmagerung, Erbrechen, Schmerzen, Morphiumgebrauch) und von vielen anderen Momenten. Meine Indikationsstellung ist, das gebe ich zu, ziemlich schwer zu erlernen, denn sie setzt voraus, dass der Arzt spezielle Diagnosen der einzelnen Formen der Cholelithiasis stellen kann. Riedels Indikationsstellung hat den Vorzug, dass sie sehr einfach ist. Befolgt sie der Kranke, so braucht er gar nicht erst zum innern Arzt zu gehen, er kann gleich den Chirurgen aufsuchen. Und der Chirurg braucht sich den Kopf auch nicht lange zu zerbrechen, er operiert, sobald eine Attacke

von Cholecystitis dagewesen ist und nicht gerade Ikterus und Abgang kleiner Steine beobachtet wurde. Und auch die Studenten haben es gut, wenn sie eine solche einfache Indikationsstellung gelehrt wird, sie brauchen nicht viel zu lernen. Werden sie im Examen gefragt, wann bei Gallensteinen zu operieren ist, so antworten sie: Immer, sobald eine Attacke von Cholecystitis da war; nicht „wenn unter Ikterus kleine Steine abgegangen waren und Ruhe eingetreten ist, oder wenn ein grosser Stein per vias naturales abgegangen war, Patient sich dennoch nicht frei von Beschwerden fühlt".*).

Obgleich mit der Besprechung der Riedelschen Indikationsstellung bei Cholecystitis die Frage der prophylaktischen Operation so gut wie erledigt ist, muss ich doch über dieselbe noch einige Bemerkungen hinzufügen. Riedel stellt, wie wir schon oben sahen, die Forderung auf, man solle die Steine aus der Gallenblase entfernen, ehe sie in die tiefen Gänge geraten; er gründet diese Forderung auf die Harmlosigkeit der Gallenblasen- und Cysticussteine, ihre ungefährliche Entfernung einerseits und auf die Gefahren des chronischen Choledochusverschlusses und der grösseren technischen Schwierigkeit und höheren Sterblichkeit der Choledochotomie andererseits.

Gewiss ist der Aufenthalt der Steine im Choledochus mit grossen Gefahren verbunden, mit Gefahren, die auch die Operation nicht immer beseitigen kann. Ich erinnere nur an die Cholangitis diffusa, die Thrombophlebitis purulenta, den Leberabszess und die Pankreatitis. Diese Gefahren können bei jedem Menschen eintreten, der Gallensteine in seiner Blase beherbergt, denn bei jedem können die Steine in den Choledochus gelangen und sich dort dauernd niederlassen. Man müsste also, wie dies ja auch Riedel will, jeden Gallensteinkranken operieren, man operiert dann auch solche, bei denen es nicht zum chronischen Choledochusverschluss gekommen wäre (nach Riedel 82 Proz.). Dagegen wäre ja nun nicht viel einzuwenden, wenn die Cystostomie resp. Cystektomie eine völlig ungefährliche Operation wäre. Dass sie dies nicht ist, habe ich bereits oben auseinandergesetzt. Wenn ich aber 2—3 Proz. Mortalität habe, finde ich nicht den Mut, eine prophylaktische Operation zu empfehlen. Denn die 3, die vom Hundert ster-

*) Die Begründung dieser Contraindikation Riedels ist auf p. 100 seines Buches nachzulesen.

ben, hätten vielleicht niemals einen Choledochusverschluss bekommen. „Aber dafür schützt man die übrigen 97 vor weiteren Gefahren“, höre ich Riedel einwenden. Das gebe ich zwar zu, wenn ich auch auf die nachträglichen Störungen durch Adhäsions- und Hernienbildung als nicht zu leugnende unangenehme Beigaben unserer Laparotomien hinweisen muss, und ich würde gewiss für die Frühoperation Riedels stimmen, wenn es nicht Mittel und Wege gäbe, die Gefahren des Choledochusverschlusses ganz erheblich zu mildern. Ein solches Mittel ist in der Tat vorhanden und dieses heisst: Rechtzeitige operative Beseitigung des chronischen Choledochusverschlusses. Sobald der Stein in den Choledochus gelangt ist, — und wir können das fast in jedem Fall auf den Tag bestimmen! — dürfen wir den Patienten nicht aus dem Auge lassen, sondern müssen ihn auf die ernsten Gefahren hinweisen, in die er sich begibt, wenn er nicht zur richtigen Zeit sich den Stein herausschneiden lässt. Die Gefahren des Choledochusverschlusses sind wesentlich durch das lange Abwarten bedingt, es ist doch sehr selten, dass einmal ein akuter Verschluss zum Tode führt. Wartet der Chirurg nicht allzulange mit der Operation (mehr als 3 Monate sollten, vom Eintritt der ersten Erscheinungen gerechnet, nicht vergehen, oft ist sogar noch früher eine Operation notwendig!), so ist diese, vorausgesetzt, dass man Hepaticusdrainage ausführt und tamponiert, nicht gefährlicher als 3 Proz., also ebenso ungefährlich wie die Ectomie, die Operation, die Riedel zur Verhütung des Choledochusverschlusses bei dem ersten Anfall akuter Cholecystitis empfiehlt. Dabei hat sie den Vorzug, dass ihre Dauerresultate besser sind wie die nach einfacher Ectomie und Cystostomie, bei denen man leicht Steine im Choledochus übersieht. Ob Riedel bei einfacher Cystostomie oder Ectomie bessere Resultate hat wie ich, weiss ich nicht, da er in dieser Beziehung in seinem Buche keine näheren Angaben macht. Ich kann mir es aber kaum denken; denn jede Laparotomie — selbst die Probeinzision — hat gewisse Gefahren, die wir auch dann nicht ganz aus der Welt schaffen, wenn wir ein völlig ungefährliches Narkotikum entdeckt haben werden. Wenn ich die Erfolge meiner letzten 100 Gallensteinlaparotomien betrachte, so möchte ich beinahe sagen: Mir ist es jetzt fast lieber, wenn ein Mensch kommt mit chronischem Choledochusverschluss, der noch nicht allzu-

lange besteht, als mit akuter Cholecystitis. Die Gallenblasen- und Cysticussteine machen mir oft mehr Sorgen und Arbeit wie die Choledochussteine, und die Mortalität war unter den letzten 110 Gallensteinoperationen bei meinen Hepaticusdrainagen inkl. Ektomie nicht grösser wie nach einfachen Cystostomien und Ectomien, im Gegenteil, sie war sogar geringer. Das mag allerdings nur ein Zufall sein. Jedenfalls haben mich meine Erfolge derartig ermutigt, dass ich den Übertritt von Steinen in den Choledochus für kein grosses Unglück mehr halte. Das Unglück beginnt erst dann, wenn die Krankheit nicht richtig erkannt und falsch behandelt wird. Dann ist die Operation mit erheblichen Gefahren verbunden. Wir müssen also alle Hebel in Bewegung setzen, besonders beim chronischen Choledochusverschluss durch Stein, Aerzte und Kranke von der Notwendigkeit der operativen Behandlung zu überzeugen, und dürfen nicht nachlassen, gerade bei der Choledocholithiasis auf die Zwecklosigkeit und Gefährlichkeit lang fortgesetzter innerer Kuren, auch der Karlsbader Kur, hinzuweisen. Die Frühoperation beim chronischen Choledochusverschluss, nicht die Frühoperation der Gallenblasensteine durchzusetzen, sei unser aller Bestreben. Von der Notwendigkeit der Frühoperation bei Gallenblasensteinen lässt sich trotz der besten „Gallenrede“ und trotz der Demonstration der grössten Steine selten ein Patient überzeugen, während die Dringlichkeit der Entfernung der Choledochussteine man Jedem klar machen kann. Dafür kann ich unzählige Beweise aus meiner Praxis beibringen. Der Stein im Choledochus kommt, wie ja Riedel selbst zugibt, selten zur Ruhe, während die Latenz der Gallenblasensteine, man kann sagen, fast die Regel bildet. Ikterus, Fieber und Körpergewichtsabnahme sind aber so regelmässig wiederkehrende und auch für den Patienten so auffällige Erscheinungen des Choledochusverschlusses, dass der Arzt mit dem Vorschlag der Operation selten abgewiesen wird, während der Patient mit Gallenblasensteinen sich deshalb so schwer zur Operation entschliesst, weil immer wieder Zeiten kommen, in denen er sich völlig wohl fühlt, was beim chronischen Choledochusverschluss weit seltener beobachtet wird. Riedel wird mir in dieser Beziehung völlig Recht geben, und ich freue mich, feststellen zu können, dass ich mit ihm in der Indikation zur Operation beim chronischen Choledochusverschluss ganz und gar übereinstimme.“

Ehe ich meine Ansichten über die innere Behandlung der Cholelithiasis klarlege, will ich mit einigen Worten auf einen Punkt eingehen, der mir nicht ganz unwichtig erscheint. Es handelt sich um die Frage: Wie soll sich der Operateur verhalten, der bei einer aus anderen Gründen vorgenommenen Laparotomie auf Gallensteine als zufälligen Befund stösst: soll er die Steine entfernen oder nicht? Diese Frage ist nicht ganz leicht zu beantworten. Wer langsam operiert, keine Erfahrung in der Gallensteinchirurgie besitzt, lässt am besten die Gallensteine an Ort und Stelle und unberührt. War die ursprüngliche Operation sehr eingreifend, hatte man es mit einer Eiterung zu tun, so verbietet es sich ganz von selbst, dass man zu einer Gallensteinoperation übergeht. Man denke immer daran, dass latente Steine weder eine innere noch eine operative Behandlung erheischen, und nur ein Chirurg, der weiss, dass es ihm gelingen wird, das Gallensteinnest gründlich auszunehmen, und der die Technik dieser Operation beherrscht, sollte solche Nebenoperationen vornehmen. Viel hängt auch davon ab, ob der Bauchwandschnitt den Zugang zur Gallenblase gestattet oder ob eine besondere Incision nötig ist. Wenn z. B. ein Gynäkologe einen rechtsseitigen Ovarialtumor in wenigen Minuten entfernen kann und dabei die Appendix coeci krank findet, oder wenn dieses Organ gerade in den Schnitt sich einstellt, so würde ich nichts dagegen einwenden, wenn der Opeteur zugleich das nichtswürdige Anhängsel entfernt. Fasst er weiter nach oben die vergrösserte mit Steinen angefüllte Gallenblase und braucht er den Bauchwandschnitt nur ein wenig zu erweitern, so mag er eine Cystostomie machen, zu einer Ectomie wäre schon ein weit nach oben gehender Bauchschnitt notwendig, und man sollte sich in einem solchen Fall doch sehr überlegen, ob man zur Gallenblasenexcision übergeht oder diese besser unterlässt. Die Operation ist für den, der im Jahre hundert macht, leicht; für den Gynäkologen, und wenn er hundert Myomotomien im Jahre ausführt event. schwer. Alles ist Übungssache! Ich würde also bei Steinen in der Gallenblase resp. Cysticus, die als Nebenbefund bei einer sonstigen Laparotomie angetroffen werden, die Cystostomie gestatten, wenn die primäre Operation rasch und aseptisch verlief, kein besonderer Bauchdeckenschnitt nötig ist, und der Operateur über die genügende Technik in der Gallensteinchirurgie verfügt. Jeden-

falls ist es recht verfehlt, eine Gallensteinoperation z. B. einer Ovariotomie gegenüber als das Untergeordnete hinzustellen. Einen gestielten Ovarialtumor zu entfernen ist sicher leichter, als eine eröffnete Gallenblase regelrecht an das Peritoneum parietale anzunähen und die Operation so auszuführen, dass die gefürchteten Folgezustände — Gallen- und Schleimfistel — fortbleiben. Eine Patientin, die nie von ihren Steinen etwas fühlte und dafür eine Schleim- oder Gallenfistel bekommt, würde dem Operateur wenig Dank wissen, wenn er so „freundlich" war, bei Gelegenheit einer Ovariotomie zugleich die zufällig gefundenen Gallensteine zu entfernen resp. eine permanente Schleim- oder Gallenfistel zu etablieren. —

Ich habe im Obigen die Indikationen zur Operation bei der Cholelithiasis in grossen Umrissen besprochen und dabei in den „Thesen" auch die **Indikationen zur inneren Behandlung** gestreift. Es sei mir gestattet, etwas ausführlicher auf diesen Punkt einzugehen. Ich glaube mich zu einem Urteil über die Art und Weise, wie innere Kuren und Medikamente bei der Cholelithiasis nützen und helfen können, berechtigt, da ich auf Grund meiner Studien der pathologischen Anatomie am Lebenden genügend Erfahrungen über diese Frage sammeln konnte. Wenn man nahezu 1000 Mal die Bauchhöhle wegen Gallensteinleidens eröffnet und sich genau umgeschaut hat, wie es an und in den Gallengängen aussieht, so lernt man vor allen Dingen die pathol. Anatomie und wird sich immer wieder in jedem Falle die Frage vorlegen, wie eine innere Kur die pathologischen Veränderungen hätte beeinflussen resp. beseitigen können. Ich habe weder die Absicht, für die chirurgische Behandlung der Cholelithiasis Reklame zu machen, noch auch im besonderen für meine Klinik Freunde und Patienten zu werben, aber meiner Überzeugung muss ich doch Ausdruck geben und sagen: Eine Heilung im Sinne der völligen Steinentfernung gelingt der Natur nur selten, sie bleibt dem Messer des Chirurgen vorbehalten; denn ich habe trotz Glaser, Clemm, Schürmayer u. a. die Überzeugung, dass wir bisher kein Mittel besitzen, welches dem Magen oder dem Rectum oder der Blutbahn einverleibt die Steine auflöst. Alle unsere Bestrebungen auf medizinischem Gebiete waren bisher nach dieser Richtung hin erfolglos. Auch glaube ich sehr wenig an die gallentreibende Wirkung gewisser Medikamente. Bestände eine solche Wirkung, so könnte dieselbe nur bei kleinen Steinen

im Choledochus Erfolg haben, bei grossen würde sie versagen. Steine aus der Gallenblase in den Choledochus abtreiben zu wollen, müsste ich als „Unfug“ bezeichnen, man macht aus einem lokalen, ungefährlichen Leiden ein allgemeines, gefährliches. Wir können nach meiner Auffassung — und diese beruht auf Erfahrungen, die ich bei meinen Autopsien in vivo gewonnen habe — nur eins durch medikamentöse Kuren erreichen: die Beseitigung der Entzündung und der Infektion im Gallensystem.

Wenn es gelingt, die Entzündung zu beseitigen, dann führen wir die Cholelithiasis in das Stadium der Latenz zurück, in dem sich tausende und abertausende von Menschen mit Gallensteinen befinden. Deshalb ist auch die leichte akute Cholecystitis, die zur Latenz neigt, nicht Behandlungsobjekt des Chirurgen, sondern des inneren Arztes. Wir heilen aber die Krankheit nicht, sondern entfernen nur das wichtigste Symptom: die Entzündung.

Wir erreichen das auf verschiedene Weise:

1. Die meisten Entzündungen in der Bauchhöhle gehen unter Ruhe zurück. Ein Patient mit akuter Cholecystitis gehört ins Bett; durch heisse oder kalte Umschläge (das ist ziemlich gleich) wird die Entzündung günstig beeinflusst und unter Einhaltung einer strengen Diät der entzündliche Prozess zur Ruhe gebracht. Es ist also nicht richtig, wenn Patienten mit Gallenblasenentzündungen viel laufen, wie das in Karlsbad Mode ist. Auch der Schmerz bei chronischer Entzündung ist schliesslich weiter nichts als ein akutes Aufflackern einer chronischen Entzündung, und deshalb ist auch bei diesen alten Formen Ruhe von grossem Vorteil. Solche Patienten jage man nicht morgens 6 Uhr aus dem Bett, damit sie Sprudel trinken, sondern lasse ihnen das Wasser an das Bett bringen und sorge in jeder Beziehung für Ruhe und Schonung.

2. Durch den Gebrauch der Karlsbader Thermen wirken wir günstig auf die Zirkulationsverhältnisse des Magens, Darms und der Leber ein, aber ich glaube nicht, dass die Thermen cholagog wirken. Durch ihren Einfluss auf die Schleimhaut des Darms bessern sie die Zirkulation im Pfortadersystem, wirken entlastend und schliesslich entzündungswidrig. Die eigentliche Wirkung Karlsbads ist uns unbekannt; dass es das Gallensteinleiden günstig beeinflusst, scheint erwiesen. Aber man soll dabei nicht

vergessen, dass die Cholelithiasis überhaupt eine grosse Tendenz zur Latenz (in ca. 70 %) zeigt. Am besten erreicht man diese allerdings bei Gelegenheit einer Kur in einem Kurort, wo der Kranke kurgemäss leben kann und den gewöhnlichen Sorgen des Hauses und Berufs entzogen ist.

3. Die Beseitigung der entzündlichen Prozesse in der Gallenblase und in den Gängen durch Präparate von Salicylsäure zu erreichen, habe ich oft versucht. Mein Urteil soll nach dieser Richtung nicht massgebend sein, doch kann ich mir eine Desinfektion der Gallengänge auf dem Wege der Blutbahn schwer vorstellen. Dass ich beim akuten Choledochusverschluss Morphium event. mit Atropin gebe, versteht sich von selbst. Die Arzneibehandlung der Cholelithiasis halte ich gegenüber den anderen Massnahmen (Ruhekur, Thermophor) nicht für etwas Nebensächliches, doch sollten wir Ärzte nicht, wie der Laie das gewöhnlich tut, das Hauptgewicht auf die Arznei legen. Diät, Regelung der Verdauung sind wichtigere Faktoren als alles Pillenschlucken.

Sehr zur richtigen Zeit hat Professor Klemperer seine Meinung über neue Mittel gegen die Gallensteinkrankheit in der Therapie der Gegenwart 1904, Nr. 9 geäussert.

Die Arbeit erschien, als gerade dieses Kapitel meines Buches unter Druck war, und ich freue mich, in Klemperer einen Kollegen gefunden zu haben, der völlig meine Ansichten vertritt. Klemperer sagt Folgendes:

„Bekanntlich sind alle Mittel und Methoden, die wir gegen die Gallensteinkrankheit anwenden, von sehr unsicherem Erfolge. Wir vermögen zwar mit einiger Sicherheit Patienten, die ihre Gallensteine gänzlich losgeworden sind, vor Rezidiven zu bewahren, indem wir ihnen durch rüstigen und frugalen Lebenswandel, durch Enthaltsamkeit und Bewegung einen gesunden Zustand der Magendarmschleimhaut und eine normale Schnelligkeit der Blut- und Gallenströmung verschaffen. Aber wir sind niemals in der Lage, jemand zu versprechen, dass er durch unsere Hilfe einen oder mehrere Gallensteine los werden wird. Oft genug wird dies durch Karlsbader Kuren, oft auch ohne Karlsbad durch vieles Wassertrinken und viele Bewegung erreicht, oft scheint Ölschlucken oder Ölklystier, oft auch ein Medikament (Podophyllin, Jodkalium, gallensaures oder ölsaures Natron) wirksam, — aber jedem sind Fälle von Gallensteinkolik

bekannt, die aller innern Therapie zum Trotz sich wiederholen und schliesslich doch nur operativ geheilt werden können. Sehr treffend nennt Ewald in einer eben erschienenen Abhandlung*) die innere Behandlung der Gallensteinkoliken eine „Lotterie", in welche die Patienten einsetzen. Bei dieser Lage der Dinge ist die Geneigtheit der Ärzte verständlich, neu empfohlene Mittel gegen Gallensteinkolik in Anwendung zu bingen; aber diese Geneigtheit sollte stets in der notwendigen Kritik ihre Grenze finden. Vor einiger Zeit hat ein schweizerischer Arzt Dr. Glaser eine Komposition verschiedener Substanzen unter dem klangvollen Namen „Chologen" gegen Gallenstein empfohlen. Es sind mir nun nicht weniger als fünf Manuskripte zugegangen, in welchen dies Mittel zur Anwendung empfohlen wird und zwar auf Grund von Erfolgen, die in je 3—8 Fällen erzielt worden sind. Ich denke aber der Zustimmung meiner Leser sicher zu sein, wenn ich auf den Abdruck dieser Arbeiten verzichte und statt dessen einige Worte über das neue Mittel sage, dessen Einführung und Lancierung durchaus zu verurteilen ist. Nach der Angabe des Erfinders besteht das Chologen aus Kalomel, Podophyllin, Melisse, Kampher und Kümmel. Nun ist Kalomel namentlich von englischen Ärzten, später auch von dem russischen Kliniker Sacharjin gegen Gallensteine empfohlen worden, aber schliesslich haben häufige Misserfolge von der weiteren Anwendung abgehalten. Auch Podophyllin hat um seiner gallentreibenden Wirksamkeit willen bereits eine kurze Blütezeit als Gallensteinmittel hinter sich. Schliesslich mag jeder Kollege, der auf Kalomel oder Podophyllin baut, diese Mittel in unschädlichen Gaben verschreiben; die Erfolge werden nicht besser und nicht schlechter sein, als bei andern innern Medikationen gegen Gallenstein. Man braucht doch nur daran zu denken, dass 70—80 % aller Gallensteinkoliken bei magenschonender Diät und reichlichem Trinken auch ohne Medikament heilen, um die nötige Kritik sich zu wahren. Aber mit welchem Recht wird eine Zusammenstellung der beiden Substanzen mit einem Namen bezeichnet, der unwillkürlich die Vorstellung einer besonderen Wirksamkeit erweckt? Wenn sich die Gewohnheit einbürgern sollte, beliebige Medikamente zweifelhafter Wirksamkeit in neuen Zusammenstellungen unter lockenden Etiketten

*) Erkrankungen der Gallenblase und Gallengänge in Karewski's „Moderne ärztliche Bibliothek" H. 9.

gegen bestimmte Krankheiten anzupreisen, so wäre der Kurpfuscherei und dem Geheimmittelschwindel Tür und Tor geöffnet. Es scheint mir, als ob ein Arzt, der „Chologen“ gegen Gallenstein verordnet, sich zum Mitschuldigen eines sonst gewiss perhorreszierten Verfahrens machte. Ich zweifle natürlich nicht an der bona fides der Herren Einsender, die ihre Chologenerfolge rühmen, aber ich glaube, dass sie nun selbst bereit sein werden, lieber Kalomel und Podophyllin an Stelle der „Patentmedizin“ zu verschreiben. Ich habe übrigens im Lauf des letzten Jahres schon fünf Gallensteinkranke gesehen, die die Chologenkur genau nach den Vorschriften des wunderbaren Prospektes ohne jeden anderen Erfolg als den sehr starker Diarrhöen angewendet hatten.

Ein zweites Mittel ist das von Dr. Clemm in Darmstadt zusammengesetzte Cholelysin. Es besteht aus 10—15 gr. Eunatrol, 30 Tropfen Ananasessenz, 5 Validol, 10 Tinct. Valeriana auf 200 aq. Menth. pip. Alles, was sich gegen die Verordnung von Chologen sagen lässt, spricht auch gegen die Anwendung des durch nichts gerechtfertigten Locknamens Cholelysin. Eunatrol ist der Fabrikname für ölsaures Natron; von diesem ist festgestellt, dass es gallentreibend wirkt. So erklären wir die nicht selten zu beobachtende Wirkung der Ölkur, bei der ein Teil des Öls als ölsaures Alkali resorbiert wird. Es ist nun weiter nachgewiesen, dass Cholesterin sich in gesättigten Seifenlösungen zu lösen vermag. Aber darf man annehmen, dass nennenswerte Mengen des ölsauren Natrons als solches in die Galle gelangen? Und wie steht es mit der Wirkung bei den viel häufigeren Bilirubinsteinen? Wenn man auf die auflösende Wirkung rechnet, so mag man nur ruhig zu dem alten Durande'schen Mittel zurückkehren, welches aus Äther und Terpentin besteht, da in diesen Substanzen sowohl Bilirubin wie Cholesterin löslich ist. Man sollte doch glauben, dass ein moderner Arzt so kindlichen Vorstellungen nicht mehr zugänglich ist. Übrigens ist Eunatrol schon vor fünf Jahren von Gerhardt in dieser Zeitschrift als Ersatz der Ölkuren gegen Gallenstein empfohlen worden; ich habe es seither oft nehmen lassen, aber ich habe neben manchem Erfolge auch mehrere Misserfolge gesehen. Auch Ewald berichtet, dass er nach dem Gebrauch von Eunatrolpillen bei gleichzeitig kräftiger und fettreicher Diät oft wiederholte Gallensteinkoliken völlig

und dauernd hat schwinden sehen, dass ihm aber auch bei dieser Behandlungsmethode Fehlschläge nicht ausgeblieben sind.

Nach dem Gesagten sind auch die Kuren zu beurteilen, die neuerdings in sogenannten „Gallenstein-Sanatorien“ vorgenommen werden. Was daran gut ist, kann jeder Arzt bequem bei seinen Patienten durchführen, wenn sie nur einigermassen willig und verständig sind. Was aber an „neuen“ und „individualisierenden“ Methoden in manchen Sanatorien zur Anwendung gebracht wird, ist so wenig wissenschaftlich zu begründen und praktisch so wertlos, dass wir unsere Patienten vor dem Besuch derselben nur warnen können.“ —

Klemperer hat besonders die Wirkungsweise der „Arzneimittel“ besprochen; über die Karlsbader Kur möchte ich noch eine kurze Bemerkung einschalten. Man begegnet über die Wirkung Karlsbader Kuren den verschiedensten Ansichten, von denen einige geradezu naiv-kindlicher Natur sind. Da soll der Sprudel die Galle dünnflüssiger machen und die Steine im Cysticus lockern; einmal soll er beruhigend, das andere mal cholagog wirken, und selbst die Ansicht wird noch vertreten, dass er die Steine löst. Eine Entzündung beseitigende Kraft hat der Sprudel vielleicht, vom Auflösen der Steine kann keine Rede sein. Bekommt ein Gallensteinkranker, der zur Kur nach Karlsbad geht, dort Ikterus und Koliken, so schiebt man das auf die Kur und sagt: Seht, wie das Wasser wirkt! und hören die Koliken auf, so ist auch daran die Kur schuld. Ich bin ein grosser Verehrer von Karlsbad, aber nur für eine beschränkte Anzahl und für bestimmte Formen der Gallensteinkrankheit. Es für alle Fälle zu empfehlen ist ebenso falsch, als wenn man in allen Fällen operieren wollte.

Ich habe in den letzten Jahren von den Gallensteinkranken, die mich aufsuchten, meist in der Absicht sich operieren zu lassen, **kaum die Hälfte operiert***) und manchen Kranken zurückgestellt, bei dem der Arzt eine dringende Operation für nötig hielt. Ich glaube am besten durch Beispiele zeigen zu können, wann ich nicht operiere, und führe deshalb hier einige Krankengeschichten an; natürlich kann ich nicht alle meine Contraindikationen herzählen. Ich **operiere** vor allen Dingen **nicht** während **des akuten Choledochusverschlusses**, wenn er nor-

*) Von 300 Gallensteinkranken, die im Jahre 1903 meine Klinik aufsuchten, habe ich 137 operiert, also noch nicht die Hälfte!

mal d. h. ohne hohes Fieber und ohne grosse Beeinträchtigung des Allgemeinbefindens verläuft.

Dafür einige Beispiele!

M. B., 33j. Ladenmeistersfrau aus Halberstadt.

Anamnese: September 1900 hatte Pat. 3 Tage lang Gallensteinkoliken mit Ikterus und Erbrechen, im Stuhlgang wurden Steine gefunden. Danach war sie gesund bis jetzt.

Am 20. Juli 1903 hatte sie, nachdem einige Tage Appetitlosigkeit und Druck im Epigastrium vorangegangen waren, eine heftige Kolik, Schmerzen, die von beiden Seiten zum Rücken herumzogen, Druckgefühl in der Magengrube und Beängstigung, Übelkeit, wenig Erbrechen, Hitze und Schweiss. Der Anfall dauerte etwa 3 Stunden. Am 27. 7. und 3. 8. 03 traten noch einmal heftige Anfälle auf, derentwegen Pat. Morphium bekam, in der Zwischenzeit hatte sie bisweilen leichte Schmerzen, aber keine ausgesprochenen Koliken. Einige Tage nach dem ersten Anfall wurde sie etwas gelb, die Färbung erneuerte sich nach den weiteren Koliken. Der Stuhlgang ist hart, aber angeblich normal gefärbt, der Urin dunkel. Herr Dr. Max Müller-Halberstadt schickt die Pat. zur Klinik.

Befund: Ausgesprochener Ikterus, besonders der Konjunktiven. Im Urin Gallenfarbstoff, sonst keine pathol. Bestandteile. Gallenblasengegend sehr druckempfindlich, resistent, Gallenblase undeutlich als Tumor durchzufühlen. Stuhl ganz grau.

7. 8. 03. Ikterus bedeutend geringer, im Stuhl ist bisher nichts gefunden worden. Schmerzen und Druckempfindlickheit der Gallenblasengegend sind geschwunden, der Tumor ist nicht mehr tastbar. Stuhl etwas gefärbt.

9. 8. 03. Im Stuhl ist gestern Abend ein fast haselnussgrosser Stein gefunden worden. Pat. hat, da sie völlig beschwerdefrei ist und der Ikterus schwindet, keine Lust mehr zur Operation. Wir hatten auch keinen Grund, zu derselben zu raten.

Der Stein ist weiss, stark fazettiert, so dass man mit Sicherheit auf die Wiederkehr der Koliken rechnen kann.

Ein typischer Fall von regulärer Cholelithiasis, wie Naunyn dieses Krankheitsbild nennt. Unter solchen Verhältnissen liegt eine Indikation zur Operation nicht vor. Pat. hat nach unseren Angaben zu Hause eine Ruhekur durchgemacht und fühlt sich seitdem völlig wohl.

W. A., 41j. Hauptlehrer aus Langenstein.

Anamnese: Vor 7 Jahren bekam Pat. plötzlich einen Anfall von krampfartigen Schmerzen, die von der Magengrube aus beiderseits nach dem Rücken hin ausstrahlten und eine Nacht lang anhielten Nachher fühlte sich Pat. wieder völlig wohl. Seit 4—5 Jahren bekam er dann einhalb- bis dreivierteljährlich immer wieder die gleichen, bald vorübergehenden und keine Folgen hinterlassenden Anfälle; der längste vor einem halben Jahre dauerte 20 Stunden.

Vor 8 Wochen stellte sich wiederum ein solcher, diesmal sehr heftiger Anfall, der ca. einen Tag dauerte, ein; es trat zugleich allgemeine Gelbsucht auf, die 5—6 Tage anhielt, dabei war der Stuhl völlig grau, der Urin braun mit gelblichem Schaum. Herr Dr. König-Derenburg sandte den Pat. uns zu.

Es wurde zunächst eine Operation widerraten, Karlsbader Wasser und morgens und abends 1 Stunde Thermophorauflegung verordnet. Pat. befand sich stellenweise besser, doch fühlt er sich seit dem Anfall vor 8 Wochen nicht mehr wohl, hat eigentlich dauernd leichte dumpfe Schmerzen, die von der Magengrube beiderseits nach dem Rücken hin ausstrahlen. Zugleich hat er keinen Appetit, fürchtet sich vor dem Essen, nach welchem meist Übelkeit und stärkere Schmerzen auftreten.

In den 8 Wochen haben sich häufigere, aber nur leichte, $^1/_2$—1 Stunde dauernde eigentliche Kolikanfälle eingestellt. Erbrechen und Fieber hat angeblich nie bestanden. Es besteht Neigung zur Verstopfung. Steine im Stuhl wurden nicht gefunden.

Da Pat. dauernde Beschwerden hat, nicht ordentlich essen kann und seines Lebens nicht froh wird, sucht er uns wieder auf.

Befund: Leichter gelblicher Schimmer der Konjunktiven. Leib etwas gespannt. In der Lebergegend undeutliche Resistenz, jedoch keine typische Druckempfindlichkeit. Kein Tumor der Gallenblase fühlbar. Im Urin kein Gallenfarbstoff.

Verlauf: 6. 3. 03. Nach dem Essen Magendrücken und Übelkeit. Abends beim Magenspülen Erbrechen reichlicher Speisereste, danach Erleichterung. Magen sehr weit, Nahrung wird jedoch ziemlich gut verdaut. Morgens und abends Magenspülung und abends 1 Stunde Thermophor. Stuhl ziemlich grau.

7. 3. 03. Morgens Magenspülung. Befinden heute, auch nach dem Mittagessen, besser.

8. 3. 03. Gestern Abend beginnen leichte Kolikschmerzen im Rücken und in der Gegend der Magengrube, die allmählich bis Mitternacht sehr heftig werden, zugleich Hautjucken. Nach 0,01 Morphium subkutan sofort Erleichterung. Kein Erbrechen. Heute früh Konjunktiven leicht gelblich gefärbt. Hautjucken gering. Allgemeinbefinden gut. Magenspülung. Frühstück gut verdaut.

9. 3. 03. Stuhl heute einmal, ziemlich grau. Kein Stein darin. Nacht war gut. Heute Abend wieder etwas Rückenschmerzen, Übelkeit und Aufstossen. Schmerzen allmählich heftiger bis zu leichter Kolik ohne Erbrechen. Nach Morphiuminjektion Linderung.

10. 3. 03. Pat. fühlt sich heute wieder wohl, soll sich weiter schonen, weiter Thermophor, Magenspülung, Karlsbader Wasser anwenden, wird entlassen, soll sich aber wieder vorstellen.

Pat. ist zu Hause noch 14 Tage krank, dann plötzliches Wohlbefinden, Ikterus nimmt rasch ab. Ein Stein wird trotz eifrigen Suchens in den Faeces nicht gefunden. (Er ist entweder in den Choledochus zurückgewichen oder abgegangen, event. im Darm zerfallen!) Seitdem (Anfang April) bis heute (Anfang August) völlig wohl — ohne Chologen, Karlsbad oder sonstige Mittel.

L. S., 39 j. Lehrer aus Stettin.

Anamnese: Im Juli 1897 plötzlich Anfall von heftigen Kolikschmerzen in der Oberbauchgegend von 6 Stunden Dauer. Kein Erbrechen, kein Fieber, keine Gelbsucht. In den folgenden Monaten ab- und zu Druckgefühl in der Magengrubengegend. Dezember 1897 sehr heftige, 12 Stunden dauernde Kolik, gleich der früheren. Dann völliges Wohlbefinden. Mai 1898 leichte Kolik. Danach Karlsbader Kur. Darauf völliges Wohlbefinden bis Ostern 1903 (im Jahre 1900 nochmals Kur in Karlsbad).

Ostern 1903 drei leichte Koliken, einige Wochen später nochmals einige leichte Koliken gleich den früheren.

Im Juni Kur in Karlsbad. Eine Woche nach der Karlsbader Kur wiederum eine leichte Kolik. Diesmal Spur Gelbsucht, Urin dunkel, Stuhl verstopft, ziemlich grau. Kein Fieber oder Schüttelfrost. Danach wieder Wohlbefinden. Am 16. August sehr heftige Kolik, besonders auch mit Rückenschmerzen, weitere neue, meist 6—7 Stunden dauernde Koliken am 17., 19., 20. und heute nach der Bahnfahrt. Dabei kein Fieber, kein Schüttelfrost, einmal Erbrechen. Seit dem 19. August allgemeine Gelbsucht, die immer intensiver wurde. Stuhl grau, starke Verstopfung. Urin dunkel. Appetit schlecht. Erhebliche Abmagerung in der letzten Woche.

Pat. wurde in den Anfällen mit heissen Umschlägen, Morphium (Tropfen und subkutan) und Karlsbader Wasser behandelt.

Befund: Starker Ikterus. Druckempfindlichkeit der Gallenblasengegend und der Mittellinie. Im Urin viel Gallenfarbstoff.

Diagnose: Akuter Choledochusverschluss.

Verlauf: 24. 8. 03. Pat. führt ab. Sehr reichlich Stuhl. Dabei geht ein etwa erbsengrosser Cholestearinstein in einzelnen Trümmern ab. Ikterus ist deutlich geringer.

25. 8. 03. Abends 1—2 Stunden dauernde Kolik mit Schmerzen in der Gegend der Gallenblase. Morphiuminjektion. Danach Linderung. Temp. normal.

27. 8. 03.. Pat. führt nochmals ab (Ol. Ricini). Sehr reichlich Stuhl, darin ein etwa erbsengrosser Stein in einzelnen Trümmern. Ikterus deutlich zurückgegangen. Stuhl noch grau. Urin heller.

29. 8. 03. Pat. ist ausser Bett, fühlt sich noch matt. Ikterus wesentlich geringer. Hautjucken geringer. Stuhl etwas gefärbt.

1. 9. 03. Nur noch Spur Ikterus. Stuhl etwas gefärbt. Pat. fühlt sich wohl. Da der akute Choledochusverschluss behoben ist, liegt eine Indikation zur Operation nicht vor. Pat. wird entlassen, mit der Weisung, zu Hause den Thermophor aufzulegen und Karlsbader Wasser zu trinken.

Pat. berichtet 6 Wochen später, dass ihm die vorgeschriebene Kur ausgezeichnete Dienste geleistet habe, der Ikterus und die Schmerzen völlig geschwunden seien.

L. F., 41 j. Postinspektor aus Breslau.

Anamnese: Vater des Pat. hat in höherem Alter an Gallensteinen gelitten, eine Tante ist an einem akuten Leberleiden gestorben. Vor 10 Jahren hatte Pat. den ersten Kolikanfall mit Ikterus, von etwa 3-stündiger Dauer. November 1893 wöchentlich ein Anfall, jedesmal mit Ikterus und Dunkelfärbung des Urins; die Anfälle waren typische Gallensteinkoliken. Mai 1894 4-wöchentliche Kur in Neuenahr; daselbst ein Anfall, nach welchem 12—15 über erbsengrosse Steine im Stuhle gefunden wurden. Pat. will damals deutlich gefühlt haben, wie die Steine allmählich in den Zwölffingerdarm rutschten. 6 Wochen nach der Kur in Neuenahr erneuter Anfall, ebenso ½ Jahr später. Dann war Pat. frei, bis 1897 nach Genuss von Pilzen ein Anfall von Magenkrampf auftrat (anders wie die Gallensteinkoliken, ohne Ikterus); im Anschluss daran Erbrechen, worauf der Magenkrampf aufhörte. Seitdem etwa alle 2 Jahre Magenkrampf, angeblich durch Bandwurm bedingt, welcher 1902 abgetrieben wurde. Vor 3 Tagen nach grösserer körperlicher und seelischer Anstrengung (schwere Erkrankung des Vaters) Schmerzen in der Magengrube; nach dem Frühkaffee trat plötzlich starker Kolikanfall auf mit Brechreiz. Pat. bekam vom Arzt, Herrn Dr. Hartmann-Blankenburg, eine Morphiuminjektion; danach Erbrechen. Der Anfall dauerte etwa bis Mittag, der Leib war schmerzhaft und etwas aufgetrieben. Der Arzt liess Einläufe machen, doch kam kein Stuhl, vielmehr trat nochmals Erbrechen auf, welches etwas fäculent roch. Da bis abends kein Stuhlgang kam, wollte der Arzt den Pat. bereits nach Halberstadt zur Operation wegen Darmverschluss überführen lassen, da erfolgte abends auf einen neuen Einlauf doch etwas Stuhl. Nachts und am andern Morgen hatte Pat. dann noch je eine reichliche Stuhlentleerung. Am Tage des Anfalls bestand kein Fieber, am andern Morgen war die Temp. 38,3°, und es bestand deutliche Gelbsucht; der Urin war dunkel gefärbt. Pat. hat in der Nacht nach dem Anfall ganz gut geschlafen. Heute sucht er auf den Rat des Herrn Dr. Hartmann unsere Klinik auf, um sich untersuchen zu lassen.

Befund: Mässiger Ikterus, geringe Druckempfindlichkeit der Gallenblasengegend. Urin enthält Gallenfarbstoff. Therapie: Morphium, Thermophor, Sprudel.

Wird am 31. 1. 1904 nach Breslau entlassen.

Pat. stellt sich nach 6 Wochen wieder vor und bringt mehrere Steine mit, die ihm abgegangen sind. Er fühlt sich zur Zeit völlig wohl.

In den Fällen von akutem Choledochusverschluss handelt es sich pathologisch-anatomisch um eine mit Steinentleerung einhergehende Entzündung des Choledochus, der trübe Galle enthält, häufig um gleichzeitige Entzündung des Pankreaskopfes. Geht die Entzündung (durch Abführmittel, heisse Umschläge etc.)

zurück, so schwillt die Schleimhaut ab, der Stein kann dann, wenn er nicht zu gross ist, auf natürlichem Wege abgehen. Dass hierbei irgendwelche Arzneien (Olivenöl, Eunatrol etc.) mithelfen können, wäre denkbar; aber zu oft wird der Steinabgang auf Medikamente zurückgeführt, bei deren Weglassung dasselbe Ereignis eingetreten wäre. Ich glaube, dass auch Bauermeister auf seine Probilinpillen (Therap. Monatshefte 1904, Mai) allzu sanguinische Hoffnungen setzt. Wenigstens sehe ich sehr oft Steinabgang — ohne irgendwelches Medikament! Das post hoc, ergo propter hoc spielt doch in der Medizin immer noch eine gewaltige Rolle!

Ganz genau wie beim akuten Choledochusverschluss sollen wir uns bei jeder Cholecystitis, die ohne stärkere peritoneale Reizung, ohne Fieber und Pulsbeschleunigung auftritt, zunächst exspektativ verhalten. Fälle mit schwerem Allgemeinbefinden, rapid wachsendem Tumor der Gallenblase, hohem Fieber, circumskripter Peritonitis sind gewiss Objekt des chirurgischen Eingreifens, aber die leichte seröse Cholecystitis, die „wie ein Strohfeuer aufflackert und rasch erlischt", geht oft so rasch vorüber, dass wirklich eine Operation zwecklos wäre. Der Tumor der Gallenblase verspurlost sich, wie Naunyn sich ausdrückt, und zwar trägt dazu eine tüchtige Dose Rizinusöl das Meiste bei. Auch Riedel meint, dass eine Flasche Bitterwasser ausgezeichnet wirke. Diese Beobachtung kann ich nur bestätigen. Auch in den folgenden Fällen hatte ich auf diese Weise einen vollen Erfolg. Es handelte sich hier **um akute Exacerbation der chronischen Cholecystitis** und wenn auch niemand mit Bestimmtheit einen Dauererfolg versprechen kann, so beweisen doch die Beobachtungen, dass man akute Entzündungen mit einfachen Mitteln leicht rückgängig machen kann.

A. H., 55j. Steinmetzmeister aus Nebra.

Anamnese: Herr Dr. Häseler-Nebra schreibt uns über den Pat. folgendes:

„Pat. erkrankte plötzlich im Jahre 1897 Nachts mit Magenbeschwerden, von einem Kollegen als Magenkrampf gedeutet. 1898 der gleiche Anfall, auch Nachts. Von demselben Kollegen Cocain innerlich zur Schmerzlinderung. Diagnose nicht gestellt. Wegen bald danach erneuter Beschwerden wird ein anderer Kollege konsultiert, der aus mässiger Gelbsucht auf „Leberkrankheit" ge-

schlossen haben soll. Verbot von fetten Speisen. Darauf völlige Beseitigung der Beschwerden. 1900 erneute Attacke. Ein 3. Arzt konsultiert: Leberleiden. Besserung. 1902 wurde ich zugezogen, diagnostizierte Gallensteinleiden. Entsprechende Diät mit milder Karlsbader Kur. Besserung, abgesehen von leichteren Anfällen, die ohne Hilfe vorbeigingen. Dezember 1903 starke Gallensteinkolik. Morphium. Nachher Ruhe und beschwerdefrei. Karlsbader Kur. Seit Teilnahme an einem Essen am 4. 2. d. J. leichtere Beschwerden: Drücken, Unbehagen. Gallensteinabgang ist nie bemerkt. Häufig aschgraue Stühle und Ikterus, teils schwächer, teils stärker als augenblicklich.

Objektiv konnte ich jetzt keine Druckschmerzhaftigkeit feststellen. Gallenblase nicht fühlbar. Leber vielleicht etwas deutlicher als normal. Ich möchte meine allgemeine Diagnose eines Gallensteinleidens dahin präzisieren: Cholecystitis chronica recidiva, geringe Verwachsungen. Pat. gibt noch an, im ganzen seit Beginn der Krankheit etwa 10 Pfund abgenommen zu haben; ist durch seine Krankheit ziemlich gestört, aber doch nicht an der Ausübung seines Berufes gehindert."

Befund bei der Aufnahme: Schwacher Ikterus, Leberschwellung, starke Druckempfindlichkeit, Gallenblasentumor. Im Urin Spuren von Gallenfarbstoff.

22. 3. Nach Ricinus sehr reichliche braune Stuhlentleerungen, danach grosse Erleichterung. Jetzt Gallenblase und Leberrand schon für die Inspektion deutlich sich durch die Bauchdecken abhebend. Gallenblase nur auf stärkeren Druck etwas empfindlich, nur wenig gespannt. Man kann noch am Abend feststellen, dass die Gallenblase an Umfang abgenommen hat.

23. 3. Gallenblase ist noch kleiner geworden, fast gar nicht mehr druckempfindlich. Pat., der übrigens in seinem Beruf nicht wesentlich gestört ist, soll erst eine Karlsbader Kur zu Hause mit Thermophor, Öleinläufen, Ruhe, Diät etc. gebrauchen. Stellt sich in 6 Wochen wieder vor und zeigt gar keine Veränderungen an der Gallenblase mehr.

Epicrise: Hier zeigte sich wie in so vielen Fällen sofort deutliche Erleichterung, als Patient gründlich abgeführt hatte. Auf diese Entleerung des Darmes sind die vielen Besserungen durch Geheimmittel (Kräutertee etc.) zurückzuführen. Ich beobachte das sehr oft bei den Vorbereitungen zur Operation, dass die Kranken nach einer gründlichen Dosis Ricinusöl sich „wie neugeboren" fühlen und dann in ihrem Entschluss zur Operation sehr wankend werden. —

H. M., 68j. Privatmann aus Rohrsheim.

Anamnese: Vor 2 Jahren Lungenentzündung. Vor $1^1/_2$ Jahren zum ersten Male typischer Anfall von Gallensteinkolik,

der Abends begann und etwa 5—6 Stunden dauerte. Der Arzt verordnete heisse Umschläge. Ein gleicher Anfall trat November 1903 auf, dabei bestand etwas Fieber. Pat. erholte sich aber schnell wieder. Vor 14 Tagen abends begann wieder ein Kolikanfall, der die ganze Nacht dauerte; der Arzt machte eine Morphiuminjektion. Es bestand wieder etwas Fieber. Einige Tage danach trat etwas Gelbsucht auf. Herr Dr. Bartels in Rohrsheim schickt uns den Pat. zur weiteren Behandlung zu. Zur Zeit hat Pat. noch andauernd Stiche in der Gallenblasengegend, die sich besonders bei Drehbewegungen steigern. Seit 14 Tagen liegt der Appetit danieder; Erbrechen hat Pat. nie gehabt.

Befund: Gallenblase als stark druckempfindlicher birnförmiger Tumor palpabel; Leber anscheinend nicht geschwollen. Im Urin geringe Mengen Gallenfarbstoff, Ikterus nur angedeutet; Bettruhe. Flüssige Diät, Ol. Ricini. Temp. 37,9° C.

12. 2. Schmerzen haben nachgelassen. Tumor der Gallenblase kleiner.

13. 2. Appetit besser. Tumor wesentlich kleiner, nicht mehr druckempfindlich auf leichten Druck. Pat. bekommt Thermophor früh und abends 1 Stunde, Karlsbader Wasser.

15. 2. Temperatur vollkommen normal. Guter Appetit. Ikterus gänzlich abgeblasst, Urin fast ganz hell. Stuhlgang fast ganz braun gefärbt.

20. 2. Pat. fühlt sich wieder ganz gesund. Kein Ikterus mehr, keine Schmerzen. Stuhlgang braun, im Urin kein Gallenfarbstoff. Wird entlassen mit der Weisung, den Thermophor weiter zu gebrauchen und eine Karlsbader Kur im Hause zu machen. Bei dem Alter des Pat. schien mir das richtiger wie eine Operation. Pat. ist Anfang Mai 1904 an einer Pneunomie gestorben, ohne wieder von seinen Gallensteinen etwas gespürt zu haben.

Wenn es gelingt **das latente Stadium** herbeizuführen, so ist auch in **chronischen Fällen** von **Cholecystitis** und **Cholangitis** von einer **Operation** so lange abzusehen, bis neue Anfälle kommen und die Hoffnung auf völlige Latenz vernichten.

A. K., 51 j. Generalsfrau aus Erfurt.

Anamnese: Pat. hat 2 Kinder, 1 Kind ist gestorben.

Schon als Mädchen Schmerzanfälle, bei denen Pat. hinfiel. Vor 25 Jahren wurde zum erstenmal eine Gallensteinkolik festgestellt. Heftige krampfartige Schmerzen in der Magengrube, nach rechts bis ins Kreuz ausstrahlend, kein Erbrechen, kein Fieber. Dauer damals ca. 1 Stunde. Keine Gelbsucht. Anfälle traten mehrmals im Jahre auf. 1882 und 1883 zweimal Kur in Karlsbad, danach 8 Jahre keine Anfälle. 1893 dann neuer Anfall. 1894 Hautausschlag am ganzen Körper; als derselbe verschwand, wiederum ein Anfall, nach welchem

permanente Schmerzen in der Magengrube zurückblieben, dabei fast tägliche Anfälle. Ölkur und Karlsbader Kur, wobei ein etwa erbsengrosser, kantiger Gallenstein abging und allgemeine Besserung eintrat. Später noch zweimal Kur in Karlsbad, seitdem Wohlbefinden, nur etwa alle 1—2 Jahre einmal Kolikanfall, darunter 3 schwere, 2 mit Fieber, niemals Gelbsucht. Fieber dauerte höchstens 3 Tage. Letzter dieser schweren Anfälle am 1. Februar d. J., nachdem im Vorjahre (1903) im Juni, September, Dezember je ein ganz leichter Anfall aufgetreten war. Bei dem letzten schweren Anfall am 1. Februar 3 Tage lang Fieber (38,8—39,2°). Danach schnelle Erholung. Auch die bei den schweren Anfällen stets vorhandene Leber- und Gallenblasenschwellung ging völlig zurück. Jedoch nach 4 Wochen wieder Beschwerden. Vor 10 Tagen dann wieder ein ganz leichter Anfall, seitdem in 7 Tagen 4 Anfälle (leicht), da Pat. Bettruhe nicht innehielt. Zur Zeit fühlt sich Pat. wieder völlig wohl.

Herr Geh.-Rat Prof. Seidel-Jena riet entweder nochmals Karlsbader Kur oder besser unter den jetzigen günstigen Umständen Operation und sandte die Pat. uns zu. Auch Herr Sanitätsrat Dr. Schwenkenbecher stellte anheim, über die Notwendigkeit der Operation zu entscheiden.

Der Befund ist bis auf geringe Druckempfindlichkeit der Gallenblasengegend negativ. Die Gallenblase ist als undeutlicher Tumor zu tasten. Pat. hatte sich auf eine sofortige Operation eingerichtet, aber ich zog es vor, eine richtige Ruhe- und Thermophorkur einzuleiten und hatte die Freude, dass völlige Latenz eintrat und Pat. sich einen Monat später in bester Verfassung vorstellen konnte. Sollten die Anfälle trotzdem wieder kommen, ist zur Operation immer noch Zeit. Pat. trägt ihre Steine schon 25 Jahre bei sich und machte trotzdem nicht den Eindruck, dass ihr Allgemeinbefinden wesentlich alteriert war, ja sie kann ganz gut die vielen Repräsentationspflichten, die der Beruf ihres Gatten ihr auferlegt, erfüllen. —

Man wird in den angeführten Fällen annehmen, dass unter dem Gebrauch der heissen Umschläge und der Abführmittel der Infekt in der Gallenblase erlosch; ob der Cysticus wieder wegsam wurde, das kann man nicht mit Bestimmtheit sagen. In manchen Fällen kommt das gewiss vor; dann entleert sich der flüssige Inhalt der Gallenblase in den Choledochus resp. in den Darm. In anderen Fällen — und das werden die häufigeren sein — bleibt der Stein im Halse der Gallenblase oder im Cysticus an Ort und Stelle liegen, und nur der Infekt in der Gallenblase erlischt: es bildet sich ein steriler oder wenig infizierter Hydrops der Gallenblase aus.

Dieses Zurückgehen der entzündlichen Erscheinungen in der Gallenblase ist, so lange das Organ selbst nicht hochgradig verändert ist, ein sehr häufiger Prozess bei der Cholelithiasis, und deshalb ist es natürlich, dass so oft Heilungen durch alle jene Mittel, die ableitend auf den Darm einwirken, erzielt werden.

Aber auch die Cholangitis ist der Rückbildung fähig. Ja es gibt selbst Fälle des **chronischen Choledochusverschlusses**, die so schwer verlaufen, dass man glaubt, um eine Operation nicht herumzukommen, und doch erlebt man, dass schliesslich eine Latenz eintritt, die die Operation unnütz macht.

Wenn auch die Latenz der Gallenblasensteine einer Heilung näher kommt, als eine Latenz der Choledochussteine — denn in dem Gang, in dem fortwährend Leben ist, der beständig von Galle durchflossen wird, ist eine erneute Verlegung durch den tiefer rückenden Stein die Regel —, so wird man doch auch bei latent werdenden Choledochussteinen zunächst auf eine Operation verzichten. Vielleicht ist sogar der Stein abgegangen und im Darm zerfallen. Eine Untersuchung der Faeces ergibt dann einen negativen Befund. Auch ist an die Ausbildung einer Choledochus-Duodenalfistel zu denken. Aber dieses Ereignis ist ein solcher Zufall, dass man besser tut, keine zu grosse Hoffnung auf diese Naturheilung zu setzen. Man dürfte sonst recht häufig den richtigen Zeitpunkt zur Operation versäumen.

E. O., 60j. Oberstleutnant aus Braunschweig.

Herr Dr. Bauermeister gibt uns über den Patienten einen sehr ausführlichen Bericht, der auch in therapeutischer Beziehung von Interesse ist:

„O., Oberstl. a. D., als Soldat und auch noch später in Zivilanstellung ein reichlich korpulenter Herr von kleiner Statur, muss anfang 1903 seine Amtmannsstellung in einem Orte Westfalens aufgeben und begibt sich Februar 1903 für 8 Wochen in ein Krankenhaus. Hier bringt er den grössten Teil seiner Zeit mit Appetitlosigkeit, Übelbefinden, Unlust und namentlich wochenlang anhaltendem Fieber zu, das zeitweise von Schüttelfrösten und Anfällen von Gelbsucht unterbrochen wird. Bei mangelndem Erfolge der rein abwartenden Krankenhausbehandlung wird er zu Beginn der Saison 1903 nach Neuenahr geschickt. Auch hier findet er keinen wesentlichen Erfolg und tritt nach seiner Rückkehr im Juni 1903 in meine Behandlung.

Befund vom Juni 1903: Kleiner, untersetzt gebauter, anämisch aussehender Mann mit geringem foetor ex ore, Konjunktiven leicht chronisch ikterisch gefärbt und etwas injiziert. Pulmo, cor: nihil.

Abdomen: Haut ziemlich spröde, abschilfernd, fettarm und faltenreich. Bauch selbst überall gleichmässig weich und überall ohne geringste Schmerzempfindung eindrückbar. Insbesonders Leber nicht vergrössert, eher etwas klein, weder in der Gegend der Gallenblaseninzision noch an der Unterfläche ist irgendwie Resistenzgefühl oder Druckschmerz hervorzurufen. Eine Untersuchung im Wasserbade ergibt denselben Befund; bei tiefer Inspiration ist der untere Leberrand in continuitate sehr scharf und etwas hart durchzufühlen, er steht in Inspirationsstellung ca. 1 fingerbreit innerhalb der Rippenapertur (Atrophie?); nirgends eine Prominenz im Verlauf oder unterhalb des Rippenrandes zu fühlen. Milz nicht vergrössert. Urin ziemlich stark hydrobilirubinhaltig und ziemlich satt gefärbt; klar ohne Sacch. oder Albumen. Kot wird regelmässig durch morgendliche und abendliche Eingiessungen entleert, ziemlich hart und normal gefärbt. Gewicht 116 Pfd. Kein Fieber. Blutserum nicht ikterisch. Pat. gibt an, nach seiner Rückkehr von Neuenahr wiederholt, so auch einige Tage vor obiger Untersuchung Schüttelfrost gehabt zu haben; er fühlt sich immer sehr voll im Magen, hat keinen Appetit und ist in sehr deprimierter Gemütsverfassung. Im Verlauf meiner ca. 10 wöchentlichen Bemühungen ändert sich der Gesamtzustand sehr zugunsten des Patienten: Zunahme der Stimmung, des Appetits, des Gewichts von 116 auf 128 Pfd. bei ambulatorischer Behandlung. Anfänglich war auch, vielleicht noch alle 10—12 Tage, ein mehrere Stunden anhaltender Schüttelfrost vorhanden gewesen mit folgender Temperatursteigerung, die aber nie über 24 Stunden anhielt; der Urin war nie ausgesprochen ikterisch, wohl aber ziemlich dunkel gefärbt. (Pat. kehrte häufig durch Schweissausbruch von fieberhafter zu normaler Temperatur zurück.) Im Blutserum konnte ich aber wiederholt Bilirubin nachweisen. Kotfärbung ungleichmässig, oft auch in derselben Entleerung. Schmerzen sind während dieser ganzen Periode weder spontan noch auf Druck in Erscheinung getreten. Ich hatte die Diagnose derzeit auf chronische Cholangitis gestellt, deren akute Exacerbationen resp. Neuinfektionen in Gestalt von Fieberfrösten (Fieber mit Schweissausbruch, Serumikterus) in Erscheinung traten und als deren Grundursache trotz Mangel jeder Schmerzhaftigkeit und jeden Druckpunktes einen Stein in den Lebergängen oder im Choledochus anzunehmen ich nicht abgeneigt war. Die Behandlung bestand in systematischer Desinfektion der Gallenwege durch Probilinpillen und lokalen hydrotherapeutischen Massnahmen neben entsprechender Diät. In relativem Wohlbefinden und guten Mutes wird er September 1903 noch in eine Spätsommerfrische geschickt; allein die Verpflegung war so mangelhaft und ihm individuell so wenig angepasst, dass er statt der erwarteten weiteren Zunahme mit 2 Pfd. Gewichtsabnahme und dementsprechend gesunkenem Mute nach 4 Wochen zurückkehrt. Sein Appetit frischt sich bei häuslicher Pflege wieder auf, und da auch keine Schüttelfröste und keine Fieber mehr aufgetreten sind, geht es ihm bis Weihnachten 1903 im ganzen zufriedenstellend. Nur seine Obstipation macht ihm, im Verlauf der Zeit habituell geworden, in-

sofern Umstände, als sie ihn zu täglich zwei Wasserklystieren (morgens und abends je eins) veranlasst. Dieses im ganzen befriedigende Befinden ändert sich im Januar 1904; bei Fortbestehen der Obstipation stellt sich auch wieder Unlust zum Essen und damit allgemeine Unlust ein. Gegen Mitte Januar tritt auch eines Nachmittags einmal wieder Frösteln ein; eine Temperaturerhebung folgt aber nicht darauf, nur nimmt die Anorexie stark zu, es tritt mässiger Foetor ex ore wieder ein und unter abermaligem Sinken der Gemütsstimmung tritt im Laufe des Januar bis Anfang Februar eine Gewichtsabnahme auf 114 Pfd. ein. Da ein Bruder von ihm 1902 24 Stunden nach einer Gallenblasenoperation in Berlin zu Grunde gegangen war, hatte ich ihm meine Diagnose als einfache catarrh. Cholangitis mitgeteilt; da es mir aber doch nach dem Krankenverlauf der letzten 6 Wochen klar war, dass trotz der üblen Erfahrungen in der Familie der Pat. doch event. eines Tages das Objekt einer notwendigen Gallenblasenoperation werden könnte, nahm ich ihn Anfang Februar in meine Privatklinik auf, einmal in der ausgesprochenen Absicht, ihn für die Eventualität einer notwendigen Operation erst wieder ein wenig herauszufüttern und dann, um so einen genauen Einblick in die Krankheitssymptome zu gewinnen. Der ca. 8-wöchentliche Aufenthalt in meiner Privatklinik lässt sich ungefähr in folgende Abschnitte teilen:

1.—3. Woche: Zeit des schwankenden Befindens, Dyspepsie wechselt mit Eupepsie; es wechselt die Farbe des Stuhles wie des Urins; alle 5—6 Tage nachmittags ein kleiner Fieberfrost, dessentwegen er mit grossem durch Wärmflaschen bedeckten Priessnitz ins Bett gepackt wird; er kommt dann bald in Schweiss und steht den nächsten Morgen wenn auch etwas matter wie gewöhnlich, doch in leidlichem Wohlbefinden wieder auf. In den Stuhlgängen wird immer Hydrobilirubin nachgewiesen, der Harn zeigt nie eine zweifellose Gallenfarbstoffreaktion, dagegen ist das Blutserum wechselnd ikterisch. Gewicht steigt dabei auf 119 Pfd.

4.—5. Woche: Zeit der Verschlechterung, zum Teil bedingt durch therapeutische Provokationen. Pflichtgetreu aber ohne Lust und Geschmack verzehrt Pat. seine Essportionen unter Verachtung zeweiser stärkerer dyspeptischer Beschwerden. Der Urin wird zeitweilig ikterisch, der Stuhlgang immer acholischer. Die Fieberbewegungen sind aber ausgeblieben, bis am 8. März ein starker Frost morgens auftritt, nach dem Frühstück sehr reichliches Erbrechen; nachmittags Fieber 38,8°; gegen 9 Uhr abends zum ersten Male das Gefühl einer schmerzhaften Spannung in der Magengrube; stärkere Palpation daselbst (über dem etwas geschwollenen fühlbaren linken Leberlappen?) sehr empfindlich, stärkerer Druck direkt Schmerzäusserungen hervorrufend. Abends Einpackung des Leibes fortgesetzt; Morphium-Atropinjektion. Gegen 1 Uhr nachts ist das Gefühl der Spannung im Epigastrium vollständig geschwunden. Pat. fühlt sich nach den ausgestandenen Qualen förmlich leicht und wohl. Gewicht 120—122 Pfd.

6. Woche. Der inzwischen aufgetretene totale und sehr ausgesprochene Ikterus tritt allmählich zurück, sodass gegen den 13. März der vorher immer braunbierfarbene, stark sedimentierende Urin nahezu klar und wie dunkles Lagerbier aussieht. Der Stuhl, der anfänglich sehr massig, weichbreiig, fettglänzend war, bekommt gegen Ende dieser Periode wieder annähernd normale Farbe. Der regelmässig durchgesiebte Stuhl dieser Periode hat nie die geringsten Spuren von Gallensteinkonkrementen enthalten (ganz wider unser Erwarten), und auch in der Folgezeit ist, allerdings bei nicht ganz lückenlosem Suchen, nicht das geringste gefunden worden. Gewicht gesunken wieder auf 118 Pfd.

6—8. Woche. Zeit der ungestörten Rekonvaleszenz. Keine Fieber mehr, vorzüglicher Appetit, vorzügliche Stimmung; vorzüglicher spontaner Stuhlgang; Urin immer hell und blank. Pat. hat nie wieder die geringsten Schmerzempfindungen gehabt, weder spontan noch auf Druck; sein Gewicht steigt auf 125 Pfd. Auch der Ikterus der Haut macht einer gesunden Farbe Platz, und Pat. wird am 17. März zur ambulatorischen Behandlung entlassen. Die Behandlung hat in den letzten 2 Wochen bestanden in:

1) Morgens nüchtern 4 Probilinpillen mit ½ l. heissem Wasser, heissem Umschlag;

2) mittags: Faradisation des Bauches;

3) nachmittags: Massage des Bauches und der Lebergegend unter strahlender Hitze und mit Jodichthyolschmierseife;

4) abends: Priessnitz, ev. Wärmflasche.

Die ambulatorische Behandlung bestand in Fortsetzung von 1 und 3 und der in der Klinik gewohnten Diät, in welcher Sahne eine grosse Rolle spielt. Die letzten 6 Wochen nach seiner Entlassung hat Pat. weiter an Wohlbefinden und Gewicht zugenommen, sodass er heute 140 Pfd. wiegt gegen 114 am 2. Februar."

Die von mir in meiner Klinik in Gegenwart des Herrn Dr. Bauermeister vorgenommene Untersuchung des Pat. ergibt Folgendes:

Befund völlig negativ; nicht die geringste Druckempfindlichkeit der Gallenblasengegend vorhanden. Urin frei.

Diagnose: Entweder ist beim letzten Anfall der Stein abgegangen oder es liegt Latenz vor.

Therapie: Operation unnötig, gegen eine Karlsbader Kur ist nichts einzuwenden.

Epicrise: Ich habe mit Herrn Dr. Neuburger sen. in Frankfurt a. M. einen ganz ähnlichen Fall beobachtet, bei dem schliesslich auch die Cholangitis erlosch und Latenz eintrat. Aber das sind — das soll man nicht vergessen — Ausnahmefälle, die Regel ist, dass die Latenz nicht eintritt, und dann soll man operieren! —

Auch in den beiden folgenden Fällen war das Stadium der Latenz bereits eingetreten, als die Patienten in meine Klinik eintraten; ich sah von einer Operation ab; die erste Patientin war zudem sehr **korpulent,** litt an **Arthritis** und gab mit Bestimmtheit an, in der Zeit zwischen den Anfällen **gar nicht in ihrem Haushalt gestört zu sein.**

J. v. S., 49j. Ingenieursfrau aus Libat (Russland).

Die Krankengeschichte stammt vom Arzt der Patientin, Herrn Dr. Vogel, und lautet:

„Pat. mittelgross, recht korpulent, brünett von leicht gelblicher Gesichtsfarbe, etwas nervös veranlagt, von gichtischer Diathese. In der Anamnese der Blutsverwandten spielt das Lebercarcinom als Todesursache eine ausgedehnte Rolle, Grossmutter Lebercarcinom, Vater Zungencarcinom. Eine Schwester vom Vater, 74 Jahre alt, stirbt an Lebercarcinom, desgleichen ein Bruder desselben 62 Jahre alt. Eine Tochter der Letzteren litt an Cholelithiasis und wurde im Herbst vorigen Jahres von Prof. Zoege-Manteuffel in Dorpat operiert (walnussgrosser Stein im Choledochus). Ein Bruder der Pat. stirbt an Leberkrebs 48 Jahre alt. Die Mutter der Pat. seit vielen Jahren gichtisch. Pat. bis vor ca. 9 Jahren gesunde Frau, als Kind Masern, Conjunctivitis phlyctaenulosa, wahrscheinlich skrophulösen Ursprungs, da Pat. damals viel Leberthran gebrauchte. Im 10. Lebensjahr Ikterus catarrhalis, der ca. 1 Woche dauerte. 4 normale Wochenbetten, Menses normal, noch regelmässig einsetzend und verlaufend. Vor ca. 9 Jahren traten kolikartige Schmerzen auf, die Pat. in die Umgebung des Nabels verlegte. Sie gibt sie an als kurzdauernd, langsam bis zu einer Acme ansteigend und dann ebenso abfallend, um Wohlbefinden Platz zu machen. Diese Anfälle wiederholten sich häufig, liessen dann wieder Wochen und Monate zwischen sich. Aber auch in der anfallsfreien Zeit klagt Pat. über ein gwisses Druckgefühl in der Oberbauchgegend, welches durch die Nahrungsaufnahme jedoch nicht deutlich beeinflusst wird. Leber dabei nicht vergrössert, kein Druckschmerz, kein Erbrechen, kein Ikterus, keine Temperatur, Urin frei, kein Abgang von Steinen beobachtet, so dass ich geneigt war, Darmkoliken anzunehmen oder auch die Schmerzen mit dem Nabelbruch, welcher hier vorliegt, in Zusammenhang zu bringen. Häufig jedoch gab Pat. an, noch nach den Anfällen einen bittern Geschmack im Munde zu spüren, so dass ich die Leber mit ihren Adnexen als schuldigen Teil nicht ganz ausschliessen mochte. Im Sommer 1897 besuchte Pat. Karlsbad. Danach blieben die Anfälle aus, bis im Dezember 1901 ein kräftiger Kolikanfall mit deutlich ausgesprochenen Schmerzen in der Gallenblasengegend, die in den Rücken ausstrahlten, auftrat. Temperaturen bis 38° ein paar Tage dauernd. Deutliche Empfindlichkeit, Gallenblase nicht deutlich palpabel (starke Bauchdecken), Leber normal, geringer Ikterus, Urin dunkel, enthält deutlich Gallenfarbstoff, Faeces

nicht entfärbt, kein Abgang von Steinen, früher auch nie beobachtet worden. Es musste bei diesem Anfall zur Morphiumspritze gegriffen werden, was bisher nie nötig war. Wir kamen mit heissen Kompressen und Extr. Belladonn. 0,015 aus. Jetzt trinkt Pat. in regelmässigen Abständen Karlsbader Mühlbrunnen und bleibt von Anfällen frei, gibt aber an, häufig unter dem rechten Rippenbogen eine gewisse „Sensation“ zu spüren, die ihr sagt, dass dort nicht alles in Ordnung sei.

Im Sommer 1902 zweite Kur in Karlsbad 6 Wochen, wo mit dem Harn kolossale Mengen Harnsäure ausgeschieden werden. Es muss noch betont werden, dass Pat. dazwischen an akut auftretenden katarrhal. Affektionen der Harnblase leidet mit Tenesmus und Abgang von hämorrhagischem, etwas Harnsäure enthaltenden Urin (Varicen?), welcher aber nach 1—2tägigem Gebrauch von Inf. fol. uvae ursi stets zur Norm zurückgeht.

Am 7. und 20. März dieses Jahres, nachdem Pat. schon mehrere Wochen vorher über stetes Frösteln, gegen das auch die wärmste Bedeckung nichts half, klagte (Temperatur normal), annoncierte mir Pat. einen Anfall, der auch in der Nacht richtig eintrat. Derselbe war nicht so stark wie der im Jahre 1900 und ging auf heisse Kompressen und Morphium 0,01 innerlich bald zurück. Dabei starke Druckempfindlichkeit in der Gallenblasengegend. Leber nicht vergrössert, Gallenblase nicht palpabel, kein Ikterus, Urin frei, Stuhl war normal gefärbt, keine Steine enthaltend. Die Druckempfindlichkeit dauert unter stetiger Abnahme der Intensität bis zum 23. März, von da ab fast normale Temperaturen und Wohlbefinden. Am 1. April ist die Lebergegend auch auf tiefen Druck hin nicht mehr empfindlich. Appetit gut, dazwischen bitterer Geschmack im Munde.

Wenn ich mir nun bei Berücksichtigung all dieser Symptome das pathologisch-anatomische Bild zu konstruieren suche, so möchte ich annehmen, dass es sich um anfangs seröse, später vielleicht um serös-eitrige Cholecystitis handeln dürfte, die zu Adhäsionen mit der Umgebung geführt haben mag. Sind Steine vorhanden, so dürfte es sich wohl um solche im Fundus der Blase handeln, da das Stadium der Latenz so häufig beobachtet wurde. Wenn meine Diagnose richtig ist, so würde ich der Patientin zu noch weiterem Gebrauch der Karlsbader Heilquellen raten. Aber ein Moment macht mich stutzig, d. i. die Häufigkeit des Lebercarcinoms in der Familie meiner Patientin. Da doch zum mindesten ein entzündlicher Prozess der Gallenblase vorliegt, so ist bei dieser Anamnese damit auch die Gelegenheitsursache für eine carcinomatöse Erkrankung gegeben.“

Befund: Ziemlich korpulente Pat.; kein Ikterus, Leber und Gallenblasengegend normal, nicht im geringsten druckempfindlich.

Diagnose: Stadium der Latenz der Cholelithiasis. Für die Annahme eines Carcinoms gibt die Untersuchung keinen Anhaltspunkt.

Therapie: Weder Operation noch Karlsbad notwendig; wegen Adipositas und Arthritis ist gegen eine Karlsbader Kur nichts einzuwenden.

W. F., 56j. Privatier aus Fürth.

Anamnese: Mutter litt an Gallensteinen, Bruder an Nierensteinen. Pat. machte 1880 eine leichte Rippenfellentzündung durch, sonst war er stets gesund. Sein Stuhlgang war meist regelmässig, zeitweise litt er etwas an Darmkatarrh. Er ist in der letzten Zeit sehr nervös geworden.

Seit ca. 4 Jahren litt er dauernd an einem gleichmässigen Druckgefühl in der Magengrube. Er hat deshalb seit lange strenge Diät gehalten und alle fetten und sauren Speisen vermieden.

Januar-Februar 1898 hatte er den ersten Kolikanfall, heftige Schmerzen in der Magengrube und besonders nach rechts hin, zum Rücken ausstrahlend mit Erbrechen und Fieber. Morphium. In abnehmender Stärke hielten sie 8 Tage an, am 3. Tage trat leichte Gelbsucht auf, die bald schwand. Im Mai 98 besuchte er Karlsbad und kam sehr wohl zurück, ausser dem Druckgefühl in der Magengrube hatte er keine Beschwerden, bis er Januar-Februar 1899 wieder einen Anfall hatte. Die sich allmählich steigernden Schmerzen zogen von der Magengrube und Gallenblasengegend zur Brust hinauf, kein Erbrechen und Fieber. Morphium. Nach 3 Tagen wieder Wohlbefinden. Im Mai 1899 zum zweitenmale Karlsbad, das ihm diesmal nicht so gut bekam, er kehrte appetitlos und missgestimmt zurück. Im September 1899 ein sehr heftiger Anfall von Schmerzen in der Gallenblasengegend, die sich bei Bewegungen sowie ausgiebigen Atembewegungen (Husten, Niesen) noch steigerten. Dabei Erbrechen und Fieber, danach leichte Gelbsucht. Morphium. Der Anfall dauerte 8—9 Tage. Der Arzt diagnostizierte Gallenblasenentzündung und Leberschwellung. Im Dezember 1899 ein leichter Anfall, im Januar 1900 ein schwererer. Im Mai d. J. zum drittenmale Karlsbad. Dort ein Anfall ohne Erbrechen und Fieber, danach leichter Ikterus. Herr Dr. Ritter-Karlsbad konnte ausser letzterem keinen Befund erheben.

Auf einer Reise in der Schweiz, die Pat. nach grösseren Gemütserregungen unternahm, kam am 6. September d. J. ein leichter Anfall von Druckgefühl, das auf Umschläge rasch vorüberging. Am 10. September ein schwerer Anfall, Pat. reiste nach Hause, 3 Tage danach wieder ein leichterer Anfall. Seitdem hat er Erleichterung. Der dauernde Druck in der Magengrube, der seit 4 Jahren bestand, ist geschwunden, er fühlt sich völlig wohl.

Pat. ist in den letzten Jahren etwas abgemagert. Er hat sehr streng Diät gehalten. Steine sind im Stuhl nie gefunden worden.

Herr Dr. Ritter-Karlsbad hatte ihm geraten, sich bei Wiederkehr der Anfälle hierher zu wenden, deshalb sucht Herr F. jetzt die Klinik auf, ohne zur Zeit irgend welche Beschwerden zu haben.

Der Befund ist völlig negativ, keine Leberschwellung, kein Tumor der Gallenblase, kein Ikterus, keine Schmerzen. Merkwürdigerweise ist der 4 Jahre lang anhaltende Druck in der Magengrube kurz vor Ankunft hier verschwunden.

Die Cholelithiasis ist also jetzt vollständig latent, so dass eine Operation unnötig ist. Die Latenz kann ja rasch durch neue Beschwerden unterbrochen werden, sie kann aber auch andauern. Im ersteren Fall habe ich dem Pat. vorgeschlagen, wiederzukommen, bei weiterer Latenz soll er womöglich Karlsbad weiter besuchen. Ob in diesem Fall eine Nachwirkung der Karlsbader Kur vorliegt, lässt sich nicht sagen: jedenfalls steht für mich fest, dass bei dem Kurgebrauch in Karlsbad in einer Reihe von Fällen die endzündlichen Beschwerden sich zurückbilden, der Choledochus durch Abschwellung der Schleimhaut wieder wegsam wird, die Abflussverhältnisse in den Gallengängen sich bessern — mit einem Wort, die Krankheit latent werden kann. Aber in vielen Fällen wird diese Latenz nicht eintreten, so dass in den Fällen, die immer wieder rezidivieren, eine Operation angezeigt ist. —

Weiterhin bildet **steriler Hydrops der Gallenblase** für mich keine Indikation zur Operation: ich sehe jährlich 10—20 Kranke mit sterilem Hydrops der Gallenblase und verweigere oft die von mir gewünschte Operation. Einen Fall von sterilem Hydrops zeigt die folgende Krankengeschichte:

E. A., 60 j. Justizrats-Witwe aus Fürth.

Anamnese: Pat. ist verheiratet und Mutter von 4 gesunden Kindern. Vater und ein Bruder starb an Brightscher Krankheit, Mutter und ein Bruder an Gelenkrheumatismus mit Herzkomplikationen. Pat. selbst war gesund bis vor 15 Jahren, wo sie kurze Zeit an Lungenspitzenkatarrh litt. Vor 12 Jahren heftige typische Gallensteinkolik, dieselbe hielt etwa 6—7 Stunden lang an, die Schmerzen strahlten gürtelförmig nach beiden Seiten und zum Rücken hin aus. Nach dem Anfall etwa 8—10 Stunden Ruhe, dann wieder ein neuer gleicher. In den nächsten Tagen noch 4—5 solcher Anfälle. Bettruhe, kein Morphium. Pat. wurde ganz leicht ikterisch, Stuhlgang grau und Urin schwarzbraun; zu Beginn der Kolik Erbrechen und Diarrhoe. Dann 4 Jahre lang ganz gesund. Danach nach Erkältung ein ähnlicher, aber leichterer Anfall, der für Magenkrampf gehalten wurde, ohne Änderung von Stuhl und Urin. Seitdem (8 Jahren) fühlt sich Pat. ganz gesund; zeitweise isst sie alles, zeitweise hält sie Diät. Ab und zu nach schwereren Speisen etwas Aufstossen, zuweilen Magendruck und Gase. In letzter Zeit zuweilen Schlaflosigkeit und Nervosität. Der deswegen konsultierte Arzt entdeckte eine Schwellung der Gallenblasengegend. Daher kommt die Pat. hierher, um über ihren Zustand ins Klare zu kommen. — Seit 2 Jahren hat Pat. an einigen Fingern eine wenig schmerzende Auftreibung der Diaphyse der Mittelphalanx.

Befund: Gutgenährte Pat. ohne Ikterus. Leber nicht ver-

grössert. Gallenblase als gurkenförmiger, hydropischer, gar nicht druckempfindlicher Tumor deutlich tastbar. Nirgends eine Härte.

Diagnose: Hydrops der Gallenblase.

Epicrise: Steriler Hydrops ohne Beschwerden bildet für mich keine Indikation zur Operation. Die Pat. hatte Sorge, dass ihre Geschwulst, die sie selbst fühlt, krebsiger Natur sei; dafür liegt aber nicht der geringste Anhaltspunkt vor. Läge aber wirklich Carcinom vor, so wäre eine Radikaloperation bei dieser Lokalisation kaum durchführbar. Das Carcinom am Hals ist prognostisch viel ungünstiger als das am Fundus. —

Wenn die **Anfälle von Cholecystitis** so verlaufen, dass Patient in **seinem Beruf nicht gestört** ist, und wenn es gelingt, durch heisse Umschläge den Anfall rasch zu coupieren, unterlasse ich ebenfalls die Operation.

M. B., 40 j. Kaufmann aus Werden a. d. Ruhr.

Anamnese: Vor 3/4 Jahren tat Pat. einen schweren Fall mit dem ganzen Körper auf Steinpflaster infolge Verfehlens eines Wagentrittes.

Vor 1 1/2 Jahren bekam Pat. einen leichten, etwa 1/2 Stunde dauernden Anfall von krampfartigen Schmerzen in der Magengrube, den er auf Magenerkrankung zurückführte.

Nachher völliges Wohlbefinden.

Vor 1/2 Jahr zweiter, gleicher Anfall.

Dann am 29. Juni 1903 dritter, sehr heftiger Anfall, der eine ganze Nacht hindurch anhielt. Nachher einen Tag lang leichte Gelbsucht der Augen. Pat. zog einen Arzt zu Rate, der Gallensteine feststellte.

Pat. fühlte sich nach dem Anfall wieder völlig wohl.

Am 8. Juli letzter, etwas weniger heftiger, einige Stunden dauernder Anfall. Nachher wieder einen Tag lang leichte Gelbsucht der Augen.

Pat. fühlt sich seit dem letzten Anfall wieder völlig wohl, hat keine Beschwerden, Appetit ist gut. Nur der Schlaf ist jetzt infolge Nervosität angeblich schlecht.

Stuhl ist regelmässig, war immer gut gefärbt, Steine darin wurden nicht gefunden.

Pat. ist in den Anfällen mit heissen Umschlägen, Thermophor, Morphiumtropfen behandelt worden, seit dem 29. Juni 1903 trinkt Pat. Karlsbader Wasser, lebt diät, geht viel spazieren, hat infolgedessen 8 Pfund abgenommen.

Herr Dr. Spelten aus Werden-Ruhr sendet uns den Pat. zu.

Pat. hätte sich sofort operieren lassen, wenn ich die Operation für nötig gehalten hätte. Aber da Pat. in seinem Beruf nicht gestört war, die Anfälle nicht schwer verliefen, dazwischen immer wieder Ruhe eintrat, hielt ich eine Operation einstweilen für unnötig und empfahl Thermophor, Ruhe, Diät, Kur in Neuenahr.

H. F., 75 j. Apotheker aus Oldenburg.

Anamnese: Pat. ist verheiratet gewesen, hat 5 gesunde Kinder, 2 Kinder sind gestorben, eins davon an Lungentuberkulose.

Die Mutter des Pat. starb an Gelbsucht.

Pat. ist immer gesund gewesen.

Seit 5—6 Jahren hat Pat. etwa alljährlich einmal einen Anfall von plötzlich auftretenden Kolikschmerzen in der Gegend der Magengrube gehabt, der stets des Nachts auftrat und nach einigen Stunden, meist nachdem Pat. erbrochen, wieder vorüberging. Diese Anfälle wurden für Magenkrämpfe gehalten. Gelbsucht hatte sich nie gezeigt. Der letzte derartige Anfall war im Mai 1903 aufgetreten.

Im Januar 1904 bekam Pat. einen neuen Kolikanfall. Diesmal war der Leib stark aufgetrieben, die Leber und Milz angeschwollen. Zugleich trat nach etwa 2 Tagen Ikterus auf, der Stuhl war tonfarben, der Urin braun. Fieber stellte sich nicht ein. Nach einigen Tagen wiederholte sich der Kolikanfall, weiterhin traten dann alle paar Tage, zum Teil selbst täglich neue Anfälle auf, die durch Morphium (subkutan) gehoben bezw. abgekürzt wurden. Nach 3 Monaten, Ende März 1904, wurden die Anfälle allmählich leichter und hörten ganz auf. Ebenso schwand zu dieser Zeit der Ikterus völlig, welcher an Intensität gewechselt hatte und nach einzelnen Anfällen jeweilig wieder stärker geworden war. Der Appetit war während der ganzen Zeit äusserst schlecht.

Bis vor 3 Wochen fühlte sich Pat. dann völlig wohl, nahm an Gewicht zu, der Appetit besserte sich.

Vor 3 Wochen trat dann wieder ein ganz leichter Kolikanfall auf. Ein heftigerer dann vor 10 Tagen, diesmal wieder mit Gelbsucht, die jetzt noch in ganz leichtem Grade besteht. Seit vorgestern sind die in der Magengrube und im Rücken bestehenden Schmerzen wieder völlig geschwunden, Pat. fühlt sich daher jetzt wieder wohl. Der Appetit ist besser. Stuhlgang ist regelmässig.

Befund: Magerer Pat. mit deutlichem, aber kaum empfindlichem Tumor der Gallenblase (Hydrops, event. Carcinom?) Im Urin etwas Zucker. Kein Ikterus.

Epicrise: Bei dem **Alter des Pat.**, den relativ geringen Beschwerden — Pat. sagt selbst, dass er in seinem Beruf wenig gestört sei — soll erst eine 4 Wochen lang dauernde Thermophor- und Ruhekur eingeleitet werden, ehe die Operation in Erwägung gezogen wird. —

Patienten, deren **Konstitution** auf mich keinen günstigen Eindruck macht, die **anämisch** aussehen, **schwaches Herz** haben, deren **Leber hypertrophisch** ist, stelle ich von der Operation zurück. **Besonders Männer vertragen** das **Hantieren** in der **Bauchhöhle schlecht** und sollten nur bei **ganz strenger Indikation** operiert werden.

R. A., 42j. Oberlehrer aus Görlitz.

Anamnese: Vor ca. 20 Jahren Gelenkrheumatismus, ein Jahr darauf leichtes Recidiv. Vor ca. 10 Jahren Pleuritis. Stuhlgang immer träge.

Um Ostern d. J. hatte Pat. nach Diätfehlern einen Anfall von Schmerzen in der Magengrube, aufsteigend in die Brust, kein Erbrechen oder Übelkeit. Die Anfälle kamen alle 2—3 Wochen, meist nach Diätfehlern oder Aufregungen. Er wurde auf nervösen Magenkatarrh behandelt, sein Arzt, Herr Dr. Skaller-Görlitz, diagnostizierte schon damals ein Gallensteinleiden.

Im September d. J. kam ein sehr heftiger Anfall. Die Schmerzen sassen im rechten Oberbauch, strahlten nach Brust und Rücken aus, dabei Übelkeit und Erbrechen, Schweissausbruch, kein Ikterus, kein Fieber. Pat. erhielt Morphium. Im Stuhl fanden sich steinartige Gebilde unklaren Charakters. 8 Tage danach suchte er das Sanatorium des Herrn Dr. Oeder in Nieder-Lössnitz bei Dresden auf. Hier erholte er sich anfangs recht gut, als er aber wieder nach Hause fahren wollte, kam ein zweiter sehr schwerer Anfall mit folgendem leichten Ikterus. In seinem Stuhl fanden sich häufig gelatinöse, weiche grüne Massen, wahrscheinlich Residuen des reichlich gegebenen ($^3/_4$ l. pro die) Öles. Eine Zeit lang war sein Stuhl dunkel, schwarz-grün. Vor 5 Tagen ein leichter Anfall. Pat. ist im allgemeinen matt und schwach geworden. Er wünscht, da er seine Stellung so nicht ausfüllen kann, dringend die Operation.

Befund: Ziemlich korpulenter Mann von blassem, anämischem Aussehen. Urin frei.

In der Gallenblasengegend fühlt man eine umschriebene Härte, die sich nicht umgreifen lässt. Druck auf den Tumor ist schmerzhaft.

Diagnose: Cholecystitis calculosa subacuta.

Von einer Operation wird abgesehen, da dieselbe bei dem korpulenten, dabei aber anämischen Manne zu viel Gefahren bietet. Er erhält den Rat, 4 Wochen lang eine strenge Karlsbader Kur zu Hause mit Thermophor zu machen. Hilft sie nicht und behält Pat. seine Beschwerden, so wäre die Operation in Erwägung zu ziehen.

Pat. meldet 6 Wochen nach der Entlassung, dass ihm die angeordnete Kur ausserordentlich gute Dienste geleistet habe: er fühle sich völlig wohl.

G. O., 51 j. Getreidehändler aus Posen.

Anamnese: Pat. ist verheiratet, hat 4 Kinder. Pat. ist sonst immer gesund gewesen. Vor 10 Jahren zuerst Kolikanfälle. Kolikschmerzen in der Nabelgegend von mehrstündiger Dauer, ab und zu dabei Erbrechen, kein Fieber, keine Gelbsucht. Diese Kolikanfälle 3—4mal im Jahr, wurden anfangs für Darmkoliken, später für Gallensteinkoliken (besonders auch wegen der Leberschwellung) gehalten. 3mal Kur in Karlsbad, Ölkur, Kur nach der Naturheilmethode.

Seit 3 Jahren keine Koliken mehr. Seitdem aber fast dauernd drückende Schmerzen in der Lebergegend, besonders auch an der

Stelle der Gallenblase. Ab und zu noch ein leichter Magenkrampf. Dabei oft Blutandrang nach dem Kopf. Appetit gut, doch fühlt sich Pat. seit 3 Monaten, wo auch die Schmerzen stärker wurden, sehr schwach. Seit 5 Monaten hat Pat. 8 Pfund abgenommen. Niemals Gelbsucht, Steine im Stuhl wurden nicht gefunden. Früher ziemlich reichlicher Alkoholgenuss. Herr Professor Senator konstatierte vor 1 Jahre Gallensteine und riet zur Operation.

Befund: Grosse, massige Leber, kein Gallenblasentumor. Ausgesprochene Druckempfindlichkeit in der Gallenblasengegend. Kein Ikterus. Urin normal.

Neben der Cholelithiasis besteht Leberhypertrophie, die die Chancen der operativen Behandlung ungünstig beeinflusst. Dem Pat. wird geraten, zu Hause unter Kontrolle seines Hausarztes eine Thermophor- und Ruhekur durchzumachen, 6 Wochen lang Karlsbader Wasser zu trinken.

Nach 6 Wochen berichtet Pat. über guten Erfolg der Kur: Die Leberschwellung ist zurückgegangen, er hat keine Schmerzen mehr.

J. O., 57j. Ziegeleibesitzer aus Rotthausen.

Anamnese: Pat. ist verheiratet, hat 12 gesunde Kinder. Die Mutter des Pat. und zwei Brüder haben viel an Magenkrämpfen gelitten.

Pat. ist immer gesund gewesen, leidet nur seit einigen Jahren an Rheumatismus. Vor 2—3 Jahren hat auch einige Zeit lang eine ödematöse Anschwellung an beiden Fussgelenken bestanden. Vor 5 Jahren angeblich Blinddarmentzündung, doch scheint es, als ob damals nur ein ähnlicher Anfall sich eingestellt hatte, wie Pat. sie häufiger gehabt. Es bestand Verstopfung, Aufgetriebensein des Leibes und heftige Schmerzen in der Oberbauchgegend. Pat. hat seit 15 bis 16 Jahren an Magenkrämpfen gelitten, die vor ca. 15 Jahren sehr häufig, oft jede Woche mehrmals, auftraten und anfangs nur einige Minuten, später bis stundenlang andauerten. Es stellten sich dabei heftige Druckschmerzen in der Magengrube und beiderseits davon (rechts etwas stärker) und im Rücken ein. Der Leib war dabei meist gespannt „wie eine Trommel“ und aufgetrieben. Wenn Erbrechen oder Aufstossen eintrat, besserte sich der Zustand schnell. Diese Anfälle traten seit 7—8 Jahren weniger häufig auf, im Jahre 1903 etwa alle 2 Monate, und dauern ungefähr eine Stunde. Bei den Anfällen soll stets leichte Gelbsucht in den Augen und im Gesicht einige Tage lang vorhanden sein. (Pat. hat als junger Mensch von ca. 19 Jahren einmal 4 Wochen lang an Gelbsucht gelitten.) Im Jahre 1904 traten nur einige leichte Anfälle auf. Doch leidet Pat. jetzt angeblich an sehr häufiger Auftreibung des Leibes, verbunden mit Atemnot und gleichzeitiger Verstopfung ohne nennenswerte Schmerzen. Dabei ist der Appetit gut, Pat. hat an Gewicht nicht abgenommen. Stuhl ist sonst regelmässig, Gallensteine wurden in demselben nicht gefunden.

Befund: Sehr beleibter Herr mit einem Gewicht von 270 Pfund. Leber vergrössert, aber weich, nicht schmerzhaft. Gallenblasengegend

mässig druckempfindlich. Kein Tumor, kein Ikterus. Pat. gibt selbst an, durch die Krankheit in seiner Erwerbsfähigkeit nicht wesentlich behindert zu sein. Urin enthält geringe Mengen Eiweiss.

Diagnose: Chronische Cholecystitis.

Therapie: Bei dem starken Panniculus adiposus des Pat., der nicht erheblich unter seinen Steinen zu leiden hat, wird eine Kur in Neuenahr verordnet; zugleich soll Pat. darauf bedacht sein, dass er einige Pfund an Körpergewicht abnimmt. —

Ich operiere weiterhin nicht, wenn ich eine **Naturheilung — innere Fistelbildung** — annehmen kann und die anfänglichen Beschwerden durch eine Trinkkur gänzlich schwinden. Eine sichere Diagnose einer inneren Fistel dürfte sehr schwer und nur auf Grund einer genauen Anamnese möglich sein. Dafür 2 Beispiele:

A. S., 41 j. Kaufmann aus Barkley-east (Südafrika).

Anamnese: Vater starb mit 48 Jahren an Magenkrebs, Mutter 51 Jahre alt an unbekannter Krankheit. Die Geschwister des Pat. (4) sind gesund.

Pat. war bis zu seinem 36. Jahre niemals krank, litt dann etwa 1½ Jahr lang an einem Bandwurm, der jedoch nach mehrfachen Kuren abging. Vom 38.—40. Jahre wieder Wohlbefinden und starke Gewichtszunahme. Anfang November 1900 heftiger Gichtanfall im linken Fusse, der 3 Wochen anhielt. Mitte November 1900 plötzlich heftiger Anfall von Koliken in der rechten oberen Bauchhälfte, viel Aufstossen und Erbrechen, die Schmerzen hielten 3 Tage lang an, Gelbsucht war nicht vorhanden. Im Stuhlgang fand Herr Dr. Moszeik in Barkley-east (Südafrika) angeblich Gallengries. Nach dem Anfalle 8 Tage lang Wohlbefinden, dann traten bei der Atmung leichte Schmerzen in der Lebergegend auf, die bald heftiger wurden. In der Neujahrsnacht 1901 entleerte Pat. dann plötzlich mit dem Stuhlgange eine grosse Menge (½ Liter) blutigen Eiters, die Schmerzen in der Gallenblasengegend hörten danach langsam auf. Bis zum Februar d. J. konnte Pat. dann seinem Berufe wieder nachgehen, seit März hat er aber wieder Schmerzen in der Lebergegend, die bei ruhigem Verhalten nur gering sind, bei Bewegungen aber oft sehr heftig werden. Der behandelnde Arzt nimmt an, dass diese Schmerzen durch Schrumpfungsvorgänge und Adhaesionsbildung infolge des entleerten Abscesses entstanden seien. Pat. ist in Südafrika geboren und wohnt auch dort, z. Z. hält er sich zum Besuche seiner Familie in Deutschland auf. Sein Schwager (Herr Dr. Schade in Weissensee) schickt ihn zur Untersuchung.

Befund: Kräftiger Mann von mittlerer Grösse. Herz und Lungen gesund, Urin frei. In der Gallenblasengegend Druckempfindlichkeit und undeutliche Resistenz.

Diagnose: Adhaesionen an der Gallenblase. Fistel zwischen Gallenblase und Darm nicht unwahrscheinlich.

Therapie: Zunächst Kur in Neuenahr. Pat. erholt sich dort ausserordentlich und stellt sich Anfang August in der Klinik wieder vor. Gallenblasengegend jetzt gänzlich unempfindlich. Deshalb wird von einer Operation Abstand genommen.

A. W., 60 j. Arzt aus Tiflis.

Anamnese: Pat. ist unverheiratet. Der Vater des Pat. hat vermutlich an Gallensteinen gelitten, ebenso auch an Nierensteinen. Pat. selbst ist immer gesund gewesen. Vor 12 Jahren ist bei Pat. einmal ein Nierenstein aus der rechten Niere nach etwa 3-stündigen starken Kolikschmerzen abgegangen. Ende November 1903 erkrankte Pat. plötzlich eines Tages mit sofort hoch ansteigendem Fieber (bis 40°), wobei zwar Frostgefühl, aber kein eigentlicher Schüttelfrost sich einstellte. Zugleich traten sehr starke Druckschmerzen in der Gegend der Gallenblase und der entsprechenden Stelle des Rückens auf. Das Fieber hielt in gleicher Intensität mit leichten morgendlichen Remissionen etwa 3–4 Wochen an. Kein Erbrechen, keine Übelkeit, dagegen starke Stuhlverstopfung. Leichter Ikterus. Nach etwa vier Wochen fiel das Fieber allmählich ab. In der 5.–6. Woche bekam Pat. plötzlich einen sehr heftigen Anfall von Druckschmerzen in der Gallenblasengegend. Nach mehrmaliger Einnahme von Ol. oliv. gingen 60—70 kleine, von einigen Ärzten für Steine gehaltene Kügelchen ab, die aber vermutlich keine Steine waren; sonst wurden niemals Steine gefunden. Während der ganzen Zeit war die Gallenblase stark geschwollen. Da man ein Platzen derselben befürchtete, liess sich Pat. zur Operation ins Hospital aufnehmen, wobei er im Wagen sich dorthin fahren liess. Am Tage nach der Hospitalaufnahme fühlte Pat. plötzlich eine starke Erleichterung, fühlte sich „wie neugeboren". Zugleich wurde im Stuhlgang mikroskopisch Eiter nachgewiesen. Von den Ärzten wurde daher ein Durchbruch der Gallenblase, vermutlich ins Duodenum, als wahrscheinlich angenommen, vielleicht begünstigt durch die Erschütterung auf der Fahrt ins Hospital. Die Besserung hielt an, und nach weiteren 1½ Monaten (Pat. hatte im ganzen drei Monate zu Bett gelegen) fühlte sich Pat. wieder wohl. Der Zustand blieb dann bis jetzt unverändert ein gleich guter. Zur Zeit klagt Pat. noch über ab und zu vorhandenes Gefühl von Vollsein im Leib. Wenn der Stuhl etwas verstopft ist, stellen sich noch leichte Druckschmerzen in der Gegend der Gallenblase ein. Appetit gut, Körpergewicht hat nicht abgenommen. Stuhlgang ist noch häufig verstopft. Ab und zu hat Pat. noch über ein leichtes Frösteln zu klagen. Im übrigen fühlt er sich ganz wohl.

Befund: Etwas ikterisch aussehender Pat. Gallenblasengegend etwas resistent, sehr wenig schmerzhaft. Kein Fieber. Urin frei.

Diagnose: Wahrscheinlich hat ein Durchbruch der Gallenblase in den Darm stattgefunden, doch ist es möglich, dass noch ein Stein im Choledochus steckt. Eine Indikation zur Operation liegt jetzt nicht vor, Pat. soll in Karlsbad eine Kur durchmachen und bei neu auftretenden Beschwerden sich wieder vorstellen.

Eine wichtige Frage ist die: „Soll man den Kranken sehr zur Operation zuraten?“ Gewiss tue ich das, wenn ich mit Bestimmtheit ein Empyem der Gallenblase, eine Perforation feststelle oder die Anamnese die untrüglichen Zeichen des chronischen Choledochusverschlusses ergab. Einen Menschen, der ins Wasser gefallen ist, fragt man auch nicht erst, ob man ihn retten soll: man rettet ihn eben. Einem Gallensteinkranken, bei dem vitale Indikation zur Operation vorliegt, rede ich so zu, dass er sich auch entschliesst.

Aber es gibt Fälle, bei denen nur eine **relative Indikation** vorliegt, da überlasse ich oft dem Patienten die Entscheidung.

Ein solcher Fall war der folgende:

Professor X., 49 j. Arzt aus München.

Anamnese: Familienanamnese ohne Besonderheiten, ebenso Vorleben. 1887 erkrankte Pat. zum ersten Male mit typischen Koliken von zirka halbstündiger Dauer ohne Ikterus, Fieber und Erbrechen. Die Schmerzen, von der Gallenblasengegend nach dem Rücken hin ausstrahlend, setzten Monate lang aus. 1893 Ikterus, sehr stark, ohne Schmerzen, dabei aber Erbrechen. Gastroduodenalkatarrh. In der Folge wieder stärkere und heftigere Koliken, zumal August 1894 ein 12stündiger Anfall ohne Ikterus; Morphiuminjektion. 14 Tage danach Karlsbader Kur. (Herr Dr. Herrmann.) Resistenz und Druckempfindlichkeit in der Gallenblasengegend. (Anfälle zumeist nach Diners oder zur Nacht oder nach Aufenthalt in schlechter Luft, auffallend war Besserung bei frischer Luft.) Nach der Kur Anfälle nicht so intensiv, aber ebenso häufig. Im folgenden Herbst (95) erneute Kur; vorher im Juli desselben Jahres starker Anfall, der Morphiuminjektion erforderte. Nach der zweiten Karlsbader Kur Anfälle seltener und bedeutend schwächer (ruhigere Lebensstellung). Dritte Kur Herbst 1896. Danach völliges Wohlbefinden. 5. 10. 1897 ein Anfall von 2stündiger Dauer nach starkem Magenkatarrh und psychischer Aufregung. Zu Hause 3 Wochen Sprudel. Danach bis zum 18. 1. 1899 völlige Ruhe, höchstens ab und an mal leichtes Völlegefühl nach Diners. Im letzten Winter reichlich seelische Aufregungen. 19. 1. 1899 erneuter Anfall mittlerer Intensität von 3 Stunden Dauer, Beginn im Rücken, Schmerzen mehr rechts in der Lebergegend, kein Ikterus, aber Erbrechen. Danach 8 Tage Sprudel. Wohlbefinden. Vom 3.—4. März fieberhafter Katarrh. Am 8. 3. Anfall, Erbrechen, kein Morphium, kein Fieber, kein Ikterus. Vom 10.—14. 3. täglich 1 Löffel Sprudelsalz. Am 12. 3. Untersuchung durch Herrn Prof. Moritz, starke Palpation der Gallenblasengegend. Seitdem nachts häufig unangenehme Sensationen in der Gallenblasengegend, die stundenlang am Schlafen hinderten.

17. 3. abends ½10 Uhr schwerer Anfall, 52stündige Dauer, Erbrechen, 2 mal Morphium, Schmerzen begannen in der Gallenblasen-

gegend, zogen nach dem Magen hin, hörten ganz plötzlich in der Pylorusgegend auf. Kein Fieber. Am 18. 3. — 12 Stunden nach Beginn des Anfalls Ikterus. Temp. 37,6. Puls 52. Stuhl während des Anfalls braun. Am 19. deutlicher Ikterus. Am 20. 2 Uhr früh Aufhören der Schmerzen. Öleinlauf, danach 2 acholische Stühle. Am 20. neuer Anfall, der Morphium erfordert, kein Fieber, kein Schüttelfrost. Ikterus geht langsam zurück bis 26. 3. 1899. An diesem Tage mittags neuer Anfall, abends Morphium, äussert schmerzhaftes Erbrechen. Am 27. 3. abends Fieber, exquisite Schmerzhaftigkeit der Magen- und Gallenblasengegend (Schmerzen bei leisester Berührung, beim Atmen und Husten). Fieber und Schmerzen gehen in den nächsten Tagen langsam zurück bis 31. 3. Vom 1. 4. an fieberfrei. In der Folgezeit starker Magenkatarrh, es werden nur geringste Mengen flüssiger Nahrung genommen.

Vom 17. 3.—8. 4. Bettruhe. Konkremente nicht gefunden. Stuhl wurde am 25. 3. 1899 zum ersten Male wieder braun. Vom 15. 4. wieder Karlsbader Kur. Seit 1887 meist diarrhoischer Stuhlgang.

Pat. klagt zur Zeit über leichte Druckempfindlichkeit der Gallenblasengegend, Appetit und Stuhlgang sind jetzt gut.

Diagnose: Chronische Entzündung der Gallenblase. Steine in der Blase. Verwachsungen (alte Pericholecystitis). Im März akuter Choledochusverschluss, Stein wahrscheinlich abgegangen. Augenblicklich liegt zur Operation keine zwingende Indikation vor. Pat. will die Nachwirkung der Kur abwarten, womit man sich nur einverstanden erklären kann. Im Oktober 1899 bekam ich von ihm Nachricht, dass er sich vorzüglich befinde und nur dann und wann leise Mahnungen an sein Leiden verspüre.

Im Jahre 1900 macht Pat. wieder 2 Koliken durch, aber nicht sehr heftig. Er geht im Sommer ins Gebirge und kann Bergtouren machen.

Neue Untersuchung 12. 9. 1900. Resistenz in der Gallenblasengegend, Druckschmerzen an einem bestimmten Punkte. Augenblicklich wieder relative Ruhe im Gallensystem.

Epicrise: Eine zwingende Indikation zur Operation liegt wiederum nicht vor.

Der Kollege, selbst Chirurg, kennt genau die Gefahren der Cholelithiasis, die mögliche Cholangitis und Carcinombildung. Ich habe ihm gesagt, dass bei ihm wahrscheinlich die Ectomie incl. Hepaticusdrainage zur Anwendung komme und dass bei dieser Operation eine Mortalität von 3 % in Frage käme.

Da der Befund fast negativ ist un bei der chron. recid. Form nicht der Arzt, sondern der Pat. die Indikation stellt, da die Notwendigkeit der Operation von der Häufigkeit und Dauer der Koliken und ihrer Art, von dem Gebrauch des Morphiums, von dem Befinden in dem freien Intervall abhängt, musste ich es

ihm ganz und gar überlassen, ob er exspektativ oder operativ behandelt sein wollte. In einem solchen Fall zuzureden, halte ich für falsch, ich rede keinem Laien zu, geschweige denn einem Arzt. Ich mache jeden auf die Gefahren der Cholelithiasis aufmerksam, stelle ihm die geringe Mortalität der operativen Behandlung vor Augen, setze ihm auseinander, dass in Karlsbad keine Heilung der Cholelithiasis, d. h. keine Auflösung der Steine, keine Abtreibung derselben, sondern nur eine Beseitigung der entzündlichen Vorgänge erfolge und dass nur durch das Messer eine Radikalheilung möglich sei, ich mache ihm weiterhin klar, dass je länger man wartet, um so mehr die Schwierigkeiten der Operation wachsen; kann sich Patient dann noch nicht entschliessen, so mag er getrost nach Karlsbad gehen, um noch einmal die Heilkraft des Sprudels zu erproben.

Pat. will von weiteren Koliken den Entschluss zur Operation abhängig machen.

Pat. hat sich dann anderweitig operieren lassen, weil „ich ihm nicht genug zugeredet hätte.“ Warum ich das nicht tat, habe ich oben auseinandergesetzt. — Ich werde nach wie vor nach den Grundsätzen verfahren, die ich für die richtigen halte. —

Aus diesen wenigen Beispielen, die ich leicht um eine grosse Anzahl vermehren könnte, mag der Leser ersehen, dass ich nicht zu den Chirurgen gehöre, „die sofort das Messer in die kochende Sodalösung werfen, wenn ein Gallensteinkranker die Schwelle des Wartezimmers überschreitet“.

Es kann jemand im Jahr 40 und mehr Koliken haben wenn es gelingt, dieselben schnell ohne Morphium durch heisse Umschläge zu beseitigen, und wenn Patient dadurch in seinem Berufe wenig gestört ist, so fällt es mir gar nicht ein, zu operieren. Und selbst bei chronischer Cholecystitis, die Jahrzehnte besteht, operiere ich nicht, wenn der Pat. in seinem Allgemeinzustand verhältnismässig wenig leidet, in seiner Arbeitsfähigkeit nicht gestört wird und die Anfälle einen Verlauf nehmen, dass man doch auf eine schliessliche Latenz hoffen kann. Diese Entscheidung ist natürlich schwer zu bringen, und nur bei grosser Erfahrung wird man das Richtige treffen; aber irren kann sich jeder in der Prognose. Dessen bin ich mir vollkommen bewusst.

Jedenfalls gibt es eine ganze Reihe von Contraindikationen, die mich bestimmen, von der Operation abzustehen und den Pat. nach Karlsbad, Neuenahr, Kissingen, Homburg, Vichy, Tarasp zu schicken. **Bei richtiger Behandlung können in jedem dieser Badeorte bestimmte Formen der Cholelithiasis latent werden.** Können oder wollen die Kranken nicht eine Kur in einem Badeorte durchmachen, so verordne ich ihnen für zu Hause folgende Kur:

1. Morgens und abends wird je 1 Stunde lang ein grosser Thermophor auf Leber- und Magengegend aufgelegt.

2. Nüchtern trinkt Patient $^1/_2$—1 Liter Karlsbader Wasser, so heiss wie möglich. Das Wasser muss wie ein heisser Umschlag von innen her wirken.

3. Sind die Magenfunktionen normal, Appetit gut, dann lasse ich alles essen; fortlassen soll der Patient das, was ihm erfahrungsgemäss nicht bekommt.

4. Nur bei Störung des Appetits und der Verdauung verordne ich eine besondere Diät.

5. Alkohol ist unnötig; wer denselben entbehren kann, tut am besten, gar nichts zu trinken. Wer daran gewöhnt ist, dem schaden 2 Glas Pilsener oder sonstiges gutes Bier oder Wein nichts.

6. Bewegung ist nur in mässigen Grenzen gestattet, Massage des Bauchs ist verboten.

7. Stuhlgang muss regelmässig erfolgen (Ölklystier).

8. Nicht selten lasse ich täglich den Magen zweimal ausspülen, wenn Atonie vorhanden ist und Appetitlosigkeit im Vordergrund steht.

9. Ein Haupterfordernis ist Ruhe in psychischer und physischer Hinsicht.

10. Diese Kur soll nicht nur 4 Wochen, sondern 8—10 Wochen fortgesetzt werden.

Ein Patient mit Gallensteinen soll — darin bin ich mit Fink ganz einverstanden — nicht nur 4 Wochen die Kur gebrauchen, sondern 8—10 Wochen; er soll immer kurgemäss leben, wenn er die Erfahrung gemacht hat, dass gewisse Speisen ihm nicht bekommen. Jedes Frühjahr und jeden Herbst soll er eine Ruhekur mit Thermophorapplikation durchführen, damit womöglich entzündliche Vorgänge in der Gallenblase gar nicht zum Ausbruch kommen.

Ich bin ein absoluter Feind des Schematisierens bei Gallensteinkranken, und das bezieht sich besonders auf **die Diät.** Es gibt Ärzte, die alles Fett verbieten, nur weiches Fleisch gestatten, Pilsener Bier für Gift halten, und es gibt Patienten, die vor Angst, Kolik zu bekommen, lieber verhungern. Oft ist aber eine kräftige, aus gemischter Kost bestehende Mahlzeit das beste Mittel, die vorhandene Kolik zu beseitigen, und mit der Einschränkung der Diät bringt man die abgemagerten Kranken oft noch mehr herunter. Ich lasse tüchtig Butter essen, wenn der Patient in seinem Ernährungszustand arg heruntergekommen ist, und halte die alte Karlsbader Diät für einen längst überwundenen Standpunkt, den die einsichtsvollen Kollegen Karlsbads schon lange nicht mehr teilen. Erholt sich der Kranke bei ausreichender Ernährung, wird der Stoffwechsel besser, dann beobachtet man oft, dass das lokale Leiden sich hebt und die Schmerzen bei allgemeiner körperlicher Erholung sich bessern. Ich freue mich, dass jüngst C. Dapper in Kissingen diesen meinen Standpunkt durch eigene Beobachtungen und Experimente als den richtigen anerkannt hat.

Die **Massage bei der Cholelithiasis** verwerfe ich, da man über den Grad der Entzündung niemals genau unterrichtet sein kann und jede Entzündung in der Bauchhöhle diese für viele andere Leiden recht günstige Behandlungsweise verbietet. Wie oft findet man Ulcerationen im Hals der Gallenblase, die bei einer Massage zur Perforation gebracht werden können. Wer bei Cholelithiasis massiert, beweist mir nur, dass er die pathol. Anatomie der Krankheit nicht kennt. Die Massage bezweckt doch vor allen Dingen die Austreibung der Galle und der in der Gallenblase liegenden Konkremente in den Choledochus. Man sollte froh sein, wenn die Krankheit sich auf die Gallenblase lokalisiert, und wird sich nicht noch Mühe geben, den infektiösen Inhalt in die Gallengänge hineinzupressen. Der Stein, der in den Choledochus gedrückt wurde, kann dort liegen bleiben, wachsen und zum Verschluss mit chronischem Ikterus und Cholangitis führen. **Die innere Medizin muss das Bestreben haben, die Steinkrankheit auf die Gallenblase zu beschränken und die hier sich abspielenden Entzündungen zu beseitigen. Alle übrigen Massnahmen muss ich als unrichtig verwerfen.** Bei der **Prophylaxe** der **Cholelithiasis** wäre Massage, Gymnastik, Rudersport etc. eine richtige Behandlung, — aber wer hat bei

gesunden Personen im Auge, die Ansiedlung von Gallensteinen zu verhüten? — Erst wenn sie da sind, d. h. durch Koliken ihre Anwesenheit verraten, lässt sich der Patient behandeln, und dann ist Massage geradezu falsch. Ist Latenz eingetreten, dann kann Massage und Gymnastik nur die Ruhe wieder stören; ein Mensch, der Gallensteine in sich trägt, muss ein beschauliches Leben führen und muss jede allzu brüske Bewegung vermeiden; wer im Stadium der Latenz sich befindet, soll dafür sorgen, dass diese Latenz erhalten wird; Vermeidung von Diätfehlern, Regelung des Stuhlgangs, häufige Mahlzeiten (die einfachste Art, den Gallenfluss in Gang zu halten), viel Spazierengehen (aber keine Gletschertouren!), das sind die besten Mittel, um den Gallensteinkranken das Vorhandensein ihrer Steine nicht zum Bewusstsein kommen zu lassen.

Wenn ich — und das ist sehr häufig der Fall — bei einem Patienten eine Operation für unnötig halte, so richte ich mich bei der Anordnung einer **inneren Behandlung** in erster Linie nach den sozialen und häuslichen Verhältnissen des Kranken.

1. Ein Kranker, der keine häuslichen Sorgen hat und sich zu Hause alles nach Wunsch einrichten kann, kann zu Hause die nötige Kur vielleicht besser durchmachen wie in einem Badeort.

2. Ein Beamter, ein Arzt, ein Kaufmann gehört in einen Badeort oder in ein Sanatorium.

a) Nervöse und Neurastheniker gehen nach Neuenahr, nicht nach Karlsbad, wenigstens nicht in der Hochsaison.

b) Kompliziert sich die Cholelithiasis mit einem Magen-, resp. Darmleiden, so ziehe ich die Behandlung in einem Sanatorium für Magenkranke vor.

3. Der Arbeiter, der weder nach Karlsbad gehen, noch zu Hause eine rationelle Kur durchmachen kann, gehört in ein Krankenhaus.

Oft mache ich die Erfahrung, dass die Kranken von Karlsbad schlechter zurückkommen, als wie sie hingegangen waren. Das gilt besonders von den „nervösen“ Menschen. Sie hatten dort keine Ruhe, waren zu viel gelaufen, hatten versäumt, die heissen Umschläge in dem nötigen Umfange anzuwenden. Sobald sie meinen Ratschlägen Folge leisteten und zu Hause eine genau angeordnete Ruhekur befolgten, trat ein Umschwung in ihrem Befinden ein. Ohne den Karlsbader Kollegen Vorschriften

machen zu wollen, möchte ich doch auf die Notwendigkeit der Durchführung grösserer Ruhe bei ihren Anordnungen hinweisen. Das Prinzip der Ruhe ist die erste Bedingung für eine erfolgreich durchzuführende Kur. Darauf weist u. a. auch Pariser-Homburg v. d. H. hin.

Den Karlsbader Kollegen weise ich im Jahre eine ganz beträchtliche Zahl von Kranken zu, nicht in der Hoffnung, dass sie in Karlsbad dauernd geheilt werden, sondern nur in der Absicht, die Krankheit in das Stadium der Latenz überzuführen. Ich weiss, dass in Karlsbad dieser Zweck recht oft erreicht wird und glaube, dass dies in 72 % (Fink) der Fälle gelingt. Bei den Erfolgen der Karlsbader Kur darf man aber nicht vergessen, dass, wie Fink selbst ausrechnet, schon 91 % im Stadium der Latenz nach Karlsbad kommen; diese in ihrem Ruhestadium zu erhalten, ist bei richtiger Diät und Innehaltung einer strengen Kur keine besondere Leistung.

Nach seiner letzten Mitteilung erreichte Fink sogar in 87 % der Fälle durch die Karlsbader Kur einen guten Erfolg. Schürmayer hatte in 80 % dasselbe Resultat und behandelt die Gallensteinkranken fast entgegengesetzt. Man muss sich also hüten, die Wirkung einer bestimmten inneren Kur zu überschätzen. In einer benachbarten Stadt trinkt man einen Tee gegen Gallensteine, der in 90 % helfen soll. Immer das alte Lied!

Über die Glaser'sche Chologen-Kur fehlt mir jede Erfahrung. Ich würde sie gelegentlich anwenden, doch bin ich schon deshalb etwas misstrauisch, weil Glaser Ansichten entwickelt, die in meinen chirurgischen Kopf schlecht hineinpassen. Nach Glaser ist die Cholelithiasis eine Nervenkrankheit. Ich ärgere mich schon genug über die vielen Diagnosen „nervöse Dyspepsie, nervöse Leberkolik", und nun soll die Cholelithiasis selbst eine Nervenkrankheit sein. Glaser mag das glauben, ich nicht; aber da ich ihm den positiven Beweis, dass die Gallensteinkrankheit keine Nervenkrankheit ist, nicht erbringen kann, so schweige ich lieber zu seinen Theorien. Seine Chologenkur zu verordnen, dazu fehlte mir der Mut. Ich bin überzeugt, dass sein Mittel auch nicht anders hilft, wie jede Abführkur, umsomehr, als er noch andere Heilfaktoren in Anwendung bringt, durch die er wahrscheinlich mehr nützt, als durch sein Chologen. Ich verfolge doch meine intern Behan-

delten in ihrem Befinden ganz genau und habe mit Thermophor, Ruhe und fast ohne jede Medikation dieselben guten Erfolge. Die Natur hilft sich oft selbst, beim Gallensteinleiden in ca 70% der Fälle. Jedenfalls ist nicht erwiesen, dass man die Steine auflösen kann. Nur sehr schwere Infektion der Gallenblase und Gallengänge macht die Steine morsch und bringt sie zum Zerfall. Eine therapeutische Ausnutzung dieser Beobachtung dürfte recht schwierig sein. Von meinen Patienten hatten eine ganze Reihe die Chologen- und Schürmayer'sche Kur durchgemacht; sie hatten auch anfänglich einen Erfolg verspürt. Als ich sie aber operierte, weil keine Latenz eingetreten war, bargen sie sämtlich grosse Steine in ihren Gallengängen und von einer Auflösung war gar nichts zu entdecken. Und wenn ich die sämtlichen Schürmayer'schen und Glaser'schen angeblich geheilten Gallensteinkranken operieren könnte, ich würde — des bin ich gewiss — in allen Fällen noch die Steine antreffen, wenn auch zur Zeit die entzündlichen Prozesse verschwunden sein mögen.

So bin ich der Ansicht, dass alle internen Mittel, wie sie auch heissen mögen, nur die augenblicklichen Äusserungen der Cholelithiasis — die Entzündung, die Kolik, den Schmerz — beseitigen können, dass aber eine Heilung im Sinne der Operation, Beseitigung der vorhandenen Steine, weder Olivenöl noch Eunatrol, weder Clemm, Glaser noch Schürmayer erreichen. Eine Heilung ist möglich nur bei kleinen Steinen, die die Papilla duodeni passieren können, oder bei grossen Steinen durch Ausbildung von Fisteln zwischen Gallensystem und Darm. Beide Heilungsvorgänge sind aber nicht immer vollständig und nicht ungefährlich.

Dagegen ist der Eintritt der Latenz, die einer Heilung gleich kommen kann, bei der Cholelithiasis ein sehr häufiges Ereignis; dieses kann eintreten trotz jeder Behandlung mitten in den fürchterlichsten Koliken und Schüttelfrösten. Der wissenschaftliche Arzt wird nicht immer den Erfolg seiner Kur einer Arznei zuschreiben.

Wie wenig die innere Medizin auf dem Gebiete der Gallensteinbehandlung leistet, wenn sie das Ziel verfolgt, wirkliche Heilung d. h. Beseitigung der Steine herbeizuführen, das beweisen doch am besten die unzähligen Mittel, die immer wieder gegen dieses Leiden empfohlen werden; das beweisen die guten

Erfolge so vieler Kurpfuscher, die sich rühmen, so manchen Kranken von der Operation gerettet zu haben. Auf diesem Felde lässt sich noch „ein gutes Geschäft“ machen, da bei der relativen Harmlosigkeit der Cholelithiasis in vielen Fällen die gute Mutter Natur so freundlich die törichten Bemühungen kurpfuschender Leute unterstützt. Leider gibt es selbst Ärzte, die eine Behandlung einschlagen, vor der der wissenschaftlich Denkende geradezu erschaudern muss. Ich denke hier besonders an Schürmayer. Ich würde es nicht der Mühe für wert halten, in einem besonderen Artikel auf seine Kur einzugehen, aber gerade in dem Moment, wo ich dieses Kapitel über die Indikationen zur Gallensteinoperation niederschreibe, lese ich unter „Wissenschaftliche Mitteilungen“ in der Allgem. med. Zentralzeitung 1904 Nr. 19 einen Vortrag: „Schürmayer, Neue Gesichtspunkte in der Diagnose und Therapie der Cholelithiasis“, den der Autor auf der 25. Versammlung der balneol. Gesellschaft in Aachen gehalten hat. Wie eine medizinische Zeitung einen solchen Wust von Phantastereien und kritiklosen Anschauungen aufnehmen kann, und wie eine wissenschaftliche Gesellschaft es dulden kann, dass ein solcher Vortrag überhaupt gehalten wird, das verstehe ich nicht! Man lese nur, was er zur Diagnose der Cholelithiasis sagt, wie er es versteht, die sonst so segensreichen Strahlen Röntgens für seine wunderliche Kur auszunutzen. Schürmayer tischt uns hier vom Cavum des Zwerchfells, von den Adhäsionen zwischen Leberoberfläche und Zwerchfell Geschichten auf, dass man sich in die Zeiten von Don Quixote versetzt glaubt. Ich habe die feste Ueberzeugung, dass Schürmayer die Röntgentechnik, die seiner Meinung nach zur Diagnose der die Cholelithiasis begleitenden, pathologisch-physiologischen Zwerchfellbewegungen von höchster Bedeutung ist, nur „insceniert“ hat, um den Patienten durch die geheimnisvollen Strahlen zu imponieren. Vielleicht weiss der Leser noch einen andern Grund? — Adhäsionen zwischen Zwerchfell und Leberoberfläche kommen natürlich vor, wenn die Cholangitis in der Leber bis zur Leberoberfläche vorgedrungen ist, — aber in ca. 80 % der Fälle ist das Gallensteinleiden auf die Gallenblase beschränkt und sehr selten greift der Entzündungsprozess vom Choledochus auf die feinen Gänge über. Für solche Fälle haben natürlich die diagnostischen Spitzfindigkeiten Schürmayers gar keinen Wert. Ich bin kein grosser

Kenner der Röntgentechnik, aber soviel weiss ich, dass nur Schürmayer im Röntgenbild das sieht, was er auf pag. 355 schildert —, ein Anderer würde von alledem nichts sehen. Es ist schade um die Druckerschwärze, die nötig wäre, um die Schlussfolgerungen Schürmayers hier wiederzugeben. Deshalb mag Jeder, der die Lust verspürt, den Vortrag Schürmayers nachzulesen, die Nr. 19 der Allgem. med. Centralzeitung sich verschaffen; er wird nach der Lektüre der Ansichten Schürmayer's über diese ebenso verwundert den Kopf schütteln, wie ich. —

Bei der Unkenntnis, die Schürmayer im Hinblick auf die pathologische Anatomie der Cholelithiasis an den Tag legt, kann es nicht Wunder nehmen, dass seine kombinierte Methode der Behandlung Gallensteinkranker nach jeder Richtung hin der nur bei Naturheilkundigen üblichen Therapie gleicht. Es gibt nichts, was Schürmayer nicht anwendet: Elektrizität, Massage mit Hand und Apparat, Vibrationsmassage, Oscillationstherapie, körperliche Gymnastik mit und ohne Apparate, Atemgymnastik mit und ohne Apparate, Bewegungstherapie dito, Balneotherapie, Hydrotherapie, Thermotherapie, elektrische Wärmekissen, Elektrothermophore, Sandbäder, lokale Glühlampenbäder etc. Dazu gibt er Arzneimittel; denn welcher Pat. wäre wohl zufrieden, wenn er keinen Tee oder keine Arznei bekommt? Er sagt zwar, dass es bei ihm keine Geheimnisse gäbe, doch gibt er die Zusammensetzung seiner Arznei nicht an. Doch damit nicht genug: er empfiehlt noch eine typische Lage, Taxis genannt (nicht zu verwechseln mit der Taxis eingeklemmter Brüche!), welche Eigenschaften haben soll, deren Schilderung jeden ins höchste Erstaunen setzen muss. Selbst zur Beseitigung von Adhäsionen wird eine symptomatische Behandlung eingeleitet. Zuletzt kommt die Nachkur mit der „allbewährten Trinkkur.“ Ich gehe nicht weiter auf die märchenhaft klingenden Auseinandersetzungen ein, in denen er natürlich immer vor den extremen Chirurgen warnt, die „von ihrem vermeintlichen Alleskönnen zu sehr beeinflusst sind.“ Es wäre allerdings traurig und schlecht um uns bestellt, wenn wir so lückenhafte Kenntnisse von dem Wesen der Cholelithiasis hätten, wie Schürmayer. Die Schürmayer'sche Kur wirkt durch die Mittel, die auch anderweitig erprobt sind: durch die Atmungsgymnastik, die Laxantien, die Ruhe-, Thermophor- und Trinkkur und

was er sonst noch hinzufügt, das geschieht nur deshalb, um den Patienten die Macht der zahlreich zu Gebote stehenden Mittel zu zeigen und sie durch eine Polypragmasie, die gerade dem Nichtkönner eigen ist, recht zu verblüffen.

Ich habe es bisher unter meiner Würde gehalten, über die Therapie Schürmayer's in Diskussion zu treten, da er es niemals für nötig hielt, in einer Fachzeitung über seine Kur zu berichten; natürlich „wollte er seine neuen Gedanken erst auf ihre Leistungskraft prüfen!“ Aber das hielt ihn nicht ab, schon seit Jahren bei den Gallensteinkranken selbst durch Versenden von Prospekten und Zirkulären für seine Kur Reklame zu machen. Erst in jüngster Zeit ist er mit seiner sog. „wissenschaftlichen“ Mitteilung hervorgetreten; nun halte ich es für angezeigt, die Schürmayer'sche Kur einer Kritik zu unterwerfen, und ich komme zu dem Schluss: Sie bringt absolut nichts neues, Schürmayer schlägt im Gegenteil eine Behandlung ein, die für viele Fälle schadet, — und schafft er Nutzen, so ist nicht er daran Schuld, sondern die Krankheit selbst, die eine ungemein grosse Neigung zur Latenz hat, auch bei verkehrtester Behandlung. Und solch ein Mann wagt die Forderung an uns zu stellen, die extreme Chirurgie müsse physiologischer denken lernen! Wer eine Krankheit behandeln will, muss vor allen Dingen ihr Wesen kennen. Ich behaupte, dass die meisten Vertreter der operationslosen Behandlung kaum eine Ahnung haben, wie es bei einem Gallensteinkranken im rechten Oberbauch aussieht. Sie können daher gar nicht wissen, welche Fälle sich für die innere Behandlung und welche sich für die operative eignen. Und deshalb sollten sie die Behandlung Leuten überlassen, die von der Sache etwas verstehen. Ich bin vielleicht etwas scharf in meinem Urteil. Aber den ehrlich denkenden und wissenschaftlich strebenden Arzt muss es empören, wenn den Laien solche Märchen aufgetischt und Kranke der Operation entzogen werden, denen man leicht hätte helfen können. Ich habe kein Verlangen nach mehr Arbeit, denn trotz der reklamehaften Anpreisungen „operationsloser Gallensteinbehandlung“ nimmt die Zahl der Operationsbedürftigen in meiner Klinik von Monat zu Monat zu. Es ist mir demnach auch ganz gleichgültig, ob Schürmayer 400 oder 4000 Gallensteinkranke in seiner Anstalt mit seiner Kur beglückt. Aber wenn ich bedenke, welche Arbeit und welcher Fleiss

nötig waren, damit ich die Cholelithiasis in ihrem wahren Wesen richtig zu erfassen lernte, und wenn man sich überlegt, auf Grund welcher mangelhaften Kenntnisse und Erfahrungen oft die operationslose Therapie betrieben wird und wie gern die Patienten sich ihr anvertrauen, dann möchte man alles Kurieren am liebsten „an den Haken hängen.“ Mit der Zeit bricht sich das Gute aber doch Bahn, und so wird auch die Gallensteinchirurgie in einem Glanze erstrahlen, der die angeblichen Heilungen und rätselhaften Erfolge kurpfuschender Personen als Lüge und Betrug hinstellen wird. —

Wer die obigen Ausführungen über die Indikationen zur Gallensteinoperation mit Aufmerksamkeit durchgelesen hat, wird sich bald klar werden, welche Zwecke wir mit unseren Gallensteinoperationen verfolgen müssen.

Der **Zweck der Gallensteinoperation** ist ein dreifacher; 1) Beseitigung der durch die Anwesenheit der Steine begünstigten Entzündung und 2) Entfernung der Steine selbst; 3) Verhütung einer Neubildung von Steinen. In seltenen Fällen gelingt es, durch einfache Entfernung der Steine auch die Forderung unter 1) zu erfüllen. Setzen wir den günstigsten Fall, dass ein einziger grosser Stein im Gallenblasenhals steckt; schieben wir den Stein funduswärts und entfernen ihn, nachdem wir die Gallenblase am Fundus geöffnet haben, von hier aus durch eine Kornzange, so würden wir bei sofortigem Verschluss der Gallenblase sehr schlecht für die Ausheilung der gleichzeitigen Gallenblasenentzündung sorgen. Zwar kann, nachdem der Stein beseitigt, der Cysticus die Drainage der Gallenblase besorgen: aber dieser Gang ist so eng, dass wir uns auf seine Hilfe nicht verlassen können. Überall in der Chirurgie gilt es als Grundsatz, eine Entzündung durch ausgiebige Drainage zu behandeln. Von dieser Forderung sollen wir auch in der Gallenblasenchirurgie nicht abgehen, und deshalb ist es verständlich, dass ich von einer Cystendyse nichts wissen will. Ist sie durchführbar, so kann man sagen, dass die Operation nicht indiziert war, denn wie wir bereits gesehen haben, nicht der Stein als solcher, sondern die Entzündung gibt die Indikation zur Operation ab.

Wie ich jede Gallenblase drainiere, so drainiere ich auch jeden Choledochus, da mir die Drainage durch die enge Papille nicht sicher genug ist. Die Choledochotomie mit Naht sollte wie die Cystotomie mit Naht nicht mehr ausgeführt werden.

Vollständig verwerfe ich alle Zertrümmerungen der Steine. Ich verstehe in der Tat nicht, wie ein so tüchtiger Chirurg, wie Kocher, eine solche Operation als ein „vorzügliches Verfahren“ empfehlen kann.

Ganz unverständlich ist es, wie man Steine in der Gallenblase zertrümmern kann, aber auch für die Cysticus- und Choledochussteine ist das Verfahren zu verlassen.

Wer garantiert dafür, dass auch alle Steintrümmer abgehen? Statt eines grossen Steines, der leicht herauszuschneiden war, schaffe ich eine Menge Trümmer, eine Art Schlamm, der erst recht zu einer Verlegung der Papille und einer Erhöhung der Infektion beitragen kann. Ich würde die absichtliche Zertrümmerung eines zur Exzision geeigneten Steines für einen Kunstfehler halten, der den Patienten berechtigte, gegen den Operateur die Anklage zu erheben. Ich weiss sehr wohl, was ich schreibe. Aber so sehr bin ich von der völligen Unzweckmässigkeit und grossen Fehlerhaftigkeit aller absichtlichen Zertrümmerungen überzeugt, dass ich diese meine Ansicht vor Gericht als Sachverständiger in allen Punkten aufrecht erhalten würde.

Es ist schon schlimm genug, wenn einmal ein Chirurg unabsichtlich einen Stein zerbricht; aber das ist oft nicht zu vermeiden. Die Konkremente sind oft so weich, dass sie auch bei vorsichtiger Palpation des Cysticus und Choledochus in Trümmer gehen. Aber wie man an eine Gallensteinoperation herantreten kann in der Absicht, eine Choledochotripsie auszuführen, ist mir bei dem jetzigen Stand der Gallensteinchirurgie unfassbar.

Wer auf meine Erfahrungen, die ich bei fast 1000 Gallensteinoperationen gesammelt habe, etwas gibt, der unterlasse also alle Verschlüsse der Gallenblase und des Choledochus und zertrümmere vor allen Dingen mit Absicht keine Steine. Nach jeder Operation, gleichgültig, ob ich sie an der Gallenblase oder am Choledochus vornehme, muss ich Gelegenheit haben, die Gallenwege ausspülen zu können, um zurückgelassene Steine herauszubefördern; ich drainiere die Gallenwege und erfülle somit die Hauptindikation der Operation, die Beseitigung der Entzündung.

Die dritte Forderung — Verhütung einer Neubildung von Steinen — ist nicht zu erfüllen, wenn bei dem Patienten die Tendenz zu der Bildung von Lebersteinen besteht. Es ist zwar selten,

dass die Konkremente primär in den Gallengängen sich bilden, aber es kommt doch vor. Die Hauptbildungsstätte der Cholelithen ist unbedingt die Gallenblase. Wird sie entfernt, so heilen wir auch im Sinne der inneren Mediziner die Krankheit gründlich. Doch müssen wir die Gallenblase ganz entfernen bis zum Cysticus. Bleibt von diesem Gang viel stehen, so buchtet sich der enge Gang allmählich aus, und in diesem Hohlorgan kann es sehr wohl wieder zu einer Neubildung von Steinen kommen. Im Choledochus selbst ist eine Neubildung bei gutem Gallenfluss und offener Papille kaum denkbar.

Erhalten wir die Gallenblase, so ist es gewiss möglich, dass sich wieder neue Steine bilden, doch ist ein derartiges Vorkommnis noch nicht beobachtet worden. Ich werde in dem Schlusskapitel, in dem ich die Frage der Rezidive ausführlich beleuchte, diesen Punkt noch weiter erörtern.

Die Verhütung der Neubildung von Steinen ist insofern auch Sache des Chirurgen, als derselbe nach der Entlassung des Operierten demselben Vorschriften mit auf den Weg geben muss, wie er am besten einem Rezidiv vorbeugt. Im übrigen tritt nach der Operation gewöhnlich wieder der innere Arzt in Aktion und kann viel dazu beitragen, den Erfolg, den sein chirurgischer Kollege erzielt hat, festzuhalten und zu verbessern.

Diese Vorschriften beziehen sich auf die Diät (oft, gut, aber wenig essen!), auf die Körperbewegung (Schwimmen, Turnen, Massage, soweit es die Narbe erlaubt); sie bezwecken in erster Linie, die Funktionen der Leber, des Magens und Darms zu beleben, den Gallenfluss anzuregen und die Fortleitung des Pfortaderblutes zu beschleunigen. Nach erfolgter Operation ist also eine Massagebehandlung gewiss am Platze, und es würden dann überhaupt alle die Massnahmen in Betracht kommen, die Schürmayer fälschlich gebraucht, während der Patient noch Steine beherbergt: Atmungstherapie, Balneotherapie, Hydrotherapie etc.

Wer meine Publikationen über die Gallensteinkrankheit kennt, der weiss, dass ich gern den Gallensteinoperierten Karlsbader Kuren empfehle und mir wohl bewusst bin, dass mit der Operation allein die Krankheit nicht behoben wird, sondern dass ein verständiges Verhalten der Patienten dazu gehört, um das, was wir durch den Eingriff erreicht haben, dauernd festzuhalten. —

Ich will diesen Abschnitt über die Indikationen und Contra-Indikationen zu einer Gallensteinoperation nicht schliessen, ohne der Indikationsstellung Finks gedacht zu haben.

Fink sagt in seiner Arbeit: Erfolge einer einmaligen Kur in Karlsbad usw. auf p. 51: „So günstig auf der einen Seite die durch die Karlsbader Kur erzielten Erfolge sind, muss ich auf der anderen Seite erklären, dass ihr Grenzen gesteckt sind. Diese Grenzen sind gegeben durch die Fortdauer der Beschwerden, durch das Hinzutreten einer Infektion und durch den chronischen Choledochusverschluss.“ Im Hinblick auf Punkt 1 und 3 bin ich derselben Meinung wie Fink, Punkt 2 kann ich nicht billigen. Die Infektion tritt nach meiner Ansicht, abgesehen von den Adhäsionskoliken, wohl in jedem Fall von Cholelithiasis hinzu, wenn sie aus dem latenten Stadium in das aktuelle hinübertritt. Man müsste also in jedem Falle von Cholecystitis operieren. Würde Fink sagen: Durch das Hinzutreten einer schweren akuten oder einer chronisch werdenden Infektion, so würde ich gegen seine Indikationsstellung nichts einwenden. Fink hat über die Pathologie der Cholelithiasis ganz andere Ansichten wie z. B. Törnquist und ich: er legt den mechanischen Einwirkungen der Steine einen viel grösseren Wert bei. Ich bin überzeugt, dass Fink, wenn erst seine z. Zt. noch spärlichen operativen Erfahrungen zugenommen haben und er einmal Gelegenheit hatte, Fälle von akuter Cholecystitis und akutem Choledochusverschluss zu operieren, sich mehr und mehr meinen Anschauungen über die Entstehung der Koliken etc. anschliessen wird.

II. Die spezielle Technik der Gallensteinoperationen.

Courvoisier hat in seinem vorzüglichen Werke: „Casuistisch-statistische Beiträge zur Pathologie und Chirurgie der Gallenwege, Basel 1890“ die Betrachtung der Operationen am Gallensystem nach folgendem Plan vorgenommen:

1. Operationen an schon bestehenden äusseren Fisteln der Gallenwege.

2. Operationen an der mit der Bauchwand verwachsenen Gallenblase.

3. Operationen an der freien, nicht mit der Bauchwand verwachsenen Gallenblase — Laparotomische Operation.

Zwar ist es, wie Courvoisier sagt, richtig, dass diese Einteilung historisch-genetisch begründet ist, mir scheint es aber praktischer, wenn ich Nr. 3 vorweg nehme, dann Nr. 2 und zuletzt Nr. 1 folgen lasse. Denn äussere Fisteln entstehen zwar oft spontan, sind aber meistenteils doch die Folge von unseren Operationen. Ich bespreche also zunächst die **Operationen an der freien, mit der Bauchwand nicht verwachsenen Gallenblase.** Die Nomenclatur der Operationen am Gallensystem ist durch Courvoisier's Bemühungen geordnet worden. Statt der langen Bezeichnung Totalexstirpation der Gallenblase gebrauche ich überall das Wort: Ectomie. Der Unterschied zwischen primärer oder sekundärer Cysticotomie bedarf keiner weiteren Erklärung. Statt Cystendyse könnte man besser sagen Cystotomie, im Gegensatz zur Cystostomie (Fistelbildung), doch hat sich die Bezeichnung Cystendyse resp. ideale Operation so eingebürgert, dass wir bei dieser Bezeichnung bleiben wollen.

Wer sich für die Geschichte der Gallensteinoperationen interessiert, den verweise ich auf die Werke von Courvoisier und Langenbuch; in meinem Buche ist kein Raum, sich mit der Geschichte der Gallensteinchirurgie eingehend zu befassen, ich werde nur bei den einzelnen Operationen einige historische Daten wiedergeben.

1. Die Operationen an der Gallenblase.

Mein Buch ist betitelt: „Die in meiner Klinik geübte Technik der Gallensteinoperationen.“ Es muss deshalb den Leser befremden, dass ich in den folgenden Kapiteln zwei Operationen bespreche, die ich nicht übe; ich meine die **Punktion der Gallenblase durch die Bauchwand hindurch** und die **ideale Operation** (die Cystendyse). Ich hätte allerdings diese

beiden Operationen weglassen können, da sie einfach nichts wert sind, aber ich will sie doch anführen, erstens der Vollständigkeit halber, zweitens, weil ich es für angebracht halte, Kritik an diesen Methoden zu üben, und drittens, weil es immer noch Ärzte gibt, die es sich nicht versagen können, die Punktion der geschwollenen Gallenblase vorzunehmen. Wenn auch ein erfahrener Chirurg, der die Gefahren der Punktion kennt, kaum noch die Punktionsnadel in die Gallenblase hineinstösst, so ist dagegen die Cystendyse noch nicht völlig aus der Gallenblasenchirurgie verbannt. Vielleicht gelingt es meinen Bemühungen, dieser „jammervollen“ Methode den Todesstoss zu geben und sie endgültig in die chirurgische Rumpelkammer der historischen Operationen zu werfen, in der sie neben so vielen schlechten Methoden für immer liegen bleiben kann. Ich bespreche zuerst

a) Die Punktion der Gallenblase.

Diese häufig zu diagnostischen, selten zu kurativen Zwecken vorgenommene kleine Operation wird entweder mit feiner Nadel oder dünnem Troicart ausgeführt. Dass der Arzt bei dieser Prozedur streng aseptisch verfährt, d. h. die Nadel auskocht und seine Hände und die Bauchhaut gehörig desinfiziert, versteht sich von selbst. Aber trotz aller Asepsis haften der Punktion so grosse Gefahren an, dass ich eindringlich vor derselben warnen muss.

Die Gallenblase steht oft unter hohem Druck, enthält infektiöses Sekret, so dass, wenn wirklich die Nadel das Hohlorgan trifft, gleich beim Herausziehen flüssiger Inhalt leicht aus der Punktionsstelle nachsickern kann, wodurch der Patient in grosse Lebensgefahr gebracht wird. Der pralle Tumor der empyematösen Gallenblase, der oft die Grösse eines Kindskopfes erreicht, mag manchen Arzt verlocken, die Punktionsnadel in die Hand zu nehmen, um den ungläubigen Angehörigen durch Vorzeigung von Eiter die Notwendigkeit der Operation zu beweisen. Aber ehe der Eingriff stattfinden konnte, hatte eine rasch eintretende Peritonitis die Vorbereitung zur Operation und den Transport in eine Klinik unnötig gemacht.

Hat sich in den Bauchdecken über der Gallenblasengegend ein deutlicher Abszess ausgebildet, der fluktuiert, so wird man gegen die Punktion nichts einwenden, wenn es darauf ankommt, dem Patienten, der sich nicht zur Operation entschliessen kann, durch Vorzeigen der mit Eiter angefüllten

Spritze die Notwendigkeit der Operation klar zu machen. Ebenso ist es nach gemachter Bauchwandinzision bei einer Gallenblase, die mit dem Peritoneum parietale verwachsen ist, oft von Vorteil, eine Stelle aufzusuchen, an welcher die Eröffnung der Gallenblase erfolgen kann. Einstiche unter genauer Kontrolle des Auges, nicht zu tief geführt, werden in solchen Fällen niemals schaden. **(Nr. 55.)**

Wenn ich schon von der Punktion einer palpablen grösseren Gallenblase gänzlich abraten muss, so brauche ich kaum darauf hinzuweisen, dass ich Harley's Prozedur mit einer spitzen Nadel, die er durch die Bauchwand durchstiess, um nach Steinen zu suchen, geradezu verdammen muss. Der Autor nennt dieses Verfahren „easy and safe" (leicht und gefahrlos); es ist mehr leichtsinnig wie leicht und dabei höchst gefahrvoll, denn Harley's Patient starb, wie Courvoisier angibt, 24 Stunden danach an Peritonitis.

b) Die Cystendyse (ideale Operation) und ihre Modifikationen.

Es sind gerade 20 Jahre verflossen, seit diese Operation zum erstenmale (Meredith) ausgeführt wurde. Damals war die Operation kein Fehler, im Gegenteil eine grosse Tat. Heute, nachdem wir durch unsere Autopsien in vivo ganz genau die pathologische Anatomie der Cholelithiasis studieren und erlernen konnten, möchte ich die Operation, wenn sie wegen Cholelithiasis vorgenommen wird, geradezu als einen Kunstfehler hinstellen. Ist dieses Urteil nicht allzu hart? Ich werde Gelegenheit haben in einem späteren Kapitel, in dem ich von der Wahl der Operationsmethoden sprechen will, die Gründe anzugeben, warum man keine Cystendyse mehr machen darf; in diesem Kapitel interessiert uns vorerst nur die Technik, deren Einfachheit vielleicht gerade daran Schuld war, dass sich diese Operationsmethode in die Chirurgie einbürgern konnte.

Bei der **Cystendyse** (ἐνδύω, ich versenke) wird die geöffnete und entleerte Gallenblase wieder vernäht und versenkt. **(Nr. 1 u. 2.)** Man hat diese Operation auch die ideale genannt, und in der Tat verdient sie diese Bezeichnung, denn für die Praxis ist sie nichts wert.

Bei der Cystendyse eröffnet man wie bei der Cystostomie die Gallenblase am Fundus, nachdem man den flüssigen Inhalt durch Aspiration möglichst entleert hat, extrahiert die Steine mit Zangen oder Löffeln, reinigt die Höhle und näht die Gallen-

blaseninzision wieder zu. Dabei nimmt man Bedacht, dass die Fäden nur die Serosa und Muscularis und nicht die Mucosa durchdringen, damit keine Inkrustation derselben stattfinden kann. Die Naht ist ein- oder zweireihig, jedenfalls dicht anzulegen. Ganz kühne (?) Chirurgen — man müsste richtiger sagen: unvorsichtige Chirurgen — versenkten dann die Gallenblase und vernähten die Bauchwunde völlig. (Fig. 31.) Vorsichtigere Leute brachten die Gallenblasennaht extraperitoneal, d. h. sie nähten den Gallenblasenfundus rings an das Peritoneum parietale, und legten einen Tampon auf die Naht (Fig. 32), damit bei einem etwaigen

Fig. 31.

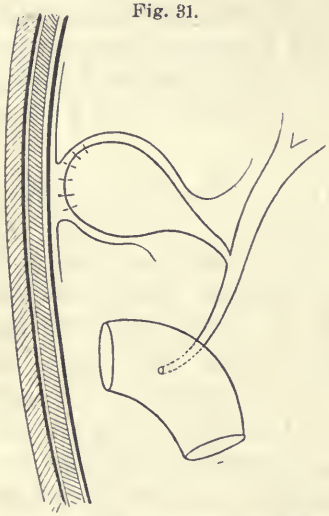

Schema für Cystendyse ohne Tamponade mit völligem Verschluss der Bauchhöhle.

Fig. 32.

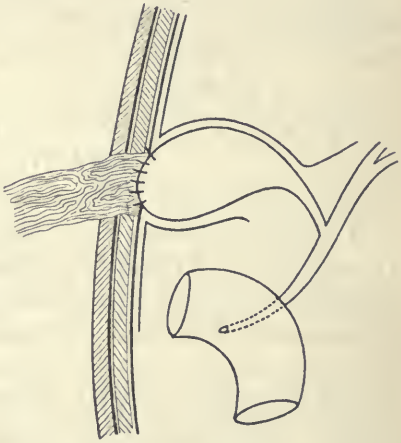

Schema für Cystopexie.

Autbruch der Naht der Gallenblaseninhalt sich nach aussen entleeren konnte. Diese extraperitoneale ideale Methode (Parkes, Carmalt 1886) haben Czerny und Kümmell*) öfters geübt, ich glaube aber kaum, dass sie die Operation (Cystopexie) jetzt noch häufiger anwenden.

Lässt sich die Gallenblase, weil sie hoch liegt oder geschrumpft ist, nicht ohne Zerrung an das Peritoneum parietale heranbringen und hier einnähen, so führt man auf die Gallenblasennaht in die Tiefe einen oder mehrere tamponierende Gazestreifen und sichert so die Peritonealhöhle vor einem Einfliessen von Gallenblaseninhalt. (Fig. 33.) Schon nach 24—48 Stunden stellen sich Ver-

*) Deutsche med. Wochenschrift 1897, Nr. 35—37.

klebungen ein, die den Operierten vor dem grössten Unglück, das eintreten kann, der Peritonitis, schützen. Wer die pathologische Anatomie der Cholelithiasis kennt, wer weiss, wie absolut unsicher wir bei einfacher Eröffnung der Gallenblase in der Entfernung der Steine aus dieser und aus dem Ductus cysticus sind, der kann und darf die Cystendyse nicht gutheissen und ausführen. Ich will hier auf eine nähere Kritik dieser Operationsmethode nicht weiter eingehen und verspare mir das auf ein späteres Kapitel, aber man kann gar nicht genug vor dieser Operation warnen, die, in jeder Beziehung unrationell, heutzutage gar nicht mehr verdient, erwähnt zu werden. Die beigefügten schematischen Zeichnungen, welche die ideale Operation und ihre Modifikationen erklären, ersparen mir über diese Operationsmethode weitere Worte.

Fig. 33.

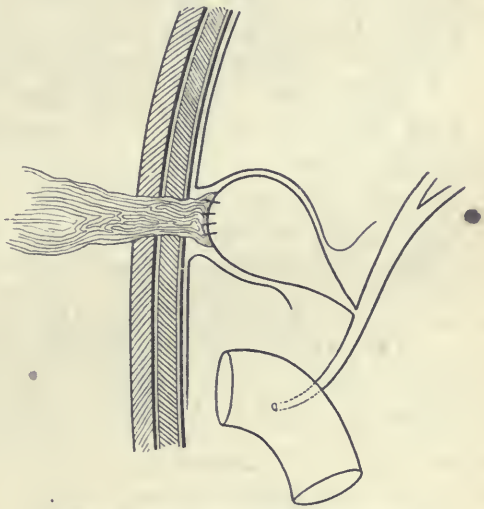

Schema für Cystendyse mit Tamponade.

Ich erwähne der Vollständigkeit halber noch einige Methoden des Gallenblasenschnitts, doch bemerke ich gleich jetzt, dass keine derselben in meiner Klinik zur Anwendung kommt.

Ein umständliches Verfahren gibt Bloch*) an, im Bestreben, die ideale Methode zu vervollkommnen, um die dabei bestehende Gefahr des Aufgehens der Gallenblasennaht zu vermeiden und der Bildung von Verwachsungen, wie sie bei der zweizeitigen Operation angestrebt werden, und deren event. Folgen aus dem Wege zu gehen. Bloch ging folgendermassen vor: Nach Eröffnung des Bauches in der Medianlinie wurden Verwachsungen zwischen Gallenblase und Netz resp. Colon gelöst. Die grosse steingefüllte Gallenblase

*) Oskar Bloch, Cholecystostomie extra-abdominale (extracutanée). Revue de chirurgie. Bd. 15, p. 147, 1895, referiert von Fleischhauer im Jahresbericht für Chirurgie 1895 von Hildebrand.

zog Bloch aus der Bauchhöhle hervor, fixierte sie an der Haut und schloss um sie herum die Bauchwunde. Drei Tage später wurde die Gallenblase eröffnet, die Steine entleert und die Bauchwunde vernäht. 9 Tage später löste der Operateur nach vorheriger Desinfektion die Verwachsungen zwischen Blase und Peritoneum parietale, reponierte die Blase in die Bauchhöhle und vernähte die Bauchhöhle. Mit dieser Operation hat grosse Ähnlichkeit eine bereits 1890 von Wölfler*) und Senger**) angegebene Modifikation der Cystendyse.

Ich glaube nicht, dass sich die Erfinder noch heute ihrer Methoden bedienen. Sie haben den Nachteil, dass man niemals sicher ist, dass alle Steine entfernt sind. Was man in einer Sitzung erreichen kann, soll man nicht auf drei Operationen verteilen. Nicht viele Patienten würden sich zu solchen Wiederholungen verstehen!

c) Die zweizeitige Cystostomie.

Die **zweizeitige Cystostomie** (Blodgett und Kocher 1878, König 1882) ist die einfachste und leichteste Operation an der Gallenblase. **(Nr. 3—5.)** Sie stellt eigentlich nichts weiter vor als eine Probeincision mit Herstellung solcher Verhältnisse, dass es möglich ist, in 8—14—21 Tagen die freigelegte Gallenblase zu eröffnen.

Fig. 34.

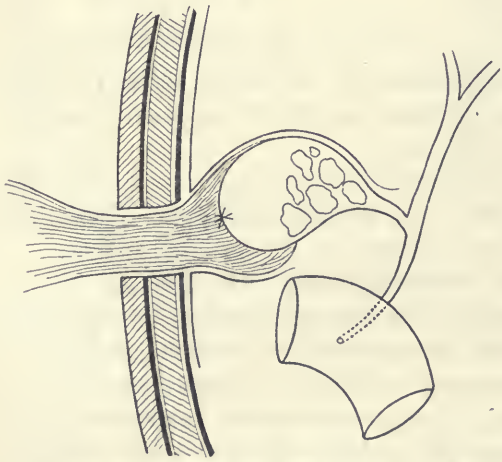

Schema für zweizeitige Cystotsomie. I. Akt.
(Bei * erfolgt im II. Akt die Incision der Gallenblase.)

Früher hat man, wie man den Leberechinococcus zweizeitig operierte, auch grosse, leicht einnähbare Gallenblasen der zweizeitigen Cystostomie unterworfen; heutzutage wird kein Chirurg mehr — wer es tut, ist eben kein Chirurg! — eine grosse mit dem Fundus bis an das Peritoneum parietale

*) Wölfler, Wiener klin. Wochenschr. 1890. Nr. 20 u. 21.
**) Senger, Berliner klin. Wochenschr. 1890. Nr. 22.

reichende Gallenblase der feigen Methode zweizeitiger Cystostomie unterwerfen. Für solche Fälle ist die zweizeitige Operation, die vor 20 Jahren bei der mangelnden Ausbildung der Antiseptik gewiss ihre Berechtigung hatte, heute geradezu ein Kunstfehler.

Der Schnitt zur zweizeitigen Operation kann entsprechend dem Zweck, den wir bei der Operation im Auge haben, recht klein sein, so klein, dass wir gerade den Fundus der Gallenblase freilegen und einen Tampon bis auf die Kuppe der Gallenblase leiten können. Mehr wie 6—8 cm. lang braucht der Musc. rect. abd. im äusseren Drittel nicht inzidiert zu werden. Die Fasern des Musc. rect. abd. werden stumpf getrennt, nur die spritzenden Gefässe werden ligiert, und man sieht auch hier zu, dass man die Nerven in den Inscript. tend. nach Möglichkeit schont. Ist die hintere Muskelscheide samt dem Peritoneum in einer Ausdehnung von 4 cm. geöffnet, dann schiebt man etwa hervorquellendes Netz und Darm bei Seite und sucht die Gallenblase auf. Ich widerrate, irgendwelche Fäden zwischen Peritoneum pariet. und Gallenblase anzulegen, da man nie wissen kann, wie dick resp. wie dünn die Gallenblasenwand ist, und ob nicht beim Anstechen die Nadel zu tief dringt und das Hohlorgan eröffnet. Ebenso ist der Riedel'sche schwarze Faden am Fundus der Gallenblase, wo man die spätere Incision vornimmt, überflüssig; auch bei seiner Anlegung kann man die Gallenblase eröffnen, und legt man ihn zu oberflächlich an, so kann man sicher sein, dass er beim Verbandwechsel nach 8 oder 14 Tagen sich bereits abgestossen hat und den erhofften Zweck nicht mehr erfüllt. Ich für meine Person verzichte überhaupt soviel wie möglich auf zweizeitige Cystostomien; wenn ich sie ausführe, so fixiere ich die Gallenblase aus obigen Gründen nicht durch Fäden, ich wende aber eine reichliche Tamponade an, damit ich die Gallenblase wieder finde. Wenn es möglich ist, so möchte ich einzig und allein die Fixation des genau über der Gallenblase liegenden Leberrandes erlauben. Mit 2 mittelstarken Fäden, denen Draht untergelegt wird, wird die Leber am Perit. pariet. und der tiefen Fascie fixiert (über den Zweck des untergelegten Drahtes siehe weiter unten); dann lege ich 3 Tampons um die Gallenblase, einen lateral, einen medial, einen unterhalb der Gallenblase und schiebe diese Tampons ungefähr bis zur Mitte der Gallenblase vor. In die Mitte dieser Tampons, also genau auf den Fundus der Gallenblase, kommt ein vierter Tampon, den ich beim Ver-

bandwechsel nach 12—14 Tagen zuerst entferne. In derselben Vertikallinie, in welcher die Leber angenäht ist, muss ich auf die Gallenblase stossen, und genau über dem unterhalb der Gallenblase eingelegten Tampon liegt ihr Fundus. Die Tamponade sei ja nicht zu gering, man soll sich den Zugang zur Gallenblase nicht noch mehr erschweren, als das bei der zweizeitigen Methode schon an und für sich der Fall ist.

An der äusseren Wunde ist nach der zweizeitigen Operation nicht viel zu nähen. Der Spalt im Peritoneum ist völlig von Tampons ausgefüllt, an dem Schnitt im Rectus ist auch weiter nichts zu tun, höchstens kann man durch ein paar Hautnähte die äussere Wunde verkleinern. Patient erhält einen Gaze-Watteverband, kommt zu Bett und wird die nächsten Tage wie jeder Laparotomierte behandelt. Meistenteils tritt überhaupt keine Reaktion ein, wenn nicht der Inhalt in der Gallenblase besondere Veränderungen eingeht. Am Peritoneum selbst macht sich kaum je eine Reaktion bemerkbar.

Nicht zu früh, am 12. oder 14. Tage, entfernt man zuerst den mittleren Tampon, event. unter reichlichem Spülen mit 40° C. warmer Kochsalzlösung. Mit einer feinen langen Hohlnadel sticht man die Gallenblase an, ehe man mit spitzem Messer oder dem Paquelin die eigentliche Eröffnung vornimmt. Man kann die drei abschliessenden Tampons event. noch einige Tage liegen lassen, oder auch, wenn sie locker sind und etwas riechen, entfernen. War der Cysticus offen, so fliesst Galle, war er verschlossen, Schleim oder Eiter. Mit Kornzange, Löffeln und durch Spülung mit Kochsalzlösung unter leichtem Druck befördert man die Steine heraus, sondiert, ob noch weitere Steine vorhanden sind, legt ein Rohr oder etwas Gaze in die Gallenblase und lässt die äussere Wunde so weit klaffen, dass man noch nach Wochen einen guten Zugang zur Gallenblase hat. Ein neuer dicker Verband — Mooskissen oder Zellstoffwatte — folgt. Pat. kann event. aufstehen und zur ambulatorischen Behandlung entlassen werden.

Sowohl die primäre zweizeitige Operation als auch den ersten Verbandwechsel, d. h. die Eröffnung der Gallenblase, kann man ohne allgemeine Narkose ausführen. Die Schleich'sche Anästhesie genügt bei kouragierten Kranken völlig, für sensible Naturen empfehle ich, wenigstens für die Bauchdeckenincision, die Narkose, allenfalls den Ätherrausch. Ich ziehe die Sauerstoff-Chloroformnarkose vor.

Die zweizeitige Operation verdankt ihre Entstehung der Furcht, dass bei sofortiger Eröffnung der Gallenblase infektiöses Material in die Bauchhöhle einfliessen und Peritonitis verursachen kann.

In den Fällen, wo wir diese Gefahr verhüten können, ist die zweizeitige Operation absolut unnötig, — also bei grosser, leicht zugänglicher Gallenblase, die sich sogar extraperitoneal punktieren und entleeren lässt.

Nur bei Gallenblasen, deren Scheitel nicht bis an das Perit. parietale gebracht werden kann, bei kleiner, geschrumpfter Gallenblase, die hoch unter der Leber liegt, wäre das Verfahren gerechtfertigt. Aber auch in diesem Falle können wir die Gallenblase so entleeren, dass die übrige Peritonealhöhle geschützt wird, und wir können hinterher durch das Schlauchverfahren eine spätere Infektion der Peritonealhöhle, wenn auch nicht in allen, so doch in den meisten Fällen vermeiden.

Bei geschrumpfter Gallenblase konkurrieren drei Methoden: die zweizeitige Cystostomie, die Ectomie und das Schlauchverfahren. Ist eine Ectomie möglich, so ist diese Methode die beste, dann folgt an zweiter Stelle das Schlauchverfahren, erst in letzter Linie steht die zweizeitige Operation.

Aber oft war die Narkose — wenigstens war dies früher bei reiner Chloroformnarkose oft der Fall — so schlecht, dass wir bei dem fortwährenden Pressen und Würgen des Patienten keinen Schritt vorwärts kommen und weder die Gallenblase exstirpieren noch eröffnen konnten. Für solche Fälle empfehle ich die zweizeitige Operation; die Indikation liegt also mehr in einer mangelhaften Narkose, als in der schweren Erreichbarkeit des Organs. Seitdem wir die Sauerstoff-Chloroform-Narkose (seit Fall 792) eingeführt haben, waren alle unsere Narkosen so gut, dass wir keine zweizeitigen Operationen mehr vorzunehmen brauchten.

Riedel empfiehlt die zweizeitige Operation jedem Anfänger, besonders dem Autodidakten, der nichts gesehen hat. Ich möchte solchen Ärzten, wie ich bereits bei den Vorbereitungen zur Operation auseinandersetzte, empfehlen, überhaupt nicht zu operieren. Was wird schliesslich erreicht? Glatte Heilung bei offenem Cysticus — in diesen Fällen ist eine Operation gewöhnlich contraindiziert —, Schleim- oder Eiterfisteln beim Cysticusstein. Der betreffende Arzt blamiert sich, er bekommt den Stein nicht heraus, ein erfahrener Chirurg wird ge-

holt, dieser bessert den Schaden aus, und der ganze Zorn der Angehörigen und des Patienten wird über den ersten Arzt ausgegossen.

Wenn ich den Anfängern einen wohlgemeinten Rat geben soll, so ist es dieser: Nehmt Euch Zeit, einmal 6 Wochen in eine Klinik, in welcher die Gallensteinchirurgie als Spezialität getrieben wird, zu gehen und die Gallensteinchirurgie zu studieren! Der Anfänger wird einen Schrecken bekommen über die Schwierigkeiten der meisten Gallensteinoperationen und wird, wenn er klug ist, die Hand davon lassen. Der sonst chirurgisch gebildete Arzt wird sich sagen: In den 6 Wochen habe ich noch zu wenig gesehen, ich will noch 6 Wochen anwenden, ehe ich einen Gallensteinkranken der Gefahr der Operation aussetze. Manche werden ohne viel Überlegung darauf losschneiden, manche werden Alles erst genau erwägen, — die Naturen sind eben verschieden, und die guten Erfolge hat nicht immer der vorsichtige Arzt, oft fallen sie dem waglustigen Chirurgen leichter zu wie dem, der „allzu viel bedenkt."

Die Vorteile der zweizeitigen Operation — die sichere Bewahrung der Peritonealhöhle vor der Infektion — werden durch die zahlreichen Nachteile vielfach aufgewogen. Wir können uns nicht über die Verhältnisse am Cysticus und Choledochus orientieren; die spätere Entfernung des Steins im Gallenblasenhals und Cysticus macht die grössten Schwierigeiten, ja ist oft ganz unmöglich und erfordert schliesslich ganz besonders schwierige Eingriffe.

Diese Unvollkommenheit der zweizeitigen Operationsmethode hat mit Recht diese von Riedel so gepriesene Operation in Misskredit gebracht, und wir haben allen Grund, dieselbe auf die allernotwendigsten Fälle einzuschränken.

Für mich hat wie gesagt in den letzten Jahren nur noch eine Indikation zur zweizeitigen Operation bestanden: das war die schlechte Narkose. Wenn ein Patient nach Eröffnung der Bauchhöhle fortwährend presst und würgt uud bei jeder Manipulation am Peritoneum parietale blau wird, dann kann man nicht weiter operieren. Man legt Tampons um und auf die Gallenblase und verschiebt die Eröffnung der Gallenblase auf eine spätere Zeit.

d) Die einzeitige Cystostomie.

Bei der **einzeitigen Cystostomie** (Bobs 1867, Sims 1878) erfolgt die Freilegung der Gallenblase und ihre Entleerung sofort; das Organ wird nicht geschlossen, sondern ein Gallenblasenmund

(stoma) hergestellt, der die Galle nach aussen ableitet und wochenlang eine Nachbehandlung des Gallenblaseninneren gestattet. Die Einzelheiten des Verfahrens sind verschieden, je nachdem die Gallenblase übergross, gross oder klein ist, der Inhalt aus Galle, Serum oder Eiter besteht, und der Ductus cysticus durch einen Stein verschlossen ist oder nicht.

Nehmen wir den Fall an, dass wir es mit einer **grossen Gallenblase** zu tun haben, deren **Cysticus resp. Hals frei ist und deren Inhalt aus Steinen und Galle** besteht, während Verwachsungen fehlen.

Die Operation wird dann folgendermassen verlaufen:

Über die Schnittführung durch die Bauchwand habe ich bereits im allgemeinen Teil auf p. 64 die notwendigen Angaben gemacht. Ich möchte nur wiederholen, dass ich auch für die leichteren Fälle den Wellenschnitt empfehle, da man vorher niemals wissen kann, ob es nicht doch statt der geplanten Cystostomie zu einer Ectomie kommen wird.

Ist die Bauchhöhle eröffnet, so wird die Gallenblase mit mehreren genähten Tupfern so umstopft, dass nur ihr Fundus hervorschaut; sowohl die Bauchhöhle ist völlig abgeschlossen, als auch die äussere Wunde überall von Kompressen bedeckt. Der Operateur fasst nun mit einer Hakenpinzette, die er in der linken Hand hält, die Gallenblase am Fundus, ebenso der Assistent. Ist die Gallenblase sehr prall gefüllt, so ist das unmöglich, man verzichtet auf die Benutzung der Instrumente und fixiert die Gallenblase mit dem Zeigefinger und Daumen der linken Hand, damit sie beim Einstechen nicht entweicht. Eine dicke mit einem Schlauch versehene Nadel wird in die Höhle der Gallenblase eingestochen, die Instrumentenreicherin setzt den Dieulafoy an und zieht den Gallenblaseninhalt heraus. Der Wärter hält unter die Spritze eine ausgekochte Schale, in welche der aufgefangene Inhalt unter langsamen Druck entleert wird. Ist die Gallenblase sehr gross und sehr prall gefüllt, so kann man auch direkt unter den Fundus eine kleine Schale z. B. eine ausgekochte Untertasse halten, den Fundus der Gallenblase anstechen und so ihren Inhalt entleeren. Aber die Aspiration entfernt sicherer den ganzen Inhalt der Gallenblase. In einzelnen Fällen ist der Gallenblaseninhalt so zähe und dick **(Nr. 38)**, dass eine Aspiration nichts herausbefördert. Ich empfehle dann die Ectomie, oder man muss den Gallenblaseninhalt durch Incision

entfernen. Besonders bei schlaffen Bauchdecken, bei Hepatoptose kann man die Leber samt der Gallenblase extraperitoneal lagern, durch Incision die Gallenblase direkt entleeren und den Inhalt in eine ausgekochte Schale auslaufen lassen. Doch kann es dabei durch plötzliche, unvorhergesehene Bewegungen des Kranken passieren, dass doch etwas danebenläuft, so dass ich dem Arzte, der Vorsicht über alles stellt, die Aspirationsmethode als die sicherste empfehlen möchte. Fällt die Gallenblase nach erfolgter Aspiration zusammen, so kann man sie inzidieren, etwa 1 cm. lang. Vorher ist es zweckmässig, mit dem Zeige- und Mittelfinger der linken Hand an der medialen Fläche der Gallenblase in die Tiefe bis an den Cysticus zu gehen, um sich zu überzeugen, dass wirklich die Gallenblase völlig entleert ist. Bei Divertikelbildung bleiben diese Ausbuchtungen oft noch gefüllt, und streicht man sie funduswärts aus, so fliesst immer noch eine oft recht bedeutende Menge Flüssigkeit durch die Nadel ab. Die Inzisionsränder der Gallenblase werden mit 2 Roser- oder 2 Péan- oder 2 Königklemmen gefasst; schliessen, wie das häufig der Fall ist, diese Instrumente nicht gut, so ist ein Durchstechen eines Fadens auf jeder Seite zu empfehlen. Man schafft sich so zwei Haltezügel, die uns im weiteren Verlauf der Operation gute Dienste leisten! Nun blickt man in die Gallenblase hinein, der Finger hat aber in dem Organ nichts zu suchen. Sieht man noch Flüssigkeit, so wird diese mit der „Gallenpinzette“, (die nur für diesen Zweck gebraucht, danach sofort in eine mit 3 % Carbolsäurelösung gefüllte ausgekochte Schüssel geworfen wird) durch feine Gazestreifen entfernt. Man achte darauf, dass kein Tropfen daneben fliesst. Sieht man Steine, so werden sie mit Kornzange oder Löffeln entfernt. Auch diese Instrumente werden als infiziert betrachtet und nur im Innern der Gallenblase benutzt. Für die spätere Tamponade gebraucht man eine besondere Kornzange. So räumt man allmählich die Gallenblase aus, bis sie anscheinend leer ist und führt in sie einen Streifen Gaze, der so tief wie möglich bis zum Hals der Gallenblase vorgeschoben wird. Es ist zweckmässig, diesen Streifen mit einem Faden zu versehen oder etwas aus der Gallenblase heraushängen zu lassen, da es bei grossen Gallenblasen nicht immer leicht ist, ihn später zu entfernen. Eine kleine Ruhepause benutzt der Operateur, um sich frisch mit Alkohol und Kochsalzlösung zu waschen. Dann revidiert

er den Hals der Gallenblase und den Cysticus. Zu diesem Zweck drängt der Assistent mit leichtem Druck Pylorus und Duodenum, Netz etc. medial und abwärts, während der Operateur die Gallenblase sanft anhebt und die Leber nach rechts oben schiebt. Ein geübter Chirurg wird bald klar sein, ob alle Steine aus dem Cysticus und Hals der Gallenblase entfernt sind. Zu gleicher Zeit benutzt er die Gelegenheit, um den Choledochus und das Pankreas abzutasten; er zieht den Pylorus und den Magen etwas vor und überzeugt sich auch von ihrem Gesundsein. Die in der Gallenblase befindliche Gaze wird entfernt, wobei man darauf achtet, ob frische Galle geflossen ist; eine eingeführte dicke Sonde stellt fest, dass weitere Steine nicht mehr vorhanden sind. Dann wird ein langes ungefenstertes Gummirohr von 0,5 cm. Durchmesser eingeführt, nicht zu tief, damit es sich nicht abknickt, auch nicht zu oberflächlich, damit es sich nicht herausschiebt, und dieses sofort wasserdicht in die Gallenblase eingenäht. 2 Suturen an jeder Seite, die nur durch Serosa und Muscularis (nicht durch die Schleimhaut der Gallenblase) hindurchgehen, genügen, um den wasserdichten Verschluss zu erzielen. Unter jeden Seidenfaden kommt, ehe er geknotet wird, ein 30 cm. langer Aluminium-Broncedraht. Dieser hat den Zweck, die spätere Entfernung der Seidenfäden samt Knoten zu erleichtern. Bei der Beschreibung der Nachbehandlung komme ich auf diese Manipulation noch zu sprechen. Das Rohr selbst wird mit feiner Nadel angestochen und an der Gallenblasenwand befestigt, so dass ein Hervorrutschen bei und nach der Operation unmöglich gemacht wird.

Fig. 35.

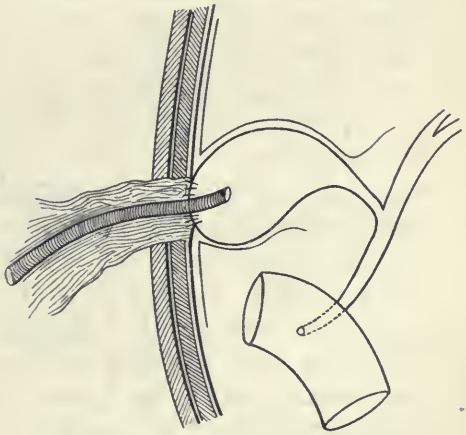

Schema für vollständige Cystostomie.

Es ist unnötig, die Gallenblasenincision grösser anzulegen, als es absolut nötig ist. Von vorneherein mache man sie recht klein, stellt sich heraus, dass grosse Steine vorliegen, so muss

die Öffnung so gross sein, dass sie sämtlich unversehrt extrahiert werden können. Ich bin ein Feind der Steinzertrümmerung, weil durch die Trümmer die Asepsis gestört wird und leicht Stücke zurückbleiben können, die dann zu Rezidiven Veranlassung geben. Der Stein muss unversehrt herausgeschnitten werden, und müsste man eine ca. 4—5 cm. lange Incision in der Gallenblase anlegen. Gallenblasenwunden heilen sehr gut, und schliesslich kann man in solchen Fällen immer noch zur Ectomie schreiten. Aber ja keinen Stein mit Gewalt zertrümmern! Unabsichtliche Cholelithotripsien sind nicht immer zu vermeiden, aber stets unangenehm.

Fig. 36.

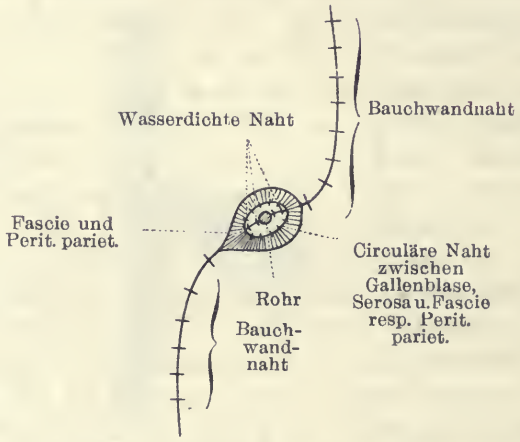

Schema der Einnähung der Gallenblase.

Der eingeführte Schlauch muss recht lang gewählt sein, er führt über den Bauch und hängt an der Seite am Operationstisch herunter, sodass man sofort das Heraustropfen der Galle kontrollieren kann.

Die Incisionswunde der Gallenblase muss in ganzer Länge völlig extraperitoneal liegen; die Einnähung muss also so erfolgen, dass alle Fäden von der Aussenwunde zu erreichen sind.

Ich nähe gewöhnlich den Fundus der Gallenblase im Umfang eines Markstückes heraus und zwar so, dass die Nadel, die recht fein gewählt wird, immer nur Serosa und Muscularis fasst. Dringt sie durch die Mucosa, so entsteht dadurch auch kein Schaden, da ich ja durch das Unterlegen von Aluminium-Bronze-

draht die spätere Entfernung sämtlicher Nähte leicht bewerkstelligen kann.

Ich habe früher mit Catgut genäht (Juniperus-Catgut, Catgut im Saul'schen Apparat und nach Hofmeister sterilisiert), bin aber davon abgekommen, weil in einigen Fällen die Naht nicht hielt und die Gallenblase sich von der Bauchwand löste. In einem Fall ist der betreffende Patient nur mit Mühe und Not dem Tode entronnen. Ich habe dann Seide verwendet, aber die Fäden abgeschnitten, und da ist es passiert, dass die Knoten in die Gallenblase abgestossen wurden und zu erneuter Inkrustation geführt haben. **(Nr. 67.)** Ich habe dann die Seidenfäden lang gelassen, ohne Draht unterzulegen. Aber die Granulationen hüllten die Knoten so ein, dass ein Durchschneiden der Fäden innerhalb des Knotens grosse Schwierigkeiten machte. Alle diese Übelstände fallen bei meiner Drahtmethode fort. Zwischen Rohr und Fäden resp. Draht lege ich einige feine Streifen Gaze ein, ebenso zwischen Fäden und Hautwunde. So schaffe ich eine trichterförmige Wunde, in deren Mitte das Rohr liegt, umgeben von einem Kranz Gaze; darum liegen die Fäden mit dem Draht, und dann kommt wieder ein Kranz Gaze, der die Ränder der Hautwunde ordentlich von einander drängt.

Selbstverständlich hatte ich, ehe ich die Einnähung der Gallenblase begann, die Kompressen, die in der Bauchhöhle lagen, entfernt und mich durch zweimaliges Zählen überzeugt, dass ihre Zahl stimmte. Der Wärter hat bereits während der Operation die Aufgabe, die Kompressen zu sichten, die nichtgenähten von den genähten zu isolieren, damit beim Schlusse der Operation kein unnützer Aufenthalt geschieht. Die genähten Kompressen liegen in Reih und Glied geordnet so am Boden des Operationszimmers, dass ich und mein Assistent sie zählen können. Die Instrumentenreicherin gibt an, wieviel noch vorhanden sind und sofort weiss man, ob noch weitere Kompressen in der Bauchöhle liegen oder nicht.

Es ist, um die Einnähung der Gallenblase sich zu erleichtern, zweckmässig, erst die Bauchwunde zu verkleinern, was ich, wie ich im allgemeinen Teil auf p. 92 auseinandersetzte, nicht mit der Etagennaht, sondern mit der Durchstichnaht besorge. Besonders die Zerrung, die von der medialen Seite her der Gallenblasennaht droht, wird durch die Bauchdeckennaht erheblich gemindert. Ich gehe also gewöhnlich so vor, dass ich

die Gallenblase erst lateral suspendiere (vielleicht mit 4 Nähten). Dann beginne ich, vom Proc. xiph. her mit Durchstichnähten, wobei ich doppelt armierte Nadeln benütze, die Bauchwunde zu schliessen, sodass dann die mediale Annähung der Gallenblase ohne grosse Spannung gelingt. Noch leichter gelingt die Einnähung der medialen Seite der Gallenblase, wenn man auch den unterhalb der Gallenblase liegenden Teil der Bauchwunde ebenfalls durch Durchstichnähte schliesst, ehe man die Fixation der Gallenblase an das Perit. parietale beendet. Auch die eingelegten genähten Tupfer entferne ich fast alle aus der Bauchhöhle vor der medialen Fixation der Gallenblase; hierdurch vermeidet man sehr die Zerrung der Nähte. Es genügt, wenn man einen Tampon auf Magen und Netz liegen lässt und diesen erst entfernt, ehe man die letzten Nähte, die den Verschluss der Bauchhöhle bewirken sollen, anlegt.

Die Gallenblase wird mit dem Perit. pariet. resp. der tiefen Fascie in Verbindung gebracht, nicht mit dem Musc. rect. oder gar mit der Haut. Jede Zerrung muss vermieden werden, damit keine Abknickung des Choledochus erfolgt und keine Gallenfisteln entstehen.

Dicke Rohre in die Gallenblase einzuführen und die Incision weit offen zu lassen, ist falsch. Dadurch entstehen Prolapse der Schleimhaut und Lippenfisteln, die zu kompleten Gallenfisteln führen können. Das Loch in der Gallenblase muss nach Möglichkeit verkleinert werden, die genähte Incision der Gallenblase muss möglichst per primam heilen.

Ist die Bauchwunde völlig geschlossen, so werden die Gallenblasenfäden und Drähte sorgsam in Gaze eingewickelt, damit sie die Bauchhaut nicht irritieren, und dann wird die Naht mit einem grossen Gaze-Watte-Verband bedeckt. Durch die Mitte der den Verband haltenden breiten Cambric-Binde tritt das Rohr hindurch, welches mit einer feinen Sicherheitsnadel an der äusseren Binde befestigt wird. Der Patient wird in das Bett gebracht und das Rohr in eine ausgekochte Flasche gelegt, der Hals der Flasche neben dem Rohr mit steriler Watte locker verschlossen.

Gersuny hat die Gallenblasenfistel nach dem Prinzip der Witzel'schen Gastrostomie angelegt (1898); ich halte solche Prozeduren für völlig zwecklos, denn die Fistel soll so angelegt sein, dass man Ausspülungen der Gallenblase vornehmen und nachträglich

Steine entfernen kann. Legt man Fisteln à la Witzel an, so ist das geradezu unmöglich. Die definitive Heilung der angelegten Gallenblasenfisteln bleibt übrigens, wenn man meine Vorschriften befolgt, fast niemals aus. Entsteht doch einmal eine komplete Gallenfistel, so verfügen wir über eine gänzlich ungefährliche Methode, um die Fistel definitiv zum Verschluss zu bringen. Über diese Operation des Fistelverschlusses werde ich weiter unten die nötigen Angaben machen.

Ich habe soeben die Cystostomie an einer Gallenblase besprochen, deren Cysticus offen ist und deren Inhalt neben Steinen wenig veränderte Galle bildet.

Ich möchte schon hier bemerken, dass für diese Fälle die Exstirpation der Gallenblase besser passt wie die Cystostomie. Weil die Entzündung fehlt, ist in wenigen Minuten die Gallenblase von der Leber abgelöst, während eine regelrechte Cystostomie unter zwanzig Minuten nicht gut durchführbar ist.

In den Fällen, in denen wir es mit einer **entzündeten Gallenblase** zu tun haben, deren Inhalt infektiös ist, erfordert die Cystostomie ganz besondere Vorsichtsmassregeln. Die Infektion kommt zu stande durch Mikroorganismen sehr verschiedener Natur und wird dadurch unterhalten, dass ein Stein den Cysticus resp. den Hals der Gallenblase verlegt und einen Abfluss des Gallenblaseninhaltes choledochuswärts verhindert.

Wie haben wir uns diesem Verschluss gegenüber zu verhalten?

Es versteht sich von selbst, dass wir danach streben, nicht nur die Gallenblasensteine, nicht nur den infektiösen Inhalt in der Gallenblase zu entfernen, sondern auch den verschliessenden Stein an das Tageslicht zu fördern. Bei Patienten, die in sehr geschwächtem Zustand in die Klinik kommen, muss man oft die Operation möglichst beeilen und ist zufrieden, wenn man die Gallenblase eröffnet und die Verhältnisse sich so zurechtgelegt hat, dass die Entfernung des Steines während der Nachbehandlung sich ermöglichen lässt. **(Nr. 11.)** Natürlich ist es besser, wenn gleich bei der primären Operation gründlich aufgeräumt werden und Tabula rasa gemacht werden kann. Zu diesem Zweck wird der Gallenblaseninhalt wie oben beschrieben durch Aspiration entfernt, und da er oft sehr infektiös ist, werden wir bei der Entleerung der Gallenblase besonders darauf achten, dass keine Verunreinigung der Bauchhöhle durch ausfliessendes Sekret stattfindet.

Behufs Entfernung des verschliessenden Steines lege ich Gewicht darauf, den Hals der Gallenblase resp. den Cysticus so frei zu legen, dass eine Freimachung unter der Kontrolle des Auges möglich ist. Dazu verhilft uns am besten der Wellenschnitt. Bei seiner Anwendung kann man durch sanftes Hinüberdrücken des Magens und des Netzes nach der medialen Seite hin und durch Anziehen der Gallenblase in den meisten Fällen den Cysticus nicht nur der Hand, sondern auch dem Auge zugänglich machen. Das Hochstreichen des Steines funduswärts muss sanft geschehen, alles Quetschen und Drücken ist verpönt. Während man mit der linken Hand die Gallenblase an einem Péan, einer König'schen Klemme oder an einem Haltezügel sanft anzieht, führt man die rechte Hand an der medialen Fläche der Gallenblase in die Tiefe und versucht, den Stein zu lockern. Oft rutscht der Stein mit einem sehr charakteristischen Schwapp aus seinem Lager funduswärts und ist dann vom Fundusschnitt aus leicht zu entfernen. **(Nr. 7.)** Gelingt die Steinverschiebung der rechten Hand nicht, so versucht man sie mit der linken. Zu diesem Zweck nimmt man den Stein zwischen Zeigefinger und Daumen der linken Hand und versucht, den Stein beweglich zu machen. Dabei ist es angebracht, eine Stellung einzunehmen, welche die Manipulationen der linken Hand wesentlich erleichtert; ich habe bereits im allgemeinen Teil dieses Handgriffs Erwähnung getan. (p. 63.) Man dreht sich so, dass man mit dem Gesicht nach den Füssen des Patienten sieht, nimmt eine bückende Stellung ein und führt die linke Hand nach hinten in die Bauchhöhle. Dieser Griff ist äussert praktisch und erleichtert die Steinentfernung ausserordentlich. (Fig. 25.)

Es gibt nun Fälle, bei denen man darauf verzichten muss, sofort den Cysticus wegsam zu machen. Ist Patient sehr schwach, reagiert er auf jede Manipulation in der Tiefe der Bauchhöhle mit Stillstand der Atmung, mit schlechtem Puls, so tut man gut, den Stein sitzen zu lassen, wo er sitzt, und seine Entfernung für eine spätere Zeit aufzuheben. Das ist zwar für den Patienten nicht gerade angenehm, aber schliesslich kommt es in erster Linie doch darauf an, die Operation so ungefährlich wie möglich zu gestalten.

Manchmal reagiert der Patient nur auf Druck und Quetschen mit bedrohlichen Erscheinungen von seiten des Herzens und der Lunge, während er vielleicht eine Incision direkt auf

den Stein ganz gut verträgt. Man wird also gegebenen Falles sofort zur Cysticotomie schreiten, deren Technik ich bei den Operationen am Ductus cysticus beschreiben werde.

Ist man im Zweifel, ob das, was man fühlt, Stein, Drüse oder nur verdickte Gallenblasenwand ist, so kann eine Incision die Entscheidung bringen. Fällt sie im Hinblick auf den Stein negativ aus, so ist der Schaden nicht gross: einige Suturen verschliessen rasch die Incision wieder.

In solchen Fällen werden sich die Chirurgen immer verschieden verhalten. Der eine ist eben vorsichtig und riskiert eine solche Incision nicht, der andere wird nicht lange zaudern, und macht im Vertrauen auf seine Technik und Asepsis den aufklärenden Schnitt.

Ich möchte im allgemeinen zur Vorsicht raten **(Nr. 22)**; nur ganz geübte Gallensteinchirurgen sollten die Incision vornehmen.

Ist es gelungen, den Stein aus der Tiefe in den Fundus zu schieben, so fasst man ihn mit der Kornzange oder drückt ihn einfach durch die Öffnung der Gallenblase in das untergehaltene Becken oder in die untergelegte Gaze.

Das weitere Verfahren, die Einlegung des Gummirohres und die Etablierung der Gallenblasenfistel ist bereits oben beschrieben.

Ich habe schon sehr bald — im Jahre 1892 — die Notwendigkeit der Entfernung des Steines im Gallenblasenhals betont, und ich stehe auch heute noch auf dem Standpunkt, dass die sofortige Freimachung des Cysticus bei akuter serös-eitriger Cholecystitis möglichst angestrebt werden muss. Aber unter allen Umständen diese zu forcieren, halte ich nicht für richtig. Die Beseitigung des infektiösen Materials in der Gallenblase, die Verhütung einer sich weiter ausbreitenden Infektion ist in erster Linie anzustreben. So falsch es ist, sich gar nicht um den verschliessenden Stein zu kümmern, so wenig ist es angebracht, denselben à tout prix entfernen zu wollen.

Ich habe früher die Cystostomie als Normalmethode bei der operativen Behandlung der Gallenblasensteine hingestellt und bin sogar so weit gegangen, ulcerative Prozesse, die von der Mucosa aus auf Muscularis und Serosa übergegriffen und hier Defekte gesetzt hatten, durch Excision derselben zu beseitigen

und nach ihrer Vernähung eine Gallenblasenfistel anzulegen. Ich bin von diesem Konservativismus abgekommen und würde nur dann noch so vorgehen, wenn eine Ectomie ganz unmöglich ist. Ulcerationen, die bis zur Serosa vordringen, lassen darauf schliessen, dass die Gallenblase überhaupt schwer erkrankt ist. Ein solches Organ ist für seinen Träger nicht nur unnütz, sondern auch gefährlich: es muss aus dem Abdomen heraus. Ob man die Ectomie sofort oder später vornimmt, das hängt allerdings von vielen Umständen ab, besonders von dem Grade der Infektion, von dem Allgemeinbefinden des Patienten und dem Verlauf der Narkose.

Grosse Gallenblasen lassen sich natürlich leichter in die Bauchwunde einnähen wie kleine; manchmal sind sie sogar zu gross und machen bei der Naht Schwierigkeiten, indem sie sich über das Niveau des Peritoneums hervordrängen. Man hat für solche Fälle die Resektion des Gallenblasenfundus empfohlen. Ich möchte darauf hinweisen, dass solche grosse Gallenblasen mit der Zeit der Schrumpfung verfallen und man die vorgenommene Amputation des Gallenblasenfundus später eventuell bereuen muss. Man sei also nicht zu voreilig mit der Fundusresektion.

Mittelgrosse Gallenblasen lassen sich leicht lateral am Peritoneum suspendieren, die mediale Vernähung macht aber nicht selten Schwierigkeit und ruft eine hochgradige Spannung der Fäden hervor. **(Nr. 20—24.)** In solchen Fällen ist es besser, wenn man **nur die Gallenblase lateral suspendiert, die Bauchwunde möglichst schliesst und zwischen der medialen Fläche der Gallenblase und Netz einige feine Streifen steriler Gaze vorschiebt.** Besonders wenn man in der Tiefe am Cysticus viel hantieren muss, um den Cysticusstein hochzudrücken, ist es angebracht, die mediale Tamponade auszuführen, um dort sich ansammelnde Sekrete abzuleiten. Man kann diese Art der Cystostomie als **Cystostomie mit lateraler Suspension der Gallenblase und medialer Tamponade** bezeichnen. (Fig. 37.)

Ist die Gallenblase geschrumpft, oder liegt sie von vorneherein so tief, dass sie unmöglich an das Perit. parietale angenäht werden kann, so kommt — will man nicht die Ectomie ausführen — das von mir eingeführte **Schlauchverfahren**

(Nr. 26—31) in Betracht, welches später Poppert*) zu seiner **wasserdichten Drainage** umgetauft hat. (Fig. 38.)

Auch das Riedel'sche Verfahren, bei welchem das parietale Bauchfell zu beiden Seiten der Bauchwunde abgelöst und trichterförmig in die Tiefe geschlagen wird, kommt in solchen Fällen in Betracht.

Fig. 37.

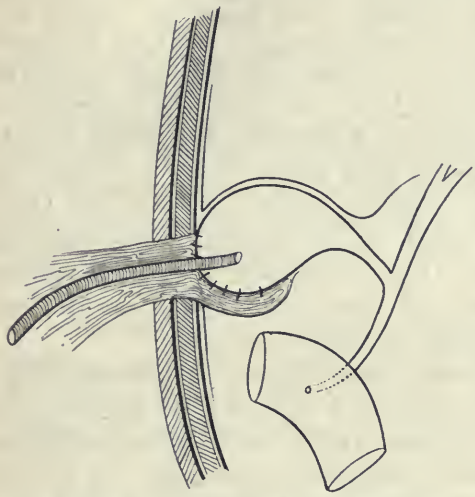

Schema für unvollständige Cystostomie. Der Tampon liegt an der unteren Fläche der Gallenblase und bedeckt die langgelassenen Fäden.)

Das **Schlauchverfahren** hat zweifellos seine grossen Schattenseiten, doch ist es für gewisse Fälle ein recht angenehmes Auskunftsmittel.

Mit wenigen Worten ist es zu schildern. Die Gallenblase wird eröffnet, ihr Inhalt entleert, dann näht man einen feinen Schlauch ein, umgibt diesen mit reichlicher steriler Gaze und leitet diese durch die nur teilweise geschlossene Bauchwunde wieder nach aussen.

Dass das Rohr möglichst wasserdicht liegen muss, das versteht sich von selbst, auch dass man es durch Festnähen vor dem Hervorrutschen schützt.

Die Tamponade scheint von Poppert nicht sehr reichlich gebraucht

Fig. 38.

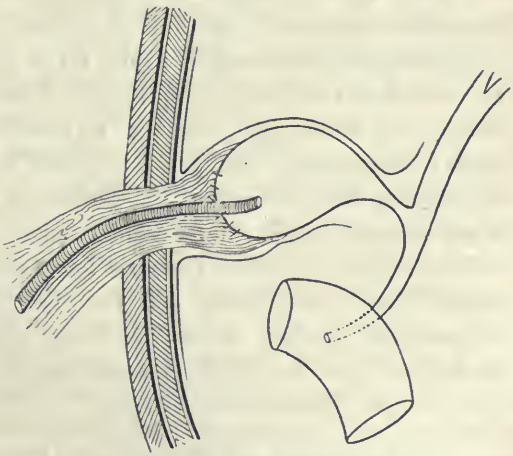

Schema für Schlauchverfahren.

*) Poppert, Zur Technik der Cholecystostomie. Verh. d. 27. Chir. Congr. 1898.

zu werden; ich möchte sie, da zwar ein makroskopischer, aber kein mikroskopischer wasserdichter Verschluss erzielt wird, recht ausgiebig angewendet wissen. Der Schlauch muss in der Mitte der Tampons liegen, damit die freie Bauchhöhle recht sorgfältig abgeschlossen ist.

Bei Anwendung der Cystostomie mit völliger oder nur teilweiser Anheftung der Gallenblase an das Perit. parietale und des Schlauchverfahrens kann man das Trichterverfahren Riedels entbehren. Auch die **Benutzung des Netzes zwecks Abschlusses der Bauchhöhle nach Lauenstein***) ist so gut wie überflüssig. Lauenstein zog das grosse Netz über das Quercolon in die Höhe und nähte es mit seinem freien Rande an die Gallenblasenkuppe an. Dann verwendete er es durch weitere zweckmässige Anheftung an die Bauchdecken zur Bildung eines bis in die Bauchwunde führenden Kanals.

Es existieren noch eine ganze Reihe von unwesentlichen Modifikationen der Cystostomie. So bahnte sich Landerer**) den Weg zur Gallenblase durch das die Gallenblase bedeckende Lebergewebe, welches als Riedel'scher Lappen oft so ausgezogen und verdünnt ist, dass es weiter nichts als eine Bindegewebsplatte darstellt. Ist das der Fall, so ist gegen Landerers Vorgehen nichts einzuwenden, doch soll man nicht zweizeitig operieren, sondern einzeitig, damit man über das Verhalten des Ductus cysticus sich genau orientieren kann.

Das von Delagénière angegebene Verfahren — Voie endocholécystique — besteht in einer völligen Spaltung der Gallenblase vom Fundus bis zum Hals, wobei auch der Cysticus bis in den Choledochus aufgeschnitten wird. Die Methode bildet den Übergang von der Cystostomie zur Ectomie resp. Hepaticusdrainage, und wenn ich auch sehr für eine gründliche Freilegung des Cysticus und Choledochus bin und hier Incisionen nicht scheue, ja gar nicht genug empfehlen kann, so hat die völlige Spaltung der Gallenblase keinen grossen Zweck, ja erhöht sogar die Gefahr der Infektion. Wenn ich die ganze Gallenblase spalten muss, so kann ich sie auch gleich ganz entfernen, also die Operation ausführen, die im nächsten Abschnitte zur Besprechung kommt.

---

*) Lauenstein, Zentralblatt für Chirurgie. 1893 p. 6.

**) Ein Fall von Cholecystostomie. Münch. med. Wochenschrift 1886. Nr. 17.

Einen Übergang von der Cystostomie zur Ectomie bildet die von mir in einigen Fällen geübte **Cystostomie nach Ablösung der Gallenblase von der Leber (Nr. 25).** Durch diese Manipulation kann man auch tieferliegende Gallenblasen erheblich lockern und mit dem Peritoneum parietale in Verbindung bringen. In Fällen, in denen der Operateur die Ectomie plante, während er aber aus irgendwelchen Gründen (schlechte Narkose) von der weiteren Operation abstehen musste, ist diese Operationsmethode gewiss kein übles Auskunftsmittel. Nur wird man keine zirkuläre, vollständige Cystostomie machen, sondern das wunde Leberbett etwas tamponieren und den Tampon oberhalb der angelegten Gallenfistel nach aussen leiten. Das Nähere geht aus der Krankengeschichte im II. Teil **(Nr. 25)** hervor.

e) Die Ectomie der Gallenblase.

Die Ectomie der Gallenblase (Langenbuch, 15. Juli 1882) ist heutzutage diejenige Operation, die am meisten zur Anwendung kommt. Die Erfahrung, dass eine wiederholt entzündete Gallenblase unfähig wird, ihre Funktionen zu erfüllen, und dass das Organ die Hauptbildungsstätte der Cholelithen ist, hat die Exstirpation der Gallenblase zu der augenblicklich beliebtesten Operation am Gallensystem gemacht.

Die Technik der Operation ist folgende: Die Bauchhöhle wird durch den oben beschriebenen Wellenschnitt (p. 64.) eröffnet. Da bei der Excision der Gallenblase der Cysticus besonders berücksichtigt werden muss, ist gehöriger Platz nötig, der Schnitt also besonders in der Mittellinie ausgiebig vorzunehmen und wenn nötig bis oberhalb des Proc. xiph. zu verlängern. Nach Eröffnung der Bauchhöhle wird das Perit. parietale nebst tiefer Fascie beiderseits mit je 2 Mikulicz-Klemmen gefasst. Die Inspektion und Palpation der Gallenblase und des Cysticus, die Behandlung der Adhäsionen ist ungefähr dieselbe wie bei der Cystostomie. Von vornherein sei man sich klar, dass man eventuell bei gleichzeitiger Pankreatitis das Organ nicht entfernen darf, sondern zu einer Anastomose benützen soll; man entschliesst sich also erst dann zur Excision, wenn man sich überzeugt hat, dass von Seiten des Pankreas, des Choledochus etc. keine Contra-Indikationen gegen die Ectomie bestehen. Auch denke man an die Möglichkeit, dass direkt aus der Leber grosse Gallengänge in die Gallenblase einmünden können. **(Nr. 17.)**

Ich habe noch in der II. Auflage des Handbuches der pract. Chirurgie von v. Bergmann, v. Bruns, v. Mikulicz angegeben, dass man die Excision sowohl am Fundus wie am Cysticus beginnen könne. Da es vorkommen kann, dass man bei halber Ectomie noch Halt macht und eine modifizierte Cystostomie ausführt, so möchte ich mich jetzt dahin aussprechen, dass jede Ectomie am Fundus beginnen soll, wenn ich auch zugebe, dass die am Cysticus begonnene Ectomie manche Vorteile hat. In dem Fall **Nr. 17** des II. Teiles hätte eine Excision — am Ductus cysticus begonnen — die Heilung unmöglich gemacht, und auch in anderen Fällen, z. B. bei vergrössertem Pankreaskopf, sieht man oft zu spät ein, dass es besser gewesen wäre, wenn man noch über die Gallenblase verfügen könnte. Mayo scheint die Gallenblase vom Ductus cysticus aus zu exstirpieren; ich möchte, wie gesagt, als das Normalverfahren die Excision vom Fundus aus hinstellen. Ist man gezwungen, die Operation z. B. bei Collaps abzubrechen, so wird man bei der Excision, die am Cysticus beginnt, in vieler Richtung grosse Schwierigkeiten haben.

Soll man vorher die Gallenblase entleeren oder nicht? Entleert man sie nicht, so hat man den Vorteil, dass man jeder Infektion durch eventuell ausfliessende Galle, Serum oder Eiter vorbeugt; man hat aber auch den Nachteil, dass eventuell während der Excision die Gallenblase verletzt wird und nun auf einmal der ganze Inhalt ausfliessen kann. Entleert man sie, so erschwert man sich oft die Ectomie, die an einer vollgefüllten Gallenblase viel leichter vor sich geht.

Es liegt auf der Hand, dass ein vielgeübter Gallensteinchirurg den richtigen Weg zwischen Gallenblase und Leber viel leichter findet wie der Anfänger, und dass der letztere leichter einmal eine Gallenblase anschneidet und ihren Inhalt in die Bauchhöhle oder wenigstens in die untergelegten Tupfer ergiessen lässt. Deshalb rate ich dem Operateur, der noch keine grosse Erfahrung in der Gallensteinchirurgie hat, die Gallenblase möglichst zu entleeren und zwar am besten durch Punktion mit nachfolgender Aspiration. Bei grossen Gallenblasen, die sich extraperitoneal lagern lassen, ist auch die Stichentleerung möglich, doch sei man wegen Beschmutzung der Umgebung dabei recht vorsichtig. **(Nr. 64.)** Ist der Inhalt derselben sehr dickflüssig — oft so zäh, wie Leim —, so gelingt die Ent-

leerung nicht; dann klemmt man die Stichstelle der Gallenblase wieder zu und beobachtet nun doppelte Vorsicht bei der Excision. War der Inhalt Wasser oder dünner Eiter, so gelingt die Entleerung fast völlig, und bei genügender Vorsicht wird man eine Beschmutzung der Umgebung vermeiden können.

Gleichgültig, ob man die Gallenblase entleert oder nicht, immer soll man zwecks Absperrung so viel genähte Tupfer unterlegen, dass ein Einfliessen keine üblen Folgen nach sich zieht. **(Nr. 63.)**

Ich möchte Folgendes raten: Eine wenig veränderte Gallenblase, deren Cysticus offen zu sein scheint, kann man ohne vorherige Punktion exstirpieren; eine morsche, eitergefüllte Gallenblase entleere man, da bei der Operation, d. h. bei der Ablösung der Gallenblase von der Leber, das Gewebe leicht einreissen kann. Will man die Gallenblase ohne vorherige Eröffnung excidieren, so tut man gut, den Cysticus mit einer vorngebogenen Klemme (Fig. 17) abzuklemmen, damit während der Loslösung der Gallenblase vom Leberbett keine Steine aus dem Cysticus in den Choledochus gepresst werden. **(Nr. 49.)**

In die geöffnete und geleerte Gallenblase (die Technik ist bei der Cystostomie beschrieben) stecke ich, ehe ich die eigentliche Excision beginne, soviel Gaze, als die Höhle fasst, und schliesse dann die Öffnung durch einige König'sche Klemmen oder durch die Naht. Stets soll man sich vor Beginn der Excision der Verhältnisse am Cysticus vergewissern. Dicke ödematöse Gallenblasenhälse contraindicieren im allgemeinen die Ectomie, da die Stielung der Gallenblase sehr schwierig ist. Wenn es gelingt, am Cysticus eine vorn rundgebogene Klemme anzulegen, so empfiehlt sich diese Massnahme sehr, da man dadurch ein Eintreten von Eiter und kleinen Steinen in den Choledochus verhütet. **(Nr. 49.)** Kleine, in den Choledochus übergetretene Steine entgehen aber leicht der Palpation und können später die unangenehmsten Erscheinungen machen. Die Kunst der Ectomie besteht darin, dass man die Ablösung der Gallenblase so vornimmt, dass man weder die Gallenblase noch das Leberbett erheblich verletzt. Die Serosa der Leber geht auf die der Gallenblase über; ritzt man den Überzug an der Grenze zwischen Leber und Gallenblase richtig ein, so gelingt es — vorausgesetzt dass die Entzündung keine allzu starke Fixation der Gallenblase an der Leber bewirkt hat — verhältnismässig leicht, das Organ auszuschälen. (Fig. 39.) Umgekehrt, wenn das

Leberbett an der Entzündung der Gallenblase teil genommen hat und diese fest auf ihrer Unterlage fixiert ist, kann es sehr schwer sein, ohne Verletzung der Leber und der Gallenblase die Operation zu beenden. **(Nr. 60.)** Die Gallenblase wird mit einer Kocher'schen Klemme oder bei starker praller Füllung durch die Hand des Assistenten am Fundus gefasst und so gehalten, dass die Grenze zwischen Gallenblase und Leber gut übersichtlich wird. Ein hufeisenförmiger Schnitt

Fig. 39.

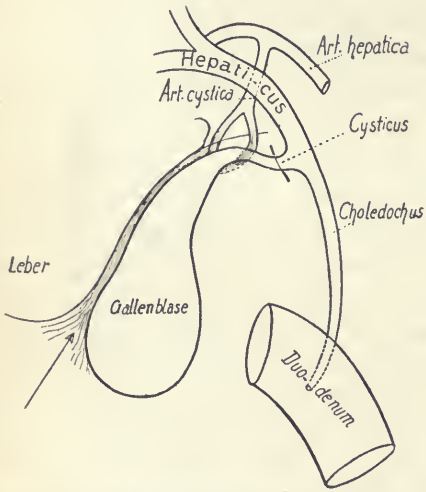

I Schema der Gallenblasen-Excision vor Ablösung von der Leber.

Fig. 40.

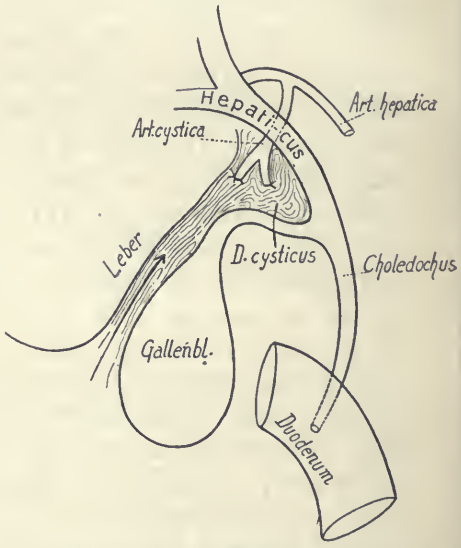

II Schema der Gallenblasen-Excision (nach Ablösung von der Leber und Unterbindung der beiden Aeste der Art. cystica).

folgt genau der Insertion der Gallenblase an der Leber und nun dringt man mit dem Messer, mit der Cooper'schen Schere, mit dem Finger immer mehr in die Tiefe und beseitigt die Stränge, welche die Gallenblase in der Lebernische fixieren. Das sind meist Gefässe, Endverzweigungen der Art. cystica, die am besten frei durchschnitten und, wenn sie bluten, mit Klemmen versorgt werden. Vasa aberrantia der Gallengänge, die in die Gallenblase übertreten, habe ich nur einmal angetroffen, ihr Vorkommen erheischt besondere Massnahmen, die ich im II. Teil an einem Fall illustrieren will. **(Nr. 17.)**

Je tiefer man vorwärts dringt, um so stärker werden die Gefässe; durch erneute Palpation und Inspektion auch von der medialen Seite des Ductus cysticus her orientiere man sich,

wieweit die Ablösung vor sich gegangen ist. Schliesslich hängt die Gallenblase noch an 2 Gebilden, an der Art. cystica und am Ductus cysticus. (Fig. 40.) Die Art. cystica entspringt aus der Hepatica und teilt sich in der Höhe des Halses in 2 Äste. Der eine verläuft zwischen Leber und Hals der Gallenblase, der andere tritt an die mediale Seite des Ductus cysticus. Zuerst gilt es, den mehr nach aussen im Leberbett gelegenen Ast der Art. cystica zu versorgen. Er imponiert gewöhnlich als ein Strang an der der Leber zugewandten Fläche des Gallenblasenhalses und wird besonders deutlich, wenn man die Gallenblase durch den Assistenten kräftig nach unten und innen ziehen lässt. Dass man nicht allzu straff zieht, versteht sich von selbst. In einem Fall **(Nr. 70)** wurde durch zu starkes Anziehen der Gallenblase die Arterie abgerissen, wodurch eine schwere Blutung entstand. Gelingt es, die Gallenblase bequem nach aussen zu ziehen, so kann die Arterie frei durchschnitten, die spritzende Arterie sofort gefasst und mit mittelstarker Seide, die lang bleibt, unterbunden werden. Oft haben entzündliche Prozesse am Gallenblasenhals die normalen anatomischen Verhältnisse der Gefässverteilung ausserordentlich verändert. Das an und für sich nicht sehr starke Gefäss hat einen bedeutenden Umfang angenommen, es ist in starres Gewebe eingehüllt und zeigt bei der Durchschneidung grosse Tendenz zum Zurückschlüpfen. In solchen Fällen ist es gut, das Gefäss vor der Durchschneidung mit einer König'schen oder einer v. Bergmann'schen Klemme zu fassen und zu unterbinden. Oft sind die Verhältnisse so ungünstig, dass überhaupt eine Unterbindung unmöglich ist. **(Nr. 60.)** Ist die Leber starr, liegt sie hoch unter dem Rippenbogen, so ist trotz ausgiebiger Incision in der Mittellinie der Zugang zum Leberhilus kaum zu bewerkstelligen. In diesen Fällen dürfte selbst eine Lannelongue'sche Rippenresektion den Zugang kaum verbessern. Unterbindet man das gefasste Gefäss, so schneidet die Ligatur in dem brüchigen Gewebe durch, die Arterie zieht sich zurück und kann in solcher Tiefe bluten, dass es nicht gelingt, den Seidenfaden zu knoten. Für solche Ausnahmefälle empfehle ich, die Klemme liegen zu lassen und nicht zu unterbinden. **(Nr. 60, Nr. 70, Nr. 99, Nr. 124, Nr. 134.)** Manchmal gelingt es später, wenn der Ductus cysticus sicher und fest ligiert ist, noch die Art. zu unterbinden, da man an der Ligatur des Ductus cysticus viel herzhafter ziehen kann

wie an der der Arterie. Immerhin sei man in den geschilderten Fällen mit der Ligatur vorsichtig und sei zufrieden, wenn die Klemme die Blutung prompt gestillt hat.

In einigen Fällen blutete die durchtrennte Cystica wenig oder überhaupt nicht. **(Nr. 36, Nr. 119.)** Entweder war der Blutdruck in dem Augenblick der Excision sehr minimal, oder die Arterie zeigte so viele Verzweigungen, dass ein eigentlicher Hauptast überhaupt nicht existierte. Man sei aber vorsichtig in der Beurteilung solcher Fälle, da naturgemäss eine Nachblutung eintreten und den Erfolg der Operation sehr in Frage stellen kann. Es ist zu empfehlen, mit der völligen Verschliessung der Bauchwunde eine Zeit lang zu warten und einen Tampon in die Tiefe zu legen, an dem man sehen kann, ob nicht doch ein Gefäss blutet. Erst wenn man sicher ist, dass in der Tiefe kein grösseres Gefäss blutet, kann man die Operation beenden, d. h. die definitive Tamponade anlegen und die Bauchwunde schliessen.

Sobald der laterale Ast der Art. cystica von der Gallenblase abgetrennt ist, stielt sich diese am Ductus cysticus. **(Nr. 64.)** Der Hals der Gallenblase wird besonders medial von Fett umgeben, das man mit der Schere gut zurückschieben kann, wobei gewöhnlich der mediale Ast der Art. cystica etwas blutet. Auch ihn verschliesst man mit mittelstarker Seide. Den Ductus cysticus stielt man nun so, dass man genau seinen Eintritt in den Ductus choledochus übersehen kann. Die Einmündungsstelle liegt bald mehr an der unteren, bald an der vorderen Seite des Choledochus; oft zieht der Cysticus eine Strecke lang parallel zum Choledochus und mündet in diesen dicht neben dem Duodenum. Die Verhältnisse sind so verschieden, dass sich bestimmte Regeln nicht aufstellen lassen. Nicht selten ist der Hals der Gallenblase sehr ausgebuchtet und erstreckt sich nach oben bis unterhalb des Choledochus. In solchen Fällen muss man sich vor einer Verletzung des Choledochus hüten. **(Nr. 38, Nr. 154.)**

Ist der Ductus cysticus gut isoliert, so empfiehlt es sich, die anfangs angelegte vorn gebogene Klemme noch einmal zu entfernen und neu anzulegen, damit man auch sicher ist, dass man keine andern Gebilde (Choledochus) mit gefasst hat. Jetzt fasst man den Cysticus dicht am Choledochus mit einer Königschen Klemme und schneidet nun die Gallenblase zwischen der Absperrungsklemme und der König'schen Klemme ab. Es

ist darauf zu achten, dass man nicht zu sehr an der gestielten Gallenblase zieht, da bei bestehenden Ulcerationen im Cysticus es vorkommen kann, dass die Gallenblase vorzeitig, d. h. ehe man den Seidenfaden um den Cysticus gelegt hat, abreissen kann. **Nr. 39** ist hierfür ein Beispiel!

Ehe man weitergeht, revidiert man das Leberbett, das man zwecks Blutstillung mit einer feuchten genähten Kompresse bedeckt hat, stillt starke Blutungen aus Venen durch Unterbindung. Auch überzeugt man sich, dass die Ligaturen an der Art. cystica resp. den verschiedenen Ästen gut sitzen, beseitigt etwaiges in die Tiefe gelaufenes geronnenes Blut, führt in das Foramen Winslowii, also unterhalb des Lig. hepato-duodenale einen langen genähten Gazetupfer und bringt nun den Cysticus mit der Klemme möglichst in das Niveau der Bauchwunde. Die Palpation des Choledochus in seiner ganzen Ausdehnung überzeugt uns, ob event. Steine in diesem Gang stecken. Darauf wird die König'sche Klemme von dem Cysticus entfernt, sodass austretende Galle in den untergeschobenen Tampon fliessen kann. Mit feiner Sonde überzeugt man sich, dass der Cysticus und Choledochus wegsam und frei von Steinen sind, und ist eine Uterussonde einführbar, so vergewissert man sich durch diese von der Durchgängigkeit der Gallengänge. Floss die Galle aus dem Choledochus klar ab, war der Cysticus sehr eng, so kann man mit einer an Gewissheit grenzenden Wahrscheinlichkeit annehmen, dass weitere Steine in den tiefen Gängen nicht stecken, und kann den Cysticus mit mittelstarker Seide (auch diese bleibt lang) abbinden. Fliesst trübe Galle ab, fühlt man Steine im Choledochus, so ist die Operation noch nicht vollendet, man muss zur Ectomie noch eine Cysticotomie, event. Choledochotomie resp. Hepaticusdrainage hinzufügen. Die Drainage des Ductus cysticus, die ich im **Fall 53** geübt habe, wende ich nicht mehr an, sondern mache dafür nach der Cysticusspaltung die Hepaticusdrainage.

Wir setzen den Fall, dass die Gallenblase völlig exstirpiert ist und, da weitere Steine nicht gefühlt werden, der Cysticusstumpf unterbunden und versenkt werden kann.

Wie behandeln wir das Leberbett? Riedel unterbindet jedes blutende Gefäss, verschorft auch das Leberbett mit dem Paquelin und verschliesst ohne Tamponade die ganze Bauchwunde in Fällen, bei denen er nicht entzündete Gallenblasen

entfernt hat. Ich gebe zu, dass in Fällen, bei denen jede Infektion fehlt, ein solches Vorgehen von gutem Erfolg begleitet sein kann, muss aber darauf hinweisen, dass es im Augenblick der Operation doch sehr schwer ist, den Grad der Entzündung festzustellen und vor allen Dingen das Fehlen jeder Infektion mit Bestimmtheit auszusprechen. „Klare Galle kann schwer infiziert sein“ — sagt Riedel selbst. Also nach der Beschaffenheit der Galle können wir uns nicht immer richten. Eine Gallenblase kann noch ganz gut aussehen und doch entzündet sein. Selbst der erfahrenste Gallensteinchirurg kann sich in diesem Punkte sehr täuschen. **Deshalb bin ich prinzipiell in jedem Fall von Ectomie für Tamponade.** Man mag einige grössere blutende Gefässe des Leberbettes besonders versorgen **(Nr. 33, Nr. 52, Nr. 63)**, man mag auch das Leberbett so vernähen, dass man von dem einen Rand zum andern die Nadel führt und zugleich das Leberbett selbst dabei fasst. **(Nr. 51.)** Immerhin ist die Naht keine ganz sichere Versorgung von Leberwunden, und ich möchte zu der Naht stets die Tamponade hinzufügen. Dazu kommt, dass man meist bei der Excision einige Gallengänge eröffnet, die ihren Inhalt in die Bauchhöhle ergiessen. Ob die Galle immer steril ist, wer will das vorher wissen? Auch können trotz aller Sorgfalt die Ligaturen an der Art. cystica und am Ductus cysticus einmal nachgeben und Blutung und Gallenerguss die Folge sein. Ich gehe den sicheren Weg der Tamponade und lege einen Tampon in das Leberbett, den zweiten unterhalb der Ligaturen in das Foramen Winslowii, den dritten oberhalb derselben auf das Lig. hepato-duodenale. So beuge ich allen möglichen Unglücksfällen vor und brauche nicht zu fürchten, dass eine Blutung oder ein Gallenerguss in dem oberen Bauchraum entsteht, der z. B. Riedel zweimal veranlasste, den Bauch wieder zu eröffnen. Ich habe noch nie eine solche Nachoperation nötig gehabt, und das verdanke ich der Vorsicht meiner in allen Fällen von Ectomie geübten Tamponade.

Hauptsache bleibt bei jeder Ectomie immer, dass man die Ablösung der Gallenblase von der Leber in richtiger Weise vornimmt, dass man die Arteria cystica und den Ductus cysticus — jedes Gebilde für sich — gut unterbindet, und dass man eine recht sorgfältige Blutstillung und eine nicht zu geringe Tamponade vornimmt.

Sehr zu empfehlen ist, dass man nach der Ectomie eine **Hepatopexie** vornimmt. Gewöhnlich ist der Teil der Leber,

der über der Gallenblase liegt, narbig verändert. 2 Stiche (darunter Draht) durch diese Stelle mit recht dicken Nadeln schaden nichts. Man fasst breit das Perit. parietale incl. Fascie und bringt so die Leber an das Bauchfell heran. Natürlich hüte man sich vor jeder Zerrung. Aber durch die Hepatopexie schliesst man den subphrenischen Raum ab, und dann erleichtert man sich ungemein die Tamponade. Die Leber liegt fest, der eingeführte Tampon schiebt sie gut nach oben. Ich habe unter meinen letzten 300 Gallenblasenexcisionen fast niemals die Hepatopexie vergessen. Spätere Störungen habe ich nicht beobachtet, da ich von jeher jede Zerrung und allzu straffe Fixation vermeide. Mit der tamponierenden Gaze — gewöhnlich 3 Streifen — werden die Ligaturen der Art. cystica und des Ductus cysticus herausgeleitet. Durchgreifende Knopfnähte, genau wie bei der Cystostomie, verschliessen die Bauchwunde so, dass nur da, wo die Leber angenäht ist, ein ca. 4—6 cm. langer Schlitz offen bleibt, der die Tampons heraustreten lässt. Um daselbst die Wunde recht zum Klaffen zu bringen und jede Sekretverhaltung zu verhindern, werden zuletzt mit kleineren Haken die Wundränder nach innen resp. aussen gezogen und zwischen diese und die tamponierende Gaze noch einige Streifen steriler Gaze lateral bis auf die Hepatopexiedrähte, medial bis an das Peritoneum gestopft. Dann folgt ein umfangreicher Gaze-Watte-Verband. Der Patient wird zu Bett gebracht. Die Nachbehandlung erfolgt nach Grundsätzen, die ich in einem besonderen Kapitel erörtern werde; hier will ich nur bemerken, dass der erste Verband gewöhnlich erst nach 14 Tagen entfernt wird. Dabei werden die Hepatopexie-Fäden beseitigt und die Tampons erneuert. Nach 3 Wochen steht der Patient auf, und nach 5 Wochen verlässt er die Klinik. Die völlige Heilung der Wunde erfolgt in der 4.—6. Woche.

Die Hepatopexie unterlasse ich, wenn das Lebergewebe sehr morsch ist und die Fäden durchschneiden (**Nr. 87**) und wenn die Tampons die Leber genügend hochdrücken (**Nr. 112.**)

Die Excision der Gallenblase kann eine sehr leichte und eine sehr schwere Operation sein. Bei Frauen mit Hepatoptose, deren Leber sich herauskippen lässt, (**Nr. 33, Nr. 50, Nr. 85, Nr. 112, Nr. 123**), liegt die Gallenblase bis zum Cysticus gewissermassen extraperitoneal, und wenn die Gallenblase wenig entzündet ist, genügt oft ein Einritzen der Serosa an der Stelle, wo die Gallenblase an die Leber fixiert ist, um mit sanftem

Zug die Gallenblase bis an den Ductus cysticus zu isolieren. **(Nr. 52.)** Da jede Entzündung fehlt, der Gallenblasenhals nicht verdickt ist, macht die Stielung des Cysticus in solchen Fällen gar keine Schwierigkeiten.

Ganz anders liegen die Verhältnisse bei Frauen, die nicht geboren haben **(Nr. 64)**, am ungünstigsten aber beim Manne, und wenn in solchen Fällen die Gallenblase noch geschrumpft, durch Fisteln mit Duodenum oder Magen in Kommunikation getreten, der Gallenblasenhals, wie Riedel treffend sagt, in eine Art von Dachsbau verwandelt ist, dann bedarf es hervorragender Technik, um eine Ectomie zu vollenden.

Man muss in grösster Tiefe arbeiten, die Isolierung des Gallenblasenhalses ist wegen der dort abgelaufenen Entzündung äusserst mühsam, **(Nr. 41.)** nicht immer gelingt es, die Arteria cystica zu unterbinden, und man ist froh, wenn man die Blutung durch eine Klemme stillen und diese liegen lassen kann. Dazu kommt, dass es schwer fällt, den richtigen Weg zwischen Leber und Gallenblase zu finden. Ist die Leber morsch **(Nr. 58)**, so reisst sie oft ein, starke Blutungen stören das weitere Vordringen, die Gallenblase selbst reisst ein wie Zunder, und nur in traurigen Fetzen befördert man das Organ heraus. Will man für solche fetzenweise Entfernung der Gallenblase einen Namen haben, so könnte man von einem Morcellement der Gallenblase sprechen. Es können solche Operationen zu den schwierigsten gehören, die überhaupt am Gallensystem denkbar sind. Gewöhnlich ist in solchen Fällen auch die Narkose nicht berühmt, der Kranke reagiert auf jeden Handgriff in der Tiefe, er presst, wird cyanotisch, und man weiss oft nicht, ob man die Operation abbrechen oder schnell zu Ende führen soll. Gleitet nun gar einmal eine Klemme von der Art. cystica ab und wird das Operationsfeld von Blut überschwemmt, dann möchte man schier verzagen und muss doch gerade durch energisches und kräftiges Vorgehen die drohende Gefahr abwenden. Trotzdem möchte ich auch in solchen Fällen raten, seine Finger möglichst vor einer Berührung mit infektiösem Gallenblaseninhalt zu hüten und nicht wie Riedel vorzugehen, der empfohlen hat, die Finger in die Gallenblase hineinzustecken, damit man sich besser orientieren kann. Die eingeführte Sonde oder Kornzange leistet dieselben Dienste, und nur zur sicheren Feststellung, ob alle Steine entfernt sind — z. B. bei Steinen im retroduodenalen Teil des

Choledochus —, ist die Fingereinführung allerdings unerlässlich. In eine Gallenblase habe ich niemals einen Finger hineingesteckt.

Es scheint, als ob viele Chirurgen bei der Durchtrennung des Ductus cysticus sehr für die aseptische Durchführung der Operation fürchten. Sie benützen dazu den Paquelin, verschorfen die Schleimhaut oder excidieren sie, nähen über den Stumpf Peritoneum oder vernähen den Cysticusstumpf (Stewart 1895) gar mit dem Perit. parietale. Ich habe niemals derartige Manöver unternommen und kann versichern, dass ich bei meiner Methode, der einfachen Abbindung des Ductus cysticus, nie eine irgendwie gefährlich werdende Infektion beobachtet habe. Ich habe fast 400 Mal die Gallenblase exstirpiert, ohne dass eine Infektion von grösserem Umfange zu Stande kam. Die Einnähung des Cysticusstumpfes in die Bauchwunde wird zu erheblichen Zerrungen führen, und wenn man die Tamponade so um den Cysticusstumpf lagert, dass er in diese wie eingehüllt ist, dann braucht man keine Sorge vor Infektion zu haben.

Die **Resektion der Gallenblase,** wie sie Langenbuch empfohlen hat, der die an der Leber haftende Partie stehen lässt und nur den freien Teil der Gallenblase entfernt, ist mir nicht sympathisch. Man könnte die stehengebliebene Schleimhaut mit dem Paquelin verschorfen, man könnte sie auch durch nachträgliche Excision unschädlich machen, aber wozu solche Teiloperationen, wenn man immer die totale Excision machen kann? Warum soll man wie Kottmann*) einen Teil des Cysticus oder gar des Gallenblasenhalses stehen lassen? Ich will ja gar nicht haben, dass die Gallenblase sich wieder formt und ersetzt, sie soll ganz fort, damit keine Divertikel zurückbleiben und keine neuen Steine sich bilden können. Kottmann fixiert ausserdem den Torso der Gallenblase am Perit. parietale und ruft auf diese Weise Zerrungen und Abknickungen hervor, die den Operierten recht belästigen können.

Das Verfahren von Majo, welcher die Schleimhaut der Gallenblase von einem Fundusschnitt aus bis zum Cysticus entfernt, während er Muscularis und Serosa erhält, habe ich nicht geübt. Ich enthalte mich deshalb jeder Kritik dieser Methode.

Ich erwähnte soeben die Modifikation der Ectomie nach Kottmann. Schon Lindner hatte vorgeschlagen, einen Teil

*) Martig, Zur Chirurgie der Gallenwege. Inaug.-Dissert. 1893.

der Gallenblase zu erhalten, aus dem sich gewissermassen eine neue Gallenblase formieren kann. Kottmann führte diese Idee aus und entfernte nicht das ganze Organ, sondern liess den Cysticus und den Hals der Gallenblase stehen, vernähte den Torso und fixierte ihn am Perit. parietale; in dieser Beziehung deckt sich somit das Kottmann'sche Verfahren mit der Cystopexie. Der Operation hängt natürlich auch der Mangel der Cystopexie und zwar im vermehrten Masse an (Zerrung der Gallengänge durch Fixation der Gallenblase an die Bauchwand).

Nach meiner Meinung soll man nicht nur die Gallenblase völlig entfernen, sondern auch noch den Cysticus (Cysticectomie), damit sich eben kein neues Gallenbläschen bilden kann. **(Nr. 102.)** Ich fürchte, dass ein solch' kleines sich neubildendes Anhängsel ebenso gut wie die grosse Gallenblase zu Entzündungs-Recidiven Veranlassung geben kann. Aus diesem Grunde ist die Operation Kottmann's zu streichen.

Ich habe in einigen Fällen **(Nr. 71—73)** notgedrungen eine **Fundusresektion** der sehr morschen Gallenblase machen müssen, weil die vollständige Ectomie wegen schlechter Narkose nicht durchführbar war. Solche Operationen sind wenig empfehlenswert, doch nicht ganz zu vermeiden. **(Nr. 128.)**

Die **Colecistorafia** Loreta's*) hat keine Nachahmer gefunden. Der Operateur legte die Gallenblase in mehrere Längsfalten und vernähte deren Wände bis zum Verschwinden jeder Lichtung fest aneinander. Die Gallenblase wurde versenkt. Der Fall ging in Heilung aus, doch wird die Verödung der Gallenblase durch die einfache Ektomie leichter erreicht.

Der Kuriosität halber teile ich noch mit, dass Shettle**) eine **Ectomie zweizeitig** ausführte; ich unterlasse es, diese Operation zu beschreiben, da sie keine Vorteile, sondern nur Nachteile gewährt.

Schliesslich will ich noch erwähnen, dass man bei grosser Dünnheit des die Gallenblase bedeckenden Lebergewebes, besonders wenn es narbig verändert ist, dieses gleich mit entfernen kann. **(Nr. 62.)**

f) Die Ectomie bei Carcinom der Gallenblase.

Ich widme dem **Carcinom der Gallenblase** ein besonderes Kapitel, nicht weil ich es, wie Riedel, für den schlimmsten

*) Riforma medica Roma 88, Nr. 55, 56.

**) The Lancet 1896, Nr. 14. British médical journal 1896, Nr. 12.

Feind der Gallensteinkranken halte, sondern weil die Ectomie bei dieser Krankheit nach anderen Prinzipien ausgeführt werden muss, wie bei der Cholelithiasis.

Riedel sah 52 Krebskranke bei 6—700 Gallensteinkranken. Petersen gibt an, dass bei 168 wegen Gallensteinen operierten Fällen 34 Mal Carcinom gefunden wurde. Das klingt schauerlich. Aber Riedel bedenkt dabei nicht, dass fast nur die schwersten Gallensteinkranken den Chirurgen aufsuchen, dass also alle Carcinomkranken kommen, die leichten und mittelschweren Gallensteinkranken aber zu Hause bleiben.

Wenn man die unzähligen Gallensteinkranken im Auge hat, die in Deutschland mit und ohne Beschwerden herumlaufen, so ist das durch Steine bedingte Carcinom ein sehr seltenes Leiden; ich habe wie Riedel und Czerny ebenfalls in 10% meiner Fälle Gallenblasencarcinom beobachtet, aber ich kann deshalb der Schlussfolgerung Riedels nicht beitreten.

Ein richtiges Bild von der Häufigkeit des Carcinoms erhalten wir z. B. aus den Sektionsberichten des Baseler path. Instituts aus den Jahren 1882—1888. Da kamen auf 2520 Sektionen 7 Gallenblasenkrebse = 0,28%; Peters fand für Kiel unter 5894 Sektionen 6 Fälle = 0,1%. Im pathol. Institut in Helsingfors wurden unter 3775 Sektionen (1858—1888) sechsmal Krebse der Gallenblase = 0,16% beobachtet. Von den 2520 Sezierten (Baseler Institut) hatten 255 Gallensteine, sieben davon Gallenblasenkrebs = 2,7%. Peters (Kiel) fand bei 1818 männlichen Leichen 55 Mal Gallensteine = 3%, bei 1177 weiblichen Leichen 106 Mal Gallensteine = 9%. Dabei 6 Carcinome = 3,75% der Gallensteine. Das ist reines Krankenhausmaterial. Wenn man aber bedenkt, wieviel Gallensteinkranke der Privatpraxis nicht seziert werden, welche niemals von ihren Steinen etwas gespürt haben, so dürfte die Schlussfolgerung, dass das wahre Prozentverhältnis noch viel niedriger — vielleicht bei 2% — liegt, gerechtfertigt sein. Riedel gibt an, dass im deutschen Reiche ca. 2 Millionen Menschen Gallensteine haben, also müssten an Gallenblasenkrebs 40,000 Menschen leiden und daher auch jährlich ebensoviele sterben. Ich glaube deshalb, dass 2% noch viel zu hoch gegriffen sind.

Damit ist nicht gesagt, dass das Carcinom der Gallenblase nicht unsere volle Beachtung verdient. Ganz im Gegenteil,

wir sollen kein Mittel unversucht lassen, dasselbe frühzeitig zu erkennen und frühzeitig zu operieren.

Wir alle wissen, dass die frühzeitige Diagnose auf grosse Hindernisse stösst, und man kann sagen: Sobald das Gallenblasencarcinom sicher zu diagnosticieren ist, ist es radikal nicht mehr heilbar! Dazu kommt, dass gerade Gallensteinkranke, die später an Carcinom erkranken, gewöhnlich von ihren Steinen nicht viel fühlen. Sie kommen erst zum Arzt mit dem fertigen, palpablen Carcinom, oft schon mit Ascites und Ikterus.

So müssen wir uns bescheiden, in den allerseltensten Fällen einmal eine Radikaloperation vornehmen zu können.

Fig. 41.

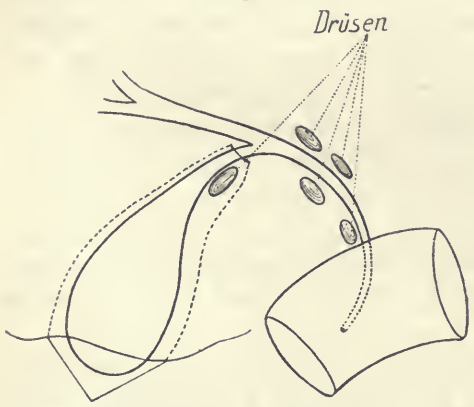

Schema für Ectomie und Resektion der Leber beim Gallenblasen-Carcinom.

Fig. 42.

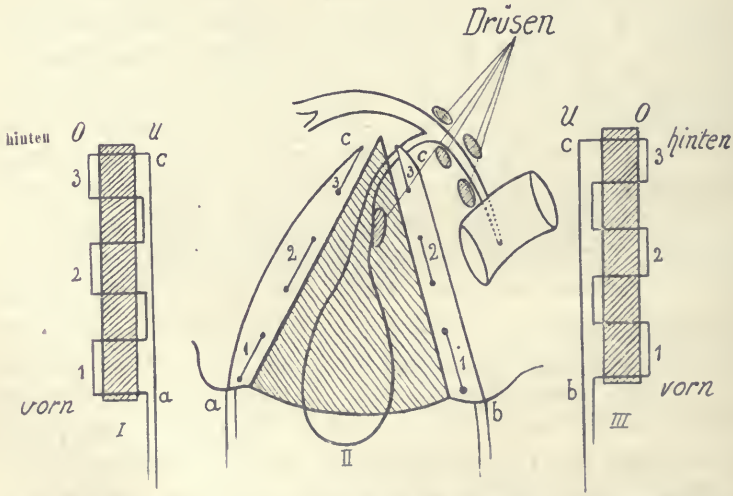

Schema für Resektion der Leber samt carcinöser Gallenblase. Die Figuren I u. III zeigen die resezierten Leberflächen. Die Fäden werden bei a resp. b geknotet und können in toto 14 Tage post op. entfernt werden. Die Fäden a c, b c in Figur II und III verlaufen an der Unterfläche der Leber. Natürlich geht man nicht nur 3 Mal durch die Leber, sondern viel öfter, je nach der Länge des zu resezierenden Stücks.

Bei derselben ist es aber nötig, nicht nur die Gallenblase zu entfernen, sondern man muss auch die Drüsen am Cysticus und Lig. hepato-duodenale ausrotten und das die Gallenblase bedeckende Lebergewebe resecieren, da das Carcinom der Gallenblase grosse Neigung zeigt, auf die Leber überzugreifen. Die Ectomie der krebsigen Gallenblase ist also als eine Resektion der Leber, an welcher die Gallenblase hängen bleibt, und als eine höchst schwierige Excision der vielen Drüsen im Lig. hepato-duodenale zu betrachten. Die Resektionsmethoden der Leber will ich nicht weiter besprechen; ich verweise auf die Lehrbücher der Chirurgie und auf die Arbeit von Anschütz in den v. Volkmann'schen Vorträgen; ich will nur bemerken, dass ich durch eine fortlaufende starke Naht mit einem langen Seidenfaden weit im Gesunden die Leber durchsteche und so die Leberresektion fast blutlos mache. Der Faden wird mit einer stumpfen Nadel (Kader) durch das Lebergewebe geführt und fest angezogen; wo es trotzdem noch blutet, kommen besondere Ligaturen oder Umstechungen zur Anwendung. Eine ausgiebige Tamponade beschliesst die Operation. Nach ca. 14 Tagen wird der Faden in toto entfernt. Besser wie durch jede Beschreibung wird meine Art zu operieren durch vorstehende schematische Abbildungen (Fig. 41 u. 42) erklärt. Doch bemerke ich, dass nur bei dünnem Lebergewebe über der Gallenblase die Resektion der Leber leicht gemacht werden kann, während sie bei dicker, massiger Leber grosse Schwierigkeiten bereitet und auf andere Weise zu bewerkstelligen ist.

Ich möchte besonders den nicht sehr geübten Laparotomisten recht davor warnen, allzukühn bei der Behandlung der Gallenblasenkrebse vorzugehen. Ich gehöre nicht zu den Chirurgen, die vor notwendigen, aber schwierigen Operationen zurückschrecken, aber eine Operation zu machen, ohne zu wissen, ob sie radikal beendet werden kann, ist verwerflich. Deshalb überzeuge man sich erst, wie die Drüsen am Lig. hepato-duodenale beschaffen sind. Sind sie fest, aber beweglich oder wenigstens gut zugänglich, so mag man die Operation beginnen. Sind sie aber wie festgelötet, allenthalben verwachsen, so ist es richtiger, wenn man es bei der Probeincision belässt. Auch die Ausdehnung des Carcinom auf die Leber spielt eine entscheidende Rolle, weniger nach beiden Seiten hin als cysticuswärts. Man muss im Gesunden bleiben und alles Krankhafte herausbringen:

dann hat eine Carcinomoperation Zweck, sonst nicht. Leider überzeugt man sich oft erst während der Leberresektion, dass man krankes Gewebe durchtrennt hat und eine Radikaloperation unmöglich ist. Nach meinen Erfahrungen geben Funduscarcinome eine bessere Prognose wie Collumcarcinome — genau wie beim Uteruscarcinom. Bei ersterem bleiben die Drüsen im Lig. hepato-duodenale länger frei wie beim letzteren. Dauerheilungen nach Ectomien der carcinomatösen Gallenblase haben Körte (5 Jahre), Kümmell-Ringel, Wörner (3 Jahre) erzielt. Ein Fall von Hochenegg war 2 Jahre lang ohne Metastasen und starb 3 Jahre post. op. Ich habe bisher eine Dauerheilung noch nicht erzielt, trotzdem ich stets sehr radikal vorgegangen bin. In einem Fall, bei dem das Carcinom auf den Pylorus übergegriffen hatte, habe ich gleichzeitig eine Pylorusresektion nach Kocher ausgeführt, da ich die Drüsen am Lig. hepato-duodenale weich fand und das Lebergewebe vom Carcinom verschont war. **(Nr. 66.)** Das sind sehr eingreifende Operationen, die nur ein fixer Operateur unternehmen sollte. Mehr wie $1^1/_2$ Stunden sollte man zur Leberresektion und gleichzeitigen Pylorusresektion nicht gebrauchen. Wer in dieser Zeit nicht fertig wird, unterlässt lieber den Eingriff, weil bei längerer Dauer zu viel Chloroform gebraucht wird und der Collaps nicht ausbleibt.

Dass ich in Fällen, die auf ein Carcinom verdächtig sind (Appetitlosigkeit bei Druckbeschwerden in der Gallenblasengegend, Abmagerung, Gallenblasentumor), einen Probeschnitt vorschlage, ist selbstverständlich, aber fast ebenso selbstverständlich ist es, dass fast alle Patienten diesen meinen Vorschlag dankend ablehnen. Oft bewiesen sie mir die Unnötigkeit der vorgeschlagenen Operation dadurch, dass sie auch ohne Operation gesund wurden, oft wurde mein Verdacht, dass sich ein Carcinom entwickeln würde, durch den baldigen Tod bestätigt.

Ich will hier gleich erwähnen, dass nicht selten zu dem Carcinom der Gallenblase eine Eiterung hinzukommt. Kann man hier die Gallenblase in toto entfernen, so ist das gewiss das Beste. Eine Fistel anzulegen, hat wenig Sinn, wenn auch die Druckschmerzen auf einige Zeit schwinden. Aber bald fängt das Carcinom zu jauchen an, und ein baldiger Tod ist der beste Abschluss dieses entsetzlichen Leidens.

Seitdem ich häufiger wie ehedem die Ectomie ausführe, habe ich oft genug Geschwulstbildungen besonders im Hals der

Gallenblase gefunden — maligne Adenome —, die dem Carcinom sehr nahe stehen und die wohl auf dem Boden eines durch Steindruck entstandenen Ulcus sich gebildet haben. Bei ausgeführter Cystostomie wären einige dieser Patienten wahrscheinlich dem Carcinom verfallen. Diese Beobachtung spricht sehr für die Ectomie, doch fällt es mir nicht ein, diese Fälle — einige liegen 4 und 5 Jahre zurück — als geheilte Gallenblasencarcinome hinzustellen.

2. Die Operationen am Ductus cysticus.

a) Die Cysticolithotripsie.

Die von Lawson Tait (1884) eingeführte Zertrümmerung des Cysticussteines durch den Druck des Fingers oder durch die mit einem Gummirohr überzogenen Branchen einer Zange hat man mit Recht verlassen. Durch den ausgeübten Druck kann die Wandung des Ganges in ihrer Ernährung leiden, und was ebenso schlimm ist, es können Steintrümmer in den Choledochus geraten, um dort den Grund zur Neubildung von Steinen resp. von Inkrustationen zu legen. Ich halte es deshalb nicht für gestattet, mit Absicht eine **Cysticolithotripsie** vorzunehmen, ja ich möchte sogar vor einer unfreiwilligen Zertrümmerung warnen. Bei der Tiefe des Ganges ist die Fixierung des Steines nicht immer leicht; es geschieht dabei zuweilen, dass man zu derb zufasst und dass dann der Stein in Stücke geht. **(Nr. 77.)** Konnte man ein solches Ereignis nicht verhüten, so hat man die Pflicht, für die möglichste Entfernung sämtlicher Steintrümmer nach aussen hin zu sorgen. Am besten aber ist es, wenn man auch eine unfreiwillige Zertrümmerung nach Möglichkeit vermeidet.

b) Die primäre Cysticotomie.

Wir haben bei der Cystostomie die Entfernung des Cysticus- resp. Gallenblasenhalssteines besprochen und die Handgriffe beschrieben, die eine Lockerung desselben und seine Verschiebung gallenblasenwärts bewirken. Ist eine solche Steinentfernung unmöglich, so kommt, wenn man nicht auf die sofortige Beseitigung der Occlusion verzichten oder die radikale Ectomie vornehmen will, die Cysticotomie, die Incision des Ductus cysticus in Betracht. **(Nr. 78, 79.)**

Wir können eine **äussere** und eine **innere Cysticotomie** unterscheiden. Bei der inneren, die wohl zuerst Körte geübt

hat, wird mit einem Knopfmesser von der Gallenblasenfistel aus die Schleimhaut eingeschnitten (also ähnlich wie bei der früher geübten Erweiterung des Bruchsackhalses), und dann durch kombinierte Eingriffe von der inneren und äusseren Fläche der Gallenblase her die Einklemmung beseitigt. Wir arbeiten mit unserem Knopfmesser aber im Dunkeln, und nur sehr geschickte Operateure werden in solchen Fällen nicht zu viel und nicht zu wenig einschneiden. Mit Recht haben wir die Beseitigung der Einklemmung der Hernien von innen her, d. h. vom Bruchsack aus, verlassen und arbeiten jetzt unter der Kontrolle des Auges von aussen unter schichtweiser Incision des einschnürenden Ringes. Ich glaube, wir tun gut, wenn wir auch beim Cysticusstein uns so verhalten und der äusseren Cysticotomie (Hochenegg 1890, Lindner 1891, Kehr 1892) den Vorzug geben. Es versteht sich von selbst, dass wir, ehe wir zur Incision schreiten, kein Mittel unversucht lassen, um den Stein zu lockern. Riedel hat zu diesem Zweck einen Löffel angegeben, den ich mir sofort anschaffte, als ich zum erstenmal mit einem Cysticussteine Widerwärtigkeiten zu bestehen hatte. Ich habe aber nur einmal mit diesem Instrument einen Erfolg erzielt und glaube nicht, dass dieses schlechte Resultat auf persönliche Ungeschicklichkeit zurückzuführen ist. So oft die Sonde den Cysticusstein überhaupt nicht tasten kann, ebenso oft kommt man auch mit dem Löffel nicht zwischen Schleimhaut und Stein.

Fig. 43.

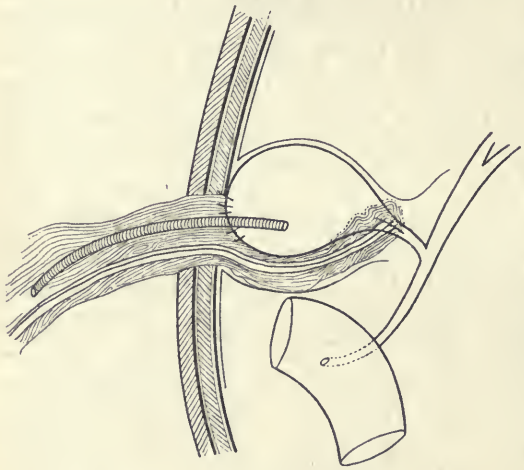

Schema für Cysticotomie mit Tamponade.

In den meisten Fällen bleibt eben nichts anderes übrig, als die Incision, die äussere Cysticotomie.

Die Technik der Cysticotomie ist mit wenigen Worten erledigt. Die Schnittführung ist die gleiche wie bei der Cysto-

stomie; vor allen Dingen muss der Schnitt bis an oder über den Proc. xiph. hinaus gehen, damit man gut an den Ductus cysticus herankommt. Nachdem dieser von Verwachsungen, die sich besonders nach dem Duodenum hin erstrecken, befreit ist, legt man in die Tiefe zunächst Kompressen, damit etwa bei der Incision ausfliessender Inhalt in der Peritonealhöhle keinen Schaden anrichten kann. Die vorher durch Schnitt eröffnete Gallenblase (siehe Cystostomie) ist durch einen Gazestreifen trocken gelegt, die Incisionswunde an der Gallenblase wird durch einige Klemmen provisorisch verschlossen. Die Incision im Ductus cysticus oder im Hals der Gallenblase erfolgt direkt auf den unverschieblichen Stein. Man mache sie anfangs klein und versuche den Stein durch das angelegte Loch hindurchzudrücken. Grosse Gewalt soll man nicht anwenden, damit das Gewebe nicht leidet. Folgt der Stein nicht dem Druck, so erweitert man die Oeffnung mit dem Messer. Den herausspringenden Stein, das nachfliessende Sekret fängt man mit einer untergeschobenen Gazekompresse auf. Manchmal liegt hinter dem obturierenden Stein ein zweiter oder noch mehrere, so dass man genau nachsehen und sondieren muss — gallenblasen- und choledochuswärts. Es folgt eine einfache Naht durch Serosa und Muscularis mit dünner Seide. Die Fäden habe ich in der letzten Zeit lang gelassen und die Naht mit einem einzigen Tampon versehen. (Fig. 43.)

Nicht immer kommt man leicht an den Cysticus heran. Deshalb muss der Bauchdeckenschnitt, wie bereits bemerkt, nach oben zu recht ausgiebig sein. Eine am Fundus angelegte Klemme zieht die Gallenblase kräftig nach aussen und oben, der Assistent hält Magen, Duodenum und Netz recht nach innen, unten: dann ist der Zugang meist leicht. Die Incision auf den Stein legt man, wenn man die Fäden kurz abschneiden und nicht tamponieren will, wenn möglich so an, dass die Naht mit der unteren Fläche der Leber rasch verkleben kann. Event. kann man einen Netzzipfel aus dem Lig. hepato-gastricum zur Plastik verwenden.

Die Cysticotomie kann man mit der Ectomie verbinden; erhält man die Gallenblase, so ist stets die Cystostomie nötig. Dabei eine Cystendyse nach dem Vorgang von Greiffenhagen auszuführen ist ein Wagnis, das ich nicht verantworten würde.

Die primäre Cysticotomie, die man sofort bei der ersten Operation ausführt, nimmt man von dem gewöhnlichen Cystostomieschnitt aus vor, sekundäre Cysticotomien lassen sich am

besten durch einen Schnitt in der Mittellinie erledigen Die Gallen- resp. Schleimfistel bleibt auf diese Art unberührt. Davon reden wir in einem späteren Kapitel.

c) Die Cysticectomie (die Excision des Ductus cysticus).

Die **Cysticectomie**, die Excision des Ductus cysticus, können wir nicht gut als eine besondere Operationsmethode hinstellen. Wer eine gründliche Ectomie macht, nimmt auch den Cysticus mit fort, und stellt sich heraus, dass die Ectomie nicht ganz vollkommen war, so wird man den stehengebliebenen Rest des Ductus cysticus noch nachträglich entfernen. **(Nr. 84 bis Nr. 87.)** Man fasst den Gang am äussersten Zipfel, d. h. gallenblasenwärts mit einer kräftigen Klemme und isoliert ihn nun so bis zum Eintritt in den Choledochus, dass er dicht an dieser Stelle abgebunden werden kann. Ich habe sehr oft an die Stelle der völligen Cysticectomie die Auslösung der Mucosa des Cysticus gesetzt, die zwar mit etwas Blutverlust verbunden ist, aber meist glatt gelingt. Der stehengebliebene Rest der Serosa und Muscularis wird dann in sich vernäht. Eine besondere Beachtung verdient diese Modifikation der Cysticectomie nicht.

Eine **Resektion** des Ductus cysticus derart, dass man den Cysticus am Choledochus einerseits und am Gallenblasenhals andererseits durchschneidet, das zwischenliegende Stück entfernt und nun die erhaltene Gallenblase in den Choledochus einnäht, dürfte nur ein Chirurg ausführen, der von allzugrossem Konservativismus geplagt wird. Bei Obliterationen des Ductus cysticus, bei ganz kleinen, auf den Cysticus beschränkten Neubildungen dürfte eine solche Operation ausführbar sein, doch soll man bedenken, dass die Naht, die die Gallenblase an den Choledochus fixiert, zur narbigen Schrumpfung und zu erneuter Obliteration Veranlassung geben kann. Es ist daher viel richtiger, wenn man zur Cysticectomie die Ectomie der Gallenblase hinzufügt und am Cysticus keine Resektionen vornimmt.

3. Die Operationen am Ductus choledochus.

a) Die Choledocholithotripsie.

Was für die Cysticolithotripsie gilt, gilt auch von der **Choledocholithotripsie**: die Steintrümmer können leicht zurückbleiben, und wenn sie wirklich sämtlich abgehen, so wird Patient nach der

Operation Schmerzen aushalten, die man ihm ersparen soll. Bei unfreiwilliger Choledocholithotripsie **(Nr. 89)** verlange ich sogar nachträglich die Eröffnung des Ganges zwecks Entfernung aller Trümmer, und da ich weiss, wie schwierig das ist, füge ich die Hepaticusdrainage hinzu. Die aus der Choledochusincision heraustretenden Trümmer verschmieren sich leicht auf dem Peritoneum und können eine Peritonitis verursachen, Gründe genug, um möglichst auch eine unfreiwillige Choledochotripsie zu vermeiden. Höchstens für den kleinen Stein in der Papilla duodeni, dessen Entfernung grosse Technik verlangt, wäre eine Zertrümmerung im Notfall erlaubt, d. h. wenn die Freilegung der Papille wegen grosser Tiefe und vieler Verwachsungen auf grosse Schwierigkeiten stossen würde. Aber auch für diese Fälle möchte ich in erster Linie die Incisionsmethode empfehlen.

b) Die supraduodenale Choledochotomie mit Naht und die Hepaticusdrainage.

Unter **Choledochotomie** (Kümmell 6. 2. 1884, Thornton 9. 5. 1889) versteht man die Incision des Choledochus zwecks Entfernung von Steinen, sonstigen Fremdkörpern (Ascariden) und zwecks Drainage bei Choledochitis resp. Cholangitis. Die am Choledochus vorgenommene Incision wird entweder durch die Naht geschlossen oder genäht und tamponiert oder durch Gummi- oder Glasrohr drainiert. Wir unterscheiden also 1. eine Choledochotomie mit Naht (ideale Methode), 2. eine Choledochotomie mit Naht und Tamponade, 3. eine Choledochus- resp. Hepaticusdrainage. Ich nenne prinzipiell jede Drainage des Choledochus leberwärts — Hepaticus-Drainage, jede Drainage des Choledochus duodenalwärts — Choledochus-Drainage. Die Choledochotomie wird meist in dem zugänglichsten Teil des Gangs — dem supraduodenalen Teil — vorgenommen. Den retroduodenalen erreicht man entweder durch das Duodenum hindurch (transduodenal) oder durch Beiseiteschiebung desselben (retroduodenal).

Es versteht sich von selbst, dass man einen Gang, den man incidieren will, so freilegt, dass man genau sieht, was man tut; man wird nicht im Dunkeln derartige Eingriffe vornehmen. Und doch hat ein Chirurg — es ist besser ich nenne seinen Namen nicht — empfohlen, bei chronischer Choledochusobliteration durch Stein durch die Bauchwand hindurch eine dicke Nadel

einzustossen, nach dem Stein im Gang zu suchen und mit der Spitze der Nadel den Stein zu zersprengen. Es ist zwecklos, ein solches Verfahren zu kritisieren, man hüllt sich am besten im Schweigen. Vorbedingung zu einer Choledochotomie ist die gehörige Freilegung des Gangs, d. h. des Lig. hepato-duodenale. In ihm verläuft der Choledochus, die Vena portarum und die Art. hepatica, und wer die normalen anatomischen Verhältnisse, die hier in Betracht kommen, nicht kennt, wird die pathologisch-anatomischen Veränderungen erst recht nicht begreifen. Die anatomischen Verhältnisse am Lig. hepato-duodenale habe ich oben in einem besonderen Kapitel beschrieben; es ist gut, wenn der Leser das dort Gesagte noch einmal sich vergegenwärtigt, ehe er an das weitere Studium der Technik der Choledochotomie sich begibt. —

Bei keiner Operation am Gallensystem zeigt sich der Nutzen meines Wellenschnitts so sehr, wie bei der Choledochotomie. Unter Zuhilfenahme der Rücken-Rolle, die das Operationsterrain so nach vorn drängt, dass es oft in das Niveau der Bauchwunde zu liegen kommt, gewährt der Schnitt einen so ausgezeichneten Zugang zum Lig. hepato-duodenale, dass man in einigen Fällen fast extraperitoneal die Eröffnung des Choledochus vornehmen kann. Ich mache von vornherein einen grossen Schnitt und kann die Bestrebungen anderer Chirurgen (z. B. Mannoury, Richardson), von einem möglichst kleinen Schnitt aus die Steine zu entfernen, nicht gutheissen. Alle kleinen Schnitte erschweren die Operation und halten sie ganz unnötig auf.

Die Freilegung des Lig. hepato-duodenale setzt eine Beseitigung sämtlicher Verwachsungen voraus, die zwischen Leber, Gallenblase, Cysticus und Choledochus einerseits und Magen, Pylorus, Duodenum und Bauchwand andererseits bestehen. Ebenso sind sämtliche Fisteln zwischen Gallensystem und Intestinis erbarmungslos zu beseitigen. Sind alle Verwachsungen durchtrennt — wie das zu geschehen hat, habe ich im allgemeinen Teil der Technik auseinandergesetzt —, dann legt der Assistent eine oder mehrere Kompressen auf den Magen, die Därme und das Netz und drängt mit flach ausgebreiteter Hand die Intestina nach unten innen, derart, dass das Lig. hepato-duodenale sich anspannt. Der Operateur drückt mit der linken flachen Hand die Leber nach oben aussen. Man schafft sich dadurch einen breiten Raum, der den Choledochus vom Ein-

tritt in die Leber bis zum Duodenum völlig freilässt. Der supraduodenale Teil des Choledochus, an welchem ca. 90 % aller Incisionen vorgenommen werden, ist uns so ausgezeichnet zugänglich. Die Leber hält am besten der Operateur selbst mit der linken flachen Hand nach oben, nachdem ein genähter Tampon auf die Unterfläche der Leber gelegt ist. Nach dem Vorgang von Studsgaards die Leber mit einem dicken Seidenfaden als Haltezügel zu versehen, halte ich für unnötig.

Ehe man die Incision am Choledochus vornimmt, muss man sich entscheiden, was mit der Gallenblase geschehen soll.

1. Soll sie unberührt bleiben? (Fig. 44.)
2. Soll sie entfernt werden? (Ectomie.) (Fig. 45.)
3. Soll eine Fistel an ihr angelegt werden? (Cystostomie.) (Fig. 46.)

Man kann sie erhalten, wenn sie völlig leer ist, **(Nr. 92)**, wenn sie obliteriert ist und sozusagen alle Funktionen abgelegt hat. **(Nr. 125.)** In manchen Fällen ist beim chron. Choledochusverschluss die Gallenblase so klein, dass man sie kaum findet, nicht grösser wie ein Kirschkern, und wenn man sie aufschneidet, findet man kaum eine Höhle; der Cysticus kann obliteriert sein, und es hat in der Tat keinen Zweck, sie zu entfernen. Man bedenke aber, dass man die Frage, ob man die Gallenblase unberührt lassen soll, eigentlich erst beantworten kann, wenn man sie entfernt hat. Da sieht man bisweilen ein, dass man sie ebenso gut hätte unberührt lassen können.

Fig. 44.

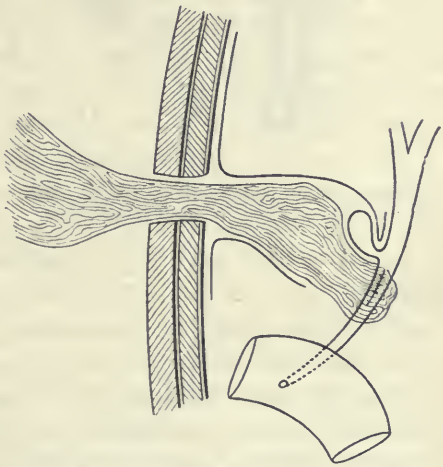

Schema für Choledochotomie mit Naht und Tamponade ohne Eröffnung der Gallenblase.

Im allgemeinen tut man gut, wenn man die Gallenblase in diesen Fällen entfernt.

Ob man die Ectomie vornimmt oder ob man cystostomiert, das ist von Fall zu Fall zu entscheiden. Die Konstitution des Patienten, seine Toleranz gegen das Narkoticum, die Beschaffen-

heit der Gallenblase selbst, der Grad der in ihr sich abspielenden Entzündung etc. spielen in diesem Falle eine grosse Rolle, ebenso wie die Freimachung des Lig. hepato-duodenale hier von entscheidender Bedeutung ist. Im allgemeinen kann man sagen, dass man geschrumpfte, ulcerierte, fistulöse Gallenblasen unter allen Umständen entfernt, während eine gut erhaltene, wenig entzündete, gut einnähbare Gallenblase eventuell erhalten werden kann. Da aber gerade diese Gallenblasen leicht zu entfernen sind, da weiterhin die Ectomie der Cystostomie gegenüber deshalb den Vorzug verdient, weil die Ectomie die Hauptbildungsstätte der Steine entfernt, und da drittens die Wundversorgung nach der Choledochotomie resp. Hepaticusdrainage bei gleichzeitiger Ectomie sich viel einfacher gestaltet, so entferne ich fast immer die Gallenblase und lege nur in ganz bestimmten Fällen zugleich an der Gallenblase eine Fistel an.

Fig. 45.

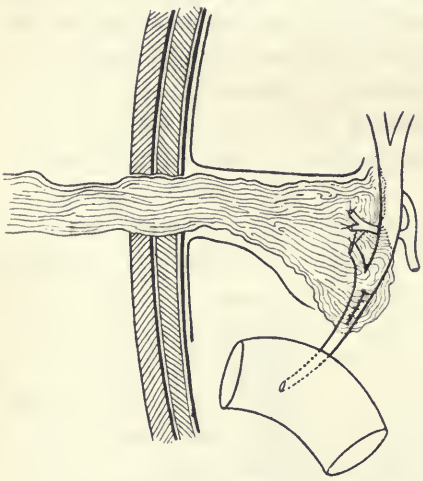

Schema für Choledochotomie mit Naht und Tamponade bei gleichzeitiger Ectomie.

Ich nehme dabei weniger auf die Gallenblase Rücksicht als auf das Pankreas.

Gleichzeitige Pankreatitis chronica, welche sich durch grössere Resistenz der Bauchspeicheldrüse auszeichnet, macht es wünschenswert, dass man die Gallenblase erhält. Zwar habe ich oft genug gesehen, dass auch nach der Ectomie unter gleichzeitiger Hepaticusdrainage der entzündliche Prozess im Pankreas zurückgeht, d. h. dass die angelegte Choledochusfistel allmählich zuheilt (würde die Papille durch das verdickte Pankreas weiter komprimiert, so würde eine dauernde Gallen-Fistel entstehen), immerhin kann man die Gallenblase zur Anlegung einer Gallenblasen- Darm- oder Magenfistel gut verwerten, wenn der Prozess im Pankreaskopf chronisch bleibt und der Abfluss der Galle in den Darm nicht zustande kommt.

Man kann demnach die Incision im Choledochus verbinden mit einer Ectomie (Fig. 45) oder mit einer Cystostomie. (Fig. 46.)

Da die mit Ectomie komplizierte Choledochusincision am häufigsten von mir vorgenommen wird, will ich mit der Beschreibung dieser Operation beginnen.

Entweder entfernt man zuerst die Gallenblase und incidiert dann den Choledochus, oder man verfährt umgekehrt.

Hat man durch Palpation festgestellt, dass die Gallenblase völlig leer ist, so wendet man sich gleich an die Incision des Choledochus. Denn die Steinentfernung aus dem Choledochus ist die Hauptsache; vielleicht stellt es sich während der Operation heraus, dass es zweckmässig ist, die Gallenblase zu erhalten oder eine Cystostomie zu machen. Zudem ist die Choledochotomie der schwierigere Eingriff, bei dem man recht frische Kräfte braucht, und schliesslich kann man nie wissen, ob die Gallenblase nicht schwer infiziert ist. Man tut im allgemeinen gut, das Operieren im infizierten Gebiet bis an den Schluss der ganzen Operation zu verlegen. Es ist nicht leicht, hier bindende Angaben zu machen, man wird von Fall zu Fall entscheiden, und wer die Krankengeschichten im II. Teil recht genau studiert, wird in dieser Beziehung genug Anhaltspunkte finden.

Ich unterscheide vom chirurgischen Standpunkt am Choledochus zwei Partien, 1. die supraduodenale — zwischen Cysticuseintritt und Duodenum gelegen, und 2. die retroduodenale, hinter dem Duodenum gelegene Partie.

Die supraduodenale liegt gewöhnlich ca. 3—4 cm. lang frei vor uns, man kann sie vergrössern dadurch, dass man das Duodenum stumpf bei Seite d. h. medianwärts schiebt. Da hier mehrere Venen und kleinere Arterien (siehe den anatom. Teil) liegen, soll man bei dieser Prozedur möglichst stumpf vorgehen und soll die Freimachung nicht übertreiben, um nicht unnütze und schwer zu stillende Blutungen hervorzurufen und die Duodenalwand zu beschädigen. Wie bei der Ectomie wird man auch bei der Choledochotomie für eine sorgfältige Blutstillung sorgen und ist nicht selten bei der grossen Tiefe des Operationsterrains gezwungen, statt der Unterbindung mit Seide eine Klemme liegen zu lassen. **(Nr. 100.)** Ein gehörig grosser Bauchwandschnitt ist das beste Mittel, um eine exakte Blutstillung in der Tiefe durchzuführen. Daran wolle man sich immer erinnern!

Nehmen wir den Fall, dass wir es mit einem grossen, im supraduodenalen Teil des Choledochus liegenden beweglichen Stein zu tun haben, so ist mein Vorgehen folgendes. Ich führe die linke Hand in die Bauchhöhle ein und zwar so, dass der Handteller nach oben — zwerchfellwärts sieht, der kleine Finger medial und der Daumen lateral liegt. Es handelt sich also um denselben Handgriff, wie ich ihn bei der Beseitigung des Cysticussteins beschrieben habe. Mit Zeigefinger und Daumen der linken Hand fixiere ich das Konkrement im Choledochus. Der Daumen liegt dabei oft im Foramen Winslowii, wenn dieses nicht, wie ich öfters beobachten konnte, durch die Entzündungsvorgänge resp. Adhäsionen verdeckt und geschlossen ist. Man kann auch die Fixation des Steins der rechten Hand des Assistenten überlassen, doch habe ich gefunden, dass besser der Operateur selbst die Fixation besorgt. Das hat auch noch den Vorteil, dass man nach Excision des Steins mit dem Zeigefinger und Daumen der linken Hand sofort den Choledochus hepaticuswärts komprimieren kann und so die infizierte Galle nicht auf einmal das Operationsterrain überschwemmt. Man lässt immer durch Lüften der Finger nur soviel heraustreten, als man gerade wegtupfen kann, und wenn das auch etwas langweilig ist, so ist dieses Verfahren für den Patienten doch von grosser Sicherheit.

Fig. 46.

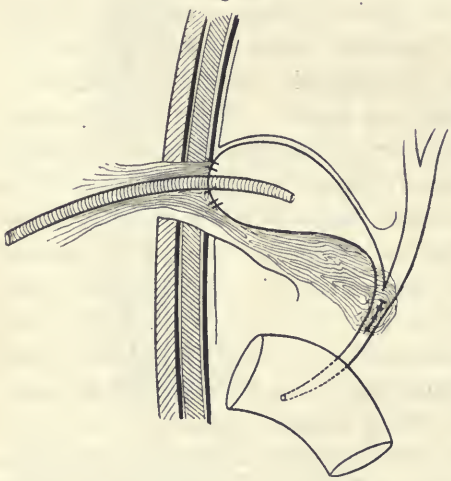

Schema für Cystostomie und gleichzeitige Choledochotomie mit Naht und Tamponade.

Die Excision des Steins wird so vorgenommen, dass in einer Ausdehnung, die $^3/_4$ der Länge des Steins entspricht, die Serosa über dem Choledochus eingeschnitten wird. Die Blutung dabei ist minimal, da durch die Kompression des Steins von innen nach aussen die Gefässlumina zusammengedrückt werden. Die Serosa wird ringsum etwas zurückgeschoben, und nun durchschneidet das Messer Muscularis und Schleimhaut des Chole-

dochus. Herausfliessendes Sekret (oft klare, oft trübe und eitrige Galle) fliesst in die unter das Lig. hepato-duodenale bis in das Foramen Winslowii vorgeschobene Kompresse. Durch Druck lässt man den Stein aus der Oeffnung hervorspringen; war die Incision zu klein, so erweitert man sie nach einer oder nach beiden Seiten in der Längsrichtung des Choledochus. Mit der Extraktion des Steins durch Kornzangen sei man vorsichtig, da man leicht den Stein zertrümmern kann. Dadurch erschwert man sich aber seine Entfernung und stört die Asepsis.

Nicht immer liegt nur ein Stein im Choledochus, häufig enthält er mehrere Konkremente. Um das festzustellen, legt man an jeden Wundrand des Choledochus eine König'sche Klemme oder ein sonst gut fassendes Instrument; auch kann man zwei Seidenfadenschlingen durch die Wundränder hindurchlegen. Durch Anheben und Anziehen bringt man die Öffnung zum klaffen, tupft hervortretende Galle mit Gaze fort und führt nun eine dicke Sonde in den Gang, um sich über das Vorhandensein von weiteren Steinen zu vergewissern. Mit Kornzangen, Löffeln entfernt man die Konkremente und kann auch durch Ausstreichen des Ganges von aussen her mit den Fingern die Steine in die Höhe der Incisionsöffnung bringen, wo man sie leicht entfernen kann. Bei genügend grosser Incision kann man für gewöhnlich mit der Kornzange bis zur Bifurkation des Hepaticus vordringen; den retroduodenalen Teil des Choledochus revidiert man am besten so, dass man eine dicke Uterussonde duodenalwärts einführt und an dieser entlang von aussen her den Gang auf Steine abtastet. Meistenteils wird es gelingen, die Sonde durch die Papille in das Duodenum zu führen. Alle Instrumente, die man im Innern des Choledochus verwendet hat, werden bei Seite gelegt und in der freien Bauchhöhle (z. B. zur späteren Tamponade) nicht weiter benutzt.

Schliesslich führt man den kleinen oder Zeigefinger — bald der rechten bald der linken Hand — in den Choledochus leber- und duodenalwärts ein und muss oft einsehen, dass die Sondierung mit Instrumenten eine doch recht unvollkommene und unsichere Massnahme ist. Mit den Fingern entdeckt man noch manchen Stein, der sich der Sondierung entzogen hatte.

Die Tatsache, dass wir nach keiner Choledochotomie mit Bestimmtheit sagen können, ob alle Steine auch wirklich entfernt sind, hat mich bewogen, ganz und gar auf einen Naht-

verschluss der Incision zu verzichten. Ich könnte somit die Technik der Naht am Choledochus ganz übergehen, will ihr aber doch der Vollständigkeit halber einige Worte widmen.

Ich benutze bei allen Nähten in der Tiefe den Nadelhalter, wie ihn Fig. 20 wiedergibt, und die feine Nadel in Fig. 19; natürlich kann man auch den Hagedorn'schen Halter gut verwenden. Den Miniature-Hammer (petit marteau) von Halsted zu gebrauchen, fühlte ich mich nicht veranlasst.

Bei einer Choledochusnaht wird die Schleimhaut nicht mitgenommen; an den Fäden könnten Inkrustationen entstehen, die später zu Recidiven führen würden. Nur die Serosa und Muscularis durchdringt die Nadel. Durch Auseinanderziehen der Wundränder an den Haltezügeln resp. den König'schen Klemmen macht man sich jeden Wundrand gut zugänglich und versorgt die Incision, wie man am Darm ein Loch zunäht. Eine einfache Naht mit einigen Verstärkungen genügt. Es ist unzweckmässig, Muskularis und Serosa für sich zu nähen. Die Naht sei nicht zu dicht, damit keine Gewebsnekrose zu Stande kommt; alle 3 mm. eine Naht anzulegen genügt. Delagénière*) vernäht den Längsschnitt im Ductus choledochus quer, um einer Striktur des Ganges vorzubeugen. Diese Vorsichtsmassregel scheint mir etwas übertrieben.

Fig. 47.



a) Tiefe Einmündung des Ductus cysticus in den Duct choledochus. Zwecks Hepaticusdrainage ist eine besondere Incision im Hepaticus bei b) zu empfehlen und die Incision bei c) zu schliessen oder ohne Naht zu tamponieren.

Die Naht ist leicht, wenn der Choledochus gut zugänglich ist; abgesehen aber davon, dass man nicht selten durch die Nadel Venen ansticht und damit recht unangenehme und nicht immer leicht zu stillende Blutungen macht, die dann die Serosa weit abheben und leicht infizierbare Hämatome setzen können, ist nach meiner Auffassung die Naht prinzipiell falsch. Der Choledochus ist immer etwas infiziert, und infizierte Gänge sollte man nicht zunähen, sondern offen behandeln. Ob das

*) Arch. provinciales de Chirurgie. Nr. 8. 1 Août 1898.

Sekret leicht durch die Papille abfliesst, wissen wir nicht; Schleim und Blutpfröpfe können den Gallenabfluss beschränken, und schliesslich sind wir, wie schon oben bemerkt, nie sicher, ob alle Steine entfernt sind. Wir verwerfen fast alle die Cystendyse und lassen die Gallenblase offen; nicht anders sollten wir den Choledochus behandeln.

Deshalb verzichte man auf die Naht und drainiere den Gang, führe also die von mir sehr häufig vorgenommene **Hepaticusdrainage** aus. Zu diesem Zwecke wählt man ein ca. 1 cm. starkes recht langes Gummirohr (die v. Dembowski'sche*) Kanüle benutze ich nicht) und führt es durch die Incision einige Centimeter tief in den Choledochus resp. Hepaticus leberwärts ein. Glaubt man, dass das Rohr richtig liegt,**) so wird es sofort durch eine Naht, die den untern Wundrand des Choledochus in allen Schichten fasst, fixiert. Dann folgt die Verkleinerung der Choledochusincision an beiden oder auch nur an einer Seite der Incision derart, dass fast sämtliche Galle gezwungen ist, durch das Rohr abzulaufen: man stellt also einen möglichst wasserdichten Verschluss der Choledochusincision her. Ich habe früher möglichst dicke Rohre in den Hepaticus eingeführt, halte es aber jetzt für richtiger, wenn man zwischen Rohr und Hepaticusschleimhaut etwas Spielraum lässt, nicht nur um einem Druck aus dem Wege zu gehen, sondern auch um einem Teil der Galle den Übertritt in den Choledochus und das Duodenum zu gestatten. Leitet man alle Galle nach aussen, so legt man den Choledochus gänzlich brach, es kann dort vielleicht eher eine Infektion zu Stande kommen, als wenn er von etwas Galle durchspült wird. Auch können sich kleine Trümmer und schmierige Galle ansammeln, die event. später zu Verstopfungen Veranlassung geben. Man benutze deshalb Rohre von 1 cm. Durchmesser oder noch dünner.

Man kann auch ausser dem Hepaticus noch den Choledochus drainieren (Fig. 48), wenn man Steine aus dem retroduodenalen Teil des Choledochus entfernen musste und nicht ganz sicher war, alle Konkremente ausgeräumt zu haben.

---

*) Centralbl. f. Chir. 1899. Nr. 40.

**) Mit der Scheere schneidet man aus der Wand des Gummirohrs — ca. 5 cm. vom Ende entfernt — ein Stückchen fort, ohne das Lumen des Rohrs zu eröffnen. An dieser Marke erkennt man sofort, wie tief das Rohr eingeführt ist.

(Nr. 141—146.) Wenn auch bei einfacher Hepaticusdrainage der Choledochus duodenalwärts während der Nachbehandlung meistenteils gut zugänglich ist, so erleichtert man sich doch seine Sondierung und Ausspülung durch die gleichzeitige Choledochusdrainage ausserordentlich. Das Rohr soll man nur bis an die Papille heranführen; es in das Duodenum zu schieben (Fig. 49) ist unzweckmässig, weil durch das Rohr Duodenal- und Mageninhalt ausgehebert wird und der Operierte dadurch leicht der Inanition verfällt. Einmal habe ich die Drainage des Choledochus so vorgenommen (Fig. 50), dass ich das Rohr nicht in den Hepaticus, sondern in den Choledochus einführte. **(Nr. 144.)** Da, wo es in den Chole-

Fig. 48.

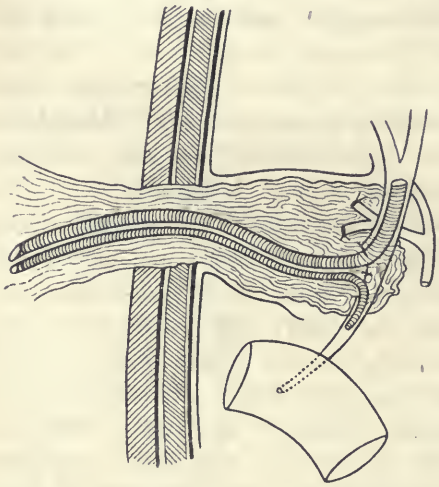

Schema für Choledochus- und Hepaticusdrainage nach Ectomie (die beiden Aeste der Art. cystica sind unterbunden, die Gallenblase exstirpiert, Hepaticus und Choledochus drainiert.)

Fig. 49.

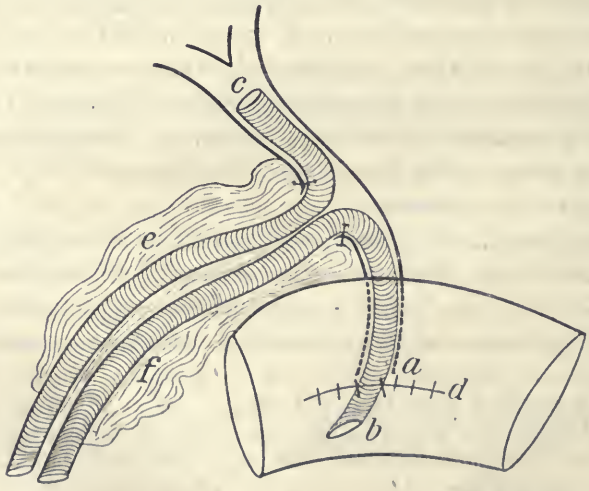

Schema für Hepaticusdrainage (c) und Choledochusdrainage (b) bis über die Papille a hinaus in das Duodenum. (Bei e und f Tampons.)

dochus umbiegt, wurde es mit einem Loch versehen, so dass die Galle sowohl durch das Rohr nach aussen als auch in das Duodenum ablaufen konnte. Doch ist es schwer, das Rohr so zu fixieren, dass man den Gallenfluss nach beiden Richtungen hin sichert.

Die Drainage des Ductus hepaticus ist nur in seltenen Fällen unmöglich. **(Nr. 90.)** Wenn z. B. der Ductus cysticus sehr tief in den Choledochus einmündet, so ist es schwierig, das Gummirohr ohne Knickung in den Gang leberwärts zu schieben. Für solche Fälle empfiehlt es sich, eine besondere Incision weiter oberhalb, also eigentlich eine Hepaticotomie zu machen (Fig. 47), oder man verzichtet auf die Drainage und tamponiert ohne Naht die Choledochusincision. **(Nr. 96.)**

Fig. 50.

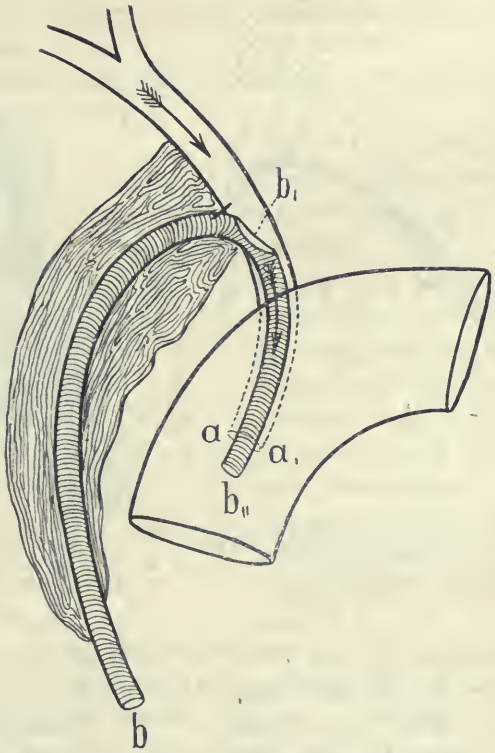

Das Rohr ist bei b₁, wo es in den Choledochus umbiegt, mit einem Loch versehen, so dass die Galle sowohl nach aussen — nach b — als durch die Papille aa₁ hindurch nach dem Duodenum hin — nach b₁₁ — abfliessen kann.

Wir haben bisher die Gallenblase gar nicht berücksichtigt, da wir den Fall setzten, dass die Gallenblase keine Steine enthielt. Ist dieses der Fall, so scheint es mir zweckmässiger, zuerst die Gallenblase zu entfernen und dann den Choledochus in Angriff zu nehmen. Die Technik der Ectomie ist bereits oben eingehend erörtert worden, so dass ich erst am Cysticusstumpf mit meiner weiteren Beschreibung anzusetzen brauche. Ist der Cysticus quer abgetrennt, so führe ich durch den Rest des Cysticus eine Sonde in den Choledochus ein und spalte gleich Cysticus und Choledochus in einem Schnitt. (Fig. 51.) Wir

haben also eine Cysticus- und eine Choledochusincision vor uns und werden nun im weiteren genau so verfahren, wie ich das oben auseinander gesetzt habe: die Wundränder werden mit

Fig. 51.

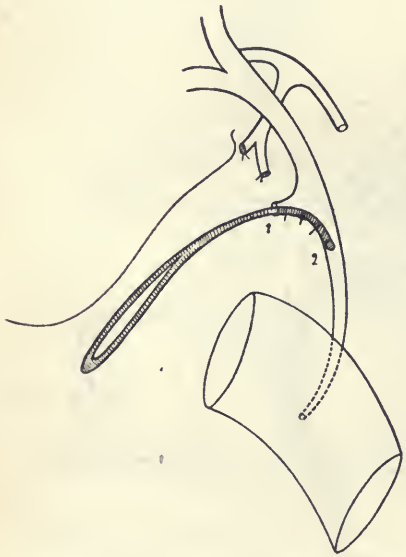

Schema der Hepaticusdrainage I. (Sonde ist durch den Cysticus in den Choledochus eingeführt; auf ihr wird die Strecke von 1—2 gespalten.)

Fig. 52.

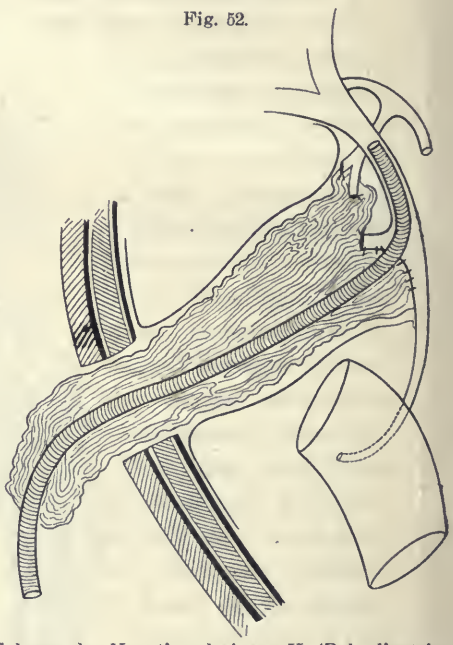

Schema der Hepaticusdrainage II. (Rohr liegt im Hepaticus, die Wunde ist tamponiert)

je einer König'schen Klemme gefasst, der Stein wird entfernt und der Choledochus dann drainiert.

Man kann natürlich auch so verfahren, dass man den Cysticus für sich unterbindet und eine besondere Choledochusincision hinzufügt. Viel einfacher aber ist es, wenn man vom Cysticusquerschnitt aus den Choledochus spaltet und dann den stehengebliebenen Stumpf des Cysticus in toto bis an den Choledochus excidiert oder nur die Schleimhaut des Cysticus entfernt und dann Serosa und Muscularis in sich vernäht.

Will man die Gallenblase erhalten, so empfiehlt es sich unter allen Umständen, dieselbe zu drainieren entweder durch die Cystostomie oder durch das Schlauchverfahren. Auch kann es notwendig werden, zur Cystostomie eine Cysticotomie hinzuzufügen.

Wir können also folgende Kombinationen vornehmen:

1. Cystostomie und Choledochotomie mit Naht ohne Tamponade.
2. Cystostomie und Choledochotomie mit Naht mit Tamponade. (Fig. 46.)
3. Cystostomie, Cysticotomie und Choledochotomie mit Naht ohne Tamponade.
4. Cystostomie, Cysticotomie und Choledochotomie mit Naht mit Tamponade.
5. Schlauchverfahren und Choledochotomie mit Naht und Tamponade. (Fig. 53.)
6. Schlauchverfahren und Cystico-Choledochotomie mit Naht und Tamponade.
7. Cystectomie und Choledochotomie mit Naht u. Tamponade (Fig. 45).
8. Cystectomie mit Cysticotomie und Choledochotomie mit Naht und Tamponade.
9. Cystectomie mit Hepaticusdrainage und Tamponade. (Fig. 51 und 52.)

Fig. 53.

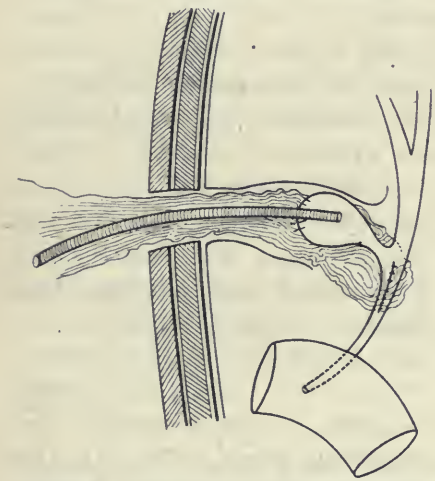

Schema für Choledochotomie mit Naht und Tamponade bei gleichzeitigem Schlauchverfahren der geschrumpften Gallenblase.

Ich bin in den letzten Jahren immer mehr und mehr zu der Überzeugung gekommen, dass eine gehörige Tamponade zu dem Erfolg einer Gallensteinoperation wesentlich beiträgt **und tamponiere jetzt jede Naht am Cysticus und Choledochus.** Ich muss das schon deshalb tun, weil ich sämtliche Fäden, die einen Gallengang verschliessen, lang lasse. Ich könnte sie ohne Tamponade schlecht entfernen. Für mich fallen also die Operationsmethoden unter 1 und 3 von vorneherein fort. Auch die Gallenblase nehme ich fast stets weg, sodass 1—6 selten zur Ausführung kommen; am meisten bevorzuge ich **die Ectomie** in Verbindung mit Cysticotomie **und Hepaticusdrainage.** (Fig. 51 und 52.)

Bei der chronischen recid. Cholecystitis und Cholangitis ist diese Operation die Normalmethode, und ich glaube, dass sie die Operation der Zukunft ist.

Ohne eine ausgiebige Tamponade ist aber diese Operation geradezu unmöglich! Ich gehe nicht zu weit, wenn ich behaupte, dass die Tamponade bei der Hepaticusdrainage fast der wichtigste Akt der Operation selbst ist. Wie man diese Tamponade ausführt, davon hängt sehr viel ab.

Wir nehmen an, dass die Gallenblase entfernt ist. Auf dem wunden Leberbett liegt eine Kompresse, die Fäden der Art. cystica und des Nahtverschlusses am Choledochus samt dem Rohr sind nach aussen geleitet.

Fig. 54.

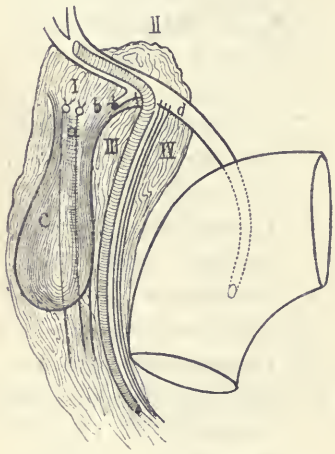

Schema für die Tamponade.
Tampon I: Art. cystica a), Ductus cysticus b), wundes Leberbett c).
Tampon II: Oberhalb des Rohrs.
Tampon III: Unterhalb des Rohrs.
Tampon IV: Choledochusnaht (d) u. zwischen Rohr und Duodenum.

Der genähte Tampon vom Leberbett wird entfernt, die Fäden werden straff angezogen, und nun wird der erste lange Gazetampon auf die Unterbindung der Art. cystica und des Ductus cysticus und das Leberbett der zweite oberhalb des Rohres auf das Lig. hepato-duodenale, der dritte unterhalb des Rohres in das Foramen Winslowii und der vierte zwischen Choledochusnähte und Duodenum gelegt. (Fig. 54). Die Bauchwunde wird durch Durchstichknopfnähte so verschlossen, dass nur ein Spalt für den Durchtritt der Tamponade übrig bleibt.

Ich füge dem Obengesagten noch einige Bemerkungen hinzu.

Als Wegweiser zum Choledochus benutze man die Gallenblase, die Drüse am Cysticus und das Foramen Winslowii. Langenbuch *) liebte den pylorischen Weg, d. h. er legte das Duodenum und den Pylorus frei und suchte sich so das Lig. hepato-duodenale auf. Es ist wohl ziemlich gleichgültig, welchen Weg man einschlägt, da man aber stets mit der Gegen-

*) Langenbuch: Über die Technik der Choledochotomie. Deutsche med. Wochenschr. 1898, Nr. 45.

wart resp. Versorgung der Gallenblase (Ectomie, Cystostomie) zu rechnen hat, so habe ich mich daran gewöhnt, immer an Gallenblase und Cysticus entlang den Choledochus aufzusuchen.

Wenn man die Incision im Choledochus nach dem Duodenum hin vergrössern muss, so kann man mit Ästen der Arteria gastroduodenalis resp. der Art. cystica accessoria in Konflikt kommen. Auch venöse Blutungen stören oft sehr. Wichtig ist, dass man den Choledochus durch König'sche Klemmen hochzieht; entschlüpft er in die Tiefe, so können diese Blutungen einen sehr bedrohlichen Charakter annehmen; besonders bei tiefliegendem Ligament, bei Männern mit straffen Bauchdecken können solche Blutungen recht ungemütlich werden.

Die Freilegung des Ductus choledochus durch Lumbalschnitt (Tuffier) halte ich für verfehlt. Es handelt sich doch nicht allein darum, den Choledochus von Steinen zu säubern, sondern wir müssen auch auf die Gallenblase Rücksicht nehmen. Wenn auch die Gallenblase von hinten her zu erreichen ist (Whrigt, Mears, Reboult), so ist doch der Weg von vorne her leichter und rationeller. Tuffier empfiehlt eine Schnittführung vom Winkel der 12. Rippe nach aussen vom M. erector spinae etwa 15 cm. weit nach unten. Durch diesen Schnitt sollen der zweite Teil des Ganges und die hintere Fläche des mittleren Abschnittes des Duodenum leicht und vor allem extraperitoneal freizulegen sein, während sonst gerade dieser Abschnitt oft unerreichbar sei.

Poirier weist darauf hin, dass bei dieser Art der Freilegung die Vena cava oder portarum angerissen werden kann. Da man in grosser Tiefe arbeitet, ist in der Tat eine derartige Komplikation zu fürchten.

Aber ganz abgesehen davon vereitelt die Schnittführung Tuffier's die Lösung der Adhäsionen zwischen Gallenblase und Intestinis, die Beseitigung etwaiger Fisteln, die Entleerung der Gallenblase und könnte höchstens dann einmal zur Anwendung kommen, wenn es von vornher absolut nicht gelingen will, den Stein im Choledochus zu erreichen. Der geübte Operateur bringt das aber immer zu Wege, und für den ungeübten wäre eine Kombination der vorderen und hinteren Laparotomie erst recht nichts.

Der Entfernung des retroduodenal sitzenden Steines will ich einen besonderen Abschnitt widmen, indem ich die retroduodenale und transduodenale Choledochotomie ausführlich

beschreibe. Ich werde dort Gelegenheit finden, die Entfernung des retroduodenalen Steins durch manuelle und instrumentelle Massnahmen zu erörtern.

Der Einschnitt im Choledochus soll immer ein Längsschnitt sein; Hume empfahl mit Rücksicht auf die gute Ausführbarkeit der Drainage den Querschnitt.

Eine zweizeitige Choledochotomie ganz analog der zweizeitigen Cystostomie haben Quénu und Arbuthnot Lane ausgeführt. Ich habe es niemals nötig gehabt, ihrem Beispiel zu folgen, glaube auch nicht, dass ich jemals in die Verlegenheit kommen könnte, zweizeitig zu operieren. Ist es schon schwer, die Gallenblase bei zweizeitiger Cystostomie wiederzufinden, so kann die Orientierung bei einer zweizeitigen Choledochotomie geradezu unmöglich werden. Eine gewaltige Tamponade wäre nötig, um den Gang zugänglich zu machen; der Ductus müsste durch einen Faden für die spätere Incision kenntlich gemacht werden. In der Zeit zwischen den beiden Operationen kann der Stein seine Lage so verändern, dass seine spätere Auffindung nicht gelingt, wenn nicht gar in der Zwischenzeit eine Cholangitis den Patienten auf das Höchste geschwächt hat. Die zweizeitige Choledochotomie ist wie die zweizeitige Cystostomie aus der Furcht entstanden, dass bei sofortiger Incision des Choledochus durch Einlaufen von infektiöser Galle in den Bauchraum eine Peritonitis entstehen könnte. Diese Furcht ist aber bei richtiger Technik d. h. bei genügender Absperrungstamponade keine begründete, so dass die zweizeitige Choledochotomie überhaupt nur in Betracht käme, wenn man wegen absolut schlechter Narkose die Operation abbrechen müsste.

Einige Chirurgen wollen die Choledochotomie einschränken, und man kann in der Tat die Incision des Ganges vermeiden, wenn es gelingt, den Stein durch den erweiterten Cysticus in die Gallenblase zu schieben und hier nach Cystostomie zu entfernen. Mir ist das einige Male geglückt **(Nr. 139)**, in einem Fall habe ich die Incision in der Gallenblase dazu benützt, um eine Anastomose mit dem Magen wegen gleichzeitiger chronischer Pankreatitis herzustellen **(Nr. 155)**. Aber sehr selten ist der Cysticus so erweitert, dass die von Rose*) und

*) Rose, deutsche Zeitschrift für Chirurgie 1898, Bd. 49, Heft 6.

Kuhn, vorher schon von Villard*) und Ricard**) vorgeschlagene Ausräumung des Choledochus von der Gallenblase aus gelingt. (**Nr. 139, 140.**) Meist zieht sich der Ductus cysticus, wenn ein Stein diesen Gang passiert hat, wieder zusammen, und durch enge Gänge grössere Steine mit Gewalt durchzupressen halte ich für verfehlt. Dazu kommt, dass man nur nach Incision des Ductus choledochus selbst ungefähr wissen kann, ob alle Steine entfernt sind oder nicht, und dass selbst die Incision in dieser Beziehung keine sichere Garantie bietet, wenn man nicht durch Offenhaltung des Gangs mittels Hepaticusdrainage die weitere Sondierung der Gallengänge und ihre Ausspülung ermöglicht. Als Methode hat die Rose-Kuhn'sche Operation keine Geltung, in wenigen Ausnahmefällen mag sie uns willkommen sein.

Die Auffindung des Choledochus resp. der darin enthaltenen Steine und der Nachweis ihrer sicheren Entfernung soll nach Angabe einiger Chirurgen dadurch erleichtert werden, dass man von der Gallenblase aus die Gallenwege mit physiologischer Kochsalzlösung oder Luft anfüllt. Scharp und Smith in Chicago haben einen von Weller van Hook angegebenen Apparat konstruiert, um Luft in die Gallenwege zu pumpen. Ich besitze auch einen solchen Apparat, aber er liegt in einem verborgenen Fach meines Schreibtisches und wird niemals verwendet.

Ich will meine Auseinandersetzungen über die Entfernung des Steins aus dem supraduodenalen Teil nicht schliessen, ohne Riedels Ideal: Verschliessung der Choledochusincision ohne Tamponade mit einigen Worten zu berühren. Ich verstehe einfach ein solches Vorgehen nicht. Ist es schon falsch, den Gang zu vernähen, so ist es geradezu vermessen, die Bauchwunde gänzlich zu verschliessen, ohne ein Sicherheitsventil zurückzulassen. Gewiss kann man einmal mit einem vollständigen Bauchverschluss Glück haben, und ein nichtgeübter Hochtourist kommt schliesslich auch einmal ohne sachverständigen Führer auf den Grossglockner. Aber wer sein Leben lieb hat, lässt sich anseilen und macht nicht solche gewagten Kraxeleien. Und wer das Leben seiner Gallensteinkranken lieb hat, der setzt sie nicht dem Zufall aus, sondern wählt ein Verfahren, das, wenn

*) Calcul du cholédoque; obstruction duodénale par adherences peritoneales; cholécystostomie. Lyon Médical 1896. No. 33.

**) La semaine médicale 1896, No. 29—34.

es auch zur Heilung einige Wochen länger in Anspruch nimmt, doch den Patienten sicherer zur Gesundheit verhilft. Wenn mein Buch weiter nichts nützt, als dass es die Fachgenossen von der Notwendigkeit der Tamponade nach der Choledochotomie überzeugt, so bin ich schon mit diesem Erfolge zufrieden.

Riedel sucht sich zwar die nach seiner Meinung für völligen Nahtverschluss ohne Tamponade geeigneten Fälle aus und ist selbst der Ansicht, dass nur relativ wenig Fälle sich für eine derartige Behandlung eignen. Ich empfehle dagegen, in jedem Fall zu tamponieren und warne eindringlich vor einem völligen Verschluss der Bauchwunde. Riedel musste bei 2 Kranken mit Anhäufungen von 500 resp. 1000 ccm. Bacterium coli-haltiger Galle in der Oberbauchgegend die Naht wieder öffnen und gibt selbst zu, dass es besser gewesen wäre, wenn er von vorneherein drainiert und tamponiert hätte. Die Tamponade ist absolut notwendig, gleichgültig, ob eine aseptische oder infizierte Gallenblase entfernt wurde, denn wir sind trotz aller Sorgfalt in der Blutstillung und Ligaturanlegung nie sicher, ob nicht Nachblutung oder Gallenfluss aus dem Leberbett eintreten oder die Cysticus- resp. die Choledochusnaht nachgeben kann. Zugeben will ich, dass vielleicht die von mir geübte sehr reichliche Tamponade nicht immer nötig ist, aber gänzlich die Bauchwunde zu verschliessen, ist ein zu grosses Wagnis.

Riedel sagt ja selbst: „Ganz klare Galle kann schwer infiziert sein“, und da ich diesem Ausspruch vollkommen beipflichte, tamponiere ich eben. Ich habe nun ca. 200 Choledochotomien resp. Hepaticusdrainagen und mehr als 300 Exstirpationen der Gallenblase ausgeführt, in jedem Fall tamponiert und gar keinen Schaden von meiner reichlichen Tamponade gesehen, oft aber ihren grossen Nutzen feststellen können. Verwachsungen entstehen, ob man tamponiert oder nicht. Sind sie in ersterem Falle auch umfangreicher, so sind sie doch flächenhaft; und diese braucht man nicht so zu fürchten wie die strangartigen.

Riedel verwirft mit mir völlig die Cystendyse: konsequenterweise müsste er erst recht die Versenkung der Choledochusnaht vermeiden. Auch im Choledochus kann es wie in der Gallenblase bei völligem Nahtverschluss zu Sekretanhäufungen kommen, die, wie Riedel selbst sagt, „keinen Schaden tun, falls das Sekret aseptisch ist; ob letzteres der Fall ist, ist

nicht mit Sicherheit zu sagen, jedenfalls ist es chirurgisch richtiger, Sekretanhäufungen zu verhindern, als sie hervorzurufen, da niemand bestimmt wissen kann, was daraus wird, abgesehen davon, dass der Kranke durch die Anhäufung von Sekreten Schmerzen erleidet". Nun also! Auch im Choledochus, dessen Inhalt wohl immer infiziert ist, kann eine Sekretanhäufung eintreten, deshalb empfehle ich die Hepaticusdrainage; jedenfalls muss man, wenn man näht, auf ein Platzen der Naht gefasst sein und ein Sicherheitsventil anlegen, damit die austretende Galle die Peritonealhöhle nicht infiziert. Dazu kommt, dass jeder Chirurg — ich komme auf diesen Punkt noch weiter unten zu sprechen — Steine im Choledochus übersehen kann; die enge Papille des Choledochus kann verschwellen oder durch Blutgerinnsel sich verstopfen; der entzündete Pankreaskopf kann den Gallenabfluss verhindern; viele Möglichkeiten liegen vor, welche ein Platzen der Choledochusnaht herbeiführen können. Wohl immer ist eine Infektion im Choledochus — geringfügiger oder schwererer Natur — vorhanden. Riedel hat, wie er besonders hervorhebt, sein Buch für die Dirigenten kleiner Hospitäler bestimmt. Gerade diesen möchte ich, wenn sie wirklich an solche Operationen herantreten wollen, von der Naht und Versenkung des Choledochus ohne Tamponade abraten und auf die grössere Sicherheit der Hepaticusdrainage hinweisen. Riedel scheint aber noch keine grosse Erfahrung über diese Operation zu haben, sonst würde er z. B. nicht sagen: „Hepaticusdrainage kann ja beim Stein im intraduodenalen Teil des Ductus choledochus überhaupt nichts nützen". Gerade in solchen Fällen nützt sie ungemein, insofern, als wir imstande sind, hinterher den Choledochus auszuspülen und den Stein zu entfernen, wofür ich im II. Teil mehrere Beispiele anführen werde. Der Nutzen der Hepaticusdrainage beruht eben nicht nur darauf, dass wir die infizierte Galle ableiten, sondern auch darin, dass wir in der Lage sind, zurückgelassene Steine zu entfernen. Natürlich kommen diese nicht, wie Riedel anzunehmen scheint, durch das Rohr hindurch zum Vorschein, sondern sie müssen herausgespült oder mit Kornzangen entfernt werden. Die Choledochusinzision muss noch wochenlang so frei liegen, dass wir den Spülkatheter sowohl in den Hepaticus als in den Choledochus einführen und ausspülen können. Ich habe sogar Laminariastifte in den Hepaticus und Bougies durch die Papille des Duodenum

geschoben und den engen Gang erweitert. Auf diese Prozeduren hat Berger in seiner jüngsten Arbeit: „Die Hepaticusdrainage“ hingewiesen, so dass ich mir weitere Bemerkungen ersparen kann; aber es scheint, dass Riedel die nachträgliche Ausspülung der Gallengänge gar nicht übt, sonst hätte er wohl bei der Nachbehandlung einige Worte darüber gesagt.

Riedel gibt weiterhin an, nur in 4 % der Choledochotomien Steine zurückgelassen zu haben. An einer Stelle sagt er: „Die Steine habe ich sicher entfernt“. Ich würde einen solchen Ausspruch nicht tun. Nachdem ich nunmehr noch einmal soviel Choledochotomien und Hepaticusdrainagen ausgeführt habe wie Riedel, behaupte ich: Nach einer Choledochotomie ist kein Chirurg — und wenn er 2 Stunden lang sondiert, den Choledochus noch so sehr von innen und aussen palpiert und selbst den Finger in den Gallengang wiederholt leber- und duodenalwärts eingeführt oder sich des Zeller'schen Verfahrens (Sondieren der Papille von einem Duodenalschnitt aus) bedient hat — sicher, alle Steine entfernt zu haben, auch Riedel nicht. Wir lassen bestimmt in 10—15 % der Fälle Steine zurück, und wenn Riedel nur 4 % kennt, so liegt das eben daran, dass er über die Zahl der zurückgelassenen Steine überhaupt keine richtige Vorstellung haben kann, da er meistenteils Choledochotomie mit Naht ausführt. Er rechnet natürlich nur die Steine, die wieder Beschwerden machen, die Steine, die sich Monate und Jahre lang im Choledochus völlig latent verhalten — eine Tatsache, auf die Riedel selbst hinweist —, kann er nicht mitzählen, weil sie eben keine Symptome machen. Erst wenn sich Riedel häufiger der Hepaticusdrainage bedient, wird er von der Zahl der zurückgelassenen Steine eine richtige Vorstellung bekommen. Ich habe auch erst, seitdem ich fast ausnahmslos die Hepaticusdrainage übe, über diesen Punkt volle Aufklärung erhalten (siehe die Arbeit von Berger: Die Hepaticusdrainage; Archiv f. klin. Chir. Bd. 69, p. 299) und konnte erst mit der Zeit mich von den grossen Vorzügen der Hepaticusdrainage gegenüber der Choledochotomie mit Naht überzeugen. Ich bin nicht für die Hepaticusdrainage so begeistert, weil ich dieselbe mit zuerst angewandt und methodisch ausgebildet habe. Ein Vater übersieht zwar die Schwächen seines Kindes und freut sich nur seiner Vorzüge. Wäre dieser Erfahrungssatz auf mich anwendbar, so müsste ich auch heute noch die Cysticotomie so

lieb haben wie vor 6 Jahren. Die Hepaticusdrainage übe ich nun auch seit dem Jahre 1896 -- also 8 Jahre lang — und ich hätte gewiss an ihr Fehler entdeckt, wenn sie solche hätte. Sie ist gewiss keine vollkommene Methode — die werden wir niemals finden! —, aber sie ist erheblich besser wie die Choledochotomie mit Naht. Auch an anderen Kliniken, z. B. in Freiburg i./B., ist man zu dieser Ansicht gelangt. Es unterliegt für mich gar keinem Zweifel, dass die Hepaticusdrainage ungefährlicher ist, wie die Choledochotomie mit Naht, auch bei wenig infizierter Galle, denn die Operation ist rascher zu erledigen, ein Punkt, auf den Riedel weniger Gewicht legt wie ich; ich muss die Prognose einer Choledochotomie sehr abhängig machen von der Dauer der Operation. Riedel scheint anzunehmen, dass der Umstand, dass ich 15 % und er nur 4 % Steine zurückgelassen hat, darauf zurückzuführen ist, dass ich rasch operiere, er „sorgfältig und entsprechend langsam". Er spricht das zwar nicht offen aus, aber man liest es zwischen den Zeilen. Nun, an Gründlichkeit lasse ich es nicht fehlen. Das wird jeder bezeugen, der mich hat operieren sehen; aber wenn ich eine Operation in einer halben Stunde bezwinge, sehe ich nicht ein, warum ich dazu 1 oder 2 Stunden gebrauchen soll. Ob die die Bauchhöhle abschliessenden Tampons eine halbe oder 1 bis 2 Stunden auf den Därmen liegen, ob die Narkose eine halbe oder 1 bis 2 Stunden dauert, das ist doch gewiss nicht gleichgültig. Die Erfolge unserer Operationen sind in dieser Beziehung massgebend, und Riedel hätte den Wert seines Buches wesentlich erhöht, wenn er uns einen Einblick in seine Erfolge gegönnt hätte. Hoffentlich erfahren wir darüber Etwas bei der nächsten Gelegenheit.

c) Die transduodenale Choledochotomie.

Der Stein in der Papilla duodeni und im retroduodenalen Teil des Choledochus sitzt bisweilen so fest, dass es ganz unmöglich ist, ihn von einer Incision im supraduodenalen Teil des Choledochus aus zu entfernen. Nicht allein ich habe diese Beobachtung oft genug gemacht, sondern auch M. Burney, Kocher, Körte, Kraske und viele andere, nur Riedel allein ist auch in dieser Beziehung anderer Meinung: für ihn gibt es keine Schwierigkeiten. Auf dem Chirurgenkongress 1904 gab der Jenenser Chirurg an, dass er ca. 100 Choledochotomien ausgeführt und

nur einmal Schwierigkeiten bei der Entfernung von retroduodenal sitzenden Steinen erlebt habe. Riedel leugnet jede Einklemmung und zieht einfach von der supraduodenalen Incision aus mit einer passenden Kornzange den Stein hervor. Als ich diese Mitteilungen Riedels hörte, war ich „einfach platt“. Ich glaubte klug zu handeln, indem ich in der Diskussion nicht weiter auf die Sache eingegangen bin; ich hätte auch in den erlaubten fünf Minuten meine Einwendungen nicht sämtlich anbringen können. Zudem hat ein Provinzialchirurg einem Akademiker gegenüber immer einen schweren Stand. Da er keine Übung im Diskutieren hat, ist er niemals so redegewandt wie ein Universitätsprofessor, der täglich vor Studierenden und Ärzten doziert und operiert. Am Schreibtisch stehe ich eher meinen Mann, und deshalb will ich jetzt das damals Versäumte gründlich nachholen.

Riedel leugnet jede Einklemmung von jeher und erklärte auch auf dem letzten Chirurgenkongress, dass er eine Einklemmung nicht kenne. Es gibt aber ganz feste Einklemmungen von Steinen im Choledochus, so fest, dass fast das Messer sie kaum zu lösen vermag. Die Schleimhaut ist teilweise ulceriert und umgibt so innig den Stein, dass man nicht nur von einer Einklemmung, sondern von einer Einkeilung reden kann.

Möglich ist es, dass Riedel bei seinen 100 Choledochotomien derartige Einklemmungen noch nicht gesehen hat, er wird schon bei den zweiten 100 Choledochotomien auf solche Zustände stossen. Ich habe jetzt mehr als 200 Choledochotomien resp. Hepaticusdrainagen ausgeführt und musste in ca. 20 Fällen den Stein aus der Papilla duodeni resp. dem retroduodenalen Teil des Choledochus herausschneiden; das ist gegen Riedels Erfahrungen ein gewaltiger Unterschied. Wie soll man diesen erklären? Entweder übersieht Riedel die Steine in der Papille — das ist bei einem so geschickten Chirurgen nicht anzunehmen! —, oder Riedels Material ist anders gestaltet wie das meinige: man sollte aber doch denken, dass sich in Thüringen die Steine ebenso gut einklemmen wie in der Provinz Sachsen! Oder Riedel ist ein geschickterer Operateur wie ich und entfernt die Steine mit Löffel und Zange, die ich herausschneiden muss. Ich weiss in der Tat nicht, worauf diese Verschiedenheit beruht, jedenfalls lege ich ebenso gründlich wie Riedel das Gallensystem frei; benutzen wir doch denselben

Bauchdeckenschnitt, den von mir bereits seit 5—6 Jahren beschriebenen Wellenschnitt, den Riedel auf dem diesjährigen Chirurgenkongress mit grosser Genauigkeit beschrieb, ohne zu erwähnen, wie lange er denselben benutzt. Ich möchte annehmen, dass ich ihn schon viel länger übe wie er, lege aber auf Prioritätsstreitigkeiten gar kein Gewicht, die Hauptsache ist, dass dieser Schnitt recht allgemein zur Geltung kommt. Etwas übertrieben von Riedel ist die Forderung, dass man den Schnitt auf der Mitte des Sternum beginnen lassen soll, es genügt vollständig, wenn man ihn am Processus xiphoideus oder ein wenig oberhalb desselben anfängt.

Ich habe oben darauf hingewiesen, dass der Stein in der Papille oft so festsitzt, dass eine Entfernung von einer Incision im supraduodenalen Teil aus ganz unmöglich ist. Natürlich soll man, ehe man die direkte Incision auf den verborgenen Stein vornimmt, jeden Versuch machen, ihn auf unblutige Weise zu entfernen. Das geschieht entweder mit Löffeln und Kornzangen, die man in den duodenalen Teil des Choledochus einführt, oder durch Druck von aussen her. Mit dem Zeigefinger und dem Daumen der rechten Hand umfasst man den Stein und sucht ihn nun hochzuschieben; es ist nicht leicht, die richtige Kraft hierbei anzuwenden, im allgemeinen darf man nicht zu kräftig drücken, sondern soll recht vorsichtig und sanft vorgehen. Erlahmt die rechte Hand, so führt man die linke in die Bauchhöhle ein und stellt sich zu dem Patienten so, wie ich dies bereits bei der Entfernung des Cysticussteines beschrieben habe, d. h. der Operateur dreht dem Gesicht des Kranken den Rücken zu, nimmt eine bückende Stellung ein und umfasst den Stein mit dem Zeigefinger und Daumen der linken nach rückwärts geführten Hand. Der Handteller sieht dabei nach oben. Bei diesem Handgriff, den ich schon seit einem Jahrzehnt benutze, gelingt es oft besser, den Stein zu dislocieren, als wenn man die rechte Hand gebraucht. Durch das bimanuelle Verfahren **(Nr. 92, Nr. 93, Nr. 107)**, d. h. durch die Fixation des Steins mit einer Hand und durch sanftes Drücken von der Bauchhöhle oder von den Bauchdecken aus, ist es mir oft gelungen, tief steckende, hinter dem Duodenum liegende Steine hochzudrücken und aus der Incision im supraduodenalen Teil zu entfernen.

Riedels Bemerkung, dass man fast immer die Leber so

umkippen könnte, dass der Choledochus ganz oberflächlich 2—3 cm. vor die Bauchwand zu liegen komme, hat mich ebenfalls in Staunen gesetzt. Bewegliche Lebern kommen bei Weibern genug vor, aber häufig sind die Kranken nicht mager, sondern recht fett, und die Angaben Riedels stimmen — wenigstens wenn ich mein Material daraufhin ansehe — nur bei einem geringen Prozentsatz der Operierten. Die Herauskippung der Leber gelingt nur bei hochgradiger Enteroptose, bei Männern aber so gut wie niemals, und wenn die Leber vergrössert oder starr ist, dann ist erst recht keine Rede davon. Was bei Riedel Regel ist, ist also bei mir Ausnahme. Er hatte nur in 1 % Schwierigkeiten in der Entfernung der Steine, ich in 10 %, und während Riedel gar keine Choledocho-Duodenostomie ausgeführt hat, musste ich diese 20mal vornehmen.

Fig. 55.

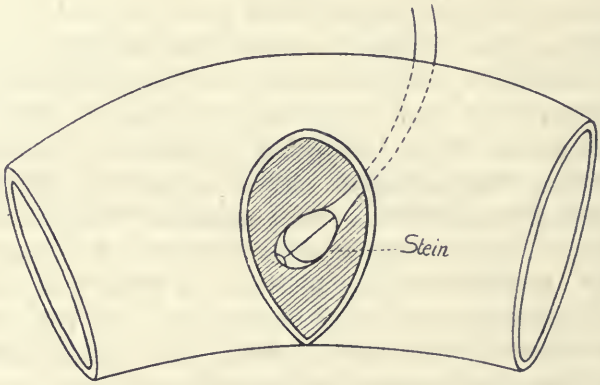

I. Schema für Choledocho-Duodenostomia interna.

Darin aber sind wir einig, dass der Stein entfernt werden muss. Denn bleibt der Stein in der Papille stecken, so kann er eine Ulceration hervorrufen, die carcinomatös entarten kann, und durch die Gegenwart der Konkremente kann die Cholangitis weiterbestehen trotz gut funktionierender Gallenblasen-Darm- oder Magenfistel.

Die Blosslegung der Papille kann auf 2 Wegen erreicht werden, entweder **transduodenal** oder **retroduodenal**.

Der **transduodenale** Weg führt durch das Duodenum hindurch. Gerade der Papille gegenüber — wir fühlen dort den eingeklemmten Stein oder den Knopf der dicken Sonde, die wir in die supraduodenale Incision einführten — wird das Duodenum

eröffnet und zwar durch einen Querschnitt (Fig. 55). Längsschnitte treffen zu viel Gefässe, der Querschnitt verläuft parallel diesen Gefässen. Die Incision im Darm sei nicht unnütz gross, aber auch nicht zu klein, damit nicht die Arbeit in der Tiefe erschwert werde. Etwaigen Ausfluss von Duodenalinhalt macht man unschädlich durch eine ausgiebige absperrende Tamponade mit genähten Tupfern. Durch das Fassen der Duodenalwundränder mit geeigneten Klemmen vergrössern wir die Wunde und machen uns die Hinterwand des Duodenum gut zugänglich. Wir müssen die Papille sehen und erfassen die Schleimhaut ringsum mit König'schen Klemmen, damit nach Entfernung des Steins die Papille uns nicht entwischt.

Fig. 56.

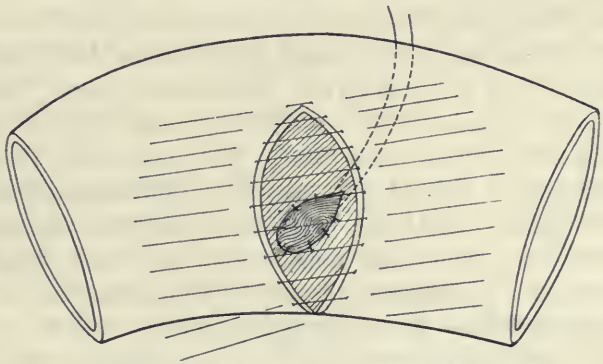

II. Schema für Choledocho-Duodenostomia interna.

Sehr zweckmässig ist es auch, mit dem linken Zeigefinger unter das Duodenum zu gehen und den Stein in der Papille so hochzuheben, dass man gewissermassen extraperitoneal operieren kann. Sobald aber der Stein in der Papille beseitigt ist, hat der Finger keinen Gegendruck mehr, und dann kann sehr rasch die Papille entschlüpfen. Um dieses also zu verhüten, ist ein vorheriges Fassen derselben mit König'schen Klemmen sehr angebracht.

Kleine Steine in der Papille drückt man ohne grosse Gewalt durch, grössere schneidet man heraus. Colins erweitert stumpf die Papille, Mc. Burney (1891) schlitzt sie auf. Oft genügt ein einfaches Einkerben der Schleimhaut. Man könnte diese Operation Papillotomie oder Divertikulotomie (Kraske) nennen, doch werden sich sprachkundig verwöhnte Ärzte an solchen

Worten stossen. Ist der Schnitt ca. 1 cm. lang, so empfehle ich die Schleimhaut des Choledochus mit der des Duodenum durch 4—6 Nähte zu vereinigen, also die Operation zu machen, die zuerst Kocher als Choledocho-Duodenostomia interna im Jahre 1894 ausgeführt hat. Ich habe, ohne von Kocher's Vorgehen etwas zu wissen, dieselbe Operation kurz darauf gemacht. Die Vernähung der Schleimhaut des Duodenum mit der des Choledochus (Fig. 56) ist nötig, weil man nie wissen kann, ob doch nicht irgendwo ein freier Spalt zwischen Duodenum und Choledochus entstanden ist, dessen Übersehen schwere Folgen nach sich ziehen könnte. Mayo Robson verzichtet auf eine Naht, doch ist die Naht ausser dem angegebenen Grunde schon deshalb gut, weil dadurch ein weiteres Klaffen der angelegten Fistelöffnung erzielt wird, als wenn man die Incision der Verklebung überlässt.

Eine Sondierung des Choledochus von der Papille aus wird man nie vergessen, um sich vom Freisein des Choledochus zu überzeugen. Da die Sondierung kein ganz sicheres Verfahren ist und nicht völlig dafür garantiert, dass sämtliche Steine entfernt sind, habe ich mich bei meiner 928. Gallensteinlaparotomie einer „Methode“ bedient, die man als **„Choledochusfege“** bezeichnen könnte. Ich hatte in diesem Fall nach Excision der Gallenblase aus dem supraduodenalen Teil des Choledochus Steine entfernt. Nach Mobilisierung des Duodenum nach Kocher fand ich noch Steine im retroduodenalen Teil, konnte sie aber nicht nach dem supraduodenalen Teil verschieben. Die retroduodenale Incision schien mir zu gefährlich, ich machte also die transduodenale Choledochotomie. Ein fest in der Papilla duodeni eingekeilter Stein wurde durch Incision der Papille entfernt, und nun holte ich mit der Kornzange noch viele Steine aus dem retroduodenalen Teil. Sonden und Kornzangen liessen sich jetzt leicht von dem Duodenum aus durch die mit 2 König'schen Klemmen fixierte Papille in den Choledochus bis an und durch die Incision im supraduodenalen Teil führen. Ich glaubte, der Choledochus sei leer. Aber die vorgenommene „Choledochusfege“ belehrte mich eines andern. Ich führte die Kocher'sche Klemme (zum Durchziehen des Bruchsacks) vom Duodenum aus so in den Choledochus, dass ihre Spitze aus der supraduodenalen Incision heraussah, fasste hier einen feuchten schmalen Gazestreifen und zog diesen durch den Choledochus und die Papille in das Duodenum und von hier nach aussen. Natürlich

war durch eine sehr ausgedehnte Absperrungstamponade die Bauchhöhle vor Infektion geschützt worden. Zu meinem Erstaunen kamen noch viele Steinchen und Steintrümmer zum Vorschein, und ich musste diese Prozedur viermal wiederholen, ehe der Choledochus rein ausgefegt war. Darauf folgte Hepaticus- und Choledochusdrainage bis zur Papille, Duodenalnaht und Netzplastik. —

Die Darmnaht erfolgt nach bekannten Regeln. Erst Schleimhautnaht, dann Serosa-Muskularisnaht. Da diese Nähte leicht insuffizient werden, nähe man mit besonderer Sorgfalt und sehe zu, dass man vom kleinen oder grossen Netz einen Zipfel finde, den man auf die Naht mit einigen Suturen fixiert.

Wenn man den Duodenalschnitt nicht gallenblasenwärts, sondern pankreaswärts anlegt, so macht es keine Schwierigkeiten, die Naht so zu legen, dass sie nicht in die Tamponade einbezogen wird. Das ist sehr wichtig, da die Tamponade, wenn sie anfangs auch steril bleibt, mit der Zeit sich doch etwas infiziert und dann einen schädlichen Einfluss auf die Naht ausübt.

Konnte man die Naht ausserhalb des Operationsterrains bringen, so ist eine prima Intentio die Regel; liegt sie im Bereiche der Tamponade, so ist ein teilweises Aufgehen leicht möglich, und dann entstehen grosse und kleine Duodenalfisteln, auf deren Bedeutung wir bei der retroduodenalen Choledochotomie und in dem späteren Kapitel der Nachbehandlung noch zurückkommen werden.

Ich habe mir bei der Schwierigkeit, die Strecke zwischen der Incision im supraduodenalen Teil des Choledochus und der Papille völlig von Steinen zu säubern, oft genug die Frage vorgelegt, ob man den Vorschlag Zeller's*), auch in zweifelhaften Fällen das Duodenum zu öffnen und die Papille zu sondieren, nicht öfter ausführen sollte. Mir persönlich ist das Verfahren Zeller's sehr sympathisch, wenn es auch natürlich die Gefahren der Operation wesentlich erhöht. Jedenfalls sollte man in jedem Falle von transduodenaler Choledochotomie die oben beschriebene Choledochusfege nicht ausser Acht lassen.

d) Die retroduodenale Choledochotomie.

Die transduodenale Choledochotomie hat den Nachteil, dass das Duodenum eröffnet werden muss, wodurch eine Infektion

*) Berl. klin. Wochenschr. 1902, Nr. 25.

intra operat. zu stande kommen kann. Bei richtiger Technik, wobei besonders die abschliessende Tamponade der Peritonealhöhle zu berücksichtigen ist, ist die Gefahr einer postoperativen Peritonitis so gut wie ausgeschlossen. Was wir am meisten nach einer transduodenalen Choledochotomie fürchten müssen, das ist, wie wir im vorigen Abschnitt sahen, die Möglichkeit der nachträglichen Insufficienz der Duodenalnaht. Man muss bedenken, dass die Duodenalwand, die gewöhnlich durch Ablösung von Verwachsungen geschädigt ist, wenig Neigung zu einer prima Intentio zeigt, und deshalb kann es uns nicht wundern, wenn viele Chirurgen berichten, dass nach einer transduodenalen Choledochotomie die Naht am Duodenum nachgegeben und sich eine Darmfistel ausgebildet habe, welche in vielen Fällen zum Hungertod führte. Gewiss ist das Aufgehen der Naht ein sehr unangenehmes Ereignis, aber wir haben nicht nur Mittel, dasselbe zu vermeiden, resp. zu beschränken, sondern auch, wenn es eingetreten, den durch die Duodenalfistel drohenden Hungertod zu verhüten.

Fig. 57.



Incision 1—1 (Längsschnitt) ist weniger zu empfehlen wie Incision 2—2 (Querschnitt).

Die prophylaktischen Mittel beginnen mit der Art der Schnittführung durch das Duodenum; wir sollen Längsschnitte möglichst vermeiden, da dadurch das Gefässsystem der Darmwand zu sehr beschädigt wird (Fig. 57). Haben wir aber einen Längsschnitt benutzt, so ist derselbe quer zu vernähen, damit das Duodenum nicht zu eng wird. Es liegt auf der Hand, dass einer Naht in einem weiten Darmabschnitt mehr zugemutet werden kann, wie einer Naht in einem verengten Darmlumen. Jede Zerrung lockert die Naht und bringt sie schliesslich zum Aufbrechen. Besser wie der Längsschnitt ist der Querschnitt, da dabei die Gefässe in der Darmwand geschont werden. Dann ist der Schnitt so zu legen, — und das ist sehr wesentlich! — dass er ausserhalb der Tamponade zu liegen kommt. Jede Hepaticusdrainage wird mit der Zeit etwas inficiert; der Wunde

als solcher oder gar dem Gesamtorganismus schadet das gar nichts, aber die Infektion lockert doch die Darmnaht und macht sie widerstandsunfähig. Man soll also den Schnitt am Duodenum möglichst medial legen, und wenn die Naht, auf deren Exaktheit nicht genug Gewicht gelegt werden kann, fertig ist, ist es zweckmässig, eine Netzplastik auf dieselbe vorzunehmen. Ein Zipfel Netz — ob aus dem grossen oder kleinen ist gleichgültig — wird ohne Zerrung auf die Naht gelegt und durch ein paar Nähte fixiert.

Zu einer transduodenalen Choledochotomie wird man fast immer eine Choledochotomie im supraduodenalen Teil des Choledochus resp. eine Hepaticusdrainage hinzufügen. Denn man versucht doch immer erst, den Stein von hier aus mit Kornzange resp. durch Fingerdruck zu entfernen. Ohne Tamponade kann man aber eine Hepaticusdrainage nicht ausführen. Ist die Duodenumincision gut (d. h. zweireihig, Schleimhautnaht, Serosa-Muskularisnaht) vernäht und mit Netz bedeckt, dann bedarf sie keiner Tamponade, und die für die Hepaticusdrainage unentbehrlichen Tampons werden so eingelegt, dass sie mit der Duodenalnaht nicht in Berührung kommen.

Nicht immer ist das durchführbar, und wenn die Tampons doch die Naht berühren, so kommt es trotzdem vor, dass die Naht an einer Stelle nachgibt.

Je nachdem, ob viel oder wenig Fäden nachlassen resp. durchschneiden, ob das Loch im Duodenum klein oder gross ist, bekommen wir eine Duodenalfistel, aus der viel oder wenig heraustritt. Die Fälle, in denen der ganze Mageninhalt hervorquillt, sind von sehr übler Prognose: Die Patienten schwimmen fortwährend und müssen oft 3 Mal den Tag über verbunden werden. Wo die festeren und breiigen Massen zurückgehalten werden und nur Flüssigkeit (Pankreassaft) herauskommt, ist die Prognose besser. Wir werden weiter unten bei der Nachbehandlung auf die Therapie der Duodenalfisteln noch näher zurückkommen.

Jedenfalls haben diese Duodenalfisteln die transduodenale Choledochotomie etwas in Misskredit gebracht und den Plan einer **retroduodenalen Choledochotomie** ohne Eröffnung des Duodenum in letzter Zeit bei anderen Chirurgen wachgerufen.

So haben im Centralblatt für Chirurgie im Jahre 1903 mehrere Autoren die retroduodenale Choledochotomie empfohlen.

Schon Langenbuch hatte vorgeschlagen, zwecks Freilegung des papillären Teils des Choledochus das Colon transversum samt grossem Netz und Pylorusteil nach oben zu drängen bezw. zurückzuschlagen, dann den unter dem Pankreas hervortretenden pulsierenden Stamm der Art. mesaraica superior aufzusuchen: nach oben und rechts von diesem, wo der Pankreaskopf sich in den Duodenalring begiebt, sei die Auffindung der Steine möglich.

Folgt man dieser Empfehlung Langenbuchs, so schafft man neben dem der Gallensteinoperation ein zweites Operationsterrain, dessen definitive Versorgung Schwierigkeiten macht. Man muss doch Colon und Netz wieder zurückschlagen, wie soll man dann aber die Wundverhältnisse an der aufgeschnittenen Papille günstig herstellen? Deshalb wäre es richtiger, den retroduodenalen Schnitt von dem Operationsterrain aus, welches man zur gewöhnlichen Choledochotomie benutzt, auszuführen.

Kocher*) macht über die zu diesem Zwecke nötige Mobilmachung des Duodenums folgende Angaben: „Es bedarf zur Mobilisierung des Duodenums einer Trennung des dünnen und zarten Parietalblattes des Peritoneums auf der rechten Seite der Pars descendens duodeni. Die senkrechte Trennungslinie fällt vor die rechte Niere links von dem zum Colon transversum herabsteigenden Schenkel der Flexura coli dextra. Das Parietalblatt des Peritoneums hebt sich hier von der Vorderfläche der Niere ab zum Colon und bildet das obere Blatt des Mesocolon transversum. Geht man neben dem vertikalen Teil des Duodenums über das Parietalblatt der Niere mit dem Finger herauf, so kann man denselben oberhalb der Flexura duodeni superior in das Foramen Winslowii einführen und das die Vorderwand desselben bildende Lig. hepato-duodenale emporheben, welches die Vena portae, die Arteria hepatica und den Ductus choledochus einschliesst.“

Kocher empfiehlt „zwei Finger breit entfernt vom Rande des Duodenums der Pars verticalis parallel dieses dünne Peritonealblatt mit dem Messer zu spalten, damit nicht, wie es bei einfachem Durchreissen desselben geschieht, die peritoneale Bedeckung der Vorderfläche des Peritoneums geschädigt werde. Hebt man den gegen das Duodenum liegenden Teil des Peritoneums nach der Spaltung mit 2 Fingern empor, so

*) Centralbl. für Chir. 1903, Nr. 2.

kann man mit dem andern Finger durch sanften Zug mit Leichtigkeit unter das Duodenum gelangen und dasselbe von der Vorderfläche der Wirbelsäule, der Vena cava und event. der Aorta abheben mittels einfacher Abschiebung.

Die Rückfläche des Duodenums wird dabei nicht, wie man glauben könnte, bis auf die Muscularis entblösst, sondern behält — offenbar als Rest des früheren Peritonealüberzuges — eine bindegewebige Platte aufgelagert, welche zum Unterschied von der vorderen Fläche rauh erscheint."

Berg*) erwähnt diese Kocher'chen Untersuchungen und gibt selbst für die retroduodenale Choledochotomie folgende Vorschriften:

1. Bauchschnitt;

2. Freilegung des absteigenden Duodenalastes. Längsincision des hinteren parietalen Peritoneums 3—4 cm. nach aussen vom rechten Rande des Duodenums, von der Duodenalflexur zum Mesocolon transversum herabreichend. Der innere oder linke Teil des eingekerbten Peritoneums wird mit dem Finger von der Wand abgehoben, und zwar bis zum rechten Rande des Duodenums; sodann schlüpft der Finger hinter das Duodenum und löst dieses vorsichtig bis zum inneren Rande von den Wirbeln, der Vena cava inferior und Aorta ab. Nunmehr ist das Duodenum bloss ganz lose angeheftet und zwar oben an der Biegung, unten am Mesocolon transversum und medianwärts entlang dem innern konkaven Rande, und kann leicht um letzteren als Längsachse nach links rotiert werden. Durch diese Achsendrehung gelangt die hintere Fläche sowie der retroduodenale und papilläre Abschnitt des Ductus communis nach vorn und wird sonach eine ausgezeichnete Freilegung dieser Teile gestattet. (Der Ductus verhält sich zu den umliegenden Teilen wie folgt: Der Duodenalzweig der Pankreatico-duodenal-Arterie liegt vor uns ungefähr 1/4 Zoll weit ab von demselben; die begleitende Vene liegt genau hinter dem Leiter; manchmal kreuzt ein Ast der Vene den Choledochus knapp vor seiner Eintrittsstelle ins Duodenum. Der Ramus mesentericus superior der Vena portae ist weitab nach innen und die Vena cava nach rückwärts gelegen.) Der Leiter ist leicht zu erkennen. Man kann ihn leicht mit den Fingern fassen, einkerben und daraus einige kleine Steine entfernen.

*) Centralbl. für Chir. 1903, Nr. 27.

3. Reinigung. Die Incisionsstelle des Ductus wird mit einem schmalen Gazestreifen bedeckt, und nun lässt man den absteigenden Duodenalast in seine Lage zurückgleiten. Ist es nötig, den Ductus communis und den Hepaticus zu drainieren, so wird der Ductus choledochus in seinem freien Verlaufe im Lig. gastro-hepaticum eingekerbt und hier ein Drainrohr eingelegt.

Die Incision im retroduodenalen Teil des Ductus kann vernäht werden, obwohl dieses kaum nötig sein dürfte.

Schon Haasler hat auf dem Chirurgen-Kongress 1898 die retroduodenale Choledochotomie besprochen. „Das vordere Blatt des Lig. hepato-duodenale wird durch einen Längsschnitt neben und parallel dem Duodenum durchtrennt unter Vermeidung eines in dieser Richtung verlaufenden Astes der Art. pankreatico-duodenalis. Es gelingt dann — führt Haasler aus — das Duodenum 2—3 cm. weit stumpf loszupräparieren und nach links zu verziehen, so dass der retroduodenale Teil des Choledochus mehr oder weniger überlagert vom Pankreasgewebe zum Vorschein kommt.“ Die Ablösung des Duodenums in weiterer Ausdehnung ist wohl ausführbar — Vautrin will den Gang so weit blosslegen, dass nur 1 cm. seines Anteils nicht freigelegt bleibt — doch muss die Warnung Riedel's vor zu weitgehender Lösung des Duodenums beobachtet werden.

Die retroduodenale Choledochotomie macht eine gleichzeitige supraduodenale Choledochotomie resp. Hepaticusdrainage nicht entbehrlich und hat den Nachteil, dass sich leicht retroperitoneale resp. retroduodenale Entzündungen ausbilden können, deren Propagation wir kaum zu verhüten im Stande sind. Ich bleibe vor der Hand noch bei der transduodenalen Choledochotomie, ehe nicht an einem grossen Material die Erfolge der retroduodenalen Operation sicher gestellt sind.

Ich will noch bemerken, dass der retroduodenale Teil des Choledochus von Lane,*) Kocher, Jourdan, Monprofit, Czerny**) u. A. freigelegt worden ist. De Quervain***) teilt auch einen einschlägigen Fall mit; de Quervain ist der Meinung, dass die retroduodenale Methode da angezeigt ist, wo das Duodenum sich sauber ablösen lässt. Ist dasselbe dagegen mit

*) Clinical society's transactions 1894, Nr. 149.

**) Über die Fälle von Kocher, Jourdan, Monprofit, Czerny siehe Payr, Deutsche Zeitschrift für Chirurgie Bd. 75, p. 6.

***) Zur Frage der retroduodenalen Choledochotomie. Centralbl. f. Chir. 1903, Nr. 40.

Payr: Entfernung eines Gallensteines, in der Papilla Vateri feststeckend, mittels Mobilisierung nach Kocher durch Zurückschlagen des Duodenum.

Fig. 58.

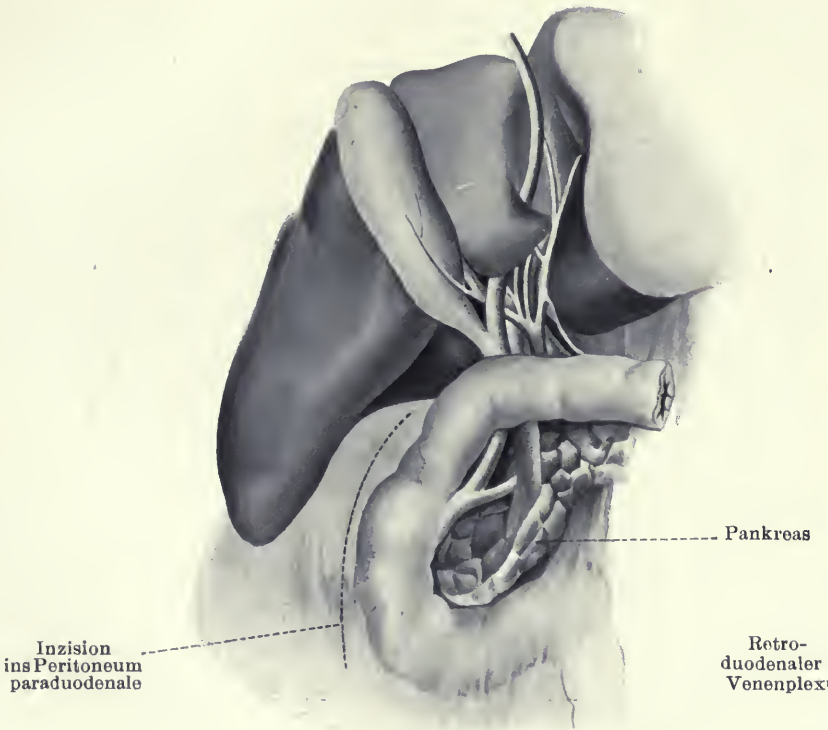

Fig. 59.

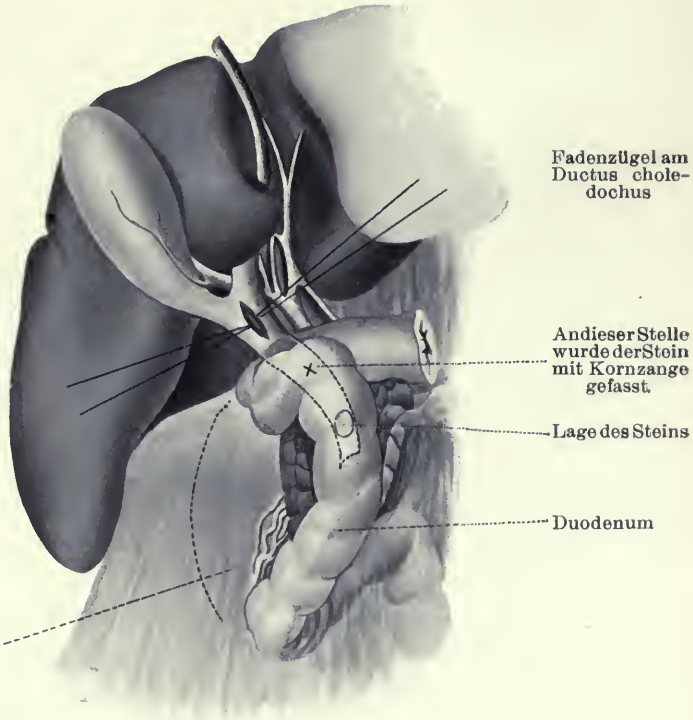

Pankreas und Choledochus zusammen zu einer schwartigen Masse verbacken, und läuft man bei der Ablösung Gefahr, trotz aller Sorgfalt die Darmwand zu verletzen, oder wird man endlich der Blutung nicht Herr, so wird man auf weitere Ablösung verzichten und den transduodenalen Weg wählen.

Ich möchte de Quervain in dieser Indikationsstellung der trans- und retroduodenalen Choledochotomie im grossen und ganzen beistimmen. Fest in der Papille eingeklemmte Steine werden durch Duodenotomie entfernt und solche im retroduodenalen Teil, also oberhalb der Papille sitzende Steine wird man nach Ablösung des Duodenums fast immer so verschieben können, dass man sie aus dem supraduodenalen Teil des Choledochus herausschneiden kann.*)

Herr Prof. Payr in Graz war so liebenswürdig, mir jene Zeichnung, die er auf dem Chirurgenkongress 1904 demonstrierte, zu überlassen (Fig. 58 und 59) und teilte mir über den Fall, bei dem er unter Zuhilfenahme der Kocher'schen Mobilisierung des Duodenums den Stein aus der Papille entfernte, Folgendes mit:

„Es handelte sich bei einem 68jährigen Mann um einen seit mehr als einem halben Jahre bestehenden Choledochusverschluss, wobei vieles im Krankheitsbilde für Stein sprach.

Operation: Anfang März 1904, Kehr'scher Schnitt, Leber ist mächtig vergrössert und macht die Empordrängung derselben wegen Enge der unteren Thoraxapertur grosse Schwierigkeiten. Gallenblase vergrössert und verdickt, ödematös, zeigt zahlreiche frische, hellrot vaskularisierte Adhäsionen. Nach Durchtrennung zahlreicher, sehr blutreicher Verwachsungen zwischen Leber, Gallenblase, Colon, Duodenum und Magen gelingt es, den Ductus cysticus frei zu präparieren und das Ligamentum hepato-duodenale freizulegen. In der Umgebung des auf über Zeigefingerdicke erweiterten Choledochus ein mächtiger Venenplexus. Cysticus, Choledochus und Hepaticus werden auf eine grössere Strecke freipräpariert und zeigt auch der Hepaticus mächtige Erweiterung. In den grossen Gallenwegen sind grössere Konkremente nicht fühlbar. Der Ductus choledochus wird nun in seinem supraduodenalen Anteil freigelegt, was durch sehr feste Adhäsionen gegen Vena portae und Arteria hepatica sehr erschwert ist. Durch Palpierung kann man ein hartes Konkrement von der Grösse einer kleinen Haselnuss etwa in der Gegend der Papilla Vateri, wenn auch nicht mit voller Deutlichkeit, fühlen. Der Ductus choledochus wird an der tiefsten Stelle seines supraduodenalen Anteils eröffnet, die Wand mit Fadenzügeln gefasst, es entleeren sich grosse Mengen dunkelgrüner, kleine fazettierte Steine enthaltender Galle, und wird nun versucht,

*) Siehe auch die ausführliche Arbeit von Payr in der deutschen Zeitschrift für Chirurgie 75. Band p. 1. (Anm. w. d. Korrektur.)

durch verschiedene Manöver und instrumentelle Behelfe den wohl an der Vater'schen Papille sitzenden Stein heraus zu bekommen. Nachdem alle diese Versuche misslangen, beschloss ich, die von Kocher angegebene Mobilisierung des Duodenums vorzunehmen und wird das Peritoneum 1 cm. vom lateralen Rand des Duodenums entfernt in etwa 12 cm. Länge durchtrennt und der Zwölffingerdarm stumpf mit sterilen Gazestücken medianwärts geschoben. Es zeigt sich dabei, dass an einer etwa 3 Markstückgrossen Fläche sich ein venöser Plexus befindet, aus dem beim Ablösen eine mässige, leicht zu beherrschende Blutung erfolgt. Das Duodenum wird um seine ideelle Längsaxe der Pars verticalis medianwärts geschlagen, dadurch der laterale Teil des Pankreaskopfes freigelegt und der Zwölffingerdarm selbst einer bimanuellen Palpation zugänglich gemacht. Jetzt fühlt man im untersten Anteil des retroduodenalen Abschnittes des Ductus choledochus deutlich ein in der Papille festsitzendes, hartes Konkrement. Ich wollte die retroduodenale Choledochotomie ausführen. Als ich aber mit dem Zeigefinger einen stärkeren Druck durch die Hinterwand des Duodenums nach vorn und oben ausübte, fühlte ich deutlich, dass der Stein sich lockerte und plötzlich in die höher gelegenen, weiten Abschnitte des Choledochus glitt. Jetzt war es ohne Schwierigkeit möglich, mit einer Kornzange desselben habhaft zu werden und ihn zu extrahieren. Typische Hepaticusdrainage nach Kehr und Exstirpation der schwer entzündlich veränderten Gallenblase mit dem Paquelin." —

Es genügte also auch in diesem Fall die Mobilisierung des Duodenum, um den Stein nach oben zu schieben und von der Incision im supraduodenalen Teil aus zu entfernen. Ich glaube, wir tun gut, wenn wir in Zukunft so wie Payr operieren, d. h. auf die Incision des retroduodenalen Teils möglichst verzichten, weil eben die Wundversorgung und die Tamponade solcher Incision nach meiner Auffassung schwierig und für den Patienten wegen der Möglichkeit einer entstehenden retroduodenalen Phlegmone nicht ganz ungefährlich sein dürfte. Auch muss man befürchten, dass der Tampon, der hinter das Duodenum auf die Naht gelegt werden müsste, das Darmlumen verengern möchte. Das Duodenum legt sich dann über den Tampon, wie über einen Hügel, und starkes Erbrechen würde sich sicher einstellen. Die Naht aber völlig zu versenken und auf eine prima Intentio zu hoffen, das würde ich nicht riskieren.

e) Die Resektion des Ductus choledochus.

Resektionen des Ductus choledochus sind bisher wegen Obliteration (Kehr), wegen Stein (Doyen) und wegen Carcinom (Kehr) gemacht worden.

Die Resektion ist am leichtesten am supraduodenalen Teil des Choledochus, sehr schwierig an der Papilla duodeni. Die

näheren Einzelheiten sind bei den Krankengeschichten **(Nr. 150 und 151)** durchzulesen, hier will ich nur die Grundzüge der Resektionstechnik besprechen.

1. Der Gang muss gut isoliert werden. Bei einer supraduodenalen Resektion durchschneidet man dicht über dem

Fig. 60.



Fig. 61.

I. Nach der Resektion die circuläre Naht.

Fig. 62.

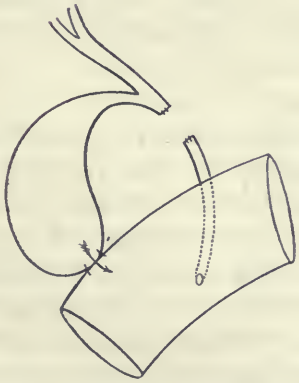

II. Verschluss des Choledouchs leber- und duodenalwärts mit Cystenterostomie.

Fig. 63.

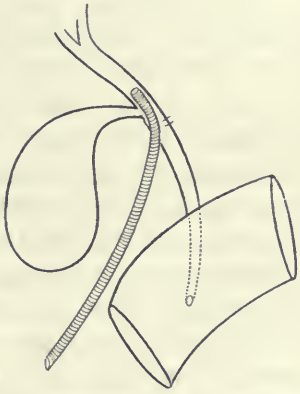

III. Naht der hinteren Choledochuswand und Hepaticusdrainage.

Duodenum (Vorsicht wegen der Art. gastro-duodenalis!) den Choledochus, bis man an der Vena portarum anlangt. Der querdurchschnittene Gang wird leberwärts mit einer Klemme

gefasst und nun präparando von der Vena port. soweit abgelöst, bis man das zu resezierende Stück bis in's Gesunde isoliert hat. Auf Anomalien der Art. hepatica ist dabei ebenfalls acht zu geben. Man kann der Resektion eine zirkuläre Naht oder nur eine Naht der hinteren Wand mit Hepaticusdrainage oder eine Hepatico-Duodenostomie folgen lassen. Es kommt ganz darauf an, wie weit die Resektion erfolgte und ob die Gallenblase mit entfernt werden musste. Konnte man die Gallenblase erhalten, so kommen drei Modifikationen in Betracht, die auf der vorigen Seite figürlich dargestellt sind. (Fig. 60—63.)

Resektionen an der Papilla duodeni haben Czerny, Halsted und Körte wegen **bösartiger** Stenosen ausgeführt. Halsteds Fall stammt aus dem Jahre 1898. Er schrieb über die Operation an Körte: „Es handelte sich um ein sehr kleines Carcinom des Diverticulum Vateri. Ich entfernte ein Stück vom gemeinsamen Gallengang, einen Teil vom Duodenum und ein schmales Stück vom Pankreaskopf. Nach Anlegung einer zirkulären Naht des Duodenums pflanzte ich den Ductus Wirsungianus und den Ductus choledochus getrennt in das Duodenum ein. Eine Woche hindurch fand sich Galle in den Faeces, aber dann schloss sich der Choledochus, und daher führte ich vor 3 Wochen eine Anastomosierung zwischen dem erweiterten Cysticus und dem Duodenum aus. Sie kamen gut zusammen und so weit ist die Operation erfolgreich gewesen. Es findet sich reichlich Galle in den Stühlen.“

Czerny's*) Fall stammt aus dem Jahre 1901. Der Patient starb an Insuffizienz der Nähte und bei der Sektion fanden sich Lebermetastasen. In Körte's**) Fall, bei welchem ebenfalls die Radikaloperation gemacht wurde, handelte es sich um ein Adenocarcinom. Der Fall verlief 9 Tage post op. letal (1903).

Wegen einer **gutartigen** Stenose hat Körte die Spaltung vom Darm aus vorgenommen. Er ging folgendermassen vor: Er klemmte das Duodenum peripher und zentral ab und inzidierte es. Die Papilla duodeni wurde mit einer Hakenzange vorgezogen, eine Sonde eingeführt und auf dieser die Striktur gespalten. Einführung eines dünnen Nélatonkatheters in den Pankreasgang Das Rohr wurde dann durch die neugebildete Choledocho-Duodenal

*) Schüller, Bruns Beiträge Bd. 31, p. 683.

**) Körte, Verh. der d. Ges. für Chir. 1903, II. p. 619.

fistel geführt und durch eine Choledochusincision weiter leberwärts nach aussen geleitet. Naht des Duodenum, Resektion und Drainage der Gallenblase, Hepaticusrohr. Heilung. Besonders interessant sind in diesem Falle die Beobachtungen über den austretenden Pankreassaft. Die Einzelheiten sind in den Verhandlungen der deutschen Gesellschaft für Chirurgie 1903 nachzulesen.

In einem Fall von Carcinom der Papille würde ich nicht anders vorgehen wie Körte angegeben hat, d. h. ich würde zunächst eine Spaltung des Duodenum vornehmen, um mich zu überzeugen, wie weit die Schleimhaut um die Papille herum von der Neubildung ergriffen ist. Von innen her, also nach Umschneidung der Mucosa kann man die Resektion weit im Gesunden machen, natürlich unter Berücksichtigung des Ductus Pankreaticus. Greift das Carcinom auf das Pankreasgewebe über, so lässt man am besten die Operation als eine Probeincision des Duodenums mit nachfolgender Gallenblasen - Darm- oder Magenanastomose endigen. Es ist immerhin möglich, dass man auch hier durch aktives Vorgehen gute Resultate erzielen wird, jedenfalls sind derartige Versuche bei einem sonst so traurigen Leiden nur gerechtfertigt.

4. Die Operationen am Ductus hepaticus.
(Hepaticotomie, Hepaticostomie, Cholangiostomie, Hepato-Cholangio-Enterostomie.)

Steine im Hauptast und in den grösseren Ästen des Hepaticus kann man von der im supraduodenalen Teil angelegten Choledochusincision mit Kornzangen, Löffeln entfernen. **(Nr. 116.)** Besondere Einschnitte im Hepaticus **(Hepaticotomie)** (Kocher, Cabot, Kehr) sind kaum nötig, doch ist es nicht verboten, den Hepaticus bis an seinen Eintritt in das Lebergewebe zu spalten, wobei man allerdings auf die Art. hepatica resp. cystica Rücksicht nehmen muss. Die Incision des Ductus hepaticus kann man in geeigneten Fällen auch als sog. innere Hepaticotomie so vornehmen, dass man die Scheidewand zwischen Cysticus und Hepaticus einkerbt und auf diese Weise den Ductus hepaticus für die Einführung von Kornzangen etc. zugänglich macht. Hat man eine äussere Hepaticotomie vorgenommen, so wird man die Incision durch die Naht schliessen, wenn man zugleich den Choledochus im supraduodenalen Teil geöffnet und

von hier aus Hepaticusdrainage eingeleitet hatte. Handelte es sich nur um Hepaticusincision, so ist auch hier die Hepaticusdrainage der Naht vorzuziehen; bei sehr tiefer Lage muss man oft auf Naht und Drainage verzichten und kann nur die Tamponade anwenden. Eventuell kann man Hepaticus und Cysticus resp. Gallenblasenhals durch eine Anastomose verbinden und entweder Cystostomie oder Cystenterostomie hinzufügen. Je einfacher man aber das Operationsverfahren gestaltet, um so mehr nützen wir unseren Kranken! Gelingt es nicht, tiefsitzende Steine sofort zu entfernen, so macht man Hepaticusdrainage und entfernt die Steine während der Nachbehandlung. Gewöhnlich beginnt man damit erst 14 Tage nach der Operation. Nach Entfernung der Tamponade und des Schlauches führt man einen Spülkatheter in den Hepaticus ein und spült mit physiol. 40° C. warmer Kochsalzlösung den Hepaticus aus. Festsitzende Steine haben sich in der Zwischenzeit gelockert, da die Entzündung zurückgegangen und die Schleimhaut abgeschwollen ist. Auch mit Kornzangen und Löffeln kann man nachhelfen. Führen alle diese Massnahmen nicht zum Ziele, so bleibt noch die Einlegung eines Laminariastiftes in den Hepaticus übrig, um den Gang gehörig zu erweitern. Diese Prozedur ist ziemlich schmerzhaft doch hat sie mir gute Dienste getan. Gegen die Steine in den feineren Gallengängen sind wir ziemlich machtlos. Es ist zwar möglich, durch die Leber hindurch sich einen Weg zu den Steinen zu bahnen und sie sämtlich zu entfernen, wenn sie auf einem kleinen Bezirk, der durch einen entzündlichen Wall von der Umgebung abgegrenzt ist, beschränkt sind. Aber bei ausgedehnter Verbreitung der Lebersteine ist eine völlige Heilung kaum denkbar.

Die dabei in Betracht kommenden Operationen, die **Hepaticostomie** (Thornton 1888 und Nicolayson 1899), die **Hepatocholangiostomie** (Kocher 1882, Bayer, Baudouin, Jaboulay), schliesslich die **Hepatocholangioenterostomie** (Marcel Baudouin, Langenbuch, Ullmann, Czerny, Kehr) sind so seltene Operationen, dass nur der beschäftigtste Gallensteinchirurg Gelegenheit haben wird, sie jemals auszuführen.

Während es sich bei der Hepaticostomie um eine temporäre Fistelbildung am Ductus hepaticus handelt, versteht man unter Cholangiostomie die Eröffnung eines oder mehrerer Gallengänge, deren Inhalt durch eine Fistel nach aussen geleitet wird.

Sonnenburg, Tuffier, Israel, Körte haben solche Operationen ausgeführt und dabei entweder den abdominalen oder perpleuralen Weg eingeschlagen.

Es ist oft unvorsichtig, wenn man über die Entwicklung eines Zweiges der Chirurgie etwas voraussagt. Die besten Chirurgen haben sich in dieser Hinsicht schon sehr getäuscht und über eine Operationsmethode das Todesurteil gefällt, welche sich später zu einer vielgebrauchten entwickelte. Ich glaube aber doch, dass man von den soeben erwähnten Operationsmethoden keine grosse Zukunft erwarten kann und dass wir mit der Hepaticusdrainage zu einem gewissen Abschluss gekommen sind. Die grossen Hepaticusäste sind unsern Bemühungen noch zugänglich, bei den feineren müssen wir, es sei denn, dass sich zirkumskripte zugängliche Abszesse entwickeln, unsere Ohnmacht eingestehen.

Auch von jener Operation, die Hirschberg zur Bekämpfung der Cholangitis empfahl, der Anlegung einer Lebergallengangsfistel, verspreche ich mir nicht viel.

Auf meine Veranlassung hin hat Berger in einer Arbeit: die Hepaticusdrainage (Archiv für klin. Chir. Band 69) sich mit dieser Operationsmethode eingehend beschäftigt. Ich gebe hier wieder, was Berger damals über die Hirschberg'sche Operation sagte:

„Die Technik des Verfahrens*) ist sehr einfach: nach Freilegung der Leber per Laparotomiam wird ein Troikart in das Lebergewebe eingestossen und der so entstandene, eventuell stumpf bis auf etwa Fingerdicke erweiterte Kanal durch Einlegen von Gazestreifen und Drains offengehalten. Der Verfasser verspricht sich auf Grund des einzigen von ihm operierten Falles sehr viel von seinem Vorgehen: nachdem er im vorigen Jahre auf dem 19. Kongress für innere Medizin (Wiesbaden 1901) die Ansicht vertreten hatte, dass es ihm damit gelungen sei, eine hypertrophische Lebercirrhose zur Heilung zu bringen, erblickt er in seinem Verfahren jetzt ein Mittel, welches die bisher geübten Verfahren zur Bekämpfung der Cholangitis, die Cholecystostomie und die Hepaticusdrainage, nicht nur zu ersetzen im Stande ist, sondern sie sogar übertrifft. Seine Ausführungen

*) Hirschberg, Die Behandlung schwerer Lebererkrankungen durch die Anlegung einer Leber-Gallengangsfistel. Berliner Klinik. Heft 172. Okt. 1902.

dürfen nicht unwidersprochen bleiben, da sie geeignet sind, die Anschauung zu erwecken, als ob es nunmehr ein leichtes sei, eine Cholangitis, selbst wenn sie ganz diffus ausgebreitet ist, durch eine relativ einfache Operation zu heilen.

Was zunächst den von Hirschberg operierten und seiner Arbeit zu Grunde gelegten Fall anbetrifft, so bietet er nach der mitgeteilten Krankengeschichte das typische Bild des chronischen Choledochusverschlusses durch Stein. Der wechselnde, wenn auch wenig ausgesprochene Ikterus, der zu- und abnehmende Gallenfarbstoffgehalt des Stuhles und Urins, die Leberschwellung, das unregelmässige Fieber mit Schüttelfrösten, dabei rasche Abmagerung und schnelles Sinken der Körperkräfte sind so ausgesprochene Symptome der Choledocholithiasis, dass die Diagnose eigentlich keinen Augenblick zweifelhaft sein konnte. Und wenn Herr Hirschberg die Annahme eines Choledochusverschlusses — bei dem Wechsel der Erscheinungen konnte nur ein bewegliches Hindernis, also Stein, in Frage kommen — fallen liess aus Gründen wie: „Beim Verschluss des Ductus choledochus steht der schwere, stetig zunehmende Ikterus im Vordergrund der Erscheinungen, ... es fehlt das Fieber“ etc. (S. 17), so ist das nur so zu erklären, dass er noch nicht viel Fälle von chronischem Choledochusverschluss durch Stein zu beobachten Gelegenheit gehabt haben muss. Wie dem auch sei, die Operation verlief glücklich, die Cholangitis ging zurück, die Fistel schloss sich, und der Operierte blieb etwa $1^1/_2$ Jahr von grösseren Anfällen verschont. Die im letzten Halbjahre auftretenden Anfälle von Gallenstauung mögen schon mit dem Krebsleiden, dem der Patient 2 Jahre post op. erlag, im Zusammenhang gestanden haben.

Aber auch, wenn der Patient Jahrzehnte lang nach der Operation gesund geblieben wäre, so berechtigte dieser eine Fall durchaus noch nicht dazu, so allgemeine Schlüsse zu ziehen und die Hirschberg'sche Methode als gradezu ideales Verfahren zur Bekämpfung der Cholangitis und als der Hepaticusdrainage überlegen hinzustellen. Der Vorzug des Verfahrens ist nach Hirschberg die relative Geringfügigkeit des Eingriffes gegenüber der Aufsuchung, Eröffnung und Drainage der tiefen Gallenwege; dass es dasselbe leistet, wage ich zu bezweifeln. In dem Hirschberg'schen Falle handelte es sich um eine leichte bis höchstens mittelschwere Cholangitis, aus dem

eröffneten Hepaticus floss „reichlich klare, dünne, schleimige, nicht riechende Galle von grüngelber Farbe“ (S. 7), nicht wie bei schweren Cholangitiden trübes, eitriges, stinkendes, kaum gallig gefärbtes Sekret. Die allerdings erst am 10. Tage post op. vorgenommene mikroskopische Untersuchung ergab „eine Sorte von Bazillen, welche in die Klasse des Bacillus lactis aërogenes gehörten, eine Klasse, die dem Bact. coli commune sehr nahe steht, aber ebenso häufig im normalen Darme vorkommt. Bezüglich der Pathogenität fielen die Untersuchungen negativ aus“ (S. 9). Also schon in einem relativ grossen Hepaticusaste klare, wenig schleimige Galle ohne Staphylo- oder Streptokokken: weder lag eine schwere Infektion vor, noch war dieselbe auf die feineren und feinsten Gallengänge übergegangen. Dem Befunde entsprach der günstige Verlauf. Es ist mir nach dem Gesagten unerfindlich, wie Hirschberg auf Grund dieses Falles von der Leber-Gallengangsfistel sagen kann: „sie kann ihre Wirksamkeit noch entfalten, wo die Hepaticusdrainage nicht ausführbar ist, wie . . bei Infektion und Stauung der Galle in den feineren Gallenwegen“ (S. 27). Den Beweis für diese Behauptung bleibt er schuldig, und wer die schweren diffusen Cholangitiden aus eigener Anschauung kennt, wird ohne diesen Beweis an die Wirksamkeit seines Verfahrens nicht glauben. Denn nicht weil die Hepaticusdrainage die infizierte Galle nicht genügend abzuleiten im Stande ist, sterben unsere Operierten in diesen unglücklichen Fällen, sondern weil die Leberzellen alteriert sind, die Funktion der Leber mehr oder weniger gestört ist, weil der ganze Organismus von den Toxinen des cholangitischen Prozesses durchdrungen ist und der Eingriff zu spät kommt, um diese Zustände noch zu bessern. Hier wird aber die Anlegung einer Leber-Gallengangsfistel ebensowenig Hülfe zu bringen vermögen.

In den übrigen, noch nicht unrettbar dem Tode verfallenen Fällen halte ich im Gegensatz zu Hirschberg's Ausführungen die Hepaticusdrainage für überlegen. Die ihr vorangehende Choledochotomie beseitigt zunächst den Stein — in der weitaus grössten Zahl der Fälle die Ursache der Cholangitis —, sodann leitet das im Hepaticus liegende Rohr fast alle aus der Leber herabfliessende Galle nach aussen; die Lebergallengangsfistel eröffnet günstigenfalls einen Ast des Hepaticus, ist der Operateur weniger vom Glück begünstigt, so trifft er nur Verästelungen

dritten, vierten oder noch höheren Grades. Allerdings kann man den Eingriff wiederholen — „wenn nach der Anbohrung der einen Leberstelle keine Galle ausfliesst, stösst man den Troicart an einer anderen Stelle ein“ (S. 27) —, aber sollte mehrmaliges Einstechen eines fingerdicken Troicarts in das Lebergewebe bis auf 10 cm. Tiefe wirklich ein so ganz gleichgültiger Eingriff sein? Auch schätze ich die Gefahr der Blutung höher als Hirschberg, Leberarterie und Pfortadergefässe liegen innerhalb derselben Bindegewebsscheide wie die Gallengänge, und die Lebervenen entbehren jedes Schutzes, eine Möglichkeit, die Gefässe zu vermeiden, haben wir aber nicht, da wir blind in das Organ hineinstechen müssen.

Und nun weiter. Angenommen, der Troicart hat einen grossen Hepaticusast getroffen, so soll das nach Hirschberg zur Drainage des ganzen Gallensystems genügen. Wir hatten Gelegenheit, einen Fall zu beobachten, der das Gegenteil bewies. Er ist von mir in einer Arbeit: „Über den Gallenfluss nach Echinococcusoperationen“ *) veröffentlicht worden, ich will ihn hier kurz wiederholen:

Bei der 44jährigen Frau war im August 1899 ein vereiterter Leberechinococcus perpleural eröffnet worden. Vier Wochen lang floss reichlich Galle, im Dezember war die Fistel völlig geschlossen. Ein volles Jahr danach erkrankte die Patientin unter den Erscheinungen der Cholangitis, die Fistel brach wieder auf und es floss nunmehr alle oder fast alle Galle durch diese ab. Trotzdem blieb leichter Ikterus bestehen, und alle 2—3 Wochen trat ein Schüttelfrost auf, Patientin befand sich aber sonst nicht schlecht. Da alle Versuche, die Fistel zum Verschluss zu bringen, fehlschlugen, wurde am 3. 7. 00 der Choledochus freigelegt, ein Stein aus ihm entfernt und der Hepaticus drainiert. Völlige Heilung.

Der Fall hat mit dem Hirschberg'schen sehr viel Ähnlichkeit. Hier wie dort ein Stein im Choledochus und als Folge davon Cholangitis, hier wie dort eine Gallenfistel, dort künstlich angelegt, hier in der Narbe der alten Echinococcusoperation spontan entstanden. Und doch kam in unserem Falle die Cholangitis nicht zur Heilung, leichter Ikterus und regelmässige Schüttelfröste bewiesen, dass sie noch nicht erloschen war, keine

*) Kehr, Berger und Welp, Beiträge zur Bauchchirurgie. Neue Folge. Berlin 1902. Seite 217.

oder doch fast keine Galle floss in den Darm. Wir erklärten es uns so, dass die in dem nicht eröffneten Hepaticusaste herabströmende Galle sich vor dem Hindernis staue und dann rückläufig in den anderen Hepaticusast und durch dessen Fistel nach aussen fliesse und dass in der zwischen Hindernis und Hepaticusgabelung stagnierenden Galle die Infektion unterhalten werde. So, glaube ich, werden sich die Verhältnisse auch in den meisten nach dem Hirschberg'schen Verfahren behandelten Fällen gestalten. Die Fistel verschafft durch Ableitung der cholangitischen Sekrete Erleichterung und verhütet das Aeusserste, beseitigt die Infektion des Gallensystems jedoch nicht und muss deshalb dauernd offen gehalten werden. Das wird sich schlecht durchführen lassen, wenn es sich um einen Gallengang handelt, der in einer Tiefe von 8—10 cm. nur durch einen engen Kanal zugänglich im Lebergewebe verläuft. Auch Hirschberg betont die Neigung seiner Lebergallengangsfistel, sich rasch zu schliessen, sein Rat, mit der Entfernung des Drains aus diesem Grunde nicht zu eilig zu sein (S. 29), dürfte nicht viel helfen, da er mit dem Drain wohl den Kanal im Lebergewebe, nicht aber das Loch in der Gallengangswandung offen halten kann. Schliesst es sich aber, bevor alle Entzündungserscheinungen beseitigt sind, so wird sofort die Cholangitis wieder akut und macht, falls die Fistel nicht spontan aufbricht, einen neuen Eingriff notwendig. Ist aber in leichteren Fällen mit dem Schwinden der cholangitischen Symptome der Choledochus wieder durchgängig geworden und hat sich die Fistel geschlossen, so ist damit doch nur eine vorübergehende Heilung erzielt, ein Rückfall ist, so lange der Stein im Choledochus steckt, jederzeit zu erwarten. Ob dieser Rückfall leicht sein wird, wie in dem Hirschberg'schen Falle, oder schwer, vielleicht schwerer als der erste Anfall, ist nicht vorauszusehen, jedenfalls wird der Patient kaum seines Lebens froh werden. Um es also noch einmal zusammenzufassen: die Anlegung einer Lebergallengangsfistel kann bei Cholangitis Erleichterung bringen, sie wird die Infektion aber nur in leichten Fällen zum Erlöschen bringen und bewahrt nicht vor der Gefahr des Recidivs. In schweren Fällen besteht trotz gut funktionierender Fistel die Infektion fort; da bei Verschluss der Fistel sofort schwere Erscheinungen von Cholangitis zu erwarten sind, muss die Fistel dauernd offen gehalten werden. In den schwersten Fällen, bei diffuser Cho-

langitis, versagt die Lebergallengangsfistel ebenso wie andere Operationsmethoden.

Dem gegenüber ist die Hepaticusdrainage wohl etwas gefährlicher, verspricht dafür aber völlige und dauernde Heilung. —“ Ich möchte den Berger'schen Ausführungen noch hinzufügen, dass die Hirschberg'sche Operation erst dann zur Anwendung kommen sollte, wenn man von der Porta hepatis aus die Ableitung der infizierten Galle nicht bewerkstelligen kann, sei es, dass der Choledochus durch die Adhäsionen so verschlossen ist, dass man nicht herankommt, sei es, dass die Hepaticusdrainage — was ich aber noch nicht beobachtete — zu einer völligen Obliteration des Gangs geführt hat. Dann mag die Inangriffnahme der Cholangitis von der Leber aus erlaubt sein, doch werde ich in solchen Fällen der Cholangio-Enterostomie den Vorzug geben, da die Cholangiostomie eine dauernde Gallenfistel hinterlässt. Auf die Bedenken, die Hirschberg und Enderlen über die Hepato-Cholangio-Enterostomie auf dem letzten Chirurgenkongress äusserten, komme ich noch zu sprechen.

Die Langenbuch'sche Hepato-Cholangio-Enterostomie ist von mir erst einmal „probiert“ worden. Diese Operation — eine Anastomose zwischen intrahepatischen Gallengängen und einem Darmabschnitt — ist, wie wir weiter unten noch näher erörtern werden, indiziert bei Cholangitis, die nicht durch Hepaticusdrainage angreifbar ist und bei Verschlüssen des Choledochus (Obliteration etc.), sobald es nicht gelingt, von der Porta hepatis aus das Hindernis zu beheben. Solche Patienten sind gewöhnlich sehr ikterisch und in ihrem Kräftezustand sehr reduziert, und dadurch wird die Prognose solcher Operationen sehr getrübt. Die Punktierung der Leber kann eine schwere Nachblutung herbeiführen. Bei Verschluss des Choledochus resp. Hepaticus durch Carcinom sollte man die Operation nicht ausführen, da der Erfolg doch kein dauernder sein kann und man durch Morphium eine bessere Euphorie erreicht, wie durch solch' kunstvoll ausgeführte Operation.

In meinem Fall sprach der Befund zwar für ein Pyloruscarcinom, aber die mikroskopische Untersuchung (im pathol. Institut in Marburg ausgeführt) konnte keine Krebselemente finden, so dass man hoffen konnte, der Verschluss des

Pylorus sei ein gutartiger. Die 54 j. Frau wurde wegen Pylorusstenose gastroenterostomiert, wobei sich herausstellte, dass auch der Ductus cysticus und der Ductus choledochus verschlossen waren. Die Gallenblase wurde exstirpiert, aber an dem durch feste Massen obliterierten Ductus cysticus konnte man nichts Carcinomatöses finden. Es war also immerhin möglich, dass ein Ulcus pylori mit starker Entzündung und Narbenbildung in der Umgebung auf Cysticus und Choledochus übergegriffen hatte und der Choledochus wieder wegsam werden konnte. Die Gastroenterostomie stellte die motorischen Funktionen wieder her. Pat. erholte sich, bekam guten Appetit, aber der anfänglich mässige Ikterus wurde immer stärker. Wie die erste Operation ergab, war von der Porta hepatis aus nichts zur Behebung des Hindernisses zu tun. Deshalb wurde die Cholangio-Duodenostomie ausgeführt. Aus dem Rand des rechten Leberlappens wurde ein Keil excidiert, der Defekt durch den Paquelin gehörig vertieft und dann das naheliegende Duodenum daraufgenäht. Die Bauchwunde wurde völlig geschlossen. Pat. überstand den Eingriff ganz gut, verlor ihren Ikterus und wurde 4 Wochen post op. entlassen. Der behandelnde Arzt hat mir nicht wieder über den Fall berichtet, doch erfuhr ich durch Zufall, dass der Exitus anfang März — 4 Wochen nach der Entlassung — eingetreten sei. Die interessante Operation habe ich bereits im Centralblatt für Chir. 1904, Nr. 7 veröffentlicht und damals folgendes ausgeführt:

Bei Cholangitis, bedingt durch Steine im Ductus choledochus und hepaticus, bedient man sich heute wohl allgemein der Hepaticusdrainage.

Bei sonstigen Verschlüssen des Choledochus, unter denen das Carcinom die erste Stelle einnimmt, kann es, wie ich in einem Falle gezeigt habe, gelingen, durch Resektion des Choledochus und Hepaticus mit nachfolgender zirkulärer Naht oder Hepatico-Duodenostomie den Gallenabfluss wieder herzustellen.

Jedenfalls gilt es für mich als Regel, bei allen Obstruktionen des Choledochus den Versuch zu machen, durch direkte Angriffnahme von der Porta hepatis aus das Hindernis zu beseitigen.

Erst wenn es sich zeigt, dass man auf diese Weise nicht zum Ziele kommt, sind Anastomosen zwischen Gallensystem und Darm resp. Magen in Erwägung zu ziehen.

Leicht ist es, eine solche zwischen Gallenblase und Darm

resp. Magen herzustellen, schwierig ist die Technik der Choledocho-Duodenostomie und der Hepatico-Duodenostomie.

Sind Choledochus und Hepaticus bis dicht an die Leber heran verschlossen und ist ausserdem der Ductus cysticus obliteriert, so ist es überhaupt unmöglich, die Gallenblase und die grossen Gallengänge zur Anastomose zu benutzen. Wir können, wenn wir noch etwas tun wollen, nur kleinere Gallengänge zur Anastomose verwenden und müssen durch die Lebersubstanz hindurch uns zu diesen einen Weg bahnen.

Diese Operation — die Freilegung der kleineren Gallengänge —, die Cholangiostomie, haben bereits Kocher (1882) und Langenbuch (1886) u. a. ausgeführt, und auch der neuerdings von Hirschberg publizierte Fall gehört hierher.

Die einfache Cholangiostomie hat aber den grossen Nachteil, dass eine komplete Gallenfistel mit all' ihren Widerwärtigkeiten entsteht, wenn das Hindernis am Choledochus resp. Hepaticus nicht von allein schwindet.

Deshalb empfahlen Marcel Baudouin (1896), Langenbuch (1897) und Ullmann (1897), die Gallengänge mit einem Abschnitt des Darmes in Verbindung zu bringen, also eine Hepato-Cholangio-Enterostomie auszuführen.

Soviel ich weiss, ist es bisher bei dieser Idee*) geblieben; ich hatte im Januar d. J. Gelegenheit, die erste Operation dieser Art zu „probieren“:

Es handelt sich um eine 54jährige Witwe aus S., die sonst immer gesund war. Sie hat zweimal geboren. Menopause seit 4 Jahren.

Im Frühling 1903 sehr heftiger Bronchialkatarrh („Influenza“). Danach begannen sich Magenbeschwerden einzustellen, sehr viel Aufstossen und Sodbrennen jedesmal nach dem Essen. Dabei keine Schmerzen! Appetit nur zeitweise gering, jetzt sehr gut. Allmählich starke Abmagerung. Stuhlgang dauernd verstopft. Seit Ende Juni ab und zu Erbrechen, das in letzer Zeit häufiger ist und oft alte Speisen (vom Tage vorher) herausbefördert. Abmagerung wurde immer stärker, die Magenbeschwerden hielten an. Mehrere Ärzte stellten Magenerweiterung und Erschlaffung infolge Verengerung des Magenausganges fest und rieten, falls die Abmagerung fortschritte, zur Operation.

---

*) Petersen (Heidelberg) teilte auf dem Chirurgenkongress 1904 mit, dass bereits Czerny eine Hepato-Cholangio-Enterostomie ausgeführt hat. Das ist richtig. Wie Merk in den Mitteilungen aus den Grenzgebieten berichtet, wurde die Operation am 11. Nov. 1898 ausgeführt. (Siehe auch Brenner, Virchow's Archiv Bd. 158.)

Befund: Grosser, atonischer Magen; kein Tumor am Pylorus tastbar, da die Bauchdecken sehr gespannt sind. Motorische Funktionen des Magens sehr träge. Dreimalige Magenspülung.

Pat. ist sehr abgemagert und elend, mässig ikterisch. Im Urin Gallenfarbstoff, kein Eiweiss.

Fig. 64.

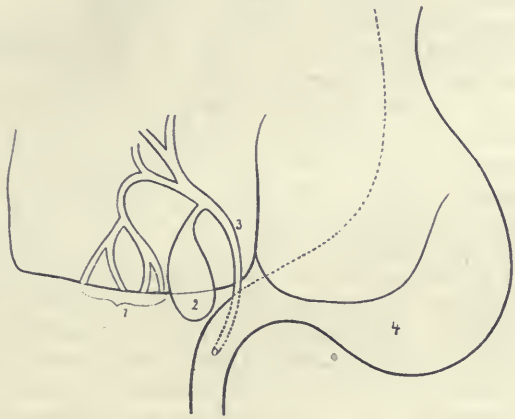

Schema I für Hepato-Cholangio-Enterostomie. Bei 1 die bis an die Leberoberfläche reichenden Gallengänge. 2. Gallenblase. 3. Ductus choledochus. 4. Magen.

Fig. 65.

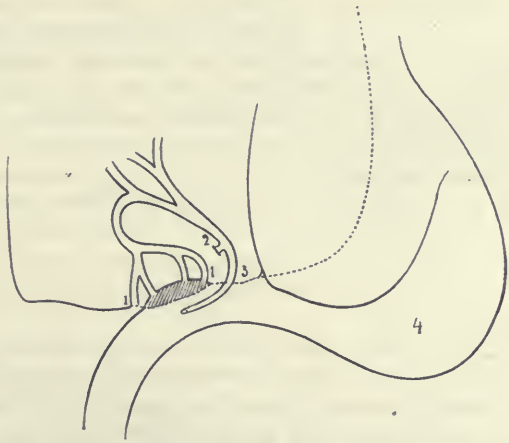

Schema II für Hepato-Cholangio-Enterostomie. Die Gallengänge bei 1 sind mit dem Duodenum in Anastomose gebracht. Die Gallenblase ist exstirpiert, bei 2 ist der Ductus cysticus unterbunden. 3. Ductus choledochus. 4. Magen.

Diagnose: Pylorusstenose, wahrscheinlich carcinomatös. (Adhäsionen?)

Operation: 2. Dezember 1903. Schnitt in der Mittellinie oberhalb des Nabels, Schrägschnitt vom Nabel aus nach links unten.

Magen gross; hydropische Gallenblase am Duodenum verwachsen. Pylorus frei. Beim Einstechen der Gallenblase spritzt unter gewaltigem Druck im Bogen wasserhelle Flüssigkeit in die Schale. Duodenum von einer harten Infiltration eingenommen, die den Cysticus ringförmig umschliesst. Ectomie. Gastroenterostomie nach v. Hacker (15 Minuten). Tamponade des Leberbettes. Naht. Dauer der Operation 1 Stunde. 40 gr. Chloroform. Gute Sauerstoff-Chloroformnarkose.

Befund der Gallenblase (pathologisches Institut Marburg): Verdickung der Blasenhalswandungen. Übrige Gallenblasenwandung wenig verändert. Leichte Erweiterung der gesamten Blase.

An mikroskopischen Schnitten durch den verdickten Blasenhals fällt auf, dass die Veränderungen hauptsächlich die äusseren Wandschichten betreffen. Hier besteht eine Sklerosierung des Bindegewebes und Einlagerung lymphknötchenähnlicher Zellanhäufungen in der Umgebung grösserer Gefässe. Die sonst so stark entwickelten Drüsen fehlen völlig. Die Schleimhaut ist, von leichter zelliger Infiltration abgesehen, völlig normal, hat schönes, hohes, einfaches Zylinderepithel. Von krebsiger Wucherung ist nichts zu finden. Das elastische Gewebe ist nicht vermehrt. An Schnitten durch den Blasenfundus fällt das völlige Fehlen des Oberflächenepithels, der Faltenbildungen der Schleimhaut, der Drüsen und die schlechte Färbbarkeit der spärlich erhaltenen Reste der Schleimhaut und des Muskelgewebes auf. Soweit erkennbar, fehlen sonstige bemerkenswerte Veränderungen.

Verlauf: Vom 2. Dezember 1903 bis 7. Dezember gut und fieberfrei.

Am 7. Dezember spontaner Stuhlgang, grau verfärbt.

Am 10. Dezember vermehrter Ikterus, besonders der Konjunktiven.

16. Dezember. Verbandwechsel. Entfernung der Tampons, die sehr fest sitzen, der langen Fäden bis auf einen und sämtlicher Nähte. Wundtrichter sehr eng, Wunde sieht gut aus. Ausspülung. Tamponade.

28. Dezember. Pat. ist stärker ikterisch. Appetit nimmt täglich zu, gutes Allgemeinbefinden.

3. Januar 1904. Ikterus ist noch stärker geworden, starkes Hautjucken.

6. Januar. Sehr starker Ikterus. Befinden sonst unverändert. Ein langer Faden liegt noch sehr fest in dem bereits stark verengten Wundtrichter.

Der Pat. wird gesagt, dass man in leichter Narkose den Faden entfernen wolle, den Angehörigen wird auseinandergesetzt, dass wegen des starken Ikterus ein neuer Eingriff nötig sei. Befund und klinischer Verlauf sprechen zwar für ein Carcinom, doch wurde im Marburger pathologischen Institut nichts davon entdeckt. Liegt Carcinom vor, so ist allerdings jede Nachoperation von geringem Wert, ist der Prozess aber ein gutartiger, rein entzündlicher, so kann man durch eine neue Operation sehr wohl nützen. Von der Porta hepatis aus ist jedes Vorgehen zwecklos: das hatte schon die erste Operation gezeigt. Der Choledochus war in harte Schwielen eingebettet, und diese verhinderten eben den Abfluss der Galle nach dem Darm hin. Es blieb nur übrig

eine Cholangiostomie oder eine Cholangio-Enterostomie. Die erstere Operation musste eine komplete Gallenfistel ergeben, da ja der Choledochus schon jetzt völlig undurchgängig war. Eine Cholangio-Enterostomie war das bessere Verfahren.

Operation: 8. Januar 1904. Der alte Fistelgang wird gereinigt und mit steriler Gaze ausgestopft. Längsschnitt am äusseren Rande des rechten M. rect. abd. Leber mässig gross. Ein 6 cm. langes, 2—3 cm. breites elliptisches Stück wird aus dem unteren Leberrand herausgeschnitten und das Loch mit dem Paquelin gehörig vertieft. Dadurch steht zugleich die Blutung (zwei Unterbindungen). Einige grössere Gallengänge sind eröffnet, und man sieht deutlich Galle ausfliessen. Das naheliegende Duodenum wird nach 6 cm. langer Eröffnung auf die Ränder der Leberwunde genäht. Einige Nähte schneiden durch, da die Leber etwas morsch ist. Ohne Tamponade wird die Bauchhöhle geschlossen. Operation dauerte 60, die Narkose 65 Minuten (15 gr. Chloroform). Sehr gute Chloroform-Sauerstoff-Narkose. Im Beisein des Herrn Dr. Pagenstecher-Mexiko. (Fig. 64 und 65.)

Puls nach der Operation gut.

Verlauf: 12. Januar. Verbandwechsel. Aus dem alten Fistelgang läuft etwas Galle. Heute Stuhl nach Einlauf braun. Urin viel heller. Ikterus hat bereits erheblich nachgelassen. Befinden gut. Pat. fängt an zu essen.

15. Januar. Pat. erholt sich sehr, Ikterus gering, Stuhl braun, Urin hell, Hautjucken beseitigt. Die angelegte Anastomose funktioniert also gut.

17. Januar. Fäden entfernt. Wunde per primam geheilt. Ikterus noch geringer, Appetit nimmt sehr zu.

6. Februar. Pat. wird wesentlich gebessert entlassen. Gewichtszunahme. Pat. ist, wie ich durch Zufall erfuhr, 5 Wochen nach der Entlassung gestorben, eine Sektion hat nicht stattgefunden, wenigstens hat mir der behandelnde Arzt keine weitere Mitteilung zukommen lassen, was sehr bedauerlich ist; denn ich kann über die Beschaffenheit der angelegten Fistel, über das Verhalten des Lebergewebes dem vorbeiströmenden Darminhalt gegenüber keine näheren Angaben machen.

Epicrise: Ich habe der Krankengeschichte nur wenige Bemerkungen hinzuzufügen.

Die Technik der Operation ist sehr einfach und bedarf keiner besonderen Erläuterung.

Nach dem bisherigen Verlauf ist es wahrscheinlich, dass der Verschluss am Choledochus durch entzündliche Schwielen, hervorgerufen durch das Ulcus des benachbarten Duodenum, bedingt ist. Derartige Choledochusobstruktionen gehören zu den Seltenheiten; denn am häufigsten wird der Verschluss des Choledochus und Hepaticus durch Steine bedingt; ich bemerkte schon oben, dass man in solchen Fällen auf direktem Wege das Hinder-

nis beseitigen wird. Mir ist das bei mehr als 200 Choledochotomien resp. Hepaticusdrainagen stets gelungen, und ich würde eine Cholangiostomie oder Hepato-Cholangio-Enterostomie bei solchen Zuständen für einen Fehler halten.

Ebenso würde ich nicht zu solchen Operationen raten, wenn das Hindernis durch ein primäres oder sekundäres Carcinom der Leberpforte, dessen radikale Entfernung unmöglich ist, bedingt wird. In solchen Fällen nützen wir mit einem einfachen Instrument — der Morphiumspritze — viel mehr.

Nur in zweifelhaften Fällen, wie dem meinigen, ist die Cholangio-Enterostomie gestattet. Denn ist der Verschluss ein rein entzündlicher resp. durch entzündliche Schwarten bedingt, dann kann es in der Tat gelingen, die drohende Cholämie zu beseitigen und das Leben der Kranken zu erhalten. Da die sichere Unterscheidung der carcinomatösen von den fibrös-entzündlichen Schwarten und Verdickungen nach Freilegung der verlegten Gallengänge nicht immer gelingt, ist es geboten, die Idee Baudouin's und Langenbuch's öfter, als es bis heute geschah, zu verwirklichen.

Enderlen hat auf dem Chirurgenkongress 1904 Tierexperimente mitgeteilt, aus denen hervorgeht, dass Anastomosen zwischen Lebergängen und Darm sich mit der Zeit schliessen, auch wenn der Choledochus unterbunden ist. Das widerspricht meinen an Menschen gemachten Erfahrungen. Oben habe ich einen Fall kurz berührt, welcher ausführlich mitgeteilt zu werden verdient, um den von Enderlen aus dem Tierexperiment gezogenen Schlüssen entgegenzutreten. Der Fall ist von Berger in den Beiträgen zur Bauchchirurgie Neue Folge 1902, p. 218, beschrieben worden.

C. J., 44j. Bahnwärtersfrau aus Crottorf.

Subphrenischer vereiterter Leberechinococcus. Op. 22. 8. 1898. Einzeitige perpleurale Incision mit Resektion eines Stückes der 8. Rippe. Vom 3. Tage an profuser Gallenfluss, Stuhl acholisch. Der Gallenfluss hält etwa 4 Wochen in gleicher Stärke an, vermindert sich dann und hört anfang Oktober ganz auf. Ein nachteiliger Einfluss des Gallenverlustes auf dem Organismus ist nicht zu bemerken. Pat. wird am 15. 10. 1899 in gutem Wohlbefinden mit einer kleinen, noch wenig Eiter absondernden Fistel entlassen. Sie kommt noch allwöchentlich zum Verbinden in die Klinik, anfang Dezember Schluss der Fistel. Vorläufig völlige Heilung.

Am 28. 12. 1900 erkrankte sie mit Schüttelfrost, Erbrechen, demnächst Ikterus, Schmerzen im Oberbauch rechts und in der Mittellinie.

Sie fühlte sich einige Tage sehr schlecht. Am 30. 12. empfand sie den Schmerz besonders in der alten Operationsnarbe, und plötzlich brach diese wieder auf und entleerte sehr viel Galle. Die Fistel hat sich seitdem noch nicht wieder geschlossen, es floss soviel Galle ab, dass der Verband an manchen Tagen mehrmals gewechselt werden musste. In den Darm gelangte nur selten etwas Galle, die Stühle waren bisweilen hellgelb, meist tonfarben, der Urin wechselnd. Alle 2—3 Wochen trat ein leichter Schüttelfrost ein. Dabei war das Allgemeinbefinden gut, der Appetit vorzüglich, die Verdauung leidlich. Pat. hat nicht an Gewicht verloren, fühlte sich auch nicht schwächer als sonst.

Am 22. 1. 1901 kam Pat. wieder zur Klinik. Es fand sich in der hinteren Axillarlinie in Höhe der 8. Rippe eine etwa 3 cm. im Durchmesser messende Fistel, aus welcher fortwährend Galle floss. Die Galle quillt ganz in der Tiefe der Fistel von unten her hervor, eine Kommunikation mit einem offenen Gallengang ist nicht sichtbar zu machen, auch durch Sondierung nicht nachzuweisen. Gründliche Auskratzung. Entlassung am 25. 1. Die Auskratzung hatte keinen Erfolg. Der Zustand blieb wie vorher, auf das körperliche Befinden der Pat. hatte der Gallenfluss keinen Einfluss.

Am 17. 6. 1901 kam sie wiederum zur Klinik, sie wollte sich jeder Operation unterziehen, um von ihrer Gallenfistel befreit zu werden.

Befund: Gutgenährte Frau mittlerer Grösse. Herz und Lungen gesund. Im Urin Gallenfarbstoff, Stuhl tonfarben, leichter Ikterus. In der rechten hinteren Axillarlinie in Höhe der 8. Rippe liegt inmitten einer ca. 12 cm. langen Narbe eine kleine Fistelöffnung, durch welche die Sonde etwa 10 cm. tief in eine Höhle eindringt. Aus der Fistel fliesst ständig klare Galle.

Energisches Auskratzen der Höhle mit dem scharfen Löffel, feste Tamponade, Ätzen mit Tinct. Jodi bleibt erfolglos. Es wird deshalb beschlossen, die extrahepatischen Gallenwege freizulegen und nach einem eventuellen Verschluss derselben zu suchen, und wenn sich dort nichts findet, eine Verbindung zwischen der Höhle und dem Duodenum, vielleicht mit Benutzung der Gallenblase anzulegen.

Operation: 3. 7. 1901. Der alte Schnitt wird nach vorne zu fortgesetzt, die 8. Rippe bis zu ihrem Knorpel entfernt. Durchschneidung der unteren Knorpel, Verlängerung des Schnittes bis in die Mittellinie resp. bis zum Nabel. Gallenblase gross, entzündet; im Choledochus fühlt man eine Härte, die nicht verschieblich ist. Nach Spaltung des Omentum minus kommt man auf Pankreasgewebe, nach Durchschneidung desselben auf einen haselnussgrossen Stein. Weitere Steine sind nicht nachweisbar. Die Blutung aus dem Pankreasgewebe wird durch Umstechung gestillt; die Fäden dienen zugleich als Haltezügel. Hepaticusdrainage. Punktion der Gallenblase. Aspiration des Inhalts. Die Gallenblase wird mit einem Faden versehen, um sie event. später öffnen zu können. Tamponade. Naht der Rippenknorpel, Verband.

Verlauf: Fieberfrei. Durch das Rohr fliessen täglich 200 bis 300 gr. klarer Galle ab, trotzdem ist an der Stelle der alten Gallenfistel der Verband jeden Tag durchtränkt. Am 14. 7. werden das Rohr und die Tampons entfernt, die Fäden, auch der durch die Gallenblase gelegte, haben sich abgestossen, die Gallenblase kann deshalb nicht mehr gefunden werden, und muss man darauf verzichten, sie zu öffnen. Bis zum 16. 7. muss der Verband täglich gewechselt werden, dann in Pausen von 2—3 Tagen, der Stuhl, der anfangs acholisch war, färbt sich dunkler. Am 24. 8. wird Pat., nachdem eine Woche lang keine Galle mehr geflossen ist, nach Hause entlassen. Es besteht noch eine kleine, wenig Eiter absondernde Fistel, kein Ausfluss von Galle. Allgemeinbefinden gut, Stuhl von normaler Färbung, erhebliche Gewichtszunahme.

In diesem Falle hatte also die äussere Lebergallengangsfistel nicht zuheilen können, weil ein Stein den Choledochus versperrte und die Galle den bequemeren Weg nach aussen nahm. Bedenkt man noch, dass ein Stein sehr selten vollständig den Gang verschliesst, so dass also immer noch etwas Galle in den Darm übertreten kann, so ist sehr zu verwundern, dass bei völliger Unterbindung des Choledochus die angelegte Anastomose zwischen Lebergängen und Darm doch obliterieren sollte.

Wie dem auch sei, meine Erfahrungen am Menschen decken sich nicht mit denen Enderlen's am Tier, und wir müssen weitere Beobachtungen abwarten. Aus diesem Grunde hätte Hirschberg auf dem letzten Chirurgenkongress seine Bemerkungen über meinen Fall unterlassen können. Es schien mir, dass er lieber gesehen hätte, wenn ich seine Cholangiostomie ausgeführt hätte. Dass ich die Anlegung solch' äusserer Fisteln verabscheue, habe ich bereits oben erwähnt. Hirschberg erging sich in allerlei Vermutungen, auf die zu antworten die kostbare Zeit des Chirurgenkongresses verbot. Er meinte, der Choledochus hätte sich in meinem Fall wieder geöffnet; nun, das ist mir sehr unwahrscheinlich, aber da der behandelnde Arzt eine Sektion versäumte, kann ich seine Vermutungen nicht widerlegen und schweige auch heute zu den Hirschberg'schen Auseinandersetzungen, wie ich damals beim Chirurgenkongress nicht näher auf seine Einwendungen eingegangen bin. Bei dem vielen Diskutieren kommt oft sehr wenig heraus: da wohl die meisten Leser dieses Buchs die Verhandlungen der deutschen Gesellschaft für Chirurgie besitzen, so möge es genügen, darauf hinzuweisen, dass auf p. 77 (I. Teil) die Hirschberg'schen Diskussionsbemerkungen abgedruckt sind.

5. Die Anastomosen zwischen Gallensystem und Intestinis.

Die Anlegung einer Fistel zwischen Gallensystem und Intestinis (von Winiwarter 1881) hat den Zweck, die Galle mit Umgehung des normalen Wegs (Cysticus, Choledochus, Duodenum) auf kürzestem Weg von der Gallenblase oder dem Gallengang aus in den Darm zu leiten.

Wir können Anastomosen herstellen zwischen Gallenblase und Magen oder Darm:

a) Cysto-Gastrostomie,
b) Cysto-Enterostomie,

zwischen Cysticus und Darm oder Magen:

c) Cystico-Enterostomie,
d) Cystico-Gastrostomie,

zwischen Hepaticus und Darm (meist Duodenum):

e) Hepatico-Entero- (resp.) Duodenostomie,

zwischen Choledochus und Darm (meist Duodenum):

f) Choledocho-Entero- (resp.) Duodenostomie.

Die Anastomosenbildung geschieht immer mittelst der Naht; der Murphyknopf, den z. B. Kocher, Thomson *) bei der Cystenterostomie warm empfehlen, kommt in meiner Klinik nicht zur Anwendung; denn

1. ist die Zeitersparnis sehr gering; ein geübter Operateur legt eine Naht in ca. 10—15 Min. an, zum Murphyknopf mit event. Verstärkungen braucht man 5 Min. Der Zeitunterschied ist also gering und fällt nicht ins Gewicht;

2. ist eine gute, exakte Naht sicherer wie der Murphyknopf;

3. kann der Murphyknopf statt in den Darm in die Gallenblase zurückfallen und hier recht unangenehme Folgen nach sich ziehen. (Bei zweckentsprechender Konstruktion des Knopfes ist das Ereignis meist zu vermeiden.)

In dem Fall von Rosenstirn **) war trotz guter Technik eine Vereinigung bei Anwendung des Murphyknopfes nicht zustande gekommen, so dass es noch 2 Wochen post op. zum Exitus kam.

---

*) Thomson, Bemerkungen zur Anlegung der künstlichen Gallenblasen-Darmfistel. Centralbl. für Chir. 1903, Nr. 3.

**) Rosenstirn, Cholecysto-Duodenostomie, Pacific med. journ. Juni 1893.

Also fort mit dem Murphyknopf in der Gallensteinchirurgie! Ich habe überhaupt den Eindruck, dass die deutschen Chirurgen sich von ihm auch in der Magenchirurgie immer mehr und mehr abwenden. Die Idee des Erfinders ist zu bewundern, in der Praxis ist der Knopf von geringem Vorteil. — Auch in England hat der Murphyknopf sehr an Boden verloren; speziell Mayo Robson *) gibt an, dass er bei einer mittelst Murphyknopfes angelegten Cholecystenterostomie 3 Monate später die Öffnung geschlossen fand.

Ob man die Naht mit Catgut oder Seide vornimmt, ist Geschmacksache; ich verwende feine Seide und gehe bei der **Cysto-Gastrostomie** folgendermassen vor. **(Nr. 155, Nr. 156, Nr. 157.)**

Die meist grosse mit Galle gefüllte Gallenblase wird durch Aspiration ihres Inhalts entleert. Dann folgt Incision am Fundus durch einen Schnitt von ca. 1 cm. Länge und Austrocknung des Inneren der Gallenblase mit sterilen Gazestreifen. Ist der Cysticus gut zugänglich und frei, so lege ich eine mit 2 Gummiröhrchen armierte Klemmzange so an den Cysticus, dass zwar keine Galle in die Gallenblase fliessen kann, das Gewebe aber nicht gequetscht wird. Die Branchen der Zange werden also nur ein wenig geschlossen. Ist die Anlegung einer Klemmzange nicht möglich (grosse Tiefe, starke Hypertrophie des Gallenblasenhalses), so begnüge ich mich, in das Innere der Gallenblase einen Streifen Gaze einzuführen, um das lästige Herauslaufen der Galle zu verhüten. Man kann zu diesem Zweck auch ein mit einem langen Faden versehenes, ausgekochtes und sorgfältig ausgedrücktes Schwämmchen verwenden. Unter allen Umständen ist es notwendig, dass man, ehe man zur Anastomose schreitet, auch sicher ist, dass der Cysticus Galle durchtreten lässt. Ist also der Gallenblaseninhalt nicht reine dünne Galle, sondern Serum, Schleim oder Eiter, so ist eine Cystenterostomie falsch. Dann käme entweder die Cystostomie in Betracht, um während der Nachbehandlung den Cysticus durch Ausspülungen etc. frei zu machen. Oder man muss, da natürlich auch der Cysticus obliteriert sein kann, an Stelle der Cystenterostomie die Choledocho-Duodenostomie setzen, mit oder ohne Ectomie. Jedenfalls orientiere man sich genau über die Beschaffenheit des Cysticus und Choledochus, und das ist von einem kleinen Schnitt aus, wie ihn noch viele Chirurgen üben, unmöglich.

*) Centralbl. für Chir. 1904. Nr. 20.

Die Anastomose zwischen Gallenblase und Intestinis (**Nr. 155** bis **159**) kann mit den verschiedensten Abschnitten des Darmkanals angelegt werden. Es kommt in Betracht Magen, Duodenum, Jejunum oder Ileum, Quercolon. Die Anastomose mit dem Quercolon, die Majo-Robson bevorzugt, ist am irrationellsten! Wir wollen doch die Galle für den Haushalt des Organismus wieder verwerten. Dass sie nur ein Exkret sei und garnichts bei der Verdauung zu tun habe, ist gewiss keine richtige Ansicht. Wäre das der Fall, so könnte man gegen die Einnähung in das Colon nichts einwenden. Aber es kommt dazu, dass, wie in einigen Fällen bestimmt nachgewiesen ist, durch die Etablierung einer Fistel zwischen Darm und Gallenblase Keime (bes. das Bact. coli) Eintritt in das Gallensystem erhalten und hier Cholecystitis und Cholangitis hervorrufen können. Bekanntlich nimmt die Zahl der Bakterien Schritt für Schritt im Darmkanal zu; sie ist klein im Duodenum, grösser im Jejunum und Ileum, am grössten im Colon. Wozu also eine Kommunikation anlegen zwischen Colon und Gallenblase, da hier eine nachträgliche Cholangitis am ehesten zustande kommen kann?

Fig. 66.



Schema für Cysto-Duodenostomie.

Ich bevorzuge das Stück Intestinum, welches sich am bequemsten an die Gallenblase anlegen lässt, und das ist der Pylorusteil des Magens. Der Magen hat ausserdem eine viel dickere Wand wie z. B. das Duodenum, die Nahtanlegung ist viel leichter. Was gegen die Anastomose mit dem Magen spricht, ist der Umstand, dass man der Galle einen Weg anweist, der ganz und gar gegen die Natur ist. Aber die zahlreichen Fälle, in denen ich so operierte, haben gezeigt, dass die Pat. durch die Anwesenheit von Galle im Magen gar keine

Beschwerden hatten, dass sie niemals Galle erbrachen, und dass in keinem Fall der Appetit gelitten hat. Galle im Magen fürchten wir bei Circulus vitiosus nach einer Gastro-Enterostomie sehr, ich glaube aber, dass es dabei nicht die Galle ist, die so störend wirkt, sondern das Pankreassekret.

Ich lege den Schnitt im Magen circa 2—3 cm. oberhalb des Pylorus gerade in der Mitte zwischen beiden Curvaturen an. Jede Zerrung sowohl an der Gallenblase wie am Magen ist zu vermeiden; es ist erstaunlich, wie gut die Organe gegenseitig sich ohne jede Spannung fixieren lassen. Eine Schleimhautnaht verwerfe ich wegen möglicher Inkrustation der Fäden; einige Male habe ich sie doch vorgenommen, ohne dass sich bis jetzt ein Nachteil eingestellt hätte. Die gutfliessende Galle lässt die Fäden, wenn sie durchschneiden, nicht so leicht in der Gallenblase zur Ruhe kommen, sondern schwemmt sie bald heraus. Die Schleimhautnaht hat gewiss den Vorteil, dass man am leichtesten die Blutung aus der Mucosa stillt und einer späteren Narbenretraktion vorbeugt. Schon deshalb soll man den Schnitt nicht zu klein anlegen, es genügen $1^1/_2$—2 cm.

Ob man den Schnitt in die Gallenblase längs oder quer anlegt, ist ziemlich gleichgültig; im Magen ist ein Querschnitt besser, um das Lumen gehörig zum Klaffen zu bringen. Jetzt näht man genau wie bei der Gastro-Enterostomie erst die eine Hälfte von innen und bringt Gallenblase und Magen durch Serosa- und Muskularisnähte zusammen. Aus dem geöffneten Magen war, da er ja vorher gespült wurde, kein Inhalt hervorgetreten. Die Gaze aus der Gallenblase wird entfernt, nachfliessende Galle fortgetupft resp. von einem untergelegten genähten Gazetupfer aufgefangen. Dann folgt der Nahtverschluss der andern Hälfte von vorne. (Fig. 67.) Verstärkungsnähte sind bei guter primärer Nahtanlegung unnötig, eine Tamponade ist gänzlich überflüssig, ja sogar schädlich. Tamponiert man, so können die Fäden sich infizieren und erst recht insuffizient werden. Die ganze Bauchdeckenwunde wird nach Reinigung des Operationsterrains völlig durch Durchstichknopfnähte geschlossen.

Riedel legt nur eine bleistiftstarke Kommunikation zwischen Gallenblase und Darm an. Das ist zu eng und kann zu Obliterationen Veranlassung geben.

Eine Ablösung der Gallenblase bis zum Cysticus, wie sie Riedel übt, ist wegen nachträglicher Blutung aus dem Leberbett zu vermeiden. Anastomosen zwischen Gallenblase und Darm nehmen wir vor besonders bei ikterischen Leuten, die zu Blutungen neigen. Wozu also diese Ablösung, die die Gefahr der Operation wesentlich erhöht?

Fig. 67.

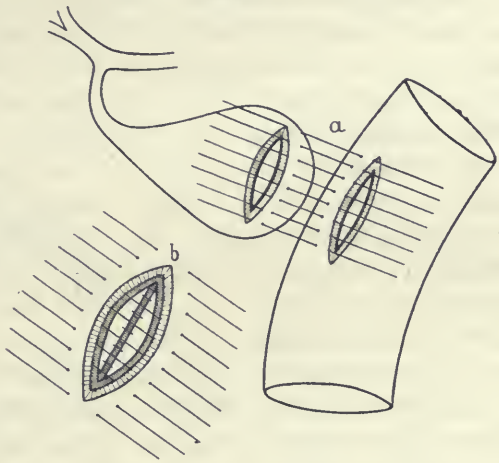

a) Schema für hintere Naht bei Cysto-Duodenostomie (Schleimhaut wird nicht genäht!). b) Schema für vordere Naht bei Cysto-Duodenostomie.

Die Bildung des Napfes, in den nach Riedel die Galle fliessen soll, ist überflüssig. Bei meiner Methode wird ein Einfliessen von Galle viel sicherer vermieden; zudem ist das auch wenig gefährlich, weil die Galle in den in Betracht kommenden Fällen (Carcinom, Pankreatitis chron.) meistenteils steril ist.

Riedel hat die Vorteile der Cysto-Gastrostomie selbst noch nicht erprobt; er „würde niemals eine Anastomose zwischen Gallenblase und Darm anlegen, weil dieselbe eine via contra naturam darstellt.“ Ich glaube, er würde bei eigener Erfahrung seine Ansicht bald ändern.

Die Technik der Anastomose mit Duodenum, Jejunum, Ileum, Colon ist dieselbe. Nur muss man darauf Rücksicht nehmen, dass kein Darminhalt während der Operation abfliesst; man klemmt also die Darmlumina zu oder umsticht sie mit dicken Seidenfäden. Die Incision im Darm wird man gerade dem Ansatz des Mesenterium gegenüber anlegen.

Die Anastomose stellt man heutzutage immer in einer Sitzung her. v. Winiwarter, der die erste Cholecystenterostomie ausführte, kam erst nach 6 Sitzungen zum Ziel. Die erste einzeitige Cholecystenterostomie hat Kappeler*) gemacht, die erste Cysto-Gastrostomie stammt von Gersuny und wurde von Wickhoff und Angelberger**) mitgeteilt. Die Technik der sekundären Cystenterostomie wird bei der Behandlung der Gallenfistel erörtert werden.

In drei Zeiten operierte Tillaux***): er heftete in der ersten Sitzung eine Dünndarmschlinge an die Gallenblase und cystostomierte; 9 Tage später eröffnete er den Darm dicht an der Gallenblase und applizierte eine Klemmpinzette so, dass ein Arm in die Gallenblase, der andere im Darm lag, um das Zwischenstück zur Nekrose zu bringen und Kommunikation beider Organe zu erhalten. Endlich am 18. Tage post op. I schien das Resultat gesichert, und der plastische Verschluss der Gallenblasenfistel wurde gewagt. Leider erlag der Patient drei Wochen später einer Pneumonie. Nur unter ganz besonderen Umständen wird man zwei- und mehrzeitig operieren: in meiner Klinik habe ich immer nur eine Sitzung nötig gehabt.

Die übrigen Anastomosen zwischen Gallensystem und Intestinis unterscheiden sich in der Technik so wenig von der typischen Cysto-Gastrostomie, dass es unnötig ist, jede einzelne Anastomose besonders zu besprechen.

Am schwierigsten ist wohl die **Cystico-Gastrostomie resp. Enterostomie (Nr. 160)**, da der Cysticus gewöhnlich sehr eng ist und dadurch die Nahtanlegung erschwert wird. Man wird deshalb zusehen, dass man die bequemere **Choledocho-Duodenostomie (Nr. 161—164)** vornehmen kann. Bei dieser Operation eröffnet man den Choledochus dicht am Duodenum durch eine Längsincision; ist der Gang sehr erweitert, könnte auch eine Querincision **(Nr. 161)** in Betracht kommen. Am Duodenum sucht man sich eine gefässfreie Stelle auf und bringt nun beide Organe ohne allzu grosse Spannung in Verbindung. Die Naht bedeckt man zweckmässig mit einem Zipfel des kleinen Netzes **(Nr. 161, Nr. 163)** oder mit der Peritonealduplikatur der vorderen Bauchwand.

---

*) Korrespondenzblatt für Schweizer Ärzte. 1887. Nr. 17.

**) Wiener klin. Wochenschrift 1883. Nr. 18 u. 19.

***) Bulletin et mémoire de la société de chir. T. 16. p. 290.

Die **Hepatico-Enterostomie** bedingt gewöhnlich eine hochgradige Zerrung am Duodenum, das man vielleicht nach den Vorschriften von Kocher mobil machen kann, um eine bequemere und sicherere Nahtvereinigung zu erzielen. Wir hatten bereits Gelegenheit, bei der Resektion des Ductus choledochus mit nachfolgender Hepatico-Duodenostomie näher auf diese Anastomosenart einzugehen **(Nr. 152)**.

Der Chirurg hat bei all' diesen Operationen grosse Gelegenheit, sein Operationsgeschick zu verwerten; so könnte man bei Striktur des Choledochus im supraduodenalen Teil und gleichzeitiger Cysticusobliteration erst eine Cystico-Hepaticostomie vornehmen und dann eine Cysto-Gastrostomie oder -Enterostomie machen, um auf diese Weise die beiden Hindernisse zu umgehen.

Fig. 68.

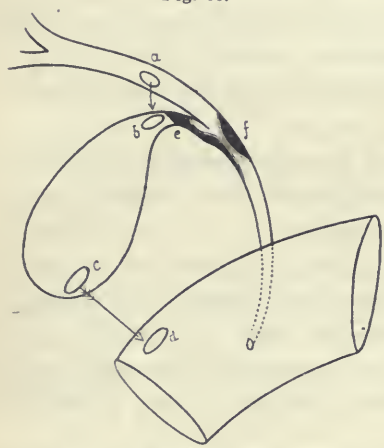

Schema einer Hepatico-Cysticostomie mit nachfolgender Cysto-Duodenostomie.
a) Incision des Ductus hepaticus.
b) „ „ „ cysticus.
Beide vereinigt ergeben eine Hepatico-Cysticostomie.
c) Incision in der Gallenblase mit
d) Incision im Duodenum ergeben eine Cysto-Duodenostomie.
e) Obliterierter Ductus cysticus.
f) Verengter Ductus choledochus.

Fig. 68 möge den Vorschlag erläutern.

Dass man auch gerade in solchen komplizierten Fällen auf den Gebrauch des Murphyknopfes, Senn'scher Platten, Kautschukröhren nach Duboury (Bordeaux) etc. verzichtet, sondern lediglich die Nahtmethode anwendet, bedarf keiner besonderen Begründung.

Im allgemeinen sind, wie ich in einem späteren Kapitel noch auseinandersetzen werde, die augenblicklichen Erfolge der Anastomosen-Operation sehr günstig; auch Schott berichtet aus der Heidelberger Klinik über gute Resultate.

Radsiewsky*), der aus der Literatur 56 Fälle von künstlichen Gallenblasen-Darmfisteln zusammengestellt hat, kommt auf Grund hiervon zusammen mit den Ergebnissen von Tierversuchen zu folgenden Resultaten:

*) Mitteilungen aus den Grenzgebieten Band IX, p. 56.

1. Die Todesfälle nach Anlegen von Gallendarmfisteln waren nach den bisherigen klinischen Beobachtungen hauptsächlich durch Hämorrhagien oder durch Kachexie infolge des Grundleidens (Carcinom) bedingt.
2. Die Anlegung von Gallen-Darmfisteln zieht nach sich
   a) Dilatation der Gallengänge;
   b) Hypertrophie der Gallengangswände, welche besonders deutlich in einer Verdickung der Schleimhaut infolge einer kolossalen Drüsenneubildung ihren Ausdruck findet;
   c) Neubildung von lymphatischen Follikeln in der hypertrophischen Gallenblasenschleimhaut;
   d) das Eindringen von Mikroben die Gallenwege entlang weit bis ins Leberparenchym hinein;
   e) schwach ausgeprägten desquamativen Katarrh der Lebergallengänge.
3. Das Epithel der mit dem Darm vernähten Gallenblase bewahrt vollkommen seine Eigenschaften und bleibt scharf abgegrenzt gegen das Darmepithel.
4. Die Anlegung einer Gallen-Darmfistel an und für sich bedeutet keine Gefahr im Sinne einer Infektionsmöglichkeit der Wandungen der Gallenwege oder der Leber u. s. w.; damit letztere eintritt, sind Nebenfaktoren nötig, unter ihnen gebührt der erste Platz einer Retention des Inhalts der Gallenwege.

In früheren Publikationen habe ich in Übereinstimmung mit Dujardin-Beaumetz, Michaux u. A. der Anastomosenbildung eine ganz besondere Gefahr zugesprochen: die Möglichkeit, dass durch die angelegte Kommunikation pathogene Keime in die Gallengänge hochwandern und eine infektiöse Cholangitis hervorrufen können.

Wie oft sehen wir bei den Gallenblasendarmfisteln, die die Natur angelegt hat, dass zwar die Steine abgegangen sind, im Gallensystem aber eine Entzündung sich ausbreitete, die schliesslich die ganze Leber infizierte. Derartige Fälle habe ich genug beobachtet.

Radsiewsky hat jüngst in der oben erwähnten Arbeit den Beweis erbracht, dass zwar diese Gefahr sehr gering ist, doch wird sie immerhin bei der Ausführung der Cystenterostomie von einigen Chirurgen berücksichtigt. So hat Fedor

Krause *), um die Infektionsgefahr bei der Cystenterostomie zu verringern, die in die Gallenblase implantierte Darmschlinge durch eine 18 cm. darunter angelegte Enteroanastomose ausgeschaltet, so dass der Darminhalt nicht direkt in die Gallenblase gelangen konnte. Auch Krukenberg**) hat bei einer solchen Operation durch ein besonderes Verfahren die Möglichkeit der sekundären Infektion zu verhindern sich bestrebt. Ich habe über diese Methoden keine Erfahrungen, doch möchte ich die Drehung der Gallenblase um ihre Längsachse, wie sie Krukenberg ausgeführt hat, für den ungehinderten Abfluss der Galle nicht gerade günstig halten.

In den letzten Jahren habe ich bis auf einen Fall, den ich gleich erwähnen werde, bei meinen zahlreichen Anastomosen keine sekundäre Cholangitis mehr beobachtet, und ich möchte heute die Infektionsgefahr nur noch gering anschlagen: wenn der Gallenstrom kräftig fliesst, und — das ist die Hauptsache — wenn der Choledochus frei von Fremdkörpern ist, d. h. wenn man die Anastomose nicht bei Steinverschluss, sondern nur bei Tumorobstruktion vornimmt, dann wird auch ohne Vorsichtsmassregeln kaum eine hochsteigende Infektion zustande kommen.

Der Fall, bei dem ich erst kürzlich wieder den Eintritt einer Infektion der Leber nach einer Cysto-Gastrostomie beobachten konnte, war folgender: Ich hatte bei einem ca. 60j. Herrn, welcher mit schwerem Ikterus in meine Klinik kam, wegen eines Tumors am Pankreaskopf im August 1903 eine Cysto-Gastrostomie gemacht. Es liess sich wie gewöhnlich nicht feststellen, ob Scirrhus oder nur Pankreatitis chronica vorlag. Pat. erholte sich sehr und nahm ca. 40 Pfund an Körpergewicht zu. Im März 1904 erkrankte er an Influenza, und von da an verschlimmerte sich sein Zustand. Er bekam Fieber, viel Schmerzen im Rücken, es trat Appetitlosigkeit ein und schliesslich ging Pat. zu Grunde. Man fand bei der Sektion einen kleinen Scirrhus am Pankreaskopf, den linken Leberlappen sehr matsch und eitrig infiltriert, und es ist mir doch das Wahrscheinlichste, dass auf dem Wege der Fistel eine Infektion der Leber erfolgte. Natürlich kommen auch andere Wege in Betracht. — Diese Gefahr der Operation kann uns aber nicht abhalten, den in andern Fällen Heilung bringenden

*) Maragliano. Centralbl. für Chir. 1903, Nr. 35.

**) Centralbl. für Chir. 1904, Nr. 5.

Eingriff immer auszuführen, sobald wir überzeugt sind, dass der Ikterus durch einen Tumor am Pankreaskopf bedingt ist und dass keine Aussichten auf eine spontane Rückbildung vorhanden sind.

Ich habe durch Mitteilung eines Falls auf dem Chirurgen-Kongress 1904 den Beweis erbracht, dass man selbst Pankreascysten, deren Exstirpation unmöglich ist, und deren Verödung durch einfache Incision aussichtslos erscheint, durch eine Anastomose mit der Gallenblase in Verbindung bringen kann, damit das Pankreassekret der Verdauung wieder dienstbar gemacht wird. Der Fall ist unter **Nr. 177** im zweiten Teil näher beschrieben, so dass ich mich hier mit der Bemerkung begnügen kann, dass die Einpflanzung des Fistelgangs in das Duodenum gewiss den Vorzug verdient hätte. Aber wegen der vielen Verwachsungen war es ganz unmöglich, den Darm frei zu legen, so dass mir, wenn ich die lästige Fistel überhaupt beseitigen wollte, nur die Gallenblase zur Anastomosenbildung übrig blieb. Ich habe bei Gelegenheit der Mitteilung dieses Falls darauf hingewiesen, dass mit Recht gegen das Spezialisieren in der Chirurgie begründete Einwendungen erhoben werden können. Wer aber auf einem Gebiete etwas Ordentliches leisten will, muss sich ganz intensiv mit diesem beschäftigen, und ich gab damals meiner Überzeugung Ausdruck, dass, wenn ich nicht von vorneherein mich ganz speziell mit der Gallensteinchirurgie beschäftigt hätte, ich niemals Gelegenheit gefunden haben würde, eine Arteria hepatica zu unterbinden oder einen Choledochus zu resezieren. Vor Einseitigkeit kann man sich schon wahren, auch wenn man ein Gebiet in der Chirurgie ganz besonders bearbeitet.

6. Die plastischen Operationen an den Gallenwegen.

Plastische Operationen an den Gallenwegen kamen erst in ganz vereinzelten Fällen zur Ausführung. Zerreissungen, Perforationen oder sonstige Defekte der Gallenblase durch Plastik zu schliessen, ist im allgemeinen zu widerraten, da die Excision der Gallenblase derartige Bemühungen unnötig macht.

Enderlen und Justi *) haben an Hunden experimentell festgestellt, dass transplantiertes Netz bei Defekten der Gallenblase sehr gut aufheilt.

---

*) Über die Heilung von Wunden der Gallenblase und die Deckung von Defekten der Gallenblase durch transplantiertes Netz. Deutsche Zeitschr. für Chir. Bd. 61, p. 235.

Baldassari und Gardini**) haben bei Hunden kleinere und grössere Stücke der Gallenblasenwandung reseziert und das Loch mit einem Bauchfellmuskellappen, welchen sie aus der Nachbarschaft der Laparotomiewunde exzidiert hatten, plastisch gedeckt. Die Muskulatur kam dabei nach dem Blaseninneren zu liegen. Die Lappen heilten stets gut ein und lieferten auch bei Deckung grösserer Lücken und bei längerer Beobachtungsdauer eine gut geformte, nach dem Fundus hin etwas sackartig ausgebuchtete Blase. Die Muskelfasern der plastischen Lappen gingen dabei, wie die mikroskopische Untersuchung zeigte, langsam zu Grunde und wurden durch junges Bindegewebe ersetzt, sodass schliesslich nur ein Narbenstreifen übrig blieb.

Ich habe in zahlreichen Fällen von Cysto-Gastrostomie, bei anderen Anastomosen zwischen Gallenwegen und Darm, bei der Choledocho-Duodenostomie das immer hilfbereite Netz zur Deckung und Sicherung der Naht benutzt, besonders dann, wenn gleichzeitig eine Hepaticusdrainage oder die Drainage eines Pankreasabszesses eine ausgiebige Tamponade erforderten. Jede Tamponade wird mit der Zeit mehr oder weniger infiziert; hat man eine Darmnaht (z. B. nach Choledocho-Duodenostomie) in die Tamponade hineingezogen, so wird in vielen Fällen die Naht insuffizient. Durch Netzplastik kann man dem vorbeugen. Ich benutze entweder grosses oder kleines Netz, je nach der Lage der Anastomose, und sorge immer dafür, dass keine Zerrung zustande kommt. Auch das am Lig. teres wie ein Hahnenkamm herabhängende subseröse Fett ist oft gut verwendbar. **(Nr. 157.)**

Ausser diesen kleinen Netzplastiken habe ich wohl zum ersten Male am Menschen eine grössere plastische Operation an den Gallenwegen vorgenommen und über diesen „Versuch“ auf dem 33. Kongress der deutschen Gesellschaft für Chirurgie (1902) Folgendes berichtet:

„Plastische Operationen zur Deckung von Defekten der Choledochuswand sind bisher noch nicht ausgeführt worden; wenigstens erwähnen weder Courvoisier, Langenbuch noch Pantaloni etwas von derartigen Eingriffen.

In der Tat wird die Indikation zu einer solchen Operation auch nur höchst selten einmal vorliegen. Bei meinen sämtlichen Gallensteinoperationen habe ich erst 4 mal grössere Defekte der Choledochuswand angetroffen.

*) Riforma med. 1903, Nr. 31.

In dem ersten Fall hatte ein anderer Chirurg eine Ectomie ausgeführt und, wie er mir später selbst erzählte, bei der Ligatur des Ductus cysticus ein Stück des Choledochus mit hineingenommen. Dieser Teil der Choledochuswand wurde nekrotisch, und es entstand eine breite, komplete Gallenfistel, die ich durch eine Choledocho-Duodenostomie zu beseitigen versuchte. Die Patientin ging indes nach der langdauernden, technisch schwierigen Operation schon am nächsten Tag im Collaps zu Grunde. In einem zweiten Fall habe ich selbst auf eine ganz ähnliche Art einen Defekt im Choledochus gesetzt, zu dessen Beseitigung ich eine plastische Operation ausgeführt habe. Zwar ist die Patientin, bei der ich ein Carcinom der Gallenblase entfernt habe, am 7. Tage post op. einer Pneumonie erlegen, doch zeigte die Sektion, dass die Idee einer Choledochoplastik durch gestielte Serosa-Muscularislappen aus Magen resp. Gallenblase nicht nur durchführbar ist, sondern, wie das gewonnene Präparat zeigt, auch dauernden Erfolg verspricht.

In einem dritten Fall von kompleter Choledochusfistel habe ich in der Tat mit einer solchen Lappenplastik einen sehr guten Erfolg erzielt. Seit der Operation sind bereits vier Monate verflossen, und es sind keine Anzeichen einer Striktur (Ikterus, Schmerzen) vorhanden.

In einem vierten Falle endlich habe ich die durch einen Choledochusdefekt bedingte, komplete Gallenfistel dadurch beseitigt, dass ich nach dem Vorgang von Braun ein Netzstück auf das Loch im Choledochus aufnähte. Auch hier hatte ein kleiner technischer Fehler bei einer 11 Wochen vorher ausgeführten Ectomie den Choledochusdefekt hervorgerufen.

Ich hatte bei einer 37 jährigen Frau die stein- und eitergefüllte Gallenblase entfernt und den Cysticus sehr dicht am Choledochus ligiert. Der gemeinsame Gallengang war sehr eng, kaum bleistiftstark, und das Loch, welches nach Abstossung der Cysticusligatur im Choledochus entstand, war im Verhältnis zum engen Lumen des Choledochus relativ gross. Es kam nun noch dazu, dass durch Adhäsionsbildung zwischen Bauchwand und Choledochus eine Abknickung des letzteren eintrat, welche den Abfluss der Galle nach dem Darm hin erschwerte. Ich habe in diesem Fall die Verwachsungen gelöst, den Choledochus gewissermassen reponiert und möchte annehmen, dass, wie wir das auch nach Cystostomie-Gallenfisteln beobachten, schon

durch diese Beseitigung der Knickung des Choledochus die Gallenfistel verschwunden wäre. Aber um ganz sicher zu gehen, verschloss ich den Choledochusdefekt noch durch einen Netzzipfel, den ich mit wenigen Suturen befestigte. Es trat schnell vollständige Heilung ein.

Was die Heilung der Choledochusincisionen anlangt, so hängt diese wesentlich von dem Grade der Infektiosität der Hepaticusgalle ab. Ist diese steril, so habe ich schon in wenigen Tagen Verklebung der Choledochus-Wundränder beobachten können. Bei infizierter Galle kann der Verschluss der zum Zweck der Hepaticusdrainage angelegten Choledochusincision lange — 6 bis 8 Wochen — auf sich warten lassen, aber im allgemeinen kann man doch sagen, dass Wunden des Choledochus, trotzdem fortwährend Galle, die zudem häufig noch schwer infiziert ist, vorbeifliesst, eine ungemein grosse Tendenz zur Heilung zeigen. So habe ich bei meinen sämtlichen Hepaticusdrainagen in keinem einzigen Fall eine Fistel zurückbleiben sehen. Es kommt eben alles darauf an, dass das duodenale Ende des Choledochus resp. das Pankreas und Duodenum selbst frei sind von Steinen, Entzündung, Narben oder Tumor, und ist das der Fall, so heilen selbst 3—4 cm. lange Choledochusincisionen anstandslos zu **(Nr. 172)**, auch dann noch, wenn im supraduodenalen erweiterten Teil des Choledochus selbst walnussgrosse Konkremente übersehen worden sind. In mehreren Fällen habe ich Hepaticus und Choledochus von der Leber bis zum Duodenum in einer Ausdehnung von 5—6 cm. gespalten und doch vollständige Heilung und zwar ohne Striktur beobachtet. **(Nr. 131.)**

Bei fast sämtlichen Choledochotomien, welche ich ausgeführt habe, wurden natürlich Längsincisionen angelegt, wenige Querschnitte zeigten eine langsamere Heilung, doch kam auch hier in allen Fällen schliesslich eine Vernarbung zustande. Aber auch selbst da, wo der ganze Choledochus bis auf eine die hintere Wand einnehmende, nur 1 oder 2 mm. ausmachende Schleimhautbrücke quer durchtrennt ist, kommt es, wie ich in 2 Fällen feststellen konnte, nach 6—8 Wochen zu einer definitiven Heilung.

Eine einfache Incision des Choledochus kann einmal zu einem grösseren Defekt in der Choledochuswand führen, nämlich dann, wenn die Wundränder nekrotisch werden, was bei der fast nie fehlenden Infektion zuweilen eintritt. Ich

habe den Eindruck gewonnen, dass bei der anderweitig noch sehr beliebten Nahtanlegung diese Nekrose der Wundränder häufiger vorkommt wie bei der Hepaticusdrainage, und aus diesem und anderen viel wichtigeren Gründen, deren Erörterung nicht hierher gehört, habe ich in den letzten Jahren die Choledochusincision überhaupt nicht mehr genäht, sondern ausschliesslich die Hepaticusdrainage geübt und dabei die Mortalität der Choledochotomie von 10 pCt. auf 3 pCt. herabgesetzt. Aber auch dann, wenn nach der Choledochusincision ein grösseres Loch im Choledochus entstand, trat immer noch Spontanheilung ein, denn die Choledochi, an denen ich operierte, waren durch die Entzündung und die Steine um das zwei- und dreifache ausgedehnt, und es kam nicht darauf an, wenn sie ihr Lumen etwas einschränken mussten.

Ganz anders liegt die Sache, wenn ein enger, durch Steine und Entzündung nicht erweiterter, bleistiftstarker Choledochus ein Stück seiner Wandung hergeben muss, dann kommt es entweder zu dauernder Fistel oder zu Strikturen.

Wie wir alle wissen, entstehen Defekte der Choledochuswand 1. durch perforative und ulcerative Prozesse, wobei Steine und Geschwüre die Hauptrolle spielen, und 2. durch traumatische Vorgänge. Doch sind beide Entstehungsursachen so selten, dass gewiss nur wenige Chirurgen etwas derartiges erlebt und gesehen haben werden. Die dritte und heute am meisten interessierende Entstehungsursache von Defekten der Choledochuswand schaffen, worauf ich bereits oben hinwies, wir Chirurgen selber durch eine technisch nicht richtig ausgeführte Ectomie.

Wenn man nämlich die Gallenblase von der Leber abgelöst und gestielt hat und den die Arteria cystica und den Ductus cysticus enthaltenden Stiel ligiert, so kann es vorkommen, dass man ein Stück des Choledochus mitfasst, und dass dann nach Abstossung der Ligatur ein Defekt in der Choledochuswand entsteht, der wegen seiner bedeutenden Grösse eine Heilung nicht zulässt, vielmehr zu einer dauernden Gallenfistel führt. Man kann sich nun vor diesem fatalen Ereignis schützen, wenn man die beiden Arterienäste der Cystica und den Ductus cysticus für sich einzeln ligiert. Ob man zuerst den Ductus und dann die Gefässe unterbindet, oder ob man in umgekehrter Reihenfolge verfährt, das ist ziemlich gleichgültig.

Weiterhin kann, wie aus dem oben mitgeteilten Fall hervorgeht, eine komplete Choledochusgallenfistel entstehen, wenn man den Cysticus gar zu dicht am Choledochus ligiert, und das um so leichter, wenn der gemeinsame Gallengang sehr eng ist und Verwachsungen den Choledochus bauchdeckenwärts verzerren und abknicken. Es dürfte also zu empfehlen sein, vom Cysticus ca. 1/2 cm. stehen zu lassen und seine gründliche Ausrottung nicht zu weit zu treiben.

Der Fall, bei dem ich einen Defekt des Choledochus verursachte und später durch eine plastische Operation beseitigte, war folgender:

Die 64j. Patientin zeigte alle Symptome eines typischen Hydrops der Gallenblase. Bei näherer Untersuchung fand man aber das über der Gallenblase liegende Lebergewebe sehr hart, so dass der Verdacht eines Carcinoms in mir auftauchte. In der Tat lag ein solches vor. Da eine Radikaloperation durchführbar erschien — es bestand weder Ikterus noch Ascites — wurde die Excision der Gallenblase beschlossen. Ihr Hals liess sich gut isolieren, ich legte hier eine am äussersten Ende gebogene Klemmzange an, damit kein Gallenblaseninhalt in die Bauchhöhle fliessen konnte und durchschnitt den Cysticus. Ich musste aber wohl mit der Klemmzange ein Stück Choledochus mitgefasst haben, denn als ich nach vollständiger Herauslösung der Gallenblase das Operationsterrain näher betrachtete, stellte sich heraus, dass ich auch vom Choledochus ein ovales Stück herausgeschnitten hatte, welches ungefähr der halben Circumferenz des Ganges entsprach. Wahrscheinlich war durch schrumpfende Vorgänge am Carcinom der Choledochus gallenblasenwärts verzerrt.

Was sollte man in dieser misslichen Lage tun? Liess man die Sache auf sich beruhen, so war eine dauernde Gallenfistel mit all' ihren Schädlichkeiten, resp. eine Striktur unausbleiblich: eine Choledocho-Duodenostomie vorzunehmen, dazu verspürte ich gar keine Lust, weil ich, wie schon oben bemerkt, mit dieser Operation in einem andern Fall üble Erfahrungen gemacht hatte. Eine Resektion des Choledochus, die ich in einem Fall von spontaner Striktur des Choledochus mit Glück ausgeführt hatte, ist immerhin eine technisch schwierige, bei erweitertem und verdicktem Choledochus mögliche, aber bei normalem engen Gang recht unsichere Operation. Das Loch durch eine Längsnaht zu schliessen, war wegen der unausbleiblichen Entstehung einer Striktur nicht angebracht, und den Defekt nach Art der Pyloroplastik durch eine Quernaht zu vereinigen, wurde versucht doch stellte sich heraus, dass die Spannung in der Naht zu gross war und ein Durchschneiden der Fäden über kurz oder lang sicher zu Stande gekommen wäre. Ich kam also auf den Einfall einer Deckung des Defektes auf plastischem Wege. Das einfachste wäre gewiss gewesen, wenn ich nach dem Vorgang von Braun ein leicht erreich-

bares Stück Netz auf das Choledochusloch aufgenäht hätte. Aber ich fand in dem spärlich entwickelten Omentum nichts Passendes. Ich schnitt mir also aus der Magenwand einen aus Serosa und Muscularis bestehenden, ca. 2½ cm. breiten und 10 cm. langen Lappen zurecht, dessen Stiel in der Nähe des Pylorus an der kleinen Curvatur lag, dessen Ende der grossen Curvatur des Magens zugekehrt war. Der Lappen liess sich, ohne das die Schleimhaut verletzt wurde, sehr leicht abpräparieren; er wurde gedreht, auf den Defekt gelegt und allseitig durch nicht zu dichte Knopfseidennähte befestigt. Der Defekt am Magen wurde sofort durch eine Reihe von Nähten vollständig geschlossen. Eine lockere Tamponade mit steriler Gaze bildete den Schluss meines Eingriffes.

Ich gehe auf die Einzelheiten der Operation nicht näher ein, denn auch ohne, dass ich viel Worte mache, kann man sich an der Hand

Fig. 69. Fig. 70.

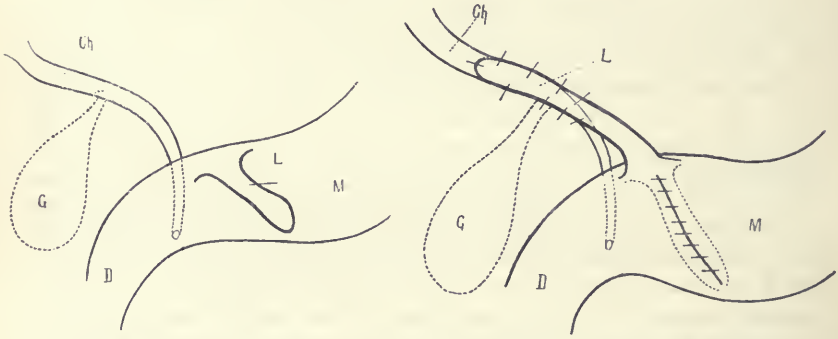

Ch. Choledochus. G. Gallenblase. D. Duodenum. L. Lappen. M. Magen.

der nebenstehenden schematischen Zeichnungen (Fig. 69 und 70) eine gute Vorstellung von dem Verlauf der Operation machen.

Die Patientin bekam am dritten Tag post op. eine Pneumonie. Von seiten des Peritoneums trat keine Reaktion auf, Blähungen gingen spontan ab, Erbrechen erfolgte nicht ein einziges Mal. Am siebenten Tage trat der Exitus ein. Die Sektion zeigte die Peritonealhöhe frei von Entzündung, und was die Hauptsache war, der transplantierte Lappen war allseitig fest verklebt, er war mit Galle und Blut etwas imbibiert, zeigte aber keine Spur von nekrotischer Verfärbung; keine einzige Naht hatte nachgegeben, und es war auch kein Tropfen Galle nach aussen in den Verband getreten.

Zur Fixationsnaht des Lappens am Choledochusdefekt benutzt man, um einer Inkrustation der Fäden vorzubeugen, entweder Catgut, oder man lässt die Seidenfäden lang und wartet ihre Abstossung ruhig ab. Ferner darf nach den Grundregeln jeder plastischen Operation der Lappen nicht zu schmal sein,

weil sonst leicht Nekrose eintreten kann, er darf auch nicht zu kurz sein, damit keine Verzerrung des Lappens und des Pylorus stattfindet. Die Sorge, dass die vorbeifliessende Galle den Lappen abheben würde, erwies sich von vorneherein als unbegründet. Es genügt nämlich eine ganz lockere Tamponade, um der Choledochusgalle den normalen Weg nach dem Darm zu weisen, wenn nur die schon oben aufgestellte Bedingung erfüllt ist: die Papille muss frei von Entzündung und Steinen sein. Hat man, wie ich das oft genug beobachtet habe, nach der Hepaticusdrainage das Gummirohr entfernt, und stopft man nun die äussere Fistel d. h. den Raum zwischen Bauchwand und Choledochusincision mit Gaze einigermassen fest aus, so fliesst, wenn die Papilla duodeni gut durchgängig ist, fast sämtliche Galle in den Darm. So genügte auch in diesem Fall der dünne Serosa-Muskularislappen und eine sehr lockere Tamponade, um der Galle den Weg nach aussen zu versperren. — Ich habe in meinem Falle den Lappen mit seiner wunden Fläche auf den Choledochusdefekt aufgelegt, man handelt aber vielleicht zweckmässiger, wenn man die Serosafläche des Lappens nach innen bringt, den Lappen also einfach umklappt.

Vermeiden kann man Defekte der Choledochuswand und danach notwendige, auf Verschliessung derselben hinzielende Operationen durch eine technisch richtig ausgeführte Ectomie; aber da es doch immerhin einmal jedem Chirurgen passieren kann, dass er bei Gelegenheit einer Gallenblasenexcision mit dem Choledochus in Konflikt kommt und diesen beschädigt, möchte ich meinen Vorschlag zur Ausbesserung des angerichteten Schadens der Beachtung empfehlen.

Bei Zerreissungen des Choledochus durch äussere Gewalt dürfte eine sofortige Anwendung des geschilderten Verfahrens keinen Zweck haben; man wird sich vorerst genau wie bei Gallensteinperforationen mit einer Tamponade begnügen und erst dann, wenn der Gallenfluss nicht aufhört, durch eine ausgiebige Laparotomie die Verhältnisse am Choledochus klar legen. Es ist nicht ausgeschlossen, dass man dann in einem geeigneten Fall das von mir angewandte Verfahren benutzen kann.

Bei Neubildungen des Choledochus hat man bisher nur in wenigen Fällen operiert. Es wäre denkbar, dass einmal nach einer Neoplasmaresektion mein Vorschlag zur Anwendung gebracht werden könnte.

Zum Schluss möchte ich noch bemerken, dass in den Fällen, bei denen die gesunde Gallenblase zur Verfügung steht, man durch Lappen, die der Gallenblase selbst entnommen werden, eine Deckung von Choledochuswanddefekten bewerkstelligen kann. Man wird in einem solchen Fall den Stiel des Lappens an den Gallenblasenhals, das Ende an den Fundus verlegen und dafür sorgen, dass der mediale Ast der Arteria cystica den Lappen gehörig ernährt. Man kann dann auch die ganze Dicke der Gallenblase zum Lappen verwenden und hat dabei den Vorteil, dass dieser auf der inneren Fläche mit Schleimhaut bedeckt ist. Natürlich kann man das bei Lappen, die man aus dem Magen oder Duodenum herausschneidet, auch erreichen; aber der Eingriff wird dann wegen der erhöhten Infektionsgefahr gefährlicher, und ich habe in meinen Fällen eine solche Operation vorzunehmen für ein zu grosses Wagnis gehalten.

Die von mir beschriebene Choledochoplastik stellt weiter nichts dar, als eine Plastik gewöhnlichster Art, wie wir alle sie oft genug an der Haut vorzunehmen gewohnt sind, und es ist auch gar nichts Neues, wenn ich auf die Möglichkeit der Anheilung solcher gestielter Serosa-Muskularislappen hinweise. Die ungemein grosse Heilungstendenz der serösen Flächen des Peritoneums ist schon lange bekannt, aber ich wollte doch durch die kurze Mitteilung meiner Fälle zeigen, dass sich die einfachsten Prinzipien der Plastik auch auf den Choledochus übertragen lassen, und dass dieser Gang, dessen Chirurgie erst seit einem Dezennium in Angriff genommen worden ist, sich nicht nur Tomien und Stomien, Resektionen und Enterostomien, die Einführung von Gummiröhren und Laminariastiften gefallen lassen muss, sondern dass es auch gelingt, Löcher und Defekte, die für die Naht sich nicht eignen, durch eine plastische Operation zu schliessen.“

Bisher scheint niemand Gelegenheit gefunden zu haben, die von mir vor 2 Jahren gemachten Vorschläge zu verwerten, und ich hoffe selbst, dass wenigstens nach Ectomien keine Defekte des Choledochus und Hepaticus mehr zur Beobachtung gelangen, wenn man die Vorschriften befolgt, die ich bei der Beschreibung der Technik der Ectomie genauer angegeben habe.

7. Die Unterbindung der Arteria hepatica propria wegen Aneurysma.

Die Unterbindung der Art. hepatica ist bisher erst einmal am Menschen — und zwar von mir — ausgeführt worden, in einem Fall, den ich in der Münch. med. Wochenschrift 1903, Nr. 43 bereits ausführlich veröffentlicht habe. Ich berichtete damals Folgendes:

„Das Aneurysma der Arteria hepatica ist bisher sehr selten beobachtet worden. Die letzte Arbeit über diese Krankheit ist im Jahre 1897 erschienen und stammt aus der Feder A. Hanssons, welcher 22 derartige Fälle in der Literatur gesammelt hat. Nur in drei Fällen war das Aneurysma Gegenstand chirurgischer Behandlung, aber in keinem wurde der Tod durch die Operation aufgehalten, weil die Operateure nicht die richtige chirurgische Behandlung angewandt hatten resp. anwenden konnten. Eine Unterbindung der Art. hepatica, die allein imstande wäre, den Kranken vor dem Verblutungstod zu bewahren, ist bisher am Menschen noch nicht ausgeführt worden. Ich habe jüngst ein Aneurysma der Art. hepatica operativ mittels Unterbindung des Gefässes behandelt und freue mich, dass gleich dieser erste Fall von gutem Erfolg begleitet gewesen ist.

In diagnostischer und therapeutischer Beziehung bietet derselbe nicht nur für den Fachchirurgen, sondern auch für den praktischen Arzt soviel Interessantes, dass ich eine ausführliche Mitteilung für zweckmässig halte.

Die Krankengeschichte ist folgende:

O. Sch., 29jähr. Militärinvalide aus Garlitz.

Aufgen.: 10. 8. 1903.

Operiert: 12. 8. 1903. Ectomie. Unterbindung der Art. hep. wegen Aneurysma. Cysticotomie. Choledochotomie. Hepatopexie.

Entlassen: 18. 11. 1903. Geheilt.

Anamnese: Pat. ist bis zum Jahr 1901 völlig gesund gewesen. In der Familie des Pat. väterlicherseits sind Gallensteinkrankheiten vorgekommen.

Mitte März 1901 bekam Pat. eine linksseitige Brustfellentzündung und lag 10 Wochen krank. Eine Punktion der Brusthöhle ergab bei dem Pat. kein Exsudat.

Pat. erholte sich dann völlig wieder.

Dann aber begannen November 1901 vereinzelte Anfälle von Magenkrämpfen sich einzustellen, die ½ Stunde und länger andauerten. Dabei ab und zu Erbrechen. Nach jedem Anfall Gelbsucht, die stets etwa 3—4 Tage anhielt. Angeblich damals kein Fieber, keine Schüttelfröste. Die Anfälle traten anfangs zweimal im Monat, später öfter auf. Pat. meldete sich schliesslich Mitte März 1902 krank, und es wurde damals Leberschwellung und Gelbsucht festgestellt. Pat. wurde mit heissen Umschlägen und Karlsbader Salz behandelt.

Nachdem zuerst eine Besserung eingetreten, bekam Pat. Ende März desselben Jahres sehr heftiges Bluterbrechen, 14 Tage lang fast täglich. Dabei starke Schmerzen in der Magengegend. Magengeschwüre wurden angenommen. Diese Magenblutungen traten dann auch weiterhin zunächst noch häufiger, dann vereinzelt bis Weihnachten 1902 auf, im Jahre 1903 dann nochmals zu Pfingsten und zuletzt im Juli, während einer Kur in Karlsbad.

Die Koliken mit Gelbsucht traten bis Ende vorigen Jahres, vom Sommer an, nur vereinzelt auf, im letzten Jahre (1903) etwa monatlich zweimal und öfter. Die letzte trat in sehr schwerer Form (Pat. lag 4 Tage zu Bett) im Juli in Karlsbad auf, nachdem Pat. dort auch kurz vorher wieder eine Magenblutung gehabt hatte. Die Koliken sind immer ziemlich gleich: heftige Krämpfe und Schmerzen in der Lebergegend, ab und zu Erbrechen. Nach den Anfällen einige Tage Gelbsucht. Seit März 1902 während der Anfälle angeblich auch Fieber, keine Schüttelfröste. Gallensteine konnten durch Röntgenaufnahmen nicht nachgewiesen werden, im Stuhle wurden keine gefunden.

Pat. fühlt sich in den Zwischenzeiten zwischen den Koliken ziemlich wohl, so auch jetzt, hat nur etwas Druckgefühl in der Lebergegend. Appetit gut. Stuhl regelmässig. Auch sein früheres Körpergewicht (vor März 1902) hat Pat. angeblich fast wieder erreicht.

Befund: Sehr anämischer, elender Mann. Gallenblase als mannsfaustgrosser, absolut unempfindlicher Tumor zu tasten. Leber nicht vergrössert. Kein Ikterus. Urin frei. Herz, Lungen gesund. Auf die Untersuchung der motorischen Magenfunktionen wird wegen der Magenblutungen verzichtet.

Diagnose: 1. Hydrops der Gallenblase, dabei Ulcus duodeni. 2. Ulcus duodeni an der Papille (daher grosse, mit Galle gefüllte Gallenblase). Ikterus müsste dann hochgradiger sein. 3. Aneurysma der Art. hepatica. 4. Echinococcus der Gallenblase (dabei Ulcus duodeni?).

Operation 12. 8. 03. Wellenschnitt. Einige Adhäsionen zwischen Gallenblase, Leber und Peritoneum parietale werden gelöst. Gallenblase selbst sehr gross, ist allseitig mit Netz verwachsen, sehr prall gefüllt. Punktion und Aspiration von 360 ccm. kakaoähnlicher Flüssigkeit (Blut). Keine Steine nachweisbar. Am Hals der Gallenblase ist ein harter, pulsierender Tumor von der Grösse eines Hühnereies zu fühlen. Diagnose: Aneurysma sehr wahrscheinlich. Spaltung des Cysticus, die Drüse ist hier etwas erweicht. Es fliesst noch etwas kakaoähnliche Flüssigkeit in die Tampons. Im Cysticus liegen Fibringerinnsel. Nach Entfernung dieser kolossale Blutung. Finger darauf

Fig. 71.

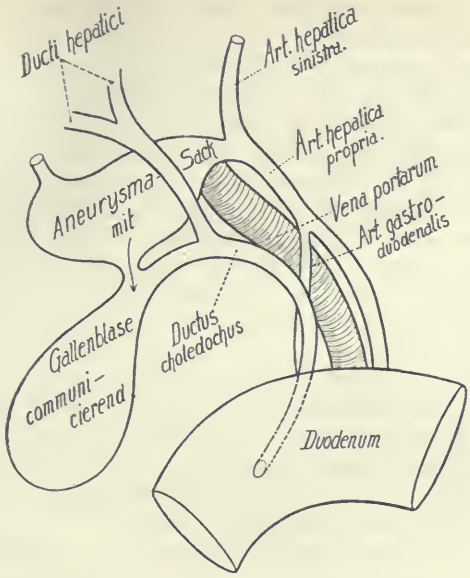

Fig. 72.

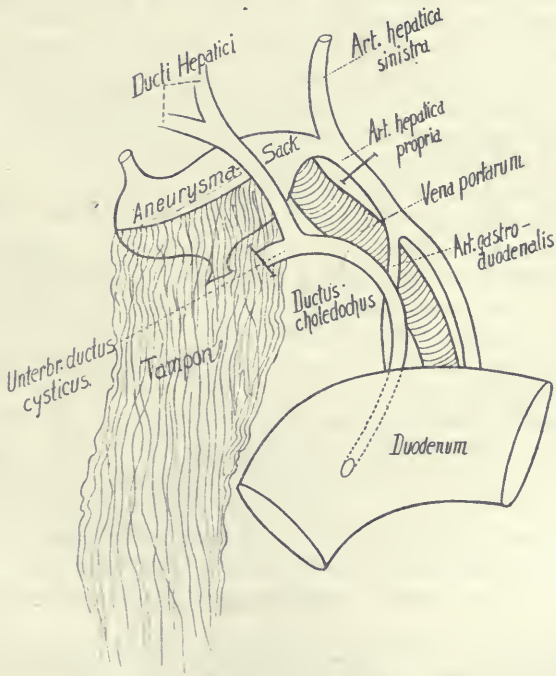

Schemata für Operation des Aneurysma der art. hepatica.

und feste Tamponade. Aneurysma der Art. cystica, wahrscheinlicher des rechten Leberarterienastes. Ectomie der Gallenblase, diese innig mit der Leber verwachsen, so dass man oft in das Lebergewebe kommt. Starker Gallenfluss, starke Blutung. Tamponade. Freilegung des Lig. hepato-duodenale. Ductus choledochus, Vena portarum, Art. hepatica werden für sich freipräpariert (einige Venenunterbindungen). Dabei liegt der linke Zeigefinger im Foramen Winslowii und hat das Ligament so hoch gehoben, dass seine Spitze oberhalb desselben zum Vorschein kommt. Die Art. hepatica wurde doppelt unterbunden und zwischen beiden Ligaturen durchtrennt. Bleistiftstarkes Gefäss. Eine in die nun nicht mehr blutende, gänseeigrosse Aneurysmahöhle eingeführte Sonde stellt fest, dass die Ligatur den Eingang zum Aneurysmasack richtig verschliesst. Der Sack wird breit gespalten, die Fibringerinnsel werden entfernt. Dabei mässige Blutung. Feste Tamponade, besonders des stark blutenden Leberbetts. Hepatopexie mit 2 Fäden. Der Cysticus wird bis in den Choledochus hinein gespalten; Gang mässig weit, frei. Keine Hepaticusdrainage, keine Naht, sondern Tamponade. Magen gesund. Bauchwandnaht. Die Gallenblase ist sehr gross, wandverdickt. Die Untersuchung im pathologischen Institut in Marburg ergibt folgenden Befund:

„Die stark dilatierte Gallenblase hat eine sehr derbe, bis 8 mm dicke Wandung, deren Innenfläche ein buntes Aussehen darbietet, indem unregelmässige weisslich-graue Bezirke abwechseln mit braunroten Partien. Im allgemeinen erscheint die Oberfläche narbig geglättet und frei von Schleimhaut.

Mikroskopisch ist in der Wand von Muscularis und Mucosa nichts mehr zu finden, vielmehr zeigt die dicke Wandung stellenweise einen keloidartigen Bau, an anderen Stellen den Charakter eines in narbige Schrumpfung übergehenden chronisch-entzündlichen Granulationsgewebes mit reichlicher Einlagerung von grobkörnigem Blutpigment, an wieder anderen Stellen frischeres entzündliches Gewebe von Blutungen durchsetzt.

Das beigefügte Gerinnsel aus dem Aneurysma besteht zumeist aus Fibrin und Blut, und lagert sich um einen kleineren, in Organisation begriffenen Kern derartigen Gewebes reichliches frisches Fibrin und Blut in thrombotischer Schichtung.“

Dauer der Operation 1½ Stunde, sehr gute Sauerstoff-Chloroform-Narkose (50 gr. Chloroform).

Verlauf: Puls nach der Operation 100, kräftig. Pat. ist unruhig, hat viel Schmerzen, erhält Morphium 0,01.

Vom 12. bis 17. 8. Temperatur zwischen 37,5 und 38,6 ° C. Puls 100—110. Kein Blut im Verband. Kein Erbrechen. Blähungen spontan nach 48 Stunden; am 17. 8. Stuhlgang von allein. Der Verband wird täglich erneuert, weil er von Galle durchtränkt ist. Die Tampons bleiben liegen. Aussehen sehr gut, Leib weich, nicht schmerzhaft.

Am 18. und 19. 8. dieselbe Temperatur; 38,2—38,8 ° C. Puls 100 bis 110. Verband mit Galle durchtränkt. Am 19. 8. werden einige

Tampons entfernt. Wunde sieht gut aus, Leber ist aber völlig blutleer, von speckigem Aussehen, eine 1 cm. tiefe Incision in den durch Hepatopexie fixierten rechten Leberlappen lässt nicht einen Tropfen Blut hervortreten — trockene Nekrose. Wie weit dieselbe um sich gegriffen hat, lässt sich natürlich nicht entscheiden. Die tiefen Tampons bleiben liegen. Leib weich. Spontan Stuhlgang.

20. 8. Dieselben Temperaturen. Etwas Ikterus. Allgemeinbefinden gut.

22. 8. Entfernung sämtlicher Tampons. Der rechte Leberrand nekrotisch, sonst Wunde in ausgezeichneter Ordnung. Gallenfluss geringer geworden. Puls 96. Abends 37,6° C. Appetit mässig. Ikterus hat nicht zugenommen. Pat. macht im allgemeinen einen sehr guten Eindruck. Neue lockere Tamponade. Die Fäden bleiben lang, Art. hep. pulsiert kräftig.

23. 8. Wenig Galle im Verband. Man sieht jetzt deutlich, dass von der Leber sich nur der Rand abstösst und die Nekrose ca. 2 cm. weit geht. In der Tiefe alles in Ordnung. Zwischen gesunder und nekrotischer Leber kommt ganz klare Galle zum Vorschein (aus der Demarkationslinie). Temperatur 37.6—37,9° C. Puls 80—90. Stuhlgang etwas gefärbt. Neue lockere Tamponade. Ikterus geringer. Pat. sieht frischer aus. Verbandwechsel in Gegenwart des Herrn Dr. Offenbach-New-York.

24. bis 30. 8. Keine Temperaturerhöhung mehr. Puls 80—90. Guter Appetit. Alle 2 Tage Verbandwechsel. Geringer Gallenfluss. Wunde wird immer kleiner, die Fäden haben sich abgestossen. Die Nekrose der Leber ist scharf markiert, die Lösung ist nahezu vollständig.

31. 8. In Gegenwart des Herrn Dr. Stone-Washington Verbandwechsel. Die beiden Ligaturen der Hepatica stossen sich ab, der nekrotische Teil des unteren Randes des rechten Leberrandes wird mit der Schere entfernt. Sonst alles in Ordnung. Kein Gallenfluss mehr. Lockere Tamponade. Mit Heftpflaster werden die Wundränder einander genähert.

Von da an hält die Besserung an, die Wunde wird immer kleiner. Pat. steht am

2. 9. zum erstenmale auf. Die Anämie ist bedeutend zurückgegangen, Appetit vorzüglich.

28. 9. Wunde ist fast ganz geschlossen. Die Entlassung des Pat. erfolgte am 18. 11. Wunde geschlossen, keine Hernie. Pat. hat sich zu Hause noch sehr erholt, ca. 30 Pfund an Körpergewicht zugenommen und erfreut sich augenblicklich der besten Gesundheit. Zeichen von Lebercirrhose sind nicht vorhanden.

Nach der Krankengeschichte hat Pat. seit November 1901 — also seit $1^3/_4$ Jahren — das Aneurysma hepaticum bei sich getragen. Die damaligen Magenkrämpfe sind auf Schwellungen und Zerrungen, durch das Aneurysma bedingt, zurückzuführen. Im März 1902 platzte das Aneurysma und ergoss seinen blutigen

Inhalt durch den Cysticus in die Gallenblase und durch den Choledochus in den Magen resp. Darm. Die letzte Blutung trat im Juli in Karlsbad auf, seitdem blieb der Cysticus durch einen festen Blutpfropf verstopft, und die Gallenblase, die sich nicht entleeren konnte, wirkte wie ein Tampon auf das Aneurysma. Der Sack füllte sich mit Fibrinmassen, und der gewaltige Druck, der von der Gallenblase aus auf die Innenwandungen des Aneurysmas ausgeübt wurde, mag dazu beigetragen haben, dass sich genügend Kollateralen ausbilden konnten, welche den Erfolg der Operation ermöglichten. Patient hat also viel Glück gehabt, und ich als Arzt hatte es mit so günstigen Umständen zu tun, wie das beim Aneurysma der Art. hepatica kaum wieder zur Beobachtung kommen wird. Ich bin mir wohl bewusst, dass das „Glück in der Chirurgie“ ein mächtiger Faktor ist, ohne den alle Technik und Sorgfalt häufig nichts ausrichtet.

Es sei mir gestattet, im Anschluss an die Krankengeschichte einige Worte über die Aetiologie der Aneurysmen der Art. hepatica, die Symptomatologie, die Diagnose, den Verlauf und die Behandlung zu sagen. Ich will mich kurz fassen und verweise den Leser auf die Ausführungen von Quincke in „Die Krankheiten der Leber“. Ueber die Operation des Aneurysma der Art. hepatica sind dort nur einige Andeutungen gemacht, die ich an der Hand meines Falles erweitern will.

Die für die Entwicklung des Aneurysma in Betracht kommenden Momente — wie Arteriosklerose, Lues, Cholelithiasis, Trauma — liegen in meinem Fall nicht vor. Hansson hebt hervor, dass in relativ zahlreichen Fällen suppurative Prozesse vorausgingen; ob die im März 1901 durchgemachte Pleuritis in irgend einem ätiologischen Zusammenhang steht, möchte ich dahingestellt sein lassen.

Was die Symptome anlangt, so sind diese natürlich sehr verschieden, ob das Aneurysma rupturiert oder nicht, oder ob es in die freie Bauchhöhle oder in die Gallenwege hindurchbricht. In die freie Bauchhöhle einbrechende Aneurysmen führen den Tod so rasch herbei, dass eine Diagnose gewöhnlich erst auf dem Sektionstisch zu stellen ist.

In meinem Fall war die Blutung durch den Cysticus in die Gallenblase und in den Choledochus erfolgt, und es lag eine

Diagnose wegen der gleichzeitig eintretenden Kolik und des Ikterus gewiss in dem Bereich der Möglichkeit.

Als ich den Kranken in meiner Sprechstunde zum ersten Male sah, fiel mir natürlich sofort die beträchtliche Anämie auf, welche auf Blutungen hinwies. In der Tat berichtete Patient über Bluterbrechen, welches von Koliken und Ikterus begleitet war. In erster Linie dachte ich an Cholelithiasis, umsomehr als die Untersuchung einen grossen, leicht palpablen Tumor der Gallenblase ergab. Mir fiel auf, dass diese so gar nicht druckempfindlich war, aber dieses kommt nicht nur beim Hydrops, sondern auch beim Empyem der Gallenblase vor. In erster Linie diagnostizierte ich Hydrops der Gallenblase, Steinverschluss des Cysticus und nebenhergehend duodenales Ulcus. Auch an ein Aneurysma der Art. hepatica dachte ich, da mir der Symptomenkomplex noch von meiner Bearbeitung des betr. Kapitels im Handbuch der praktischen Chirurgie von v. Bergmann, v. Mikulicz, v. Bruns her in lebhafter Erinnerung war. Ich hatte bisher ein Aneurysma der Art. hepatica weder auf dem Operations- noch auf dem Sektionstisch gesehen, so dass ich immer wieder auf Hydrops mit duodenalem Ulcus zurückkam. Weiterhin konnten vorliegen: Echinococcus der Gallenblase und duodenales Ulcus an der Papilla duodeni mit Ectasie der durch Galle gestauten Gallenblase. Im letzteren Falle hätte intensiver Ikterus vorliegen müssen. Die Diagnose Echinococcus basierte auch nur auf einer Vermutung.

Ich schnitt also den Bauch auf, in der Erwartung, einen Hydrops zu finden, plante eine Cystostomie auszuführen und wegen des vermuteten Ulcus duodeni eine Gastroenterostomie hinzuzufügen.

Die Gallenblase sah in der Tat entzündet aus, sie war in Verwachsungen ringsum eingebettet, aber die Aspirationsspritze förderte blutigen Inhalt an den Tag. Jetzt dachte ich wieder an ein Aneurysma, und als ich nach Lösung der Adhäsionen in der Tiefe den prall gefüllten Tumor fühlte, wurde ich in meiner Diagnose immer sicherer. Zur Gewissheit wurde sie erst, als ich nach Incision des Ductus cysticus in den Aneurysmasack eine Kornzange einführte und nun ein gewaltiger Blutstrom das Operationsfeld überschwemmte. Jetzt Tampon in den Aneurysmasack und digitale Kompression des Lig. hepato-duodenale sowie der Art. hepatica — das war eins. Die Blutung

stand sofort, und ich hatte Zeit, in Ruhe den Operationsplan zu entwerfen, die Gallenblase zu excidieren und die Unterbindung der Art. hepatica propria vorzunehmen.

Nach dem, was ich bei diesem Falle in diagnostischer Hinsicht gelernt habe, hoffe ich bestimmt, in einem nächsten Fall die richtige Diagnose zu stellen. Denn wenn wie hier bei den Koliken Ikterus und Magen- resp. Darmblutungen sich einstellen und zugleich die Gallenblase zum Tumor anschwillt, kann es nicht schwer fallen, sich Klarheit zu verschaffen über die pathologischen Vorgänge, die sich an der Unterfläche der Leber abspielen. Wo dieses oder jenes Symptom fehlt, wird allerdings erst die Probeincision Gewissheit verschaffen; aber diese kann dann auch das schwer bedrohte Leben durch die Unterbindung der Art. hepatica propria vor sicherem Untergang bewahren. In jenen Fällen, die ohne Blutabgang nach dem Darmkanal hin verlaufen, ist die richtige Diagnose unmöglich, da man bei Ikterus und Koliken immer nur an Cholelithiasis denken wird. Platzt das Aneurysma in die freie Bauchhöhle, so ist ebenfalls eine Diagnose erst bei der event. Operation möglich.

In keinem der bisher beobachteten Fälle von Aneurysma der Art. hepatica hatte das Aneurysma an und für sich einen greifbaren Tumor erzeugt: dazu liegt die Art. hepatica zu tief und versteckt. Auch etwaige aneurysmatische Geräusche werden kaum hörbar sein. Erst wenn der Bauch geöffnet ist und man in der Tiefe den Hals der Gallenblase, in der Leberpforte einen Tumor fühlt, wird man auf die Vermutung kommen, dass ein Aneurysma vorliegen kann. Ich sprach, wie schon oben bemerkt, sofort diese Vermutung aus, als ich altes Blut in der Gallenblase aspirierte und den Tumor in der Tiefe fühlte. Die Drüsen, die hier liegen, werden niemals eine solche Grösse erreichen; für ein Carcinom war der Tumor zu weich, eventuell muss man an eine Gummigeschwulst denken. Wenn man die bisherigen Fälle von Aneurysma der Art. hepatica durchmustert, so muss man zugeben, dass in den allermeisten Fällen in der Tat eine genaue Diagnose ganz unmöglich war. Auch da, wo Blutungen mit Ikterus und Kolik einhergingen, wird man zuerst immer an Cholelithiasis denken, da auch hierbei recht profuse Blutungen eintreten können.

Ich füge hier einige ganz kurze Bemerkungen ein über die bei der Cholelithiasis vorkommenden Blutungen.

Diese beruhen meist auf cholämischer Diathese und werden in den letzten Stadien des chronischen Choledochusverschlusses nicht selten beobachtet; beim akuten Choledochusverschluss treten sie nur vereinzelt auf, doch erinnere ich mich eines Falles, der am 5. Tage des akuten Choledochusverschlusses an einer solchen Blutung und Cholämie zu Grunde ging. Die Sektion ergab nirgends eine Ulceration oder Perforation an den Gallenwegen, dem Magen oder Darm. Viel seltener beruhen Blutungen bei der Cholelithiasis auf akuten Pfortaderthrombosen, häufiger auf ulceröser Perforation der Darm- resp. Magenwand. Ich habe Gelegenheit gehabt, sämtliche Formen zu beobachten, würde aber von meinem Thema zu weit abkommen, wenn ich auf diese Blutungen näher eingehen würde. Die Komplikation des duodenalen Ulcus mit der Cholelithiasis ist nach meinen Erfahrungen nichts Seltenes; irgend ein direkter Zusammenhang besteht zwischen den beiden Erkrankungen wohl nicht. Auch ohne dass Steine in der Gallenblase vorliegen, erkrankt dieses Organ bei Ulcus duodeni insofern, als der vom Geschwür ausgehende Prozess als Duodenitis auf die Gallenblase übergreift (Pericholecystitis), der Cysticus durch Adhäsionen sich abknickt und so einer Stauung oder Infektion in der Gallenblase Vorschub geleistet wird. So wird nicht selten der Gallensteinchirurg auf ein Ulcus duodeni stossen, seine Eingriffe werden sich aber mehr mit der Gallenblase (Ectomie) beschäftigen, als mit dem Duodenum selbst.

In meinem Fall lag weder Cholelithiasis noch ein duodenales Ulcus, sondern lediglich ein in den Cysticus perforiertes Aneurysma der Art. hepatica vor.

Es kann nicht meine Absicht sein, in diesem Buche eine ausführliche Zusammenstellung der Arbeiten über das Aneurysma der Art. hepatica zu geben, ich will nur die grundlegenden Arbeiten anführen. Es kommen hier in Betracht die Mitteilungen von Mester, Langenbuch, Ehrhardt und Hansson.

Die Arbeit von Bruno Mester (Zeitschr. f. klin. Med., 28. Bd., p. 93) behandelt das Aneurysma der Art. hepatica sehr ausführlich.

Mester weist darauf hin, dass in allen Fällen, welche bislang zur Beobachtung kamen, die Diagnose erst am Leichentisch gestellt worden ist, und dass bei Lebzeiten auch nicht

einmal an die Möglichkeit einer derartigen Erkrankung gedacht worden war. Er veröffentlicht einen Fall, bei dem die Diagnose auf ein Duodenalulcus gestellt wurde. v. Mikulicz machte am 22. III. 93 eine Gastroenterostomie, der Exitus trat am 27. III. unter ileusähnlichen Erscheinungen ein. Die Sektion ergab, dass ein Aneurysma spurium des rechten Astes der Art. hepatica vorlag, welches in den Ductus hepaticus perforiert war. M. hat 19 Fälle von Aneurysma der Art. hepatica gesammelt (Stokes, Wallmann, Lebert, Quincke, Borchers, Sauerteig, Pearson Irvine, Uhlig, Drasche, Schmidt, Niewerth, Sestié, Lédieu, Babington, Gairdner, Heschl, Standhartner, Ross und Ossler, Ahrens). 16mal war der Sitz des Aneurysma extrahepatisch, viermal intrahepatisch. Entweder nimmt das Aneurysma den Stamm der Arterie ein oder einen der beiden Hauptäste; im Fall Standhartner hatte sich gleichzeitig am linken und rechten Ast ein Aneurysma entwickelt. Zahlreiche Verwachsungen verbinden den Sack mit dem Cysticus, dem Ductus choledochus oder Hepaticus, der Gallenblase, dem Duodenum, der Unterfläche der Leber. Der Sack rupturiert oft entweder in die freie Bauchhöhle oder in die Gallengänge. Die Blutung kann so massenhaft sein, dass der Tod sofort eintreten kann. Nur in dem Falle von Lédieu ist durch Obturation des Sackes eine spontane Heilung zustande gekommen.

Die selteneren intrahepatischen Aneurysmen sind meist kleiner wie die extrahepatischen. Die letzteren können die Grösse eines Kindskopfes erreichen.

M. spricht dann über die Symptome, den Schmerz, die Blutungen, den Ikterus, Lebervergrösserung, Fieber (Quincke) und berichtet am Schluss über die bisherigen Operationen, die wegen Aneurysma vorgenommen worden sind (Riedel [Diss. Sauerteig], Niewerth und v. Mikulicz). „Die Möglichkeit, in einem ähnlichen Falle durch eine Operation dem Kranken direkt das Leben zu retten, ist ohne Zweifel vorhanden, und da es eine andere Therapie für das Aneurysma der Leberarterie nicht gibt, ist der Vorschlag, unter diesen Umständen die Unterbindung eines Astes oder selbst der Arteria hepatica propria vor ihrer Teilungsstelle auszuführen, wohl a priori berechtigt. Es ist sogar mehr als eine bloss theoretisch konstruierte Forderung. Die Versuche von Cohnheim und

Litten haben ergeben, dass beim Hunde die arterielle Blutzufuhr zur Leber auch nach Unterbindung der Leberarterie genügend zustande kommt. Für die Pathologie des Menschen lehrt dasselbe eine Beobachtung, die gerade bei einem Aneurysma der Art. hepatica gemacht wurde: der Fall von Lédieu. Hier war die Art. pylorica (coron. ventric. dextr.) durchgängig geblieben und, wie schon Frerichs gegenüber der irrtümlichen

Fig. 73.

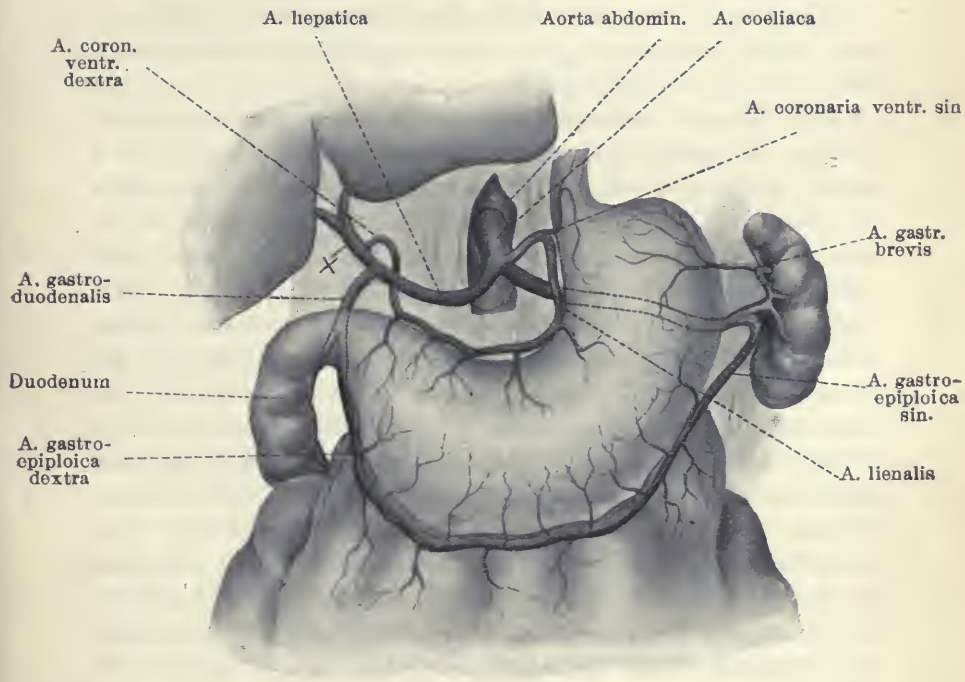

Erklärung Lédieus bemerkt hat, ihre Anastomosen hatten völlig genügt, die Leber mit arteriellem Blute zu versorgen."

Langenbuch, dem wir die Einführung der Cystectomie verdanken und der wie ein Prophet die Möglichkeit so vieler Operationen — ich erinnere nur an die Choledochotomie, die Behandlung des Aneurysma der Art. hepatica durch Ligatur dieses Gefässes — verkündete, sagt in seiner Chirurgie der Leber und der Gallenblase 1894, Bd. I. p. 10: Da die Art. hepatica auch durch Vasa vasorum die Wandungen aller übrigen

Lebergefässe zu ernähren hat und diese infolge davon absterben, ist die zentrale Unterbindung der Art. hepatica wegen eines an ihr nicht ganz so selten vorkommenden Aneurysma hiernach also undurchführbar.“ Aber in dem II. Bande seines grossartigen Werkes (p. 78) — derselbe erschien 1897, also 3 Jahre später — ändert er seine Meinung. Für diejenigen, die nicht im Besitze des Langenbuch'schen Buches sind, mag es angebracht sein, die eigenen Worte des leider so früh verstorbenen Chirurgen zu hören; dadurch werde ich zugleich einer Darstellung der in Betracht kommenden anatomischen Verhältnisse resp. einer Besprechung des Verlaufs der Art. hepatica enthoben. Langenbuch sagt:

„Greifen wir zunächst etwas auf die Ahnen der Leberarterie zurück. Da entspringt aus der Aorta die Arteria coeliaca, ein kurzer, gegen 1 cm. dicker, unpaarer Stamm, der sich zwischen der Cardia des Magens linkerseits und rechts von dem Spigelschen Lappen, sowie oberhalb des Pankreas gerade nach vorn erstreckt und nach einem Verlaufe von $2^1/_2$ cm. sich hinter dem kleinen Netz, einer der interessantesten anatomischen Gegenden, zum Tripus Halleri ausspaltend nun die famosen Drillinge: die Arteria coronaria ventriculi sinistra, die Arteria hepatica und die Arteria lienalis zu den betreffenden Organen der Oberbauchgegend sendet. Die Arteria hepatica wendet sich sogleich nach rechts, als ein Stamm, welcher in ca. 5 cm. Verlauf noch keinen Ast abgegeben hat, wenn nicht, was allerdings vorkommt, ausnahmsweise die längs der kleinen Magenkurvatur verlaufende Arteria coronaria ventriculi dextra, welche mit ihrer Mutterschwester oder Tante, der Arteria coronaria sinistra, anastomosierend, sich früher abzweigt. Entscheidend für die weitere Benennung der Leberarterie ist der Abgang der Arteria gastroduodenalis, die vielfach als Ramus gastro-duodenalis bezeichnet wird und als Zwillingsbruder des weiter zur Leber fortlaufenden Ramus hepaticus, der Arteria hepatica, gilt. Also, und das ist chirurgisch von grosser Wichtigkeit und wohl zu merken: die Arteria hepatica teilt sich nach gut 5 cm. ihres Verlaufes in 2 Äste: den Ramus gastro-duodenalis und den Ramus hepaticus. Der erstere verläuft nach unten zur Hinterwand des Pylorus und der andere weiter zur Leber. Der Ramus gastro-duodenalis läuft aus in die Arteria gastro-epiploica dextra und anastomosiert am Magenfundus in kräftigster Weise mit Ästen der Arteria

lienalis. Auch diese Anastomose ist sehr zu beachten! Der Ramus hepaticus gibt nun in der Regel sehr bald die schon oben benannte Arteria coronaria ventriculi dextra ab, die ja mit der gleichnamigen Arteria sinistra anastomosiert. Von jetzt ab verläuft der Ramus hepaticus ebenfalls noch seine 5—7 cm. isoliert und teilt sich dann erst in den rechten und linken Leberast, die dann recht schnell in die Tiefe der Leberpforte, jede in ihrem Lappen verschwinden.

Aus diesen anatomischen Darlegungen wird das Eine klar, dass eine Unterbindung der ersten Hälfte des Leberarterienstammes, also zentralwärts vom Abgange der Arteria coronaria ventriculi dextra oder dem der Arteria gastro-duodenalis, die Leber durchaus noch nicht des arteriellen Blutes berauben würde; es bleiben ja für diese noch die Anastomosen mit der Arteria coronaria sinistra und der Arteria lienalis im Gange.

Es fragt sich nun: Würde die Unterbindung der zweiten Hälfte des Stammes, also des Ramus hepaticus, ohne ernste Schädigung des Lebergewebes ausführbar sein? Und wir müssen antworten: ohne weiteres gewiss nicht! Freilich, würden wir diese Unterbindung an einem gesunden Tiere, besonders dem Kaninchen, in Form eines physiologischen Experimentes unternehmen (Cohnheim und Litten), so würde die Leber desselben oder auch die des Menschen schnell und gewiss einer akuten Nekrose anheimfallen. Denn die Leberarterie ist das Gefäss, welches die Kapillaren der Glisson'schen Kapsel, der Gallengänge und vor allem der Blutgefässe, die Vasa vasorum der Pfortader wie der Lebervene versorgt; wenn in diese kein Blut mehr gelangt, so sterben sie ab, geradeso wie rascher oder langsamer alle Gewebe und Organe des Körpers. Das Absterben der Blutgefässe, hier der Pfortaderäste, bedingt selbstverständlich das allmähliche Erlöschen der Zirkulation in ihnen und damit die unvermeidliche Organnekrose. Somit ist auch klar, dass die Leber die grosse Masse des Pfortaderblutes weit eher entbehren kann, als die doch so viel geringere der Arterie; das Pfortaderblut kann bis zu einem gewissen Grad durch das der Leberarterie ersetzt werden, das der Leberarterie aber durch nichts anderes als Arterienblut.

Das sind Erfahrungen von Physiologen, die gesunden Tieren die Leberarterie einfach plötzlich absperren und die unvorbereitete Natur in ihrer Wehrlosigkeit überraschen.

Anders und wohl viel günstiger wird jedoch die Sache liegen, wenn der Blutstrom der Art. hepatica durch ein allmählich wachsendes Hindernis, also z. B. durch eine Aneurysmenbildung, zunehmend verkümmert wurde. In unserer Liste figurieren mehrere solcher Fälle, unter ihnen am sichtlichsten der von Lédieu, in denen die ganze Leber oder Teile von ihr infolge der Aneurysmenbildung so gut wie gar kein Blut mehr aus der Art. hepatica beziehen konnten und doch, in genügendem Ernährungszustande geblieben, ihren Aufgaben gerecht wurden.

Es müssen also noch andere kollaterale Bezugsquellen als die Aa. coronaria ventr. dextra und gastro-duodenalis für das nötige arterielle Blut vorhanden sein, und es ist mir auch gelungen, solche ausfindig zu machen. Es sind das die Aa. phrenicae, Aortenäste, denen bisher, ausser den systematischen Anatomen, kaum irgend jemand auch nur die geringste Beachtung schenkte, zwei Arterien, welche dicht oberhalb der Wurzel der A. coeliaca entspringen und spitzwinklig divergierend zur unteren Fläche des Zwerchfells verlaufen. Hier versorgen sie zunächst den Vertebralteil des Zwerchfells, gehen sodann als Aa. suprarenales supp. zur Nebenniere und teilen sich nunmehr in einen hinteren und vorderen Ast. Der hintere verbreitet sich weiter zur Mitte des Zwerchfells hin und umgibt den Hiatus oesophageus und das Foram. venae cavae mit einem weitläufigen Kranz, in welchem die Aeste der beiderseitigen Arterien einander begegnen. Von der Fläche des Zwerchfelles aus gehen nun — und das ist für uns von der grössten Wichtigkeit — Äste zur Leber und zwar durch das Bindegewebe zwischen den beiden Platten des Lig. coronarium, sowie in gleichem Sinne durch das Lig. suspensorium. Somit wird von dem rechten Aste der A. phrenica der rechte hintere und vom linken auch der linke hintere Leberrand ganz direkt mit arteriellem Blut versorgt. Diese Aa. phrenicae sind natürlich unter normalen Verhältnissen nur Gefässe bescheidenen Kalibers, aber sie werden, zumal sie auch mit den oberen Aa. lumbales anastomotisch verbunden sind, auf den Appell einer allmählich notleidend gewordenen Leber hin sich sicherlich auf die zum Vikariieren erforderliche grössere Leistungsfähigkeit einrichten. Natürlich kostet die Neuanlage Zeit, die die Physiologen bei ihren Experimenten nicht vorsehen, während sie bei der Aneurysmenbildung genügend zur Verfügung gestellt wird.

Aus diesen anatomischen Darlegungen, welchen wir neue und gesicherte Gesichtspunkte verdanken, geht wohl mit wünschenswerter Klarheit hervor, dass das Aneuysma oder die Aneurysmen einer Leberarterie, die ja erst durch ihre lebensgefährlichen Blutungen zur diagnostischen Aufdeckung gelangend sofortige heroische Massnahmen erheischen, solchen auch mit gutem Gewissen unterworfen werden können, und unserer Meinung nach soll man sie, soweit es die räumlichen Verhältnisse irgend erlauben, zum mindesten immer zentralwärts, wenn möglich aber zentral- und peripherwärts zugleich, unterbinden. Davon dürfen uns die Doktrinen der Physiologen nicht abhalten, denn sie basieren auf Verhältnissen, die für uns nicht massgebend sind; sie arbeiten an gesunden Organismen, wir an kranken, sie haben auf einen schnellen kollateralen Ausgleich der von ihnen gesetzten Störung nicht zu rechnen, während für unsere Operation ein solcher dank dem nie versagenden biologischen Gesetz der arteriellen Kollateralentwicklung immer schon vorbereitet sein muss und wird."

Weiterhin kommt in Betracht eine Arbeit von Ehrhardt (Archiv, Bd. 68): „Über die Folgen der Unterbindung grosser Gefässstämme in der Leber". Über die Unterbindung der Art. hepatica am Menschen sagt er folgendes:

„Die Unterbindung des Hauptstammes der Arteria hepatica an der Leberpforte führt im Experiment zu einer Nekrose der ganzen Leber und damit im Verlauf von 48 Stunden zum Tode. Man muss bei diesem Versuch bedacht sein, die Arterie dicht bei ihrem Eintritt ins Lebergewebe zu unterbinden, da bei der Katze wie beim Menschen die Anastomosierung der Leberarterie mit den umliegenden Arterien eine ziemlich reichliche ist und durch vikariierende Versorgung von einer Nachbararterie aus gelegentlich das Versuchsresultat gestört werden könnte. In meinen Versuchen geschah dies niemals, die Unterbindung war in 5 Fällen von der Nekrose gefolgt. Das Lebergewebe hatte sich in eine schlaffe, bräunliche, missfarbige, bröcklig zerfallende Masse verwandelt, die mikroskopisch die Leberstruktur angedeutet zeigte, ohne dass sich die Zellkerne noch färbten.

Beim Menschen liegen Erfahrungen über die Unterbindung der Arteria hepatica nicht vor. Es sind jedoch einige Beobachtungen von Embolie der Arterie bekannt, in denen der Embolus das Lumen völlig verschloss. Solche Embolien gehören

zu den Seltenheiten, da die eigentümliche, beinahe senkrechte Art des Abganges der Arteria hepatica aus der Aorta den Eintritt des verschleppten Gerinnsels in ihr Lumen nahezu unmöglich macht. Aber die Fälle zeigten, wie meine Unterbindungsversuche, eine Nekrose der ganzen Leber. Ich erinnere z. B. an den von Chiari beobachteten Fall von Embolie der Leberarterie bei einer an Endokarditis leidenden Patientin; die Sektion zeigte, dass die Anastomosierung mit den Arterien an der kleinen Kurvatur des Magens die Nekrose des Organs nicht hatte aufhalten können.

Aus diesen Versuchen und anatomischen Beobachtungen scheint mir hervorzugehen, dass die Leberarterie chirurgisch unangreifbar ist.

Dem Vorschlage Langenbuch's, Kehr's u. a., beim Aneurysma der Leberarterie das Gefäss zu unterbinden, darf man meines Erachtens nicht Folge leisten, noch mehr aber scheint die präparatorische Arterienunterbindung als Mittel der Blutersparnis verwerflich. Einige Autoren haben gemeint, dass die Arteriae phrenicae namentlich beim Aneurysma vikariierend eintreten können. Widerstrebt eine solche unbewusste Zweckmässigkeit, die durch keinerlei mechanisches Moment erklärbar ist, unserem physiologischen Denken, so zeigt andrerseits die anatomische Untersuchung, dass die Äste der Zwerchfellsarterien, die in die Leber eindringen, minimal sind. Ich habe mich an Injektionspräparaten normaler menschlicher Lebern vergeblich bemüht, Anastomosen zwischen Arteriae phrenicae und Verzweigungen der Arteria hepatica nachzuweisen; ich habe sie nie mit Sicherheit konstatieren können. Wenn sie überhaupt existieren, sind sie jedenfalls so minimal, dass sie einen Ausgleich der Ernährungsstörungen infolge Unterbindung der Leberarterie nicht bewirken können. Die Arteria hepatica darf nicht unterbunden werden.

In einer folgenden Versuchsreihe habe ich einzelne Arterienäste unterbunden. Auch hierbei erwies sich die Leber der Katze als ausserordentlich günstiges Versuchsobjekt; es gelingt verhältnismässig leicht, die zu dem linken Lappen führenden Arterienäste isoliert zu unterbinden. Auch hierbei ist von 6 Fällen 5 mal Gangrän des betroffenen Lappens eingetreten; die Gangrän hatte nach wenigen Tagen den Tod des Versuchstieres zur Folge. In dem 6. Falle blieb die Gangrän aus, das Tier

wurde getötet. Bei der Autopsie konnte ich mich nicht mit Sicherheit überzeugen, ob überhaupt ein Arterienast unterbunden war."

Die letzte Arbeit über das Aneurysma der Arterie stammt von A. Hansson. Fleischhauer referiert über dieselbe im Jahresbericht von Hildebrand 1897 folgendermassen:

„Ein 14jähriger Jüngling erkrankte im Jahre 1894 an Osteomyelitis tibiae sin. und femoris dextr. Am 24. September Sequestrotomia tibiae sin. und am 23. November dieselbe Operation am rechten Femur. Sequester wurde gefunden und entfernt. Die Heilung wurde durch eine Erysipelas gestört. Erst am 4. März 1895 konnte Patient entlassen werden mit Fisteln sowohl an Tibia als Femur. Einen Monat später stellten sich Anfälle von blutigem Erbrechen ein. Patient wurde am 20. Mai wieder ins Krankenhaus aufgenommen. Er ist sehr abgemagert und anämisch; das Epigastrium ist etwas empfindlich. Die Abführung ist teerähnlich. Unter Annahme eines Ulcus ventriculi wurde eine strenge Behandlung durchgeführt. Nach einiger Besserung erfolgte plötzlich am 22. Juni schweres Bluterbrechen; dasselbe erneuerte sich am 19. Juli, am 20. August und am 21. September. Obgleich die Kräfte zwischen den Anfällen sich wieder gehoben hatten, lief doch die letzte Hämatemesis tödlich ab.

Die Sektion erwies reichlich Blut im Magen, Duodenum, Jejunum und Ileum. Im rechten Leberlobus ein Aneurysma von der Grösse eines Hühnereies; dasselbe hatte seinen Ursprung von Ramus dexter arteriae hepaticae und hatte den Ductus hepaticus perforiert. Auf diesem Wege war das Blut in die Gallenblase und ins Duodenum eingedrungen.

Verf. gibt eine Übersicht unserer bisher gewonnenen Erfahrungen von Aneurysma art. hepat. Er hat aus der Literatur 22 Fälle gesammelt. Aetiologisch hebt Verf. hervor, dass in relativ zahlreichen Fällen suppurative Prozesse vorangegangen sind, er will jedoch keinen Schluss daraus ziehen. Die Lage des Aneurysmas ist entweder intrahepatisch oder extrahepatisch; der ersten Kategorie gehören nur 5 Fälle an. Das Aneurysma hat seinen Ausgang teils aus einem der beiden Hauptäste der Arteria hepatica. Die intrahepatischen Aneurysmen sind kleiner als die extrahepatischen, welche die Grösse eines Kindskopfes erreichen können. Das intrahepatische Aneurysma perforiert gewöhnlich in den Ductus hepaticus, das extrahepatische in verschiedenen Richtungen, meistens in die Peritonealhöhle. Die Symptome sind für die beiden Arten gemeinsam. Die wichtigsten sind: sehr konstante lokale Schmerzen, Blutungen, teils in die Peritonealhöhle, teils in den Digestionskanal (welch' letztere besonders charakteristich sind, da sie von blutigem Erbrechen

und blutigen Abführungen gefolgt werden), Ikterus, Schwellung der Leber und der Gallenblase.

Die Diagnose ist schwierig und in keinem Falle bisher klinisch gelungen. Die Kombination der oben angeführten Symptome sollte die Aufmerksamkeit des Arztes auf die Möglichkeit eines Aneurysma hepaticum richten.

Doch sind Verwechslungen mit Cholelithiasis und besonders Ulcus duodeni resp. ventriculi naheliegend.

Die Prognose ist sehr schlecht. Nur 2 mal ist eine spontane Heilung eingetreten, alle übrigen Fälle sind meistens durch Berstung gestorben.

Therapeutisch wirksam wäre nur ein chirurgischer Eingriff mit Unterbindung der Arteria hepatica oder von deren Ästen. Die Möglichkeit, dass die Leber diesen Eingriff verträgt, geht aus Tierversuchen und dem Vorkommen zahlreicher Anastomosen zwischen Art. hepatica und anderen Arterien hervor."

Es ist von Interesse nachzuforschen, welche chirurgischen Eingriffe bisher bei dem Aneurysma der Art. hepatica zur Ausführung kamen. In dieser Beziehung habe ich gefunden, dass nur in 3 Fällen beim Aneurysma der Art. hepatica chirurgische Eingriffe versucht wurden.

Diese drei Fälle stammen aus den Jahren 1892 und 1893. Den 1. Fall hat Riedel operiert (Sauerteig: Inaug.-Diss., Jena 1893).

Es handelte sich um einen 31jähr. Mann, der nach einer überstandenen Lungenentzündung plötzlich an heftigen Schmerzen im rechten Hypochondrium erkrankte. Nach 8 Tagen Ikterus. 3 Monate später, Juni 1892, zweiter Schmerzanfall. Aufnahme in die Jenenser Klinik.

Befund: Starker Ikterus, Lebervergrösserung; Palpation der Organe schmerzhaft, besonders in der Gallenblasengegend, wo eine deutliche Resistenz fühlbar ist.

Diagnose: Cholelithiasis. 18. Juni: Plötzlicher Schmerz im Abdomen, Erbrechen von ca. $^3/_4$ Liter reinen Blutes (Perforation eines Gallensteines mit Verletzung eines Gefässes?). 20. Juni: Abermals Bluterbrechen. 23. Juni: Temperatur bis 39,1° C. Blut im Stuhl.

Operation: Incision eines wurstförmigen Gebildes, das als der Steine enthaltende Choledochus imponiert, hat eine heftige arterielle Blutung zur Folge. Tamponade. Gallenblase im oberen Wundwinkel angenäht. Am 12. und 13. Juli wieder heftige Darmblutungen. Am 14. Juli erneute Operation. Punktion des apfelgrossen Tumors ergibt reines Blut (Varix der Pfortader?). Vernähung der Punktions-

öffnung. 16. Juli: Exitus. Sektion: Am rechten Ast ein apfelgrosses Aneurysma mit Perforation in den Ductus cysticus.

Der 2. Fall ist in der Breslauer Klinik von Mikulicz operiert worden (22. III. 1893). Ich habe ihn bereits bei dem Referat über die Mester'sche Arbeit erwähnt.

Der 3. Fall ist von Niewerth (Inaug.-Diss. Kiel 1894) beschrieben; er stammt aus der chirurgischen Klinik zu Kiel, der Operateur ist nicht genannt.

19jähr. Pat. erkrankte am 21. 9. 1893. Unvollkommener Ileus. Bald darauf Geschwulst bemerkbar, welche nach Lage und Gestalt der prallgefüllten Gallenblase entspricht. Collaps. Operation am 24. 9. 1893. In der Bauchhöhle Blut, ebenso in der ausgedehnten Gallenblase. Starke arterielle Blutung aus der Porta hepatis. Tamponade. Nach 2 Tagen Exitus. Sektion: Grosses Aneurysma der Art. hepatica (Doppelsack). Durchbruch in die Gallenblase, Ductus choledochus und Bauchhöhle. Verlegung des Ductus cysticus, Ectasie der Gallenblase. Verwachsung des Aneurysma mit Leber, Duodenum, Gallenblase.

In keinem dieser Fälle wurde weder vor, noch während der Operation die richtige Diagnose gestellt; sämtliche Eingriffe konnten nichts nützen, weil bei keinem derjenige Eingriff, welcher wirklich helfen konnte — nämlich die Unterbindung der Arteria hepatica propria — zur Anwendung kam.

Fig. 74.

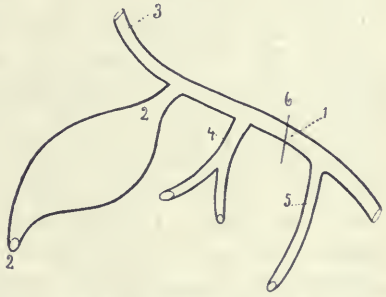

Schema für ein Aneurysma der art. hepatica dextra.

1. Arteria hepatica propria.
2. Ramus hepaticus dexter (mit Aneurysma).
3. Ramus hepaticus sinister.
4. Art. cystica.
5. Art. gastro-duodenalis.
6. Unterbindungsstelle der Art. hep. propria.

Eine Beseitigung der Gefahren, in welchen der Träger eines Aneurysma fortwährend schwebt, ist lediglich durch Unterbindung der Arteria hepatica propria resp. des linken oder rechten Astes möglich.

Die Technik der Operation habe ich zum Teil in der Krankengeschichte bereits beschrieben, doch will ich zum Schluss über dieselbe noch einige Bemerkungen hinzufügen.

Die Operation wird wesentlich erleichtert durch einen ausgiebigen Bauchwandschnitt. Ich empfehle den von mir geübten Wellenschnitt. Er muss recht weit oben am Processus xiphoideus und noch darüber hinaus anfangen, damit die Freilegung des

Ligamentum hepato-duodenale recht ausgiebig vorgenommen werden kann. Wie bei allen Gallensteinoperationen erfolgt dann eine genaue Inspektion und Palpation der Gallenblase, des Cysticus und Choledochus. Etwaige Adhäsionen werden gelöst. Das Aneurysma stellt einen Tumor dar von verschiedener Grösse (Ei- bis Kindskopfgrösse) und liegt gewöhnlich so tief, dass gerade die Fingerspitzen der in die Bauchhöhle geführten Hand die Geschwulst erreichen. Ist die Gallenblase prall gefüllt, so empfiehlt sich eine Aspiration ihres Inhaltes, damit man leichter in die Tiefe vordringen kann. Aus der blutigen Beschaffenheit der aspirierten Flüssigkeit wird man wie in meinem Fall die Vermutung aussprechen können, dass der Tumor, den man in der Gegend des Cysticus resp. am Lig. hepato-duodenale fühlt, ein Aneurysma der Arteria hepatica sei.

Man wird nunmehr nach völliger Trockenlegung der Gallenblase mit sterilen Gazestreifen den Aneurysmasack dem Auge zugänglich machen und punktieren. Die Punktion wird negativ ausfallen, wenn, wie in meinem Fall, viele und feste Gerinnsel den Sack ausfüllen. Ergab die Punktion flüssiges Blut, so ist die Diagnose gesichert. Im anderen Fall inzidiere man den Sack, und erfolgt dann eine heftige Blutung, so tamponiert man ihn fest mit steriler Gaze aus. Zu gleicher Zeit wird man rasch den Zeigefinger der linken Hand in das Foramen Winslowii einführen und auf denselben das Lig. hepato-duodenale samt Choledochus, Vena portarum und Arteria hepatica aufladen. Oberhalb des Ligamentum schimmert die Spitze des Zeigefingers durch das dünne Peritonealblatt hindurch und man kann so eine sichere Absperrung der Blutgefässe erzielen. Es ist unumgänglich notwendig, den Ductus choledochus von der Vena portarum resp. der Arteria hepatica genau zu isolieren. Ich habe bei meinen weiteren Gallensteinoperationen, die ich seit dieser Operation ausgeführt habe, mich überzeugen können, dass die Unterbindung der Arteria hepatica propria peripher von der Arteria gastro-duodenalis gar keine besonderen Schwierigkeiten bereitet. Jedenfalls ging das in meinem Fall viel besser, als ich dachte: einige oberflächliche Venen im Lig. hepato-duodenale wurden unterbunden, und dann lag die Arteria hepatica auf eine Länge von 2 cm. isoliert deutlich vor mir. Ich fühlte sie pulsieren und legte um sie die Ligatur. Ehe ich dieselbe zuschnürte, entfernte ich die tamponierende Gaze aus dem Aneurysmasack,

worauf in einem fingerdicke Strahl ein mächtiger Spritzer erfolgte. Ich zog die Schlinge zu, die Blutung stand.

Ist es möglich, die Arteria hepatica propria so zu isolieren, dass man die Teilungsstelle des rechten und linken Astes genau übersehen kann, und beschränkt sich das Aneurysma nur auf einen Ast, so würde natürlich die Unterbindung des betreffenden Arterienastes genügen. Bei den intrahepatisch sich entwickelnden Aneurysmen wäre diese Operation gewiss möglich, und man könnte hierdurch die Ernährung wenigstens eines Leberlappens völlig sichern. Ich glaube aber, dass meistenteis nur die Unterbindung des Hauptstammes durchführbar sein wird.

Was sollen wir mit der Gallenblase anfangen? Ob man dieselbe entfernt oder erhält, hängt ausser von der Beschaffenheit der Gallenblase (Entzündung, Steine) wesentlich davon ab, ob das Aneurysma in das Hohlorgan perforiert ist oder nicht. Im ersteren Falle dürfte die Ectomie am Platze sein. Jedenfalls ist die Gallenblase bei der Operation recht im Wege. Mag sie auch nicht ganz unnütz sein, so haben die vielfachen Ectomien doch ergeben, dass ein wesentlicher Schaden den Kranken ohne Gallenblase bisher nicht entstanden ist. Erhält man die Gallenblase, während zwischen Aneurysmasack und Gallenblase resp. Cysticus eine Perforation besteht, so ist eine Infektion der Gallenblase und des Aneurysmasackes nicht unmöglich. Durch eine Fistelbildung an der Gallenblase (Cystostomie) kann dieselbe einerseits zwar beseitigt, andrerseits sogar aber erst angeregt werden. Ich rate also, wenn möglich, zur Ectomie.

Ich habe diese Operation in meinem Falle sofort vorgenommen, ehe ich den Aneurysmasack spaltete, da ich nach gründlicher Palpation und Aspiration des blutigen Gallenblaseninhaltes mir klar war, dass in der Tat ein Aneurysma vorliegen würde. Sichergestellt wurde die Diagnose, nachdem ich eine Cysticotomie ausgeführt und von dem Cysticusschnitt aus mit der Kornzange durch die Perforationsstelle in den Aneurysmasack vorgedrungen war. Die Blutgerinnsel, die ich dabei herauszog, und der Blutstrahl, der mir entgegenquoll, liessen nunmehr an dem wahren Tatbestand keinen Zweifel mehr aufkommen.

Selten dürfte es gelingen, zu entscheiden, ob das Aneurysma dem linken oder rechten Ast der Hepatica oder der Arteria cystica angehört. Es ist diese Entscheidung auch ziemlich

gleichgültig, da es stets das beste sein wird, den Hauptstamm der Arteria hepatica propria zu unterbinden.

Ich habe, Langenbuch folgend, in dem Handbuch der praktischen Chirurgie beim Aneurysma der Arteria hepatica die zentrale und periphere Ligatur der Arteria hepatica mit Entfernung des Aneurysmasackes empfohlen, glaube aber, dass die einfache Unterbindung der Arteria hep. propria genügt, und dass es in den meisten Fällen wegen der vielen Verwachsungen, welche das Aneurysma mit der Nachbarschaft (Leber, Vena portarum, Ductus choledochus) eingeht, unmöglich sein wird, die Totalexcision hinzuzufügen. Sie ist in der Tat auch überflüssig, aber man wird nicht umhin können, zu der Ligatur die Ausräumung des Aneurysma mit nachfolgender Tamponade mittels steriler Gaze hinzuzufügen. Da diese Tamponade eine sehr umfangreiche sein muss, vermeide ich die Jodoformgaze, die ich bei Laparotomien grundsätzlich seit Jahren nicht mehr anwende. Man kommt mit steriler Gaze, die ich 12—20 Tage unbeschadet dem günstigsten Wundverlaufe liegen lasse, völlig aus. Ich habe eine Zeit lang Credé'sche Silbergaze angewandt, finde aber der sterilen Gaze gegenüber nicht die geringsten Vorteile.

In meinem Falle habe ich nach Excision der Gallenblase den Cysticus bis in den Choledochus hinein gespalten. Durch Einführung eines dicken Katheters in den Choledochus bekam ich so eine bessere Übersicht über die im Lig. hepato-duodenale verlaufenden Gebilde. Ich habe die Choledochusincision offen gelassen, um einen freien Abfluss der Galle zu erzielen, und konnte dadurch während des Verlaufs nach der Operation mich überzeugen, dass die Leberzellen in ihren Funktionen nicht gestört wurden. Es floss reichlich Galle ab, und dank der ausgiebigen Tamponade erwuchs der Peritonealhöhle durch die ausfliessende Galle nicht der geringste Schaden.

Ich hatte nach dem Befund, den ich sofort nach Eröffnung des Abdomens und Feststellung des Aneurysma erhob, natürlich die Überzeugung gewonnen, dass der Patient ohne energischen Eingriff unter allen Umständen verloren war. Trotz der Einwendungen Ehrhardt's, welche gewiss auf vortrefflichen Experimenten beruhen, unterband ich die Arterie und habe dadurch gezeigt, dass, so wertvoll und nötig das Tierexperiment auch sein mag, man am kranken Organismus ganz anderen Verhältnissen gegenübersteht als am gesunden. Ich habe die Operation

gemacht, ohne sie vorher an der Leiche geübt zu haben, und es war mir etwas schwül zu Mute, als die Ligatur die leberernährende Arterie versperrte.

Die ersten 48 Stunden habe ich fast jede Stunde nach dem Patienten gesehen, um die Anzeichen der drohenden Nekrose der Leber zu überwachen. Aber nichts zeigte sich, was auf eine schwere Leberveränderung hindeutete. Der Verlauf war so wie nach einer Ectomie. Blut zeigte sich überhaupt nicht im Verband. Hätte die Ligatur die Arteria hepatica nicht richtig gefasst, so hätte Patient keine 2 Stunden nach der Operation gelebt, denn die Tamponade des Aneurysmasackes hätte nicht genügt, es müsste denn die Arterie peripher embolisch verstopft gewesen sein. Das war aber nicht der Fall, wie ich bei der Operation selbst genau feststellen konnte.

Der beschriebene Fall soll den Praktiker mahnen, bei einem Krankheitsbild, dessen Symptome sich aus Magen- resp. Darmblutungen, Koliken und Ikterus zusammensetzen, an die Möglichkeit eines Aneurysmas der Art. hepatica zu denken, und der Chirurg, den dann der innere Kollege zu Hilfe rufen wird, soll aus meiner Veröffentlichung den Mut schöpfen, in solchen Fällen mit dem Messer bis zur Leberpforte vorzudringen und an die Art. hepatica die Seidenschlinge anzulegen, die den Kranken vor dem drohenden Untergang bewahren soll. Nachträglich bemerke ich noch, dass Habs einen Fall von Aneurysma der Art. hepatica beobachtete, aber nur die Gallenblase exstirpierte. Schade, dass er nicht auch die Arterie unterband. An seiner Stelle hätte ich das getan, die Gallenblase aber dem Pat. gelassen. Die Folgerungen, die Grunert (Deutsche Zeitschr. für Chir. Band 71, p. 158) aus der Beobachtung zieht, kann ich nicht gut heissen. Sein Vorschlag, zweizeitig zu operieren — erst Verwachsungen, zu erzeugen, um Collateralen herzustellen — ist nicht übel; aber wenn die Natur nicht schon vorher Anastomosen gemacht hat, wird der Chirurg schwerlich so viele Collateralen herstellen, dass einer Nekrose der Leber vorgebeugt wird. Ich habe lebhaft bedauert, dass auch in dem Habs'schen Fall die Unterbindung der Arterie unterblieb.

8. Die Behandlung der circumscripten und diffusen Eiterungen in der Bauchhöhle bei Cholelithiasis.

Wir haben bei der kurzen Besprechung der pathologischen Anatomie der Cholelithiasis auf die Möglichkeit perforativer

Prozesse der steinhaltigen Gallenblase hingewiesen. Jüngst hat Neck*) die Fälle zusammengestellt, bei denen die Perforation in die freie Bauchhöhle erfolgte und eine Operation gemacht wurde. Es waren 11 Fälle, Thiel (Zentralblatt für Chirurgie 1904, Nr. 10) hat die Casuistik um einen Fall vermehrt. Die Fälle sind operiert von Schönborn, Küster, Jenner-Verral, Ullmann, Hochenegg, König jun., v. Arx u. a.

Ich kann hier nicht weiter auf die Pathologie und Symptomatologie dieser Perforationen eingehen und verweise auf die Arbeit von Neck.

Nur soviel will ich bemerken, dass die **Perforationsperitonitis,** die sich nach Durchbrüchen der Gallenblase im Bauchraum entwickelt, sehr verschieden verlaufen kann, je nachdem der austretende Gallenblaseninhalt wenige oder viele Infektionskeime enthält. Im allgemeinen sind die Gallenblasenperforationen in ihrem Verlauf milder, wie die Perforationen des Magens und Darmes. Die Peritonitis, die auftritt, ist entweder eine diffuse oder eine circumscripte. Bei der ersteren ist sofortige Operation indiciert, da beim Warten die Entzündung sich ausbreitet und das Leben im höchsten Masse bedroht. Bei der circumscripten ist es besser zu warten, bis Abkapselung gegen die übrige Bauchhöhle stattgefunden hat. Nun ist es aber sehr schwer, diese beiden Formen der Peritonitis zu unterscheiden, und deshalb ist ein aktives Eingreifen mehr am Platze wie das lange Besinnen. Doch wird nur ein sehr erfahrener Chirurg hier das Richtige treffen. Puls, Temperatur, Allgemeinbefinden geben den Ausschlag, ob man exspektativ verfährt oder sofort eingreift.

Ob man die perforierte Gallenblase exstirpiert oder ob man sich mit einer Fistelbildung begnügt, das richtet sich nach dem Zustand des Pat. und der Gallenblase; man muss also von Fall zu Fall entscheiden. Das Loch in der Gallenblase zu vernähen und das Organ zu versenken, wie es Küster und Verral machten, ist falsch. Das schonendste Verfahren ist die einfache Versorgung der Gallenblase mit einem Rohr und zirkulärer ausgiebiger Tamponade. Die Entfernung des Steins im Cysticus muss event. in einem zweiten Akt erfolgen.

Der abgekapselte Abszess in der Bauchhöhle und die diffuse Eiterung sind durch Ausspülungen mit physiol. Kochsalzlösung,

*) Deutsche Zeitschrift für Chirurgie Band 71. p. 334.

Trockenlegung und ausgiebige Tamponade zu behandeln. König jun. hat in einem solchen Fall die Bauchhöhle völlig geschlossen, nach meiner Meinung kein empfehlenswertes Verfahren. Ich bin dafür, dass man den Sekreten freien Abfluss verschafft und sich nicht zu sehr auf die Resorptionskraft des Peritoneums verlässt. Doch das sind Fragen, die noch nicht befriedigend gelöst sind. — Man müsste die ganze Geschichte der Therapie der eitrigen Peritonitis hier niederschreiben, wenn man all' die in Frage kommenden Massnahmen ausführlich erörtern wollte. Das würde mich aber in diesem Buche zu weit führen. Einige Krankengeschichten im II. Teil mögen die bei Peritonitis nötigen Eingriffe erläutern. **(Nr. 173 bis Nr. 177.)**

Die Technik der Hepatopexie, der Leberresektion, der Eröffnung subphrenischer Abszesse, des Leberabszesses ausführlich zu beschreiben, würde zu viel Raum in Anspruch nehmen und passt nicht in den Rahmen dieser Arbeit. Die Hepatopexie bei Hepatoptose hat Depage (Brüssel) auf dem diesjährigen Chirurgenkongress ausführlich beschrieben; ob durch seine Methode eine bessere Fixation der Leber erreicht und einem Recidiv vorgebeugt wird, muss die Zukunft lehren. Bei der **Hepatopexie**, wie ich sie nach der Ectomie etc. übe, hefte ich einfach die Leber mit 2—3 mittelstarken Seidenfäden, unter die ich vor der Knotung Draht lege, an das Peritoneum parietale. Ich verfolge dabei weniger den Zweck, die Leber zu fixieren und ein Heruntersteigen zu verhindern, will mir vielmehr die Tamponade des Leberbetts erleichtern und den subphrenischen Raum abschliessen, um dort eintretenden Entzündungen vorzubeugen. Bei sehr umfangreicher Tamponade nach Ectomie verzichte ich, wenn die Tampons die Leber gehörig hochdrängen, auf eine Hepatopexie. **(Nr. 63.)**

Ebenso versage ich es mir, über den **Gallensteinileus** und seine Behandlung mich eingehender zu äussern, will nur bemerken, dass es recht schwer ist, in solchen Fällen den richtigen Zeitpunkt der Operation herauszufinden. Mir sind 3 Fälle von Gallensteinileus zwecks Operation zugesandt, in allen kam ich mit der Operation zu spät. Interessant war der Befund in dem letzten Fall. Ich fand den grossen Stein dicht am Coecum im Ileum, schnitt ihn heraus, nähte den Längsschnitt quer und freute mich, als Tage lang alles gut ging. Da trat plötzlich Perforationsperitonitis ein. Ich glaubte natürlich, die Naht sei insuffizient

geworden. Aber diese war heil, doch fand man ca. 20 cm oberhalb der Naht die Perforation, die durch ein Ulcus bedingt war. Hier hatte der Stein längere Zeit gelegen und eine Druckusur gemacht. Da der Gallensteinileus nicht selten spontan zurückgeht, entschliessen sich Patient und Arzt schwer zur Operation — sehr menschlich. Es wäre besser, er heilte nie spontan, dann würde man sofort operieren und gute Resultate haben, denn die Operation ist leicht und bringt im Anfang sehr geringe Gefahren.

9. Die sekundären Operationen am Gallensystem (besonders wegen Schleim- und Gallenfisteln).

Wir haben bisher besonders die primären Operationen im Auge gehabt; es kommt aber nicht selten vor, dass mit **einer** Operation der Patient nicht geheilt wird, sondern mehrfache Eingriffe sich notwendig erweisen. Besonders nach Cystostomien ist das der Fall, wenn komplete Gallenfisteln oder Schleimfisteln zurückbleiben. Mit den **sekundären Operationen** wollen wir uns in diesem Abschnitt des speziellen Teils der Gallensteinoperation beschäftigen. —

In einem früheren Abschnitt habe ich erwähnt, dass die akute serös-eitrige Cholecystitis grosse Neigung zeigt, auf die Serosa der Gallenblase überzugreifen, zur Pericholecystitis zu werden. Die Gallenblase geht dann Verwachsungen ein mit dem Netz, Duodenum, Magen, Darm und nicht selten mit der Bauchwand. Es kann sich dann ereignen, dass in dem Bereiche der Verwachsungen die Gallenblase perforiert und der Eiter in die Bauchwand durchbricht. Es entsteht dann ein Bauchwandabszess, der, wie jeder Abszess, gespalten werden muss.

Das Ziel eines jeden Chirurgen ist bei einer solchen Spaltung der Ursache, dem Ausgang der Eiterung nachzugehen. Die Ursache der in Frage kommenden Bauchwandabszesse ist die Cholecystitis, resp. der Stein im Hals der Gallenblase. Es entsteht die Frage, ob man in solchen Fällen bis zum Hals vordringen und den verlegten Cysticus wieder frei machen soll, oder ob man sich mit der einfachen Spaltung des Bauchwandabszesses begnügen soll.

Ich rate zu dem letzteren Vorgehen und verwerfe bei der primären Operation alle grossen Eingriffe, die darauf hinausgehen, das Hindernis am Gallenblasenhals resp. am Cysticus zu beseitigen. **(Nr. 83.)**

Man muss sich klar sein, was man mit der Operation bezweckt. Nach meiner Ansicht kann sie bloss darauf hinausgehen, dem Eiter den geradesten Weg nach aussen zu bahnen und einer weiteren Infektion vorzubeugen. Die Steinentfernung spielt dabei nur eine sehr untergeordnete Rolle. Zwar ist es sehr angenehm, wenn man sofort den Stein im Hals der Gallenblase entfernen kann, hat man aber den Bauchwandabszess breit gespalten, so genügt das völlig. Es ist deshalb eine Eröffnung der Bauchhöhle zu vermeiden, wenn nicht die Freilegung ergibt, dass neben dem Bauchwandabzess auch noch intraperitoneale Abszesse vorliegen.

Als Typus eines Falls von Bauchwandabszess verweise ich auf Nr. 83 des II. Teils.

Die Incision solcher mit der Bauchwand verwachsenen Gallenblasen hat also in erster Linie die Bekämpfung der Infektion zum Zweck. Das endgültige Resultat der Incision wird entweder eine **Gallenfistel** sein, die sich spontan schliesst, oder eine Gallenfistel, die profus wird und beseitigt werden muss, oder drittens eine **Schleimfistel.**

Wir kommen hiermit auf die Entstehung der Schleim- und Gallenfisteln zu sprechen.

Die genaue Kenntnis der Ursachen dieser Fisteln ist das beste Mittel zu ihrer Verhütung.

Beginnen wir mit den **Schleimfisteln.** Wenn aus einer Gallenblasenfistel, gleichgültig ob die Natur durch Perforation der entzündeten Gallenblase in die Bauchdecken und nach aussen oder der Arzt durch eine Cystostomie dieselbe angelegt hat, Schleim oder Eiter abfliesst, so ist das ein Zeichen, dass der Ductus cysticus unwegsam ist.

Dieser Verschluss kann durch verschiedene Ursachen bedingt sein:

1. Die Schleimhaut kann entzündlich verschwollen sein.
2. Der Gang kann obliteriert sein.
3. Es kann ein Stein vorliegen.
4. Es kann ein Tumor den Gang verschliessen (Carcinom, Drüsenschwellung am Cysticus).
5. Es können Verwachsungen den Cysticus abknicken.

Ad. 1. Auch ohne dass ein Stein im Cysticus steckt, kann die Schleimhaut des Cysticus resp. des Halses der Gallenblase so verschwellen, dass keine Galle durchtritt. Hat man z. B. bei

einem Empyem der Gallenblase eine Cystostomie gemacht und den obturierenden Stein im Hals der Gallenblase entfernt, so dauert es gewöhnlich 3—5 Tage (**Nr. 20**), ehe Galle läuft, weil eben die Schleimhaut erst allmählich abschwillt. Besonders wenn geschwürige Prozesse am Ausgang der Gallenblase vorliegen, kann die Verschwellung wochenlang anhalten, und erst dann fliesst Galle, wenn wir schon anfingen, an dem Eintritt dieses so lange ersehnten Ereignisses zu zweifeln. Es ist meistenteils unnötig, bei den einfachen Verschwellungen des Ductus cysticus eine Behandlung einzuleiten, da die Entzündung spontan zurückgeht. Will man aber etwas tun, so kommen Ausspülungen der Gallenblase mit physiologischer Kochsalzlösungund 2 % Borsäurelösung in Betracht.

Ad. 2. Die Obliteration und Striktur des Ductus cysticus beruht darauf, dass ein Geschwür, welches hier oder im Hals der Gallenblase durch Einwirkung eines Steines entstanden war, vernarbte. War es ringförmig, so kann eine völlige Obliteration zustande kommen.

Schleimfisteln, durch Obliteration des Ductus cysticus bedingt, können nur dann zur Ausheilung kommen, wenn die Schleimhaut der Gallenblase funktionsunfähig wird, d. h. auch obliteriert. Einspritzungen von ätzenden Substanzen, welche dieses Ziel verfolgen, sind nicht nur schmerzhaft, sondern auch gefährlich; die Paquelinisierung der Schleimhaut dürfte niemals völlig gelingen. So bleibt nur übrig die Totalexcision der Gallenblase bis an die obliterierte Stelle heran. Die Meinung Riedel's, dass bei Obliteration des Cysticus auch die Gallenblase Tendenz zur Obliteration zeigt, kann ich nicht teilen; es kann sich im Hals einer geräumigen Gallenblase ein Geschwür ausgebildet haben, und während der Hals zirkulär vernarbt, kann noch genug Gallenblasenschleimhaut zurückbleiben, die in grossen Mengen Schleim absondert. Wir haben dabei also denselben Vorgang vor uns, den Zielewicz durch seine Operationsmethode, die glücklicherweise keine Nachahmer fand, erzeugte. Zielewicz unterband den Ductus cysticus, obliterierte ihn also und legte eine Gallenblasenfistel an. Man stellt auf diese Weise, wenn die äussere Fistel zum Verschluss kommt, einen Hydrops her, der steril bleiben, aber ebenso gut infiziert werden kann. Beide Zustände können nicht den Anspruch erheben für eine völlige Heilung.

Ad. 3. Die häufigste Ursache der Schleimfistel gibt aber der Stein im Ductus cysticus resp. im Hals der Gallenblase ab.

Gründliche Primäroperationen, die mit Cystostomie kombinierte Cysticotomie, ev. die Ectomie lassen am besten solche Schleimfisteln verhüten.

Der Cysticusstein soll, wenn irgend möglich, gleich primär entfernt werden, wenn nicht ganz besondere Kontraindikationen (schlechte Narkose, grosse Schwäche des Kranken, schwere Infektion des Operationsterrains) vorliegen. Hat man die Entfernung des Steines aber nicht vornehmen können, so soll man ihn während der Nachbehandlung zu entfernen suchen. Es ist keineswegs gesagt, dass eine von aussen her in die Gallenblase eingeführte Sonde den Stein im Ductus cysticus immer fühlen muss. Sogar Steine im Hals der Gallenblase entziehen sich oft der Sondierung. Folgende schematische Zeichnung (Fig. 75) möge das Gesagte illustrieren. Der Stein liegt gewöhnlich von der Schleimhaut so bedeckt und so versteckt, dass die Sonde ihn gar nicht berühren kann. Das Instrument fängt sich in den Falten des Halses der Gallenblase, und selten, sehr selten kann man den obturierenden Stein durch Sondierung feststellen. Ich betone das, weil ich oft erfahren habe, dass andere Chirurgen wegen des negativen Ausfalles der Sondierung das Vorhandensein des Cysticussteines in Abrede stellten.

Fig. 75.

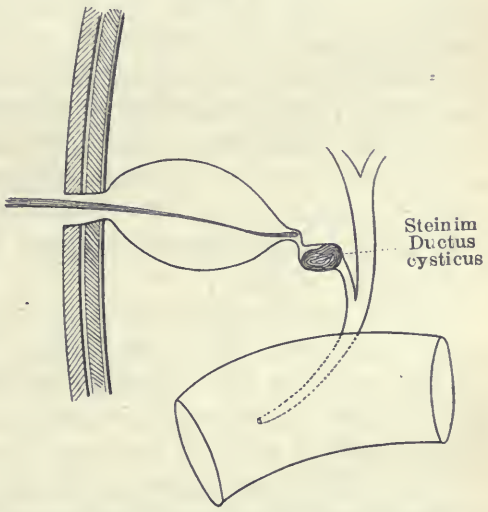

Warum oft die Sondierung des Cysticussteines nicht gelingt?

Manchmal gelingt der Nachweis des Steines, wenn man die äussere Fistel durch einen Laminariastift erweitert. Der ca. 1—2 Minuten lang ausgekochte Laminariastift, dessen Dicke sich nach der Weite der Fistel richtet, wird so weit in die Fistel vorgeschoben, dass er nur noch 1 cm. aus der Fistel

hervorragt. Damit er nicht in die Gallenblase rutsche, wird er an seinem Haltezügel an der Bauchhaut mit Watte und Collodium befestigt.

Die Erweiterung durch einen Laminariastift nimmt ca. 24 Stunden in Anspruch. Nach seiner Entfernung gelingt es manchmal, den Stein mit der Sonde zu finden und mit passenden Instrumenten (Kornzangen, Löffeln) zu entfernen. Es versteht sich von selbst, dass man diesen Eingriff unter allen Kautelen der Asepsis und mit grösster Zartheit vornimmt.

Führt eine Laminariaerweiterung nicht zum Ziel, so versucht man eine zweite und greift nicht eher zu schärferen Massnahmen, bis man sich von der Nutzlosigkeit unschuldiger Eingriffe überzeugt hat. Denn Cysticotomien und Ectomien — und solche Operationen kommen in Betracht, wenn die Extraktion des Steins von der Fistel aus nicht gelingt — sind keineswegs unschuldige Eingriffe und erfordern schon einen Chirurgen, der auf dem Gebiete der Gallensteinchirurgie mehr als eine mittelmässige Erfahrung hat. In solchen Fällen tut der Arzt gut, sich an einen Spezialisten auf dem Gebiete der Gallensteinchirurgie zu wenden!

Ad. 4. Schleimfisteln, durch ein Carcinom des Gallenblasenhalses oder des Ductus cysticus bedingt, rührt man nicht an; eine radicale Heilung des Carcinoms ist unmöglich. Leider weiss man oft nicht, dass hinter der Schleimfistel ein Carcinom steckt, sondern erfährt das erst bei, resp. nach der Operation.

Ad. 5. Die Abknickung des Cysticus durch Adhäsionen lässt sich durch Lösung der Verwachsungen leicht beseitigen: fürchtet man ihre Wiederkehr, so wird die Excision der Gallenblase das beste Verfahren sein.

Ich meine indes, dass man mit der Beseitigung der Schleimfistel nicht allzu rasch sei. Eine Schleimfistel macht gar keine Beschwerden, so lange sie offen ist und der Schleim ablaufen kann. Schliesst sich die äussere Öffnung, so sammelt sich der Schleim in der Gallenblase an, und wenn eine Infektion nicht vorhanden ist, kann ein steriler Hydrops entstehen. Gewöhnlich sind aber — schon durch die mit der Aussenwelt offen kommunizierende Fistel — genug Bakterien im Innern der Gallenblase vorhanden: es entsteht ein infektiöser Hydrops der Gallenblase. Dieser macht Schmerzen, und was noch viel schlimmer ist, er kann durch übermässigen Druck den Cysticus-

stein in den Choledochus treiben: aus einer unangenehmen Schleimfistel wird eine gefährliche Gallenfistel, und wenn der Stein die Papille nicht passiert, so bildet sich eine permanente Gallenfistel, die geschlossen werden muss, während die Schleimfistel, wenn man sie gehörig überwacht, offen gelassen werden kann. Das ist der grosse Unterschied zwischen diesen beiden Arten von Fisteln, den man sich immer vor Augen halten soll! —

Bei der Beseitigung der Schleimfistel muss man sehr auf die Person ihres Trägers Rücksicht nehmen. Ich habe z. B. einen Patienten operiert und eine Schleimfistel zurückgelassen, die zu beseitigen mir niemals einfallen wird, wenigstens nicht durch Ectomie. Der Fall, der einen Offizier betrifft, ist im zweiten Teil unter Krankengeschichte Nr. 73 mitgeteilt.

Wenn also ein Offizier, ohne in seinem Berufe erheblich gestört zu sein, eine Schleimfistel erträgt, so wird eine vornehme Dame, die nichts zu tun hat, erst recht eine Schleimfistel in Kauf nehmen können. Ist sie aber so penibel, dass ihr das „Laufen ihrer Fistel“ ein Greuel wird, so schlage ich die Beseitigung vor, mache aber darauf aufmerksam, dass die notwendige Operation eine Mortalität von 3% hat. Wer sich dieser Sterblichkeit aussetzen will, der mag sich operieren lassen.

Bei einer Obliteration des Cysticus ist die Operation kaum je absolut notwendig, bei Steinverschluss ist sie wünschenswert. Wir können nie wissen, was aus dem Steine wird; er kann in den Choledochus geraten und dort grossen Schaden stiften, er kann auch in die Bauchhöhle perforieren oder ein Ulcus hervorrufen, das später sich in ein Carcinom umwandelt. Gründe genug, die eine Operation als notwendig erscheinen lassen. Und da eine Obliteration des Cysticus diagnostisch sich nicht immer von dem Steinverschluss trennen lässt, kann man sehr wohl unter besonderen Umständen die Beseitigung einer Schleimfistel empfehlen. Das gilt besonders für ärmere Patienten, die sich nicht schonen und ihr Abdomen so rein halten können, wie es sich gehört. Das ewige Verbinden, die Unkosten, die durch die Beschaffung der Verbandmaterialien entstehen, mögen bei manchem Schleimfistelträger den Wunsch laut werden lassen, der Operateur möge die Fistel beseitigen. Auch da, wo die Fistel immer wieder die Tendenz zeigt, sich vorübergehend zu schliessen, wo Schmerzen eintreten und die Gefahr des Tieferrutschens des Steines in den Choledochus besteht, ist also nichts gegen eine Operation einzuwenden. Wer sich aber die

Kosten der Verbände leisten kann, wer über einen Arzt verfügt, der immer die Fistel kontrolliert, der soll sich ja die Notwendigkeit einer Operation mit 3% Sterblichkeit überlegen. Man kann nie wissen, ob er zu den 97 Glücklichen gehört, die durchkommen, oder zu den 3, die sterben müssen. Alter, Konstitution, Beruf, Lebensauffassung, soziale Stellung spielen eben auch hier in der Frage: Operieren oder Abwarten? die entscheidende Rolle. —

Wir wenden uns nunmehr zu den **Gallenfisteln.**

Wenn die durch eine Cystostomie angelegte Gallenfistel nach 6—8 Wochen nicht geheilt ist, muss man stutzig werden und dem Grunde nachforschen, warum sich die Fistel nicht schliesst.

Verschiedene Ursachen kommen hier in Betracht:

1) Es besteht noch ein entzündlicher Prozess in der Gallenblase;

2) es liegen noch Steine in der Gallenblase;

3) die Gallenblase resp. der Choledochus wird durch die Fixation an der Bauchwand zu sehr gezerrt, so dass die Galle nicht völlig in den Darm fliessen kann;

4) es besteht eine Lippenfistel;

5) es steckt ein Stein im Choledochus;

6) der Choledochus wird durch Adhäsionen abgeknickt;

7) das Pankreas ist verdickt und komprimiert den Choledochus;

8) es besteht ein Hindernis in der Papille (Narbe, Tumor).

Welche Mittel stehen uns zu Gebote, die verschiedenen Entstehungsursachen der permanenten Gallenfistel zu ergründen.

Hat sich eine Gallenfistel entwickelt, so rate ich dem betr. Operateur in erster Linie, dass er noch einmal eine recht genaue Anamnese aufnehme, oder ist das vor der Operation bereits geschehen, dass er noch einmal recht gründlich die Kranken- und Operationsgeschichte studiere. Da steht vielleicht in der Anamnese: Bei den Koliken trat oft Ikterus ein, und in der Operationsgeschichte wird das Freisein des Choledochus ganz besonders betont, während der Pankreaskopf relativ hart angetroffen wurde. Oder es ist bemerkt, dass die Gallenblase sehr gross war oder umgekehrt sich nur schwer an das Perit. parietale hervorziehen liess. Jedenfalls bekommt man durch ein Studium der Anamnese und des Operationsverlaufs oft einen recht wichtigen Fingerzeig und ahnt dann meist, warum die Gallenfistel permanent wurde.

Wir wollen die einzelnen Entstehungsursachen der permanenten Gallenfistel nacheinander durchgehen.

Ad. 1. Es besteht noch ein entzündlicher Prozess in der Gallenblase.

In einem solchen Falle dürfte die ausfliessende Galle nicht ganz klar sein. Wer ein firmer Bakteriologe ist, mag in seinem Laboratorium die Galle auf vorhandene Keime untersuchen. Dadurch schwindet aber die Entzündung nicht. Die Hauptsache ist, dass man die Gallenblase ausspült, damit die Schleimhaut zur Norm zurückgeführt wird. Bei diesen Spülungen wird man nicht selten zu der Überzeugung kommen, dass die Entzündung darauf beruht, dass

Ad. 2. noch Steine in der Gallenblase liegen.

Dadurch wird nicht selten die Heilung der Gallenfistel verzögert, aber keineswegs völlig aufgehoben. Ich habe Beispiele, dass Gallenfisteln sowohl an der Gallenblase wie am Choledochus zuheilen, obwohl grosse — selbst walnussgrosse Steine in der Gallenblase resp. im Choledochus steckten.

Hat man mit dem Spülkatheter oder mit der Sonde einen Stein in der Gallenblase gefunden, so rüstet man sich zu seiner Entfernung. Ist der Zugang zur Gallenblase noch genügend weit, so gelingt es schon durch das Ausspülen mit dem Irrigator, manchmal besser durch Ausspritzen mit einer Spritze, das Konkrement herauszuspülen. Sonst nimmt man Kornzangen und ähnliche Instrumente zur Hilfe. Kommt man so nicht zum Ziel — man verliere nicht zu bald die Geduld —, so erweitert man die Fistel stumpf (mit Laminaria) oder mit dem Messer (unter Schleich'scher Anästhesie). Erweisen sich all' diese Massnahmen als unzureichend, dann chloroformiere man den Kranken und entferne in Narkose den Stein. Es wird meist ohne weite Eröffnung der Bauchhöhle abgehen, im übrigen wird man sich vor dieser nicht fürchten. Man eröffnet neben der Gallenblase das Abdomen, führt den Zeigefinger der rechten Hand ein und schiebt sich so den Stein funduswärts. Sitzt er fester im Hals der Gallenblase oder gar im Cysticus, so werden wir eine regelrechte Laparotomie machen, die später näher beschrieben werden soll. Man kann auch statt Kochsalzlösung Öl in die Fistel spritzen und zu den verschiedenen sog. steinauflösenden Mitteln seine Zuflucht nehmen, zu denen ich persönlich gar kein Vertrauen habe.

Ad. 3. Die Gallenblase resp. der Choledochus wird durch die Fixation an das Perit. pariet. zu sehr gezerrt, so dass die Galle nicht völlig in den Darm fliessen kann. (Fig. 76 und 77.)

Diese Entstehungsursache der permanenten Gallenfisteln war früher, als die Technik noch in den Kinderschuhen steckte, recht häufig. Wer mit aller Gewalt die Gallenblase an das Perit. pariet. heranzerrte, um sie hier zu fixieren, wer die Naht so anlegte, dass der Fundus mit der Bauchmuskulatur oder gar der Bauchhaut vernäht wurde, der brauchte sich nicht zu wundern, wenn permanente Gallenfisteln entstanden. Bei guter Technik

Fig. 76.

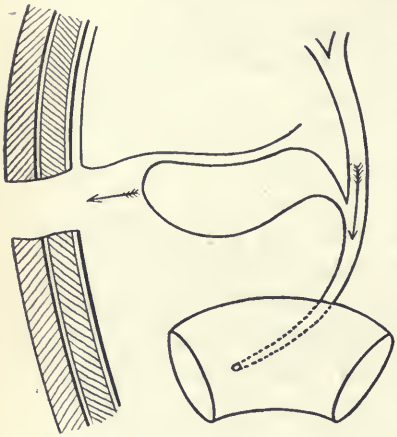

Schema I für das Zustandekommen von Gallenfisteln bei zu straffer Fixation der Gallenblase an der Bauchwand.
Tiefliegende Gallenblase in situ.

Fig. 77.

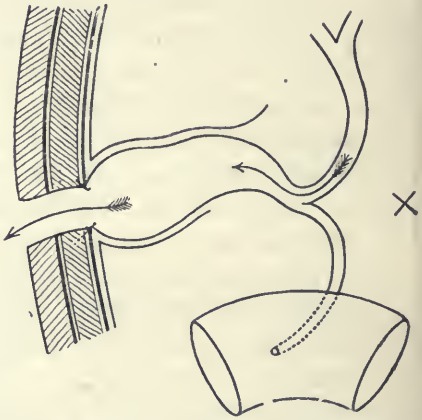

Schema II für das Zustandekommen von Gallenfisteln bei zu straffer Fixation der Gallenblase an der Bauchwand. Die tiefliegende Gallenblase ist zu straff an die Bauchwand fixiert und knickt den Choledochus bei × ab.

werden wir diese Art Fisteln fast stets vermeiden. Die Gallenblase darf eben nicht gezerrt werden, kleinere geschrumpfte Gallenblasen dürfen überhaupt nicht eingenäht, sondern müssen mit dem Schlauchverfahren behandelt oder noch besser excidiert werden. Das Riedel'sche Trichterverfahren ist ebenfalls geeignet, Gallenfisteln zu hinterlassen. Man vermeide also jede Zerrung, nähe die Gallenblase so hoch wie möglich in die Bauchwunde ein und bedenke immer, dass sie nachschrumpfen kann. Je weniger man cystostomiert, um so seltener hat man mit Gallenfisteln zu kämpfen. Die Ectomie ist das beste Mittel, um Gallenfisteln zu vermeiden, sie ist auch das radikalste Mittel, um eine bestehende Gallenfistel zu beseitigen.

Trotzdem möchte ich in erster Linie bei solchen Gallenfisteln empfehlen, die Gallenblase von der Bauchwand abzulösen, das Loch zu vernähen und die Gallenblase zu versenken. **(Nr. 74.)**

Ehe man aber an diese Operation herantritt, muss man sich klar sein, dass die Gallenfistel nur durch Verzerrung des Choledochus und nicht durch einen Choledochusstein bedingt ist.

Um diese Entscheidung herbeizuführen, habe ich das sogen. Stöpselexperiment eingeführt. Auch die von Kuhn angegebene Ausspülung der Gallenwege kommt in Betracht. Darüber werde ich weiter unten in einem besonderen Kapitel sprechen.

Ad. 4. Am leichtesten erklärt sich die Permanenz der Gallenfistel bei der Lippenfistel. (Fig. 78.)

Fig. 78.

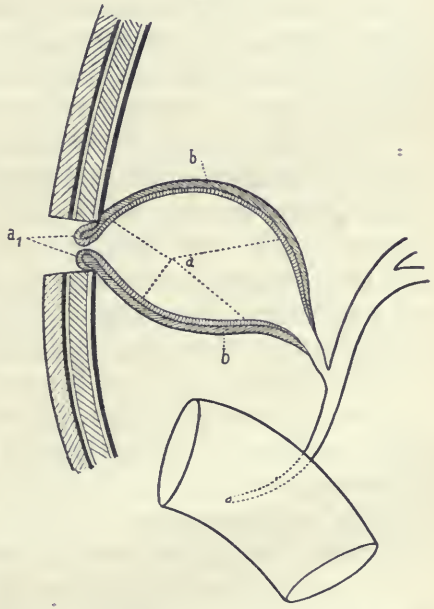

Schema für Lippenfistel (Schleimhautprolaps) nach Cystostomie bei grosser Gallenblase. Die Schleimhaut bei a, hat sich in die Bauchwunde vorgedrängt und vereitelt so den Fistelverschluss. b) Muskularis und Serosa der Gallenblase.

Bei der Anlegung der Gallenfistel wird oft der Fehler gemacht, dass man den Schnitt in die Gallenblase zu gross anlegt oder ihn nicht genügend verkleinert. Das Rohr, welches man einnäht, braucht nicht übermässig stark zu sein und muss so liegen, dass nirgends Schleimhaut zu sehen ist. Man muss dafür sorgen, dass bei der Naht breite Serosaflächen gefasst werden, damit die Schleimhaut ordentlich nach innen umgekrempelt wird. Tritt keine prima Intentio ein, sondern geht die Naht auseinander, dann klafft der Schnitt, die Schleimhaut prolabiert, um so mehr, je grösser die Gallenblase von vorneherein war. Oft hat man Schwierigkeiten, die Gallenblase, weil sie eben sehr gross ist, gut an das Peritoneum parietale anzunähen. Manche habe für diese Fälle die Resektion des Fundus der Gallenblase empfohlen. Ich bin nicht dafür, weil häufig im weiteren Verlauf die Gallenblase nachschrumpft und

schliesslich doch eine Zerrung am Choledochus zu Stande kommt. Die beste Art, wie gesagt, um eine Lippenfistel zu vermeiden, ist die gehörige Verkleinerung des Gallenblasenschnitts und die exakte Naht, damit eine prima Intentio zustande kommt. Befolgt man diese Vorschriften, so wird man selten eine Lippenfistel unter seinen Fällen sehen.

Ad. 5. Bei der Gallenfistel, welche durch einen Choledochusstein bedingt wird, ist der Gallenfluss sehr schwankend, je nachdem der Stein im Choledochus fest oder locker sitzt resp. wenig, viel oder gar keine Galle an sich vorbei in das Duodenum fliessen lässt. Wir werden bei dem Abschnitt: Stöpselung der Gallenblase die Zeichen kennen lernen, welche auf einen durch Stein bedingten Verschluss des Choledochus hinweisen.

Ad. 6, 7, 8. Die übrigen Verlegungen des Choledochus, die zur Ausbildung einer permanenten Gallenfistel führen können, sind schwer zu diagnostizieren: Adhäsionen, Pankreasverdickung, Tumor und Narbe an der Papille. Alle Massnahmen, wie Ausspülungen und Sondierungen, werden erfolglos bleiben und schliesslich die aufklärende Laparotomie verlangen, die in solchen Fällen als die sekundäre Cystenterostomie endigen wird.

Wir haben bei den obigen Auseinandersetzungen schon vielfach Gelegenheit gehabt, die Eingriffe, die wir an Gallen- und Schleimfisteln vornehmen, zu erwähnen. Der besseren Orientierung halber wollen wir das dort Gesagte in den folgenden Abschnitten sichtlich zusammenstellen und die einzelnen Eingriffe an Gallenblasenfisteln der Reihe nach besprechen.

a) Die Sondierung der Gallenblase.

Wenn sich nach der Cystostomie eine Gallen- oder Schleimfistel ausgebildet hat, so wird man immer von Zeit zu Zeit durch **Sondierung** feststellen, ob noch Steine in der Gallenblase stecken oder nicht. Denn man soll nicht vergessen, dass auch bei Absonderung von klarer Galle Konkremente zurückgeblieben sein können und dass das Fehlen von Schmerzen kein sicherer Beweis für die Abwesenheit von Steinen ist. So lange der Cysticus und die äussere Fistel offen sind, die Galle ungehindert abfliessen kann, fehlen die Schmerzen, und wenn in der Gallenblase walnussgrosse Steine liegen.

Die Sondierung soll mit leichter Hand vorgenommen werden. Man stellt erst durch eine feine Sonde den Verlauf der Fistel

fest und nimmt dann immer stärkere Sonden zur Hand. Dass diese vorher ausgekocht sind und dass der Operateur auch zu dieser kleinen Operation sich gründlich wäscht, das versteht sich von selbst. Niemals soll man die Sonde mit Gewalt vorwärtsschieben, sondern genau wie beim Katheterisieren der Harnblase sich vom Instrument leiten lassen. Die rauhe Schleimhaut der Gallenblase ruft in der sondierenden Hand des Chirurgen ein ganz bestimmtes Gefühl hervor, das man kennen muss, das sich aber schwer beschreiben lässt. Oft könnte man glauben, man berühre einen Stein, so rauh fühlt sich die Schleimhaut an. Sobald die Sonde sich in einer Schleimhautfalte fängt, soll man mit dem Vorschieben haltmachen. Es ist sehr selten, dass man mit der Sonde den Cysticus sondieren kann. Ein normaler Cysticus ist überhaupt der Sondierung unzugänglich, nur ein pathologischer, durch den Durchtritt eines Steines erweiterter Cysticus ist sondierbar. Ich kann unter meinen 1000 Fällen die paar Fälle, bei denen die Sondierung gelang, wohl aufzählen. Meistenteils fängt sich die Sonde im Hals der Gallenblase und die Sondierung verläuft resultatlos. Nächst der Sondierung der Gallenblase besprechen wir die Ausspülung derselben mit Flüssigkeiten.

b) Die Ausspülung der Gallenblase.

Die Technik einer solchen **Ausspülung** kann verschiedenartig gehandhabt werden: entweder man führt ein starres (Katheter) oder ein weiches Instrument (Drain) durch die Fistel in die Gallenblase und spült die Höhle unter völligem oder nur teilweisem Abschluss aus, oder man setzt das Gummirohr des Irrigators so aussen auf die Fistel, dass ein völliger Abschluss hergestellt wird, und lässt nun unter geringerem oder höherem Druck die Gallenblase voll laufen. Auch Spritzen etc. kann man zur Ausspülung der Gallenblase benutzen. Als Spülflüssigkeit verwendet man am besten physiol. Kochsalzlösung.

Diese Spülungen haben einen verschiedenen Zweck. 1. will man Schleim und entzündliche Produkte herausbefördern; 2. sollen zurükgebliebene Steine aus der Gallenblase herausgespült werden; 3. sollen Steinchen im Cysticus und Choledochus durch die Papille des Duodenum in den Darm gedrückt werden.

Die Indikation unter 1 und 2 lasse ich gelten, ja, es unterliegt gar keinem Zweifel, dass durch tägliche Ausspülungen der Katarrh der Gallenblase schneller schwindet und damit die

Heilung befördert wird. Aber ganz und gar verwerfen muss ich alle Spülungen, die den Zweck haben, im Cysticus und Choledochus festsitzende Sitze so zu lockern, dass sie abgehen. Abgesehen davon, dass die Spülflüssigkeit meistenteils nur bis zum Hals der Gallenblase vordringt und gar nicht in den Cysticus, geschweige denn in den Choledochus gelangt, ist es doch für den Pat. ein grosses Unglück, wenn man den Cysticusstein in den Choledochus schwemmt. Ein Cysticusstein ist im Verhältnis zum Choledochusstein ein recht harmloses Gebilde. Im gemeinsamen Gallengang kann jedes Konkrement Veranlassung werden zu Ikterus und Cholangitis. Wenn es den Ductus cysticus passiert hat, ist noch lange nicht gesagt, dass es auch die Papilla duodeni überwinden wird. Das ganze Kuhn'sche Beginnen der Spülerei der Gallengänge ist eine gefährliche Spielerei und streng zu widerraten. Bei Verdacht auf Cysticusstein spüle man die Gallenblase unter leichtem Druck aus, giesse Olivenöl ein — dagegen ist nichts zu sagen, aber hat man eine Schleimfistel vor sich, dann übertreibe man den Druck nicht, damit nicht doch einmal der Stein in den Choledochus gedrückt wird. Ist der Stein in den gemeinsamen Gallengang gelangt, dann werden alle Durchspülungen so gut wie erfolglos sein, für kleinere abgangsfähige Steine besitzen wir hier ein viel besseres Mittel, das ist **die Stöpselung der Gallenblasenfistel.**

c) Die Stöpselung der Gallenblasenfistel.

Bei allen Ausspülungen steigern wir den Druck in kürzester Zeit oft derartig, dass der Kranke die schlimmste Kolik empfindet; bei der Stöpselung besorgt die Druckwirkung die sich allmählich erst im Verlaufe von Stunden stauende Galle. Sitzt der Stein im Choledochus — nehmen wir an, in der Papilla duodeni —, so füllt sich nicht nur die Gallenblase mit Galle, sondern auch die Lebergänge, es entsteht ein allmählich immer mehr und mehr wachsender Druck, von dem man hoffen kann, dass er das Hindernis überwindet, resp. das Konkrement in den Darm stösst. **(Nr. 16.)** Auch noch in anderer Richtung kann das Stöpselexperiment wirken. Wenn lange Zeit die Galle aus dem Hepaticus in die Gallenblase und von da nach aussen fliesst, so wird der Choledochus immer enger. Verschliesst man jetzt die Gallenfistel, so dehnt die Galle, die nunmehr gewungen wird den natürlichen Weg einzuschlagen, den Choledochus wieder

Dann kann man es erleben, dass, nachdem der Stöpsel entfernt ist, die Galle nunmehr gut in den Darm abfliesst und die Stöpselung also die Heilung der Gallenfistel einleitet.

Von vorneherein war das **Stöpselexperiment** von mir aber nicht zu kurativen Zwecken, d. h. zur Austreibung kleiner Steine und Erweiterung des Choledochus, sondern zu diagnostischen Zwecken angegeben. Ich wollte wissen, welcher Art das Hindernis war, welches den Gallenabfluss in den Darm störte.

Wenn eine Cystostomiefistel in ca. 6 Wochen noch nicht geheilt ist, so hat das verschiedene Ursachen, die ich bereits oben besprochen habe. Die beiden hauptsächlichsten sind Verlegung des Choledochus durch einen Stein oder Abknickung des Choledochus durch die zu stark nach aussen gezerrte Gallenblase. In den meisten Fällen gelingt es durch das sogen. Stöpselexperiment, die beiden Arten des Gallenabfluss-Hindernisses auseinanderzuhalten. Im ersteren Falle wird die Stöpselung Schmerzen, Koliken, Ikterus und Fieber machen: die Galle staut sich, der Stöpsel wird herausgedrängt oder muss wegen intensiver Schmerzen herausgenommen werden. Im zweiten Fall werden nur leichte Druckschmerzen kommen, die Galle fliesst durch die Papille ab, Ikterus tritt nicht auf, der Stöpsel bleibt ruhig liegen. Das ist die Regel. Doch kommen Ausnahmen vor, die ich weiter unten erörtern will.

Hier mögen diese Angaben allgemeiner Art, die den Zweck des Stöpselexperiments klar legen sollen, genügen.

Die Technik eines solchen Stöpselexperiments ist folgende: Zuerst sondiert man die Fistel. Ist sie sehr eng, so wird sie mit einem feinen Laminariastift erweitert. Diesen Laminariastift koche ich ca. 2 Min. aus und führe ihn dann durch die Fistel in die Gallenblase. Mit Watte, Collodium, Seide und Heftpflaster wird der Stift befestigt und Patient zu Bette gebracht; 24 Stunden später wird der Laminariastift entfernt. Schon jetzt erkennt man, ob ein Stein oder nur eine Abknickung als Hindernis vorliegt. Fliesst bei der Herausnahme des Stiftes Galle in Strömen ab, so kann man gewiss sein, dass ein Hindernis im Gang vorliegt; ist der Gallenfluss gering, so lag Abknickung vor. Der Laminariastift hat gewöhnlich schon die Frage beantwortet, so dass das eigentliche Stöpselexperiment überflüssig erscheint. Glaubt man es aber doch noch hinzufügen zu müssen, so geht man folgendermassen vor: Ein ca. 6 cm.

langer, konisch zulaufender Holzstift wird ausgekocht, mit steriler Watte umwickelt und bis fast an das Ende so in die Fistel hinein gedreht, dass er schon von ganz allein fest und wasserdicht liegt. Damit er nicht herunterrutscht, wird er von einer Fadenschlinge gefasst. Darüber kommt eine Lage Watte, die mit Collodium befestigt wird. Patient verhält sich im Bett ruhig und wird vom Arzt genau beobachtet (alle drei Stunden Temp. messen, Stuhlgang, Urin, Faeces untersuchen). Am nächsten Tag wird der Holzstöpsel entfernt und die Gallenblase mit physiol. Kochsalzlösung ausgespült. Die weiteren Massnahmen hängen von dem Ergebnis des Stöpselexperiments ab.

Sondierung der Gallenblase, ihre Ausspülung und die Stöpselung der äusseren Fistel sind ungefährliche, unblutige Eingriffe zwecks Entfernung von Steinen. Führen sie nicht zum Ziel, so tritt die blutige Operation, die Laparotomie, in ihre Rechte. Wir kommen hiermit auf die sogenannten sekundären Laparotomien, in erster Linie auf die **sekundäre Ectomie** zu sprechen.

Die sekundären Operationen nehmen in Bezug auf die Desinfektion und Asepsis, die Schnittführung und die Technik eine gewisse Sonderstellung ein, so dass ihre Besprechung in einem besonderen Kapitel gerechtfertigt erscheint.

d) Die sekundäre Cystectomie.

Bei den Vorbereitungen zwecks Erzielung eines aseptischen Verlaufs muss man auf die bestehende Schleimfistel die grösste Rücksicht nehmen. Pat. kann natürlich baden, doch ist es zweckdienlich, die Fistel mit einem Gazestreifen zu verstopfen, damit nicht etwa das verschmutzte Badewasser in die Gallenblase einläuft. Ein grosses Unglück wäre es zwar nicht, denn man könnte nach dem Bade die Gallenblase mit einer antiseptischen Flüssigkeit ausspülen. Jedenfalls sind häufige Ausspülungen der Gallenblase notwendig, ehe man die Operation unternimmt. Ist die Schleimfistel sehr eng, so schicke ich deshalb eine Erweiterung mit dem Laminariastift voraus, um mir die Möglichkeit der instrumentellen Entfernung des die Schleimfistel verursachenden Cysticussteins zu sichern. Davon hängt es ja überhaupt ab, ob eine sekundäre Laparotomie angezeigt ist oder nicht.

Ehe der Wärter die Bauchhaut des zu Operierenden reinigt, ist die Fistel noch einmal zu reinigen und mit einem Gazestreifen zu verschliessen; erst dann beginnen wir, nachdem dieselben aseptischen Massnahmen wie bei der primären Laparotomie getroffen sind, die Operation.

Der Bauchdeckenschnitt kann auf zweierlei Art (Fig. 79) geführt werden. Entweder wählt man meinen Wellenschnitt und umschneidet die Fistel so, dass man Haut und Narbe samt der am Perit. parietale angewachsenen Gallenblase in toto entfernt. Das ist schwerer, als wenn man durch den Hakenschnitt Czerny's sich gewissermassen von der Seite her an die Gallenblase heranpirscht. Der grosse Hakenschnitt gibt einen vortrefflichen Einblick in die Bauchhöhle. Der Querschnitt durchschneidet nur die inneren $^2/_3$ des Musc. rect. abd., nicht den ganzen Muskel, dann kann man den Bauchwandlappen samt der Gallenblase nach oben aussen schlagen und nimmt nun die Lösung der Gallenblase vom Magen, Netz und Duodenum etc. vor. Man kann, indem der Assistent den durch eine Kompresse geschützten Magen sanft nach links unten drückt, allmählich bis zum Hals der Gallenblase vorrücken und sich nun überzeugen, wo das Hindernis sitzt, das die Schleimfistel erzeugt hat. Ehe man sich definitiv zur Ectomie entschliesst, erwäge man noch einmal genau, ob nicht doch das einfache Vorschieben des obturierenden Steins gelingt oder eine Cysticotomie genügt. Man prüfe, wie die Gallenblase an der Leber festsitzt, ob eine Ectomie überhaupt möglich, ob der Hals der Gallenblase sich isolieren lässt, und wie der Pat. beim Ziehen an der Gallenblase reagiert. Nur nach reiflicher Überlegung soll man die Ectomie vornehmen. Ich beginne dieselbe so, dass ich zuerst die Gallenblase von der Bauchwand ablöse. Dabei ist genau darauf zu achten, dass kein Sekret in die Bauchhöhle fliesst, und dass der vor der Operation eingeführte Gazestreifen nicht herausgezerrt wird. Ist er vollgesogen, so führe man lieber einen neuen Streifen ein, natürlich mit einem Instrument, welches man nicht weiter benutzt.

Fig. 79.

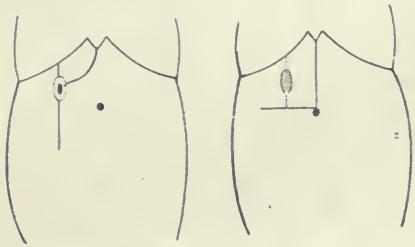

Nach Ablösung der Gallenblase von der Bauchwand verschliesse ich zuerst das Loch in der Gallenblase durch eine Muzeux-Zange oder durch einige Nähte, und dann beginnt die typische Ectomie, die Ablösung der Gallenblase aus dem Leberbett, die Unterbindung der Art. cystica, die Isolierung des Ductus cysticus und seine Versorgung durch eine Ligatur. Dass man auch dem Choledochus seine Aufmerksamkeit zuwendet, versteht sich von selbst. Ein Pat. kann einen Stein im Cysticus und zugleich einen solchen im Choledochus auch ohne Schmerzen haben.

Die Tamponade bei sekundärer Ectomie ist genau so auszuführen wie bei primärer. Beim Hakenschnitt nähe ich sowohl den Quer- wie den Längsschnitt völlig und leite die Tamponade (gewöhnlich zwei Tampons) durch das Loch in der Bauchwand heraus, welches durch Ablösung der Gallenblase von der Bauchwand entstanden ist. Es wird also der primäre Schnitt für die Tamponade benützt. **(Nr. 68.)** Bei der Naht des Querschnitts, in dem gewöhnlich einige spritzende Gefässe zu unterbinden sind, muss man auf ein recht sorgfältiges Zusammenbringen des durchschnittenen Musc. rect. abd. achten. Ich habe nichts dagegen, wenn man hier einige Etagennähte anlegt, doch kommt man meist mit der Durchstichknopfnaht aus.

e) Die sekundäre Cysticotomie.

Fast nach denselben Prinzipien, nach denen die sekundäre Ectomie ausgeführt wird, verfährt man bei der **sekundären Cysticotomie.** Meistenteils genügt hier der Schnitt in der Mittellinie, entfernt genug von der bestehenden Schleimfistel, damit die Asepsis nicht gestört wird. **(Nr. 83.)** Einen Querschnitt hinzuzufügen ist nur dann nötig, wenn der Längsschnitt für die Freilegung des Ductus cysticus nicht genügt. Hat man die Gallenblase isoliert und den Ductus cysticus vor sich, so umstopft man ihn erst mit sterilen langen genähten Tupfern, fixiert den Cysticusstein und schneidet direkt auf ihn ein. Man vermeidet es, durch die am Hals der Gallenblase liegende Drüse zu schneiden und legt den Schnitt so, dass die Nahtstelle eventl. mit der Leber sofort verkleben kann; der Schnitt soll so gross sein, dass der Stein ohne viel Drücken zu entfernen ist. Nach Entfernung des Steines schlingt man die Wundränder der Incision mit Haltezügeln von Seide an oder fasst dieselben mit König'schen Klemmen. Eine genaue Sondierung der Gallenblase und des Ductus cysticus

ist notwendig, um sich von dem Vorhandensein weiterer Steine zu überzeugen. Sind alle Steine entfernt, so wird der Schnitt vernäht durch eine Reihe Serosa-Muscularisnähte mit einigen Verstärkungen. Die Mucosa wird geschont, damit keine Inkrustation der Fäden stattfinden kann. Fliesst sofort Galle in die Gallenblase, so kann man die Naht versenken; der vorsichtige Chirurg wird auf die Naht einen Gazetampon führen und denselben aus der Bauchwunde herausführen. Die Gallenblase bleibt im übrigen unberührt, und an der Fistel wird nichts vorgenommen, wenn nicht gerade eine Lippenfistel vorliegen sollte. In einem solchen Fall dürfte es übrigens keinen Zweck haben, sich erst mit der Cysticotomie abzumühen, man würde sofort die Ectomie vornehmen. Überhaupt bin ich der Meinung, dass sekundäre Cysticotomien zu Gunsten der Ectomie sehr eingeschränkt werden sollten; primäre Cysticotomien haben schon mehr Zweck, wenn bei akuter, serös-eitriger Entzündung die Gallenblase nicht exstirpiert wird, man aber gern den obturierenden Stein im Ductus cysticus sofort entfernen möchte. — Ich werde auf diesen Punkt noch bei der Wahl der Operationsmethoden zurückkommen.

Bei **kompleter Gallenfistel** kommen folgende Eingriffe in Betracht:

1. Die Ablösung der Gallenblase von der Bauchwand mit und ohne Vernähung der Gallenblasenfistel.
2. Die Choledochotomie resp. Hepaticusdrainage.
3. Die Hepaticusdrainage und die gleichzeitige Ectomie.
4. Die Ectomie.
5. Die Cysto-Enterostomie.

Zur Auswahl dieser Operationsmethoden bemerke ich Folgendes:

Habe ich durch das Stöpselexperiment die ungefähre Sicherheit gewonnen, dass der Choledochus frei ist, so begnüge ich mich mit der Ablösung der Gallenblase von der Bauchwand. Man kann in solchen Fällen das Gallenblasenloch zunähen, da ja bei der langen Nachbehandlung das Freisein der Gallenblase von Steinen und Entzündung sichergestellt ist. Doch heilen solche Fisteln auch ohne Naht, wenn nur die Zerrung der Gallenblase an der Bauchwand aufhört. Der Pat. sieht es aber lieber, wenn nach der Operation keine Galle mehr läuft, und deshalb kann man die „Cystendyse“ vornehmen. Bei Lippenfisteln ist dasselbe Verfahren angezeigt.

Bei Steinen im Choledochus ist Entfernung derselben notwendig; dabei kann man die Gallenblase unberührt lassen oder sie entfernen.

Die Ectomie allein hätte nur Zweck, wenn die Besichtigung der Gallenblase ergibt, dass sie funktionsuntüchtig ist, oder wenn wegen vieler Adhäsionen Adhäsionsbeschwerden zu erwarten sind.

Die Cysto-Enterostomie kommt in Betracht bei Tumoren des Pankreas, bei Pankreatitis chronica, bei der Unmöglichkeit, den Choledochus freizulegen. Dem geübten Gallensteinchirurgen wird das fast immer gelingen, und deshalb fällt die letzte Indikation in der Regel fort.

Die Ablösung der vorher gereinigten, mit steriler Gaze trocken gelegten und tamponierten Gallenblase von der Bauchwand kann man unter Schleich'scher Lokalanästhesie vornehmen. Doch rate ich zur Chloroformnarkose, da sich bei der Infiltration die Grenzen zwischen Gallenblasenwand und Peritoneum parietale leicht verwischen. Ich durchschneide die alte Narbe und löse die Gallenblase rings vom Perit. parietale ab; das gelingt oft ohne Eröffnung der Bauchhöhle d. h. in den Adhäsionen; wird die Peritonealhöhle eröffnet, so schadet das natürlich auch nichts. Dann schneide ich den narbigen Teil der Gallenblasenfistel fort, bis ich gesunde Gallenblasenwandung vor mir habe, und nähe die Gallenblase mit feiner Seide zu. **(Nr. 75, Nr. 76.)** Die Fäden fassen breit Serosa und Muscularis, verschonen aber die Mucosa. Vor dem Knoten lege ich unter jeden Faden Draht. Die Fäden werden lang gelassen, um später in toto entfernt zu werden. Ein steriler Gazetampon wird auf die Naht geführt, die Bauchdeckenwunde im übrigen möglichst verschlossen. Nach 14 Tagen entferne ich sämtliche Fäden und lasse die kleine Wunde dann durch Granulation heilen.

f) Die sekundäre Choledochotomie.

Die **sekundäre Choledochotomie** unterscheidet sich von der primären, was Freilegung und Incision des Ganges anlangt, so gut wie nicht. Nur für die Schnittführung empfehle ich, wenn man die Gallenblase erhalten will, den Längsschnitt in der Mittellinie **(Nr. 94)** oder den Hakenschnitt nach Czerny. **(Nr. 95.)** Hat man von vorneherein vor, Ectomie und Hepaticusdrainage auszuführen, so dürfte der Schnitt am besten die alte Narbe

spalten. Man löst die Gallenblase von der Bauchwand ab, exstirpiert dieselbe und verfährt nun genau so wie bei der primären Choledochotomie resp. Hepaticusdrainage. (p. 213.)

g) Die sekundäre Cysto-Enterostomie.

Auch diese Operation unterscheidet sich nur in wenigen Punkten von der primären Operation: Die lebhaft fliessende Gallenfistel — und diese gibt fast nur die Indikation zur Operation ab — lässt pathogene Keime in der Gallenblase nicht aufkommen, sodass die aseptischen Vorbereitungen auf keine grossen Schwierigkeiten stossen. Jedenfalls sind sie leichter zu überwinden, wie bei Schleimfisteln. Eine Unannehmlichkeit muss man oft mit in Kauf nehmen, das ist das Vorhandensein von Wundsein der Haut rings um die Fistel und häufig sogar von Eczem, durch die Einwirkung der ausfliessenden Galle bewirkt. Einpuderung von Amylum, Zinkoxydpasten etc. sind zur Heilung dieser Eczeme zu verwenden. Die prophylaktische Behandlung der Eczeme leistet das meiste. Sobald die geringsten Zeichen des Wundseins sich einstellen, muss man durch häufiges Einschmieren mit Vaseline oder Zinkleim vorbeugend wirken.

Die Schnittführung zwecks **sekundärer Cysto-Enterostomie** kann wie bei der sekundären Ectomie verschieden sein, und wie dort kann man sich des Wellenschnittes oder des Hakenschnittes bedienen. Da wir eine Tamponade bei den Anastomosen zwischen Gallenblase und Darm nicht nötig haben, wird man gut tun, die alte Narbe zu excidieren, diese samt der Gallenfistel zu entfernen und dann erst den Fundus der Gallenblase soweit wegzuschneiden, dass man nur noch ein völlig gesundes Organ vor sich hat. Nur gesunde Serosa-Flächen, die keine Narben mehr zeigen, soll man zur Naht verwenden. Die weitere Technik ist bei der primären Operation beschrieben, und ich brauche wohl kaum darauf hinzuweisen, dass man sich vor definitiver Vornahme der Anastomose über das Hindernis orientiert, welches den Gallenfluss zum Darm hin zum Stocken gebracht hat. Findet man einen Stein, so wird eben die Cholecystenterostomie hinfällig, statt ihr käme die Choledochotomie resp. Hepaticusdrainage in Betracht, bei unaufgeklärtem Hindernis, bei Obstruktionen durch Tumoren am Pankreas, Duodenum, bei Pankreatitis chron. etc. wird die Cysto-Enterostomie anzuwenden sein.

Übt man den Hakenschnitt, so kann man die Gallenblase von der Bauchhöhle her vom Perit. parietale ablösen; man hilft von der Bauchwunde her nach und wird schliesslich hier die Narbe um die alte Fistel herum excidieren und so dem Patienten zu einer festen Narbe verhelfen. Der Hakenschnitt wird völlig genäht, eine sicher angelegte Gallenblasen-Darmnaht bedarf keiner Tamponade, im Gegenteil, sie würde wegen der Möglichkeit des Eintritts sekundärer Infektion nur schädlich wirken und zu einem eventuellen Nachgeben der Nähte Veranlassung geben. Ob man die Gallenblase mit dem Darm oder Magen in Verbindung bringt, hängt von der Art des einzelnen Falles ab, resp. von der Zugänglichkeit des betreffenden Darmabschnittes.

Ganz schwierig sind sekundäre Anastomosen, wenn bereits vorher eine Anastomose gemacht ist, die aber ihre Funktionen einstellte oder die von vornherein nicht richtig funktionierte. Hierher gehört der seinerzeit lebhaft besprochene Fall Waldeck-Rousseau. Hier war eine Anastomose zwischen Gallenblase und Dünndarm hergestellt. Da der Cysticus nicht wegsam war oder vielleicht auch nach der Operation unwegsam wurde, erfüllte die Operation ihren Zweck nicht. Der Ikterus bestand weiter. Mir fiel die Aufgabe zu, einen neuen Abflussweg der Galle herzustellen. Ich habe in der deutschen med. Wochenschrift 1904, Nr. 35 den Fall veröffentlicht und verweise auf das dort Gesagte.

10. Einige Winke über die Auswahl der verschiedenen Operationsmethoden auf Grund meiner Erfahrungen.

a) Die Vorteile und Nachteile der verschiedenen Operationen am Gallensystem.

Die Beschreibung der Technik der verschiedenen Operationen am Gallensystem hätte wenig Zweck, wenn man nicht ihre Vorteile und Nachteile genau auseinandersetzte und dem weniger Erfahrenen einen Anhalt gäbe, welche Methode er hier anwenden und dort vermeiden muss. Ich hatte bereits Gelegenheit, bei der Beschreibung der Cystendyse, der zweizeitigen Cystostomie mich in dieser Hinsicht zu äussern, will aber versuchen, im Zusammenhang meine Ansichten mitzuteilen. Ich glaube, dass man bei einem Material von 1000 Gallensteinoperationen allmählich ein Urteil über die Zweckmässigkeit der

verschiedenen Operationsmethoden bekommt, und dass gerade der folgende Abschnitt manchem Leser willkommen sein wird.

Von vorneherein müssen wir darüber klar sein, dass der Stein in der gut zugänglichen Gallenblase eine ganz andere Operationsmethode verlangt, als ein Konkrement im tiefliegenden Choledochus. Ist die Gallenblase geschrumpft, so ist die gewöhnliche einzeitige Cystostomie kaum durchführbar, weil es selten gelingen wird, das Organ so an das Peritoneum parietale zu nähern, dass man es hier sicher fixieren kann. Eine ulcerierte, schwer beschädigte Gallenblase verfällt am besten der Ectomie, und wenn der Stein, fest eingekeilt im Ductus cysticus, unseren Manipulationen nicht weicht, so bleibt nichts anderes übrig, als den Cysticus zu öffnen und den Stein zu extrahieren oder die Ectomie auszuführen.

Schon aus diesen wenigen Beispielen geht hervor, dass es töricht ist, mit einer Methode in allen Fällen auskommen zu wollen; man muss sich ganz und gar nach dem Befunde richten und besonders auf etwa bestehende Entzündungen Rücksicht nehmen. Die Drainage spielt jedenfalls in der Gallensteinchirurgie die Hauptrolle, weil wir in der überwiegenden Mehrzahl der Fälle wegen entzündlicher Prozesse operieren. Aus diesem Grunde bin ich im Gegensatz zu Kocher der Meinung, dass die ideale Methode von den gebräuchlichen Operationsmethoden wegen Cholelithiasis auszuscheiden ist. Ich gebe zu, dass für gewisse Fälle (offener Cysticus, gesunde Gallenblasenwandungen) die ideale Operation passt, doch sind wir nie sicher, dass nach der Operation auch wirklich alle Steine entfernt sind. Auch dann, wenn reine Galle durch den Cysticus während der Operation abfliesst, können sich Steine in Divertikeln verstecken, aus den Falten des Cysticus nachrücken und Beschwerden machen. Da wir fast immer im Stadium der Entzündung operieren, so ist nach chirurgischen Grundsätzen eine gründliche Drainage, also eine Fistelbildung am Platze. Die Bemühungen verschiedener Operateure, durch die extraperitoneale ideale Methode (Anheftung der entleerten und wieder geschlossenen Gallenblase an das Peritoneum parietale) die Nachteile der Fistelbildung zu vermeiden und die Vorteile der idealen Methode auszunützen, kann ich nur als einen Rückschritt auf dem Gebiete der Gallensteinchirurgie bezeichnen. Es bleiben also zur Ent-

fernung der Steine in der Gallenblase nur die Cystostomie (einzeitig oder zweizeitig) und die Cystectomie übrig.

Ist die Wandung der Gallenblase gesund und ihre Einnähung in die Bauchwunde gut ausführbar, so kann man sich mit der einzeitigen Cystostomie begnügen. Zweizeitig zu operieren hat in solchen Fällen gar keinen Zweck, denn bei gut ausgeführter einzeitiger Cystostomie können wir eine Infektion sicher ausschliessen. Und das ist doch der einzige Vorteil der zweizeitigen Operation, dass sie eine Infektion der Peritonealhöhle kaum zu Stande kommen lässt. Sonst hat sie nur Nachteile: Schwierigkeiten in der Entfernung tiefsitzender Steine, zweimalige Operation etc. Bei tiefliegender geschrumpfter Gallenblase hat man die Wahl zwischen zweizeitiger Cystostomie, dem Schlauchverfahren und der Cystectomie. Wenn es irgendwie geht, entferne ich die Gallenblase, da sie geschrumpft und für den Organismus wertlos geworden ist. Besser als die zweizeitige Methode ist das Schlauchverfahren, obgleich bei Anwendung desselben eine Infektion der Peritonealhöhle nicht sicher vermieden werden kann **(Nr. 30)**; aber bei der zweizeitigen Operation ist die Entfernung tiefsteckender Steine geradezu unmöglich, so dass man gezwungen werden kann, noch eine zweite, sehr schwierige Operation (Cysticotomie, Cystectomie) folgen zu lassen. Ganz zu entbehren ist die zweizeitige Operation nicht (bei schlechten Narkosen, grosser Schwäche des Patienten); ich persönlich habe sie unter den letzten 200 Operationen nur ein einziges Mal nötig gehabt und sie nur angewandt, wenn weder Ectomie noch einzeitige Cystostomie möglich war. **(Nr. 3—5.)**

War die Gallenblase mit der Bauchwand verwachsen, so wird man sich mit der einfachen Incision der Gallenblase begnügen, ohne dabei die Bauchhöhle zu eröffnen. Die Entfernung tiefsteckender Steine, welche sich durch die Entstehung einer Schleimfistel dokumentieren, geschieht später von der Gallenfistel aus mit Kornzangen und Löffeln und, wenn man so nicht zum Ziele kommt, durch eine zweite Laparotomie (in der Mittellinie).

Ist die Gallenblase entartet, ulcerös verändert, der Cysticus obliteriert, so kommt die Ectomie in Betracht. Macht diese wegen fester Verbindung mit der Leber grosse Schwierigkeiten, so kann man sich mit einer partiellen Ectomie begnügen, d. h.

die an der Leberunterfläche festhaftende Gallenblasenwand stehen lassen, um entweder die Schleimhaut allein zu excidieren oder mit dem Paquelin zu zerstören. Eine weitere Indikation zur Excision der Gallenblase bildet der chronische Cysticusverschluss durch einen Stein. Die Gallenblase ist ja schon längst ausser Kurs gesetzt, der Patient hat sich also an ihren Ausfall gewöhnt. Bei Stein im Cysticus kommt die Cysticotomie dann in Betracht, wenn schwere entzündliche Vorgänge die Gallenblasenexcision verbieten (bei akuter serös-eitriger Cholecystitis). Ich habe die Cysticotomie zu Gunsten der Ectomie in den letzten Jahren wesentlich eingeschränkt.

Wir sehen also, dass jede Operationsmethode ihre Indikation hat und können nur empfehlen, von Fall zu Fall zu entscheiden und sich nicht von vornherein auf den Standpunkt zu stellen, dass man mit einer Operationsmethode alle Fälle behandeln solle.

Die Ectomie ist in den letzten Jahren von mir häufiger geübt worden, da man bei Entfernung des Organs zugleich die Hauptbildungsstelle der Cholelithen entfernt und so vor einem Recidiv am meisten geschützt ist. Erhält man die Gallenblase, so kann es wenigstens zu Entzündungsrecidiven kommen, und selbst die Möglichkeit des echten Recidivs ist nicht ganz von der Hand zu weisen.

In manchen Fällen (bei sehr beweglichen Lebern, schlaffen Bauchdecken) ist die Ectomie leichter als die Cystostomie und verdient deshalb als radikalste Methode den Vorzug der Fistelbildung gegenüber. **(Nr. 45.)** In vielen Fällen ist die Ectomie unausführbar und deshalb durch eine Fistelbildung zu ersetzen; besonders bei Männern mit straffen Bauchdecken ist die Ectomie keine leichte Operation und am besten durch die Cystostomie zu ersetzen. **(Nr. 10, Nr. 21.)**

Man kann sagen, dass im allgemeinen die akuten entzündlichen und eitrigen Fälle sich am meisten zu einer Cystostomie eignen: hier kommt es in erster Linie auf die Entfernung des infektiösen Exsudats, erst in zweiter Linie auf die Beseitigung der Steine an, während die chronischen Formen der Cholelithiasis, die man im entzündungsfreien Intervall operiert, am passendsten mit der Ectomie behandelt werden (Ähnlichkeit mit den Operationen an der Appendix coeci).

Noch hinzufügen will ich, dass jene Gallenblasen, welche keine Steine mehr enthalten, die aber mit dem Magen, Darm

oder Netz verwachsen sind, am besten excidiert werden. Wenn man auch durch die Lösung der Adhäsionen häufig zum Ziel kommt, so heilt man die Kranken am sichersten, wenn man das Organ vollständig entfernt. Weil die Gallenblase dann fehlt, kann es nicht wieder zu einer Stauung und Spannung in der Gallenblase kommen.

Für den chronischen Steinverschluss des Choledochus ist die Choledochotomie mit nachfolgender Hepaticusdrainage das beste Verfahren. Die Zertrümmerung der Steine im Choledochus sollte nie absichtlich geschehen; zerbricht einmal ein Stein bei der Fixation desselben, so soll man sich mit dieser unfreiwilligen Choledochotripsie nicht begnügen und sich erinnern, dass die Trümmer zur Neubildung von Konkrementen Veranlassung geben können. Ich empfehle daher in einem solchen Falle sofort den Gang aufzuschneiden und die Hepaticusdrainage anzuschliessen. Die Choledochotripsie, welche Kocher ein „vorzügliches Verfahren“ nennt, muss als Operationsmethode völlig ausgemerzt werden. Die Ausräumung des Choledochus von der Gallenblase aus (nach Rose-Kuhn) ist mir bei über 200 Choledochotomien sehr selten gelungen: den Konservativismus in der Gallensteinchirurgie gar zu weit zu treiben, ist nicht angebracht, da man sonst nur unvollständige Heilungen erzielen wird. Die Steine liegen häufig mehr leberwärts im Choledochus, sodass man sie von der Gallenblase aus gar nicht erreicht, und dann ist eine glatte Incision des Choledochus weniger eingreifend wie das Einführen von Instrumenten im Dunkeln und das Quetschen und Einreissen der Schleimhaut der tiefen Gallengänge. Nur bei sehr weitem Cysticus ist eine Ausräumung des Choledochus von der Gallenblase aus möglich. — Einige Chirurgen empfehlen zuerst eine Cystostomie zu machen und einige Wochen später den Choledochusstein in Angriff zu nehmen. Man verringert dadurch die Gefahr der Infektion, doch dürfte es für den technisch ausgebildeten Operateur richtiger sein, wenn man sofort die Choledochusobstruktion beseitigt. Eine zweizeitige Choledochotomie käme in Betracht, wenn der Patient so schwach ist, dass man die Operation abbrechen muss. Man stopft die Wunde mit steriler Gaze aus, um nach 14 Tagen auf den Stein einzuschneiden. Doch kann es natürlich vorkommen, dass in der Zwischenzeit das Konkrement seinen Platz geändert hat. Im allgemeinen ist die Methode unsicher und tendiert zu grossen

Hernien. Die extraperitoneale Choledochotomie von einem Lendenschnitt aus nach Tuffier sollte man nur sekundär vornehmen, wenn die Gallenblase leer ist und es absolut nicht gelingt, von vorneher den Choledochusstein zu entfernen (Adhäsionen, Fisteln zwischen Gallenblase und Darm). Man stopft die Wundhöhle bis auf den Choledochus mit steriler Gaze aus und entfernt nach 14 Tagen die Tampons, um dann unter Leitung einer sehr dicken Sonde von hintenher extraperitoneal vorzugehen.

Die Cholecysto-Enterostomie ist indiciert, sobald die Choledochotomie ganz unmöglich ist (wegen Verwachsungen, tiefer Lage des Choledochus), oder wenn chronische Entzündung im Pankreaskopf vorliegt. Mir ist es unter mehr als 200 Choledochotomien immer gelungen, den Stein zu entfernen, so dass ich zweizeitige Choledochotomien, die Tuffier'sche Methode oder eine Cysto-Enterostomie wegen Choledochussteinen nie auszuführen brauchte.

Es ist für den Leser gewiss von Interesse, die Indikationen zur Cystostomie und Ectomie kennen zu lernen, nach denen andere Chirurgen zu operieren gewohnt sind.

Einen Standpunkt, der sich mit dem meinigen so ungefähr deckt, nimmt Richardson ein, der zu folgenden Leitsätzen kommt:

1) Gewisse Erkrankungen, so besonders Geschwulst und Gangrän, erfordern naturgemäss die Exstirpation der Gallenblase.
2) Gewisse andere Erkrankungen, z. B. geschrumpfte und entzündete Gallenblase, lassen besonders bei verdickter Wandung die Exstirpation als das rationellere Verfahren erscheinen. Dasselbe gilt von der Gallenblase, bei welcher eine leichte und sicher wirkende Drainage nicht ausführbar ist, da bei derartigen Fällen das Risiko der Drainage grösser ist, als das der Exstirpation.
3) Bei erweiterter und infizierter, sowie bei verdickter und steinhaltiger Gallenblase ist die Drainage vorzuziehen, denn nach sorgfältiger Drainierung werden derartig affizierte Gallenblasen wieder völlig normal und können demgemäss ihre Funktionen wieder aufnehmen. Die Gallengänge werden dann ebenfalls genügend drainiert, nachdem die zeitweilige Schwellung, welche sich um den Ductus cysticus etabliert hatte, geschwunden ist.

4) Bei akuter Cholecystitis mit schweren Allgemeinsymptomen kommt es mehr auf die Drainage als auf Exstirpation an.
5) Bei chronischer Cholecystitis, verbunden mit Erweiterung und Verdickung der Gallenblase, schreite man zur Exstirpation, besonders wo es sich zugleich um die Einklemmung eines Steines in den Ductus cysticus handelt, es sei denn, dass man denselben nach rückwärts in die Gallenblase schieben kann. Im letzteren Falle ist die Drainage jedenfalls zum mindesten der Exstirpation gleichwertig.
6) Bei einfacher Cholelithiasis ohne sichtbare Zeichen von Infektion oder sichtbaren Gewebsveränderungen ist die einfache Drainage vollständig ausreichend.
7) Bei chronischer Pankreatitis mit oder ohne Cholelithiasis soll man durch die Gallenblase drainieren. Cholecystectomie wäre in einem solchen Falle unberechtigt, zumal später eine Wiedereröffnung der Gallenwege indiziert sein könnte.

Zu ähnlicher Indikationsstellung kommt Szuman:

1. In den meisten, eine chirurgische Behandlung erfordernden Gallensteinanfällen genügt die einzeitige Cystostomie zur Herbeiführung einer völligen und dauernden Heilung.
2. Komplizierte Fälle, in denen nebst der Gallenblase auch die Gänge von schweren Veränderungen (Ulceration der Blasenwand und Perforation, Cysticusverschluss, septische Cholangitis) betroffen sind, erheischen eine Radikaloperation, d. h. Cystectomie mit Hepaticusdrainage.
3. Eine Obliteration des Choledochus kontraindiziert die Cholecystectomie, und kommt in diesen Fällen eine Cysto- oder Choledochoenterostomie, resp. eine Cysticoenterostomie in Betracht.
4. Bei Vorhandensein von Steinen und sekundären Veränderungen in den tieferen Gängen und bei bestehender Atrophie der Blase ist die Choledochotomie mit Drainage angezeigt. Die geschrumpfte Gallenblase lässt man unberührt.
5. Bei Beschränkung des Prozesses auf die Gallenblase allein und postoperativer oder spontaner Blasenfistelbildung kann man, wenn die übrigen Gallenwege sicher frei sind, und die Galle nicht infektionsverdächtig er-

scheint, nach Ausführung der Ectomie von einer Drainage absehen.

Die Cholecystectomie ist nach Robson in folgenden Fällen von Gallensteinerkrankung indiziert:

1. bei phlegmonöser Cholecystitis;
2. bei Gangrän der Gallenblase;
3. bei Geschwürsbildung und Perforationen der Gallenblase;
4. bei chronischer Cholecystitis, wenn die Gallenblase geschrumpft und zu klein ist, um sicher drainiert zu werden, und der Choledochus frei ist;
5. bei Schleimfistel infolge von Obliteration des Cysticus;
6. bei Hydrops der Gallenblase infolge von Obliteration des Cysticus, sowie bei Fällen, in denen die Gallenblase stark dilatiert ist;
7. bei Fällen von Empyem, wo die Gallenblasenwand sehr angegriffen ist.

Ich stehe bei der Behandlung der akuten Cholecystitis, was die Operationsmethode anlangt, auf einem andern Standpunkt wie Körte und besonders Riedel, welche die Ectomie empfehlen, während ich für das Gros der Fälle die Cystostomie angewendet wissen möchte. Es ist ja richtig, dass man durch die Entfernung der Gallenblase zugleich das Mikroorganismen-Nest gründlich ausnimmt resp. aus der Bauchhöhle eliminiert, aber mir scheint die Operation zu eingreifend, und ich glaube, mehr Menschen am Leben zu erhalten, wenn ich die Cystostomie empfehle. Nachdem ich nunmehr 1000 Operationen ausgeführt habe und die Technik so ziemlich beherrsche, halte ich die Entfernung einer frisch entzündeten, stark vergrösserten Gallenblase für einen zu schwierigen Eingriff, als dass ich denselben allgemein empfehlen könnte. Umgekehrt ectomiere ich im Intervall häufiger, wo andere Chirurgen sich mit der Cystostomie begnügen.

Dass an Stelle der Naht des Choledochus, wenn irgend möglich, die Hepaticusdrainage resp. die offene Wundbehandlung zu setzen ist, ist für mich zur vollen Überzeugung geworden.

Auch in diesem Punkte stehe ich zu Riedel in schroffem Gegensatz, Körte scheint wie ich für die Hepaticusdrainage zu stimmen. Steine im retroduodenalen Teil des Duodenum resp. in der Papille sollen, wenn sie nicht leicht dem Drucke der Finger folgen, herausgeschnitten werden. Kraske hat ganz recht, wenn er behauptet, dass die Incision dem Quetschen

vorzuziehen ist. Ich habe in 10% die Incision nötig gehabt, Riedel überhaupt nicht. Über dieses rätselhafte gegensätzliche Verhalten habe ich mich bei der transduodenalen Choledochotomie geäussert.

Ich will die Vorteile und Nachteile der Cystostomie und Ectomie, der Choledochusnaht und Hepaticusdrainage bei der Wichtigkeit der Sache noch einmal gegenüberstellen.

Der **Vorteil der Cystostomie** liegt besonders darin, dass sich die Operation mehr an der Oberfläche abspielt und, da wir kein Lebergewebe zu verletzen brauchen, wenig blutig und gefährlich ist. Zudem ist die Operationsgefahr sehr gering. Wenn wir aber darauf sehen, womöglich den Cysticus frei zu machen, so müssen wir doch schon in die Tiefe gehen und mit dem Finger am Hals der Gallenblase oft stark drücken, um den obturierenden Stein hier zu entfernen. Ein weiterer Vorteil der Cystostomie beruht darauf, dass wir von der Fistel aus bei übersehenen Steinen im Choledochus durch Sondierung und Bougierung etc. manchmal eine Freimachung des tiefen Ganges bewerkstelligen können. Kuhn schlägt diesen Vorteil sehr hoch, ich sehr gering an. Zudem ist die Cystostomie etwas ungefährlicher wie die Ectomie — vielleicht um 2% —, aber sie hat soviel **Nachteile**, dass sie erst dann zur Ausführung kommen sollte, wenn die Ectomie nicht möglich ist.

Die Nachteile der Cystostomie beruhen 1. auf der Möglichkeit, dass man leicht kleine Steine im Cysticus übersieht, 2. auf dem häufigen Vorhandensein von Ulcerationen im Hals, die später zu Obliterationen und 3. zu Schleimfisteln führen; 4. durch die Anheftung der Gallenblase an die Bauchwand kann es zu Zerrungen **(Nr. 12)**, zu Abknickungen am Choledochus, zu erneuter Entzündung und zu falschen Rezidiven kommen.

Gallenfisteln sind keine Nachteile der Cystostomie, bei guter Technik sind sie vermeidbar, wo sie trotz guter Technik entstehen, beweisen sie, dass der Choledochus noch nicht frei ist, und geben somit das Signal, dass der Fall noch nicht geheilt ist und weitere Massnahmen nötig sind.

Die **Ectomie** habe ich Anfangs der 90er Jahre nur dann vorgenommen, wenn die Gallenblase nichts mehr wert war, wenn sie ulceriert, perforiert oder gar carcinomatös entartet war. Später excidierte ich auch ganz gesunde Gallenblasen, da die Operation in wenigen Minuten beendet werden konnte

und deshalb oft leichter war wie die leichteste Cystostomie. Die Nachteile der Cystostomie — das Übersehen von kleinen Steinen in den Falten des Cysticus, die Unkontrollierbarkeit des Gallenblaseninnern, die relative Häufigkeit von Ulcerationen im Gallenblasenhals, die zu Obliterationen und danach zu den unangenehmen Schleimfisteln, selbst zur Carcinomentwicklung (**Nr. 67.**) führten, — diese Nachteile lernte ich eigentlich erst durch die Ectomie kennen. Die Tatsache, dass die Gallenblase die Hauptbildungsstätte der Cholelithen, und dass sie bei der Revision des Cysticus und Choledochus dem Operateur im Wege ist, lernte mich das Organ immer mehr verachten, und so kam es, dass ich, je mehr ich operierte, um so öfter zur Excision schritt. Dabei machte ich die Beobachtung, dass Patienten ohne Gallenblase die besten Dauerheilungen boten und nicht wieder an Entzündungs- und Adhäsionskoliken erkrankten. Die Fälle, in denen ich die Gallenblase zurückgewünscht hätte — bei übersehenen Steinen im Choledochus — kamen so selten vor, dass ich keine Veranlassung hatte, meinen Krieg gegen die Gallenblase bis aufs Messer aufzugeben. Es ist ja richtig, dass ein kleiner Stein, der im Choledochus zurückblieb, nach ausgeführter Cystostomie von der Fistel aus durch Ausspülungen (Kuhn) gefunden und beseitigt werden kann, aber wenn man sogleich zur Ectomie die Hepaticusdrainage fügt, übersieht man so leicht keinen Stein, und kommt das doch vor, so kann man ihn während der Nachbehandlung aus dem Choledochus herausspülen. So sehr ich die Ausspülungen der Gallengänge nach der Hepaticusdrainage empfehle, so wenigen praktischen Wert messe ich denselben bei der Cystostomie bei, um dem Stein im Choledochus beizukommen. Hier soll man wenn möglich nicht Cystostomien, sondern Ectomien machen und zur Exstirpation der Gallenblase die Hepaticusdrainage hinzufügen.

Ich nehme also bei der Ectomie nicht mehr Rücksicht, ob das Organ krank oder gesund ist, sondern ich richte mich hauptsächlich danach, ob die Gallenblase überhaupt exstirpierbar ist. Besonders bei den akuten Fällen, bei denen der Hals sehr verdickt ist, ist die Excision ein technisch sehr schwieriger Eingriff, den ich durch die Fistelanlegung ersetzt wissen möchte. Ebenso ist bei Männern, bei denen die Hantierung in der Bauchhöhle auch bei tiefer Narkose unangenehmes Würgen und Pressen

hervorruft, die Cystostomie der Ectomie vorzuziehen. Setzt man in solchen Fällen mit aller Gewalt die Ectomie durch, so hat man schlechte Erfolge und vergrössert ganz unnütz die Mortalität der Gallensteinoperationen.

Körte und Riedel möchten auch, wie bereits oben bemerkt, bei akuter Eiterung der Gallenblase ectomieren; ich stimme ihnen bei, wenn es sich um die phlegmonöse und nekrotisierende Form der Cholecystitis handelt. Man entfernt mit einem Schlag das ganze gefährliche Organ und beseitigt so am schnellsten den Infektionsherd. Aber so leicht ist die Ectomie einer akut entzündeten Gallenblase doch nicht, dass man die Excision als Normalmethode hinstellen könnte. Es gehört schon eine sehr erprobte Technik dazu, wenn man solche Operationen ohne Schaden für den Kranken glücklich durchführen will. Ich selbst habe genug akut entzündete Gallenblasen mit Erfolg exstirpiert, neige aber in solchen Fällen mehr der Erhaltung der Gallenblase, d. h. der Cystostomie zu. — Dass einmal in einer erhaltenen Gallenblase nach Cystostomie sich nachträglich noch ein Carcinom entwickeln kann, ist richtig **(Nr. 67)**, doch ist das Carcinom der Gallenblase relativ so selten, dass es bei der Frage, ob Cystostomie oder Ectomie, schwerlich den Ausschlag geben kann.

Die **Vorteile der Hepaticusdrainage** gegenüber der Choledochotomie mit Naht sind bereits bei der Beschreibung der Operationen selbst erörtert und werden noch bei der Nachbehandlung hervorgehoben werden, so dass ich mich hier ganz kurz fassen und folgende Sätze formulieren kann:

1. Bei der Choledochotomie mit Naht hat man in 15—20% der Fälle unechte Rezidive (d. h. zurückgelassene Steine), bei der Hepaticusdrainage nur in 2%.

2. Die Hepaticusdrainage ist rascher zu erledigen wie die Choledochotomie mit Naht und ist deshalb ungefährlicher.

3. Die Hepaticusdrainage beseitigt rascher die im Gang mehr oder weniger ausgebildete Entzündung wie die Choledochotomie mit Naht, auch deshalb sind die Erfolge der Hepaticusdrainage besser.

Diese Vorteile sollte man recht benutzen und deshalb der Hepaticusdrainage vor der Choledochotomie mit Naht den Vorzug geben!

Nachteile der Hepaticusdrainage könnten dadurch entstehen, dass von aussen her durch das eingeführte Rohr eine Ent-

zündung der Lebergänge zu Stande käme. Ich habe etwas derartiges nie beobachtet. Und dann könnte, wie auch Törnquist hervorhebt, eine narbige Verengerung des Choledochus zu Stande kommen. Auch in dieser Beziehung kann ich jedes Bedenken zerstreuen, ja ich glaube, dass durch die Naht eher eine Stenose erzeugt werden kann, wie durch die Hepaticusdrainage. Natürlich ist diese Methode noch ein zu junger Eingriff, als dass man zu einem endgiltigen Urteil berechtigt ist, aber ich habe in den 7 Jahren, in denen ich die Hepaticusdrainage übe, noch keinen Operierten über Beschwerden klagen hören, die auf eine Stenose des Choledochus hindeuteten; in den Fällen, in denen ich nach einer Hepaticusdrainage zum zweiten Male operieren musste, habe ich nicht eine Verengerung des Gangs, sondern vielmehr oft eine Erweiterung desselben feststellen können. Es sind also die Vorteile der Hepaticusdrainage so in die Augen springend, dass man sie, wo nur möglich, anwenden sollte. Bei sehr engem Hepaticus (**Nr. 96**), bei tiefer Lage des Gangs, ist die Hepaticusdrainage schwer durchführbar, und da auch in solchen Fällen die Naht technisch nicht leicht ist, wird man die Choledochotomie ohne Naht mit reichlicher Tamponade ausführen müssen.

b) Die historische Entwicklung der Gallensteinchirurgie in meiner Klinik.

Während meiner über 2 Jahre währenden Assistentenzeit an der Klinik des Herrn Geheimrat Meusel und am Krankenhaus in Gotha hatte ich nie Gelegenheit gehabt, eine Gallensteinoperation zu sehen. Auch während meiner Studien nach dem Staatsexamen in Wien und Berlin sah ich keinen Chirurgen eine solche Operation ausführen.

Meine erste Gallensteinoperation führte ich in meiner Privatklinik in Halberstadt am 22. Mai 1890 aus. Ein reiner Zufall führte mir diese Pat. zu. Es handelte sich um ein älteres Mädchen, das alle Erscheinungen der Pylorusstenose hatte, viel Erbrechen, Magenerweiterung. Als Ursache fand ich bei der Untersuchung einen grösseren Tumor rechts von der Mittellinie, den andere Ärzte und ich für einen carcinomatösen Pylorus hielten. Aber durch die Operation stellte sich heraus, dass wir uns geirrt hatten: der Tumor war die mit Steinen angefüllte Gallenblase, welche mit dem stenosierten und hypertrophischen

Pylorus verwachsen war. Ich machte die Erweiterung des Pylorus nach Loreta, eröffnete die Gallenblase, entleerte, vernähte und versenkte sie (Cystendyse). Noch heute ist Pat. gesund.

Der Fall sprach sich herum, und nun meldeten sich mehr Gallensteinkranke. Ich bekam für diesen Zweig der Chirurgie Interesse, studierte die Bücher von Riedel und Courvoisier und begann fleissig Gallensteine zu operieren. Unter dem Eindruck der Lektüre des höchst anregend geschriebenen Buches Riedel's: „Die Gallensteinkrankheit mit und ohne Ikterus" operierte ich so ziemlich jeden Gallensteinkranken, der in meine Klinik kam. Nur die Fälle, bei denen unter Ikterus Steine abgingen, stellte ich zurück. Meine Indikationsstellung war damals extrem, jetzt ist sie zurückhaltend geworden.

Ich hatte in meinem ersten Fall mit der Cystendyse Glück gehabt, also vernähte und versenkte ich die Gallenblase weiter.

Aber die nächsten Fälle eigneten sich nicht zur Cystendyse, da zugleich Ikterus bestand. Ich musste eine Fistel anlegen.

Die zweizeitige Cystostomie habe ich überhaupt methodisch nicht geübt: ich konnte mich durch die einzeitige Operation von der Unzweckmässigkeit dieser Operation und von den Vorteilen der einzeitigen Cystostomie hinlänglich überzeugen.

Die Vorteile der Cystostomie — zur Excision ging ich erst später über — zeigten mir aber auch allzu oft ihre Nachteile, besonders die Ausbildung der Schleimfisteln fiel mir auf. Gegen diese machte ich 1892 meine erste sekundäre Cysticotomie und ging dann zur primären Cysticotomie über, von der ich hoffte, dass sie die Ectomie wesentlich einschränken würde.

Mit der Zeit — um das Jahr 1895 herum — sah ich ein, dass die Ectomie in vieler Hinsicht der Cystostomie überlegen sei, und nun begann ich die Cystostomie und damit auch die Cysticotomie einzuschränken und habe seitdem besonders die Ectomie kultiviert. Besonders die geschrumpften Gallenblasen, die sich nicht zur Cystostomie mit Einnähung in das Perit. parietale eigneten, unterwarf ich mehr der Ectomie als dem sogen. Schlauchverfahren, welches später Poppert als die wasserdichte Drainage proklamierte. —

Die erste Choledochotomie mit Naht in Verbindung mit einer Cystostomie habe ich bereits im Jahre 1891 ausgeführt. Ich nähte zuerst alle Choledochotomieincisionen, kam aber immer

mehr zur Überzeugung, dass die Naht viele Nachteile hatte. Am 27. April 1897 führte ich meine erste Hepaticusdrainage aus, und seitdem habe ich fast regelmässig die Choledochusincision offen gelassen und ein Rohr zur Ableitung in den Hepaticus geschoben.

Je mehr ich operierte, um so radikaler wurde ich in der Technik, und um so konservativer wurde ich in der Indikationsstellung. Schliesslich führte ich die Cystostomie nur noch aus bei schwerer, akuter eitriger Cholecystitis, wobei auch die Cysticotomie ihre Berechtigung hat, während ich bei allen chronischen Entzündungen der Ectomie den Vorzug gab. Der Umstand, dass sehr häufig Steine im Choledochus sich latent verhalten, während nur die Gallenblasen- und Cysticussteine sich verraten, hat mich veranlasst, fast in allen Fällen auch dem Choledochus die vollste Aufmerksamkeit zuzuwenden und häufig zur Ectomie die Hepaticusdrainage hinzuzufügen.

Die Anastomosenbildung zwischen Gallensystem und Darm, die ich anfangs wenig liebte, führe ich jetzt bei chronischem Ikterus gern aus, da dieser oft auf Pankreatitis chronica beruht. Man hat bei dieser Krankheit durch die Cysto-Enterostomie ausgezeichnete Erfolge, so dass die unausbleiblichen Misserfolge bei Carcinom keine Rolle spielen. Anfangs übte ich die Cysto-Enterostomie, jetzt bin ich ein Anhänger der Cysto-Gastrostomie. Wo der Magen klein ist und weit nach links liegt, sich das Duodenum bequem an die Gallenblase heranbringen lässt, ziehe ich die Cysto-Duodenostomie der Cysto-Gastrostomie natürlich vor. Aus den im II. Teil aufgeführten Krankengeschichten ist ersichtlich, dass ich nicht auf eine Methode schwöre, sondern meine Technik ganz und gar den gerade vorliegenden Verhältnissen anpasse.

Man sieht, dass ich in der Wahl der Operationsmethoden grosse Wandlungen durchgemacht habe. Anderen Chirurgen und besonders Riedel ist das genau so ergangen. Wie hat dieser Chirurg anfangs die zweizeitige Operation in den Himmel gehoben, wie hat er vor der Ectomie gewarnt. Und jezt! Die Cystostomie übt er selten, um so mehr exstirpiert er Gallenblasen, und nur in der Wahl zwischen Choledochotomie mit Naht und Hepaticusdrainage sind wir uns noch nicht einig. Ich hoffe, dass diese Einigkeit noch hergestellt wird, dann kann man

sagen, dass besondere Differenzen wenigstens in der Auswahl der Operationsmethoden nicht mehr vorliegen.

Die von Poppert als wasserdichte Drainage der Gallenblase bezeichnete Methode habe ich schon Jahre lang zuvor als Schlauchverfahren geübt. Riedel verwirft diese Methode, aber in vielen Fällen, wo man weder die reguläre Cystostomie noch auch die Ectomie ausführen kann, ist das Schlauchverfahren ein gutes Auskunftsmittel, das man in der Not gern benutzen wird.

Wer die Wandlungen meiner Operationstechnik genau kennen lernen will, dem empfehle ich die Lektüre meiner Arbeiten: „Die Entfernung des eingeklemmten Gallensteins aus dem Ductus cysticus (Chir. Kongress 1894)“ und „Die Behandlung der calculösen Cholangitis durch direkte Drainage des Ductus hepaticus. (Münch. med. Wochenschr. 1897. Nr. 41.)“

An neuen Operationen führte ich aus die Unterbindung der Art. hepatica wegen Aneurysma, die Resektion des Ductus choledochus, die Hepatico-Enterostomie, die Cholangio-Enterostomie*), die Einpflanzung des Fistelgang seiner Pankreascyste in die Gallenblase mit nachfolgender Cysto-Gastrostomie. Über diese neuen Operationen habe ich auf dem Chirurgen-Kongress 1904 berichtet.

Erst kürzlich habe ich die „Choledochusfege“ beschrieben, eine Operation, welche bei der Unsicherheit, den Choledochus zwischen der Incision im supraduodenalen Teil und der Papilla duodeni von Steinen und Steintrümmern zu befreien, vielen Chirurgen recht willkommen sein dürfte. Aber auch diese Methode deckt sich fast mit dem Zeller'schen Verfahren, so dass von einer neuen Idee keine Rede sein kann.

Also noch nach 14jähriger angestrengter Tätigkeit auf dem Gebiete der Gallensteinchirurgie kam ich in die Lage, neue Operationen auszuführen, und schon dieser Umstand beweist, dass wir noch lange nicht von einem Abschluss in der Technik der Gallensteinoperationen reden können. Wenn auch die Zahl der verschiedenen Eingriffe sich kaum vermehren lassen wird, so ist an der Technik derselben noch genug auszubessern. Man wird auch nicht verlangen, dass eine so junge Disziplin wie die Gallensteinchirurgie vollkommen dastehen kann, und es wäre verkehrt, wenn wir Chirurgen weitere Verbesserungen für un-

*) Vor mir bereits von Czerny ausgeführt. (Anm. w. d. Korr.)

nötig hielten. Wir Chirurgen sind aber nicht nur berufen, Techniker zu sein; wir können durch die zahlreichen Autopsien in vivo — und darauf sollte man den Hauptwert legen! — die pathologische Anatomie mehr und mehr ausarbeiten und werden auf diese Weise unsere Fähigkeiten in der Diagnose und Indikationsstellung erheblich verbessern. Freilich dürfen wir unsere erworbenen Kenntnisse nicht für uns behalten, sondern müssen sie unseren inneren Kollegen mitteilen.

„Die Kunst sei noch so gross, die dein Verstand besitzet,
Sie bleibt doch lächerlich, wenn sie der Welt nicht nützet.“

Die mir eigene, vielleicht etwas „pathologische“ Mitteilsamkeit entspringt nicht der Absicht, für mich und meine Klinik Propaganda zu machen, sondern vielmehr dem Wunsche, die Gallenstein-Chirurgie auszubilden, die inneren Kollegen zu belehren, die Gegner der Operation zu vermindern, neue Freunde für die Gallensteinchirurgie zu gewinnen und dadurch unseren Kranken zu nützen.

Im übrigen sind meine Verdienste um die Gallensteinchirurgie sehr gering. Die Cysticotomie hatten vor mir schon Hochenegg, Lindner, Küster ausgeführt, ich hatte nur Gelegenheit, an einer Reihe von Fällen die Methode zu üben und ihre Technik zu verbessern. Ebenso verhält es sich mit der Hepaticusdrainage; englische und amerikanische Chirurgen haben sie vor mir — wenn auch nur sehr vereinzelt — geübt und mir blieb nur übrig, ihren Wert an vielen Operationen zu beweisen. Auch die Idee der Unterbindung der Art. hepatica bei Aneurysma und der Cholangio-Enterostomie stammt nicht von mir, sondern von Langenbuch. Dass bei meinem grossen Material sich einmal ein Choledochus-Carcinom finden würde, das sich für eine Resektion des Ganges eignete, das ist gewiss kein Verdienst, vielmehr handelt es sich hier mehr um einen glücklichen Zufall. Mein Verdienst besteht lediglich darin, dass ich trotz Einwendungen vieler Kritiker und Gegner nicht nachgelassen habe, die von mir geliebte Gallensteinchirurgie weiter auszubilden. Dass ich in zahlreichen Publikationen die Erfolge und Misserfolge meiner Operationen in ungeschminkter Treue und Wahrheit veröffentlicht habe, das betrachte ich als kein Verdienst, sondern wie man zu sagen pflegt als „verdammte Pflicht und Schuldigkeit“. Wenn dem praktischen Arzt immer wieder

die Operation empfohlen wird, so will dieser vor allen Dingen wissen, wie gefährlich die Operation ist. In manchen grossen Arbeiten über Gallensteinchirurgie älterer Operateure geht man über diese wichtige Frage hinweg und gibt dem Leser keine Gelegenheit, sich in dieser Beziehung ein Urteil zu bilden.

Es war für mich nicht uninteressant festzustellen, wie sich von Jahr zu Jahr die Zahl meiner Operationen in meiner Klinik vermehrt hat.

Ich führte aus:

1890	= 2	1898	= 75
1891	= 4	1899	= 88
1892	= 18	1900	= 90
1893	= 30	1901	= 94
1894	= 46	1902	= 105
1895	= 51	1903	= 124
1896	= 72	1904	= 127
1897	= 74		

In fast 15 Jahren: 1000 Operationen.

Dabei ist zu berücksichtigen, dass ich anfänglich in Halberstadt allein Gallensteine operierte, während jetzt im Halberstädter Salvator-Krankenhaus dieser Zweig der Chirurgie sehr blüht, und dass ich meine Indikationen eingeschränkt habe. Würde ich nach den Indikationen heute noch operieren, nach denen ich vor 10 Jahren handelte, so würde ich nicht 125, sondern 250 Operationen im Jahre ausführen. Je älter man wird, um so klüger wird man nicht immer; bei der Indikationsstellung zur Operation scheint das für mich aber wirklich zuzutreffen.

C) Die Nachbehandlung der Gallensteinoperierten.

I. Allgemeiner Teil.

„Nicht Kunst und Wissenschaft allein,
Geduld will bei dem Werke sein!“

Dieses Wort aus Goethe's Faust kann so recht als Motto für den Abschnitt „Nachbehandlung“ gelten. Denn die peinlichste Asepsis bei den Verbandwechseln, die sorgsamste Ausspülung der Gallengänge und die vorsichtigste Sondierung derselben allein machen den Erfolg der Operation nicht aus. Verliert der Patient vorzeitig die Geduld, so ist eine völlige Heilung — Beseitigung sämtlicher Steine, Freimachung des Gallensystems von Entzündung und Wiederherstellung der Durchgängigkeit des Cysticus und Choledochus — nicht immer möglich. Und umgekehrt, lässt der Operateur es an der gehörigen Geduld fehlen, so reicht alles Wissen und Können, alle Technik und manuelle Fertigkeit nicht aus, um dem Patienten die so lange entbehrte Gesundheit wiederzuschenken.

Man kann gar nicht genug darauf hinweisen, dass das Bestreben einzelner Chirurgen, in 2—3 Wochen eine völlige Heilung herbeizuführen, gar keinen Wert hat. Wer die Gallenblase entleert, vernäht und versenkt, und den Bauch ohne Tamponade verschliesst, der mag das vorgesteckte Ziel dann und wann erreichen. Aber wie oft können bei solch' idealen Operationen Steine zurückbleiben! Kein Mensch, der jahrelang krank ist und auf eine lange Leidenszeit zurückschaut, verlangt, dass er in 2 bis 3 Wochen völlig geheilt ist. So sehr ich das möglichst rasche Operieren schätze, so wenig bin ich für eine rasche Nachbehandlung. Ich behalte keinen Patienten auch nur eine Stunde unnütz in der Klinik, aber ich treibe auch nicht zur Eile; ich lasse die Patienten 3 Wochen im Bette liegen, damit die Narbe möglichst fest werde, und lasse erst ganz allmählich den Operierten zu der gewöhnlichen Tätigkeit übergehen.

Vielbeschäftigte Chirurgen müssen oft notgedrungen die Nachbehandlung ihren Assistenten völlig überlassen, da sie kaum Zeit finden, das operative Material zu bewältigen. Dagegen ist nichts einzuwenden, wenn es sich um erfahrene und speziell in der Gallensteinchirurgie bewanderte Assistenten handelt. Aber wie selten hat der junge Assistent, der direkt von der Universität kommt, eine Gallensteinoperation richtig gesehen! Sein Platz war semesterlang auf der obersten Reihe des Amphitheaters, und um den Operationstisch herum standen immer so viel Ärzte, dass die Fernsicht noch mehr getrübt wurde, und bei dem paar Mal Praktizieren wurden gerade keine Bauchoperationen ausgeführt. Es ist auch später noch nichts ganz Seltenes, dass ein junger Arzt nie eine Gallensteinoperation gesehen hat. Wie soll er da die richtige Nachbehandlung einschlagen können.

Die Nachbehandlung der Gallensteinoperierten verlangt, dass der Operateur sich selbst um den Patienten bekümmert, und wer der Meinung ist, dass mit der Vollendung der Operation alles geschehen ist, um dem Kranken die Gesundheit wieder zu geben, der ist sehr im Irrtum. Die Nachbehandlung ist oft schwieriger wie die eigentliche Operation, und gerade nach den Eingriffen an den Gallenwegen bedarf der Patient einer fortwährenden Überwachung von Seiten des Arztes. Deshalb stand ich von vorneherein auf dem Standpunkte, dass es nicht angebracht ist, die Operation im Hause des Kranken vorzunehmen. Ich habe diesen Punkt bereits bei den Vorbereitungen berührt und dabei auf die Nachbehandlung verwiesen, deren exakte Durchführung in einem Privathause kaum möglich ist. Im Krankenhaus und in der Klinik dagegen ist fortwährend ein Arzt zur Stelle — wenigstens sollte das so sein —, der im Augenblick drohender Gefahr eingreifen kann; liegt ein Patient in seiner Privatwohnung, so muss erst zum Arzt geschickt werden. Ehe dieser eintrifft, kann das Schlimmste sich ereignet haben.

In gewissen Fällen habe ich nichts gegen Hausoperationen einzuwenden; wo Patient schwer oder gar nicht transportabel ist (bei schweren Verletzungen), oder wenn der Transport schaden könnte (bei Peritonitis), mag man immerhin den Wunsch des Patienten, im Hause operiert zu werden, berücksichtigen. Aber bei unseren Transportmitteln ist selbst bei Schwerkranken eine Beförderung im einfachen Krankenkorb oder im bequemen Krankensalonwagen fast niemals von Schaden. Ich

habe Fälle von schwerster Cholangitis aus dem Süden Russlands oder aus Ungarn in meine Klinik transportieren lassen, ohne dass der Patient durch die Reise irgendwie belästigt worden wäre. Man muss nur dem Patienten nicht immer gleich nachgeben. Niemand geht gern in ein Krankenhaus oder in eine Klinik; wenn man aber dem Kranken die grossen Vorteile der Krankenhausbehandlung auseinandersetzt, so sieht er bald ein, dass der Arzt nicht in seinem eigenen Interesse, sondern in dem des Kranken handelt. Denn was soll ich dabei haben, wenn ich die Operation in einer fremden Stadt ablehne und auf einem Transport in meine Klinik beharre? Die Angehörigen würden gerne das dreifache Honorar zahlen von dem, welches bei reichen Leuten in meiner Klinik üblich ist, und ich würde bei einer auswärtigen Operation die Verantwortung der Nachbehandlung auf die Schultern anderer laden können und brauchte mich nicht um den weiteren Verlauf zu bekümmern.

Setzen wir den Fall einer Ectomie. Die Operation ist im Privathause glatt verlaufen, denn man hat schon tags zuvor ein eigenes Operationszimmer hergerichtet, die Gardinen entfernt, den ganzen Raum mit Formalin desinfiziert, Schüsseln und alles, was mit den Ärzten in Berührung kommen könnte, abgeseift und ausgekocht. Der Patient hat auch eine gute Pflege, indem zwei bestellte Schwestern sich in die Tag- und Nachtwachen teilen können. Die ersten 24 Stunden war der Verlauf glatt. Da plötzlich nach heftigem Erbrechen kollabiert der Operierte. der dicke Verband ist mit Blut durchtränkt, die Ligatur an der Arteria cystica hat nachgegeben. Rasch zum Arzt schicken, gellt es durch das Haus. Dieser kommt sofort, erkennt die drohende Gefahr, aber allein kann er doch unmöglich zu der nötigen Operation schreiten, ein zweiter und dritter werden herbeizitiert. Ehe das Verbandzeug hergerichtet ist, die Hände sterilisiert sind, kann Patient sich längst verblutet haben. In einer Klinik ist fortwährend alles bereit. In wenigen Minuten liegt der Patient auf dem Operationstisch, und der Operateur und zwei Assistenten sind imstande, das schwer bedrohte Leben dem tödlichen Schicksal zu entreissen. Es gibt ja nun allerdings auch Chirurgen, deren geringes Material es nicht erlaubt, einen oder zwei Assistenten anzustellen. Wenn sie nun gar nebenbei Stadtpraxis treiben und oft schwer auffindbar sind, so kann diesen trotz gut durchgeführter Opera-

tionen auch einmal das Missgeschick passieren, dass sie einen Patienten am Verblutungstod verlieren. Entweder sollten solche Ärzte die verantwortungsreiche Chirurgie aufgeben, oder sie müssten sich entschliessen, einen festen Assistenten in ihr Haus aufzunehmen. Ich halte es überhaupt für unzweckmässig, wenn ein Chirurg noch nebenbei allgemeine Praxis treibt. Der Vorteil ist zwar der, dass er immer mit der inneren Medizin in Berührung bleibt und sich die Fälle zur Operation selbst und zur richtigen Zeit aussuchen kann. Aber er wird oft gezwungen sein, ein Scharlachkind in der Stadt zu besuchen und eine halbe Stunde später in seiner Klinik eine Laparotomie machen zu müssen. Zahlreiche Besuche in der Stadt lassen den Chirurgen kaum Zeit, sich in der Literatur so umzusehen, wie es sich gehört, und es kann nicht ausbleiben, dass so viel beschäftigte Praktiker, die noch nebenbei eine chirurgische Klinik leiten müssen, mit der Wissenschaft nicht fortschreiten können. Wenigstens in grossen Städten wäre es richtiger, wenn der Chirurg sich auf sein Spezialfach beschränkte. Aber da sehen wir, dass der Spezialist für Chirurgie zugleich Gynäkologe, Ohrenarzt, Urologe, praktischer Arzt und Kinderarzt in einer Gestalt ist, und das Publikum staunt ob der Fülle der Kenntnisse, die in einen einzigen Kopf hineingehen, und verkündet den Ruhm des vielerfahrenen Mannes auf allen Plätzen und Strassen der Stadt, ohne zu bedenken, dass nur der etwas leisten wird, der sich ganz speziell mit einem Fache beschäftigt und „sich beschränkt“.

Diese Forderung hat auch für den Gallensteinchirurgen Geltung und die Berechtigung derselben stellt sich besonders während der Nachbehandlung heraus.

Jede Gallensteinoperation, auch die unkomplizierteste Cystostomie, kann derartig anormal verlaufen, dass während der Nachbehandlung die grösste Aufmerksamkeit des Arztes notwendig wird. Die üblichen 2 Visiten reichen oft nicht aus, alle paar Stunden muss der Arzt den Kranken besuchen. Nun wissen wir aber, dass wir vorher nie sagen können, ob wir mit einer Cystostomie auskommen, oder ob wir eine Hepaticusdrainage ausführen müssen, ob wir sofort alle Steine entfernen, oder ob wir solche zurücklassen. Ohne Oberlicht ist aber eine spätere Entfernung der Steine aus dem Ductus hepaticus kaum möglich. Da dieses in den Privathäusern wohl immer fehlt, da ausserdem die Verbandwechsel nach einer Hepaticusdrainage nur in einem

gut geleiteten Krankenhaus ohne Schaden für den Patienten ausgeführt werden können, handeln wir in der Tat richtiger, wenn wir nur in Kliniken und Krankenhäusern Gallensteinoperationen ausführen.

Schränken wir also im Interesse des Patienten das Operieren in Privathäusern nach Möglichkeit ein, in der Ueberzeugung, dass die Nachbehandlung in einer Klinik ungleich exakter geleitet werden kann.

Nach diesen einleitenden Bemerkungen wollen wir uns mit der Nachbehandlung des Gallensteinoperierten näher beschäftigen.

Die Operation ist mit der Verbandanlegung beendet. Noch einmal wird der Puls kontrolliert und bei grosser Schwäche sofort phys. Kochsalzlösung subkutan (Oberschenkel oder Brusthaut) injiziert. Ist der Puls gut, die Atmung frei, so übergeben wir den Operierten dem Wärter, der ihn in warme Decken hüllt und aus dem Operationszimmer auf der Krankenfahre in das Zimmer fährt, in dem ihn ein durch Wärmflaschen wohltemperiertes Bett aufnimmt.

Jeder Operierte bekommt eine besondere Wache, die weiter nichts zu tun hat, als dass sie sich um den ihr anvertrauten Kranken bekümmert. Solche Wachen lösen sich alle 24 Stunden ab, länger wie einen Tag und eine Nacht sich intensiv um einen Kranken bekümmern kann auch die beste Wärterin nicht. Lässt man sie länger wachen, so schläft sie eben ein, und das kann dem Operierten recht schlecht bekommen.

Der Patient liegt die ersten 24 Stunden auf dem Rücken, das Fussende ist durch Klötze erhöht, das Kopfkissen ist entfernt. Durch die Tieflagerung des Kopfes verhütet man am besten das unangenehme Erbrechen. Die Thrombose der Vena femoralis kann man nach den Vorschlägen von Lennander durch Höherstellen des Fussendes des Bettes wohl in den meisten Fällen verhüten.

In den ersten 24 Stunden bekommt Patient keinen Tropfen zu trinken, sondern darf nur den Mund spülen. Eisstückchen gebe ich nicht; sie tauen sehr rasch auf, der Patient schluckt das kalte Wasser herunter und beschwert sich nur seinen Magen. Eine Ausnahme könnte man bei schweren Collapszuständen machen, indem man versucht, durch heissen Tee, starken Kaffee, schweren Wein die sinkende Herzkraft aufzurichten. Ich meine aber, dass man mit Kampher, Äther,

Strychnin, eventuell Kochsalzinfusionen und Kochsalzklystieren hier viel mehr erreicht wie durch die Darreichung per os.

Ist die Temperatur am Abend des Operationstages normal, steigt sie nicht über 38,5° C. in ano, bleibt der Puls unter 100 Schlägen, klagt der Patient nicht über Übelkeit, Magendruck, Völle, so sind besondere Massnahmen für die Nacht nicht nötig.

Ich mache es mir aber zur Regel, dass nicht nur die erfahrene Oberin der Klinik die Pflegerin revidiert, sondern dass auch einer von uns Ärzten um die mitternächtige Stunde einmal nach dem Patienten sieht, damit ja nichts versäumt wird.

Die Prüfung des Pulses wird in den ersten 3 Tagen fast alle 2 Stunden vorgenommen. Wir verlassen uns in dieser Beziehung nicht auf die Wärterin, sondern sehen selbst nach; und der klinische Assistent muss in den ersten Nächten nach der Operation jede Nacht ein-, auch zweimal sich von dem Befinden des Operierten überzeugen. Eine Pulsfrequenz selbst von 150 bis 160 Schlägen **(Nr. 37, Nr. 46, Nr. 48, Nr. 95, Nr. 150)** pro Minute haben wir nicht selten nach schweren Gallensteinoperationen notiert, ohne dass später besondere entzündliche Vorgänge im Operationsterrain nachzuweisen gewesen wären.

Die Temperatur wird bei Frauen stets in vagina, bei Jungfrauen in axilla, bei Männern in ano geprüft. Es ist oft erstaunlich, welche Temperaturdifferenzen die Messungen in ano und in axilla ergeben. Das Verhältnis des Pulses zur Temperatur spielt gerade bei Bauchaffektionen eine entscheidende Rolle. Temperaturen von 38,5—39,0 ° C. (in ano gemessen) nach einer Gallensteinoperation sind nichts seltenes. Da wir fast nie in einem bakterienfreien Terrain operieren, ist eine leichte Infektion desselben kaum zu verhüten. Oft weist die Temperatur auf Entstehung von Pleuritis und Pneumonie, die besonders in den rechten unteren Lungenpartien entsteht, hin. Eine genaue Beobachtung des Kranken wird bald die Ursache der Temperaturerhöhung aufklären. — Glaubt man, dass die Temperatur auf eine Störung im Bereich der Wunde zurückzuführen ist, so ist zu überlegen, ob man den Verband wechseln soll. Ich möchte raten, damit nicht allzu voreilig zu sein, und zwar aus folgenden Gründen: Handelt es sich um diffuse Peritonitis, so wird eine Entfernung der Tampons kaum etwas nützen, liegt circumscripte vor, so kann durch die Beseitigung der Sekretverhaltung den Kranken zwar ein Nutzen erwachsen; durch die Loslösung der Tampons

kann aber auch die lokale Entzündung erst allgemein werden und somit der Verbandwechsel schaden. Im allgemeinen bin ich gegen ein zu frühzeitiges Verbinden und begnüge mich, wenn ich überhaupt an dem Verband etwas tue, mit der Lockerung der Tampons. Aus den einzelnen Krankengeschichten geht hervor, wie ich in den betr. Fällen vorgegangen bin **(Nr. 57.).**

Morphium gebe ich meist nur solchen Kranken, die an dieses Mittel gewöhnt sind; gerade bei diesen spare ich nicht, da ich die Erfahrung gemacht habe, dass alles gute Zureden doch nichts nützt. Die Patienten geben doch nicht eher nach, als bis sie ihre gehörige Dosis weghaben.

Wer noch kein Morphium bekommen hat und seine wundervolle Wirkung nicht kennt, ist eher zu beruhigen. Hier genügt oft eine gewöhnliche Dosis Aspirin (Majo-Robson). Nur bei grossen Schmerzen bekommen solche Kranke ein Chloralklystier 2 gr. mit Codein. sulf. 0,2, das event. nach 3 Stunden wiederholt wird.

Ist der Puls am Abend klein und beschleunigt, so spüle ich, auch wenn Pat. nicht erbricht, auch wenn er nicht über Magendrücken und Völle klagt, den Magen aus. Man ist oft erstaunt, welche ungeheure Massen Inhalt, oft gallig und stinkend, oft wasserhell und von normalem Geruch, nicht selten von blutiger Beschaffenheit, der Schlauch heraushebert.

Die Magenspülung wird im Bett vorgenommen, mit tiefliegendem nach der Seite gedrehtem Kopf.

Von Kochsalzinfusionen mache ich bei Schwächezuständen, die sich nach eingreifenden Gallensteinoperationen kaum vermeiden lassen, einen sehr ausgedehnten Gebrauch. Entweder gebe ich physiol. Kochsalzlösung per rectum (alle 2 Stunden $^1/_2$ Liter) oder subkutan. Intravenöse Injektionen habe ich selten nötig gehabt.

Die subkutane Infusion nehme ich so vor, dass ich entweder an der Brust oder am Oberschenkel eine mittelstarke Nadel unter Schleich'scher Anästhesie einsteche und dann 1—2 Liter 40° C. warme physiol. Kochsalzlösung aus dem ausgekochten Irrigator einlaufen lasse. Das ist die bequemste Art der Infusion. Der Pat. bleibt dabei im Bett liegen. Der Irrigator wird von dem auf einem Stuhl stehenden Wärter recht hoch gehalten. Ist die Nadel nicht zu eng, der Druck gehörig gross, so nimmt diese Prozedur nicht viel Zeit in Anspruch.

Ist der Collaps sehr bedrohlich, so kann man gleich an 2 Stellen die subkutane Injektion vornehmen, oder man mache eine intravenöse Injektion. Contraindiziert ist dieselbe bei Cyanose, Lungenödem, Herzinsuffizienz. Statt der Kochsalzklystiere lasse ich auch gern Cognac- Wein-Klystiere geben, die, wie es scheint, auf die Peristaltik besser einwirken, wie die einfachen Wasserklystiere. Die rektalen Einläufe von Kochsalzlösung haben den Vorteil, dass sie das Wartepersonal applizieren kann; sie löschen den Durst, regen die Peristaltik an, und wenn sie auch keine Peritonitis verhüten, so ist doch diese „Lavage du sang“ bei jeder Laparotomie von grossem Vorteil. Das Blut wird verflüssigt, die Toxine ausgeschieden, und man hat deshalb auch in jüngster Zeit beim Typhus diese wirksame Behandlung vorgenommen. (Ljubomudroff, Tscherepnin.)

Die Komplikationen, welche die Nachbehandlung eines Gallensteinkranken leicht stören, können von allen möglichen Organen ausgehen. Ich habe Gehirn-Apoplexien und Embolien der Art. pulmonalis **(Nr. 76)** beobachtet, bei chronischer Nephritis kann es zur Urämie kommen. Schon bei geringen Eiweissmengen im Urin muss man mit der Empfehlung der Operation recht zurückhaltend sein und darf nicht versäumen, den Urin mikroskopisch zu untersuchen. Vor der Operation schon bestehende Blasenkatarrhe werden meist verschlimmert, besonders wenn man gezwungen ist, den Urin mit dem Katheter ablassen zu müssen, alte Pyelitiden flackern wieder auf. Wird die Mundpflege vor und nach der Operation versäumt, so ist eine Parotitis, die auch zur Vereiterung führen kann, keine ganz seltene Komplikation. Kranke mit Ikterus sind nach der Operation mehr gefährdet, wie solche ohne. Cholämische Blutungen, Leberinsuffizienz bei Cirrhose, Coma cholämicum können sich einstellen und sehr rasch dem Leben ein Ziel setzen.

Riedel hat in Bezug auf die cholämischen Blutungen ganz besondere Ansichten. Er sagt: „Den Ikterischen wird eine grosse Neigung zu Blutungen zugeschrieben; ich glaube, dass hier eine Verwechslung vorliegt. Nicht der Ikterus verursacht die Tendenz zum Bluten, sondern die Infektion der Gallenwege, wenn die Gelbsucht infolge von Steinen auftritt; ist sie im Anschluss an Carcinom des Choledochus, des Pankreas u. s. w. entstanden, also auf rein mechanischem Wege, so bluten die betreffenden Individuen stärker, weil sie kachektisch sind.“ Ich

habe schwere cholämische Blutungen bei Ikterischen gesehen 10—14 Tage post op. **(Nr. 112, Nr. 114).** Die Steine waren entfernt, Galle lief reichlich ab, von einer Infektion war keine Spur mehr vorhanden. Schwer kachektische Carcinomkranke mit Bronzeikterus bluten oft nicht, während bei leichtem Ikterus starkes Nasenbluten den Pat. in die höchste Gefahr bringen kann. Ich will auf die Theorien, welche das cholämische Bluten erklären, nicht weiter eingehen, glaube aber, dass durch die Einwirkung der Gallenbestandteile auf die Wandungen der Blutgefässe eine Alteration der Gefässwände erfolgt und so Parenchymblutungen hervorgerufen werden, die direkt auf den Ikterus und nicht auf Infektion oder Kachexie zurückzuführen sind.

Doch das sind rein theoretische Fragen; in der Praxis müssen wir sehr mit cholämischen Nachblutungen rechnen und durch rektale Applikation von Chlorcalcium (3 gr.), durch subkutane Einspritzung von Gelatinelösung und durch Tamponade der blutenden Wundhöhle mit Gaze, die mit Gelatine getränkt ist, ihre Gefahren zu beseitigen suchen.

Am häufigsten aber beobachten wir nach den Gallensteinoperationen **Störungen an den Respirationsorganen:** Bronchitis, Pneumonie und Pleuritis. **(Nr. 76, Nr. 146.)** Ich will auf die Ätiologie dieser Erkrankungen nicht weiter eingehen und nicht untersuchen, ob sie als Aspirations- oder Schluckpneumonien, als Erkältungspneumonien oder als embolische aufzufassen sind. Auch wäre es möglich, dass ein direkter Import von Infektionskeimen durch die Lymphstomata des Zwerchfells von dem gewöhnlich immer etwas infizierten Operationsterrain in die Pleurahöhle stattfände und auf diesem Wege die Infektion erfolgte. Besonders nach den schwierigen Hepaticusdrainagen beobachten wir häufiger Störungen in der Lunge wie nach den einfachen Cystostomien.

Ich möchte mit Albanus*) annehmen, dass wir in ca. 4 bis 5 pCt. der Laparotomien Thrombosen **(Nr. 62)** und Embolien, in ca. 2 pCt. Embolie der Art. pulmonalis beobachten. Die Verhütung der Thrombose der Vena femoralis erreichen wir am besten durch die von Lennander angeordnete Hochstellung des unteren Teils des Bettes und durch baldige Bewegung resp. Massage der unteren Extremitäten. Ich lasse schon vom 3. Tage

*) Thrombosen und Embolien nach Laparotomien. Beitr. zur klin. Chir. Bd. 40, p. 311.

an, wenn die Hauptschmerzen vorüber sind, die Kranken methodisch die Beine bewegen.

Die früher so gefürchtete **Peritonitis** habe ich sehr selten beobachtet, in den letzten Jahren gar nicht mehr. Wir verdanken das einerseits der gründlichen Asepsis vor und bei der Operation, andererseits der ausgiebigen Drainage und Tamponade nach derselben, die das Bestreben hat, alle infektiösen Sekrete aus Gallengängen und Bauchhöhle abzuleiten. Wer noch den Choledochus vernäht und danach womöglich die Bauchhöhle ganz schliesst, und wer, wie Riedel das tut, die Ectomie ausführt, ohne eine Tamponade hinzuzufügen, der muss dann und wann eine Peritonitis erleben. Das ist gar nicht anders möglich. Deshalb halte ich die Naht der Choledochusincision und die Ectomie ohne Tamponade geradezu für einen Fehler. Ich halte nicht gern Anderen ihre Fehler vor, aber im Interesse der Kranken ist ein offenes Wort hier sehr am Platze!

Die oben angeführten Komplikationen haben für die Gallensteinoperationen nichts Spezifisches; sie können nach jeder Laparotomie eintreten. Besondere Nachkrankheiten entstehen aber dadurch, dass wir im Oberbauch operieren und besonders den benachbarten Magen und das Duodenum leicht schädigen, und deshalb kann es uns nicht wundern, wenn vor Allem Erscheinungen von seiten dieser Organe die Rekonvaleszenz stören können.

Ein Symptom gestörter Magenfunktion steht oben an, das ist **das Erbrechen.**

Das Erbrechen nach einer Gallensteinoperation hat verschiedene Ursachen. Entweder ist es reines Chloroformerbrechen, oder es beruht auf mechanischer Kompression des Pylorus resp. Duodenum durch die Tampons (**Nr. 80**) oder auf lokaler Peritonitis im Operationsfeld. Hat man am Duodenum Adhäsionen lösen müssen, so kommt es hier zur Blutung, Stauung und Infektion — die Passage wird aufgehoben, der Mageninhalt kann sich nicht völlig entleeren. Überlässt man solche Kranke ihrem Schicksale, d. h. spült man den Magen nicht aus, so bekommen sie akute Magenerweiterung, und im Anfang meiner Tätigkeit habe ich diese Komplikation oft genug gesehen. Jetzt kommt es nicht mehr dazu, weil ich die Gefahren dieser Komplikation rechtzeitig erkenne. Da, wo wir tamponieren, also bei Ectomien und Hepaticusdrainagen, rufen wir stets eine peritoneale Reizung hervor, die zu einer serösen Durchtränkung

der Gewebe und zu einem gewissen Stillstande der Peristaltik in der vom Tampon getroffenen Magen- oder Darmwand führt.

Das Chloroformerbrechen hört gewöhnlich schon 48 Stunden post op. auf, doch werden manche Patienten auch länger davon geplagt.

Bei tagelang anhaltendem Erbrechen ist es richtiger, weniger an die Nachwirkungen des Chloroforms als an akute Magendilatation und circumscripte Peritonitis zu denken und danach seine Massnahmen zu treffen.

Gleichgültig ob das Erbrechen auf das Chloroform oder auf entzündliche oder mechanische Abknickungen des Pylorus oder Duodenums zurückzuführen ist, wir werden stets dem Patienten absolute Abstinenz verordnen, den Magen ausspülen und den Durst durch rektale Einläufe oder durch subkutane Injektion von Kochsalzlösung zu lindern suchen. Ich habe früher geglaubt, das postoperative Erbrechen durch Auflegen von Essigkompressen*) einschränken zu können, ich habe mich aber überzeugt, dass die Wirkung häufig ausbleibt.

Auch ist es nicht nötig, wie Lenewitsch**) die Magenspülung mit einer $^1/_2$—2 prozentigen Salzlösung vorzunehmen. Einfaches Wasser genügt. Die Hauptsache ist, dass Patient gar nichts per os zu sich nimmt, auch keine Eisstückchen verschluckt, die gerade recht viel Wasser im Magen ansammeln lassen. Zweckmässig ist es in vielen Fällen, den Patienten auf die rechte Seite zu legen **(Nr. 10, Nr. 37, Nr. 68)**, um den Abfluss des Mageninhalts zu erleichtern. Ja man hat für die Fälle von arterio-mesenterialem Verschluss sogar die Bauchlage empfohlen. Ich habe sie ein paar Mal angewandt **(Nr. 108)** und die Operierten ertrugen diese Evolution ganz gut.

Bei profusem Erbrechen rate ich sehr, den Verband abzunehmen und sich den Bauch anzusehen, um festzustellen, ob nicht etwa akute Magendilatation vorliegt. Oft sieht man durch die schlaffen Bauchdecken hindurch die Konturen des aufgetriebenen Magens, stellt starkes Plätschern des Magens fest **(Nr. 80)** und wird nun mit grosser Energie der weiteren Ausbildung der Dilatation entgegenarbeiten.

Die **akute Dilatation des Magens,** auf die Riedel zuerst (1890) aufmerksam machte, entsteht besonders dann, wenn der

*) Lewin, Revue de chirurgie 1895 Nr. 9.

**) Centralbl. für Chir. 1891 Nr. 2.

Pylorus resp. das Duodenum an und für sich eng sind und durch die Adhäsionen, die von der Gallenblase ausgehen, gezerrt und abgeknickt werden. Möglichste Beseitigung solcher Adhäsionen bei der Operation selbst ist das beste Mittel, der Entstehung der akuten Magendilatation vorzubeugen. Auch soll man bei mehr oder weniger ausgesprochener Stenose am Pylorus und Duodenum die sofortige Vornahme der Gastroenterostomie nicht scheuen. Die Pyloroplastik kann ich für wirkliche Stenosen nicht empfehlen; nur da, wo man schwankt, ob man gastroenterostomieren soll oder nicht, könnte die Pyloroplastik als Auskunftsmittel dienen.

Riedel empfiehlt für die Fälle von akuter Dilatation des Magens (dabei steigt der Puls oft auf 150 Schläge ohne gleichzeitige Temperaturerhöhung) die Ausspülung desselben mit nachfolgender Morphiuminjektion. Mit der ersteren Massnahme bin ich ganz einverstanden, mit der zweiten nicht. Morphium lähmt die Darmmuskulatur und hebt die Peristaltik auf. Es ist aber Hauptsache, dass der Magen wieder arbeitet. Also soll man ausspülen und kein Morphium geben. Ich habe mit der gewöhnlichen Spülung immer mein Ziel erreicht.

Aber nicht nur am Pylorus kommen Abknickungen vor, sondern auch etwas tiefer an der Duodenojejunalgrenze. **(Nr. 47.)** Die akute postoperative Magendilatation, hervorgerufen durch **arterio-mesenteriale Darmkompression,** habe ich sehr selten gesehen. P. Müller (D. Zeitschr. f. Chir. Bd. 56) berichtete über diese unangenehme Komplikation in einer sehr ausführlichen Arbeit. Schon Rokitansky kannte die Abklemmung des Duodenums auf der Duodenojejunalgrenze durch die im Mesenterium verlaufende Arteria mesaraica superior. Albrecht hat 19 Fälle von arteriomesenterialem Darmverschluss zusammengestellt. (Virch. Archiv Bd. 156.) Der Sektionsbefund in solchen Fällen ist sehr typisch. Müller berichtet darüber Folgendes:

„Der Sektionsbefund des arteriomesenterialen Duodenalverschlusses ist ein recht typischer. Stets war der Magen und das Duodenum stark, oft enorm erweitert; stets d. h. in den Fällen, in denen darauf geachtet wurde, da andernfalls infolge des Mangels jeden Schnürrings die Kompression des Duodenum zu leicht entgeht, wurde die Abklemmung der Duodenojejunalgrenze, deren Lage nicht ganz konstant zu sein scheint, durch

die im Mesenterium verlaufende Arteria mesaraica superior, die sich als fester Strang hinüberspannte, gefunden. Irgendwelche Zirkulationsstörungen dieser Stelle ausser einer gewissen Anämie wurden nicht beobachtet. Der Dünndarm war in den weitaus meisten Fällen völlig leer und kontrahiert, ebenso der Dickdarm. Einige Male wurde jedoch ein mässiger Inhalt im Dünndarm gefunden. Dieses würde darin seine Erklärung finden, besonders weil auch im obersten Jejunum Chymus konstatiert wurde, dass der Verschluss nicht ein totaler gewesen und dass eine geringe aber unzureichende Passage vorhanden war. Hierauf weisen auch Kundrat und Glénard hin.

Der leere, zu platten Schnüren kontrahierte Dünndarm lag stets im kleinen Becken. War der Dünndarm nicht leer, so lag nur ein mehr oder minder grosser Teil desselben im kleinen Becken, dabei war aber, wie gesagt, das Mesenterium straff angespannt.

Das Symptom, das das ganze Krankheitsbild beherrscht, ist das oft äusserst reichliche, gewöhnlich gallige, seltener bräunlichgraue oder schwärzliche Erbrechen. Dabei fehlt dem Erbrochenen jede fäkulente Beschaffenheit. Es ist dies eine Eigenschaft, die allen infrapapillären Duodenalverschlüssen eigen ist. Der Leib ist gewöhnlich flach, nicht aufgetrieben, nicht empfindlich. In wenigen Fällen sind eine lokale Auftreibung der Magengegend, sehr selten eine allgemeine und äusserst starke spontane Schmerzen konstatiert worden. Eine direkte Druckempfindlichkeit, wie sie bei Peritonitis gewöhnlich ist, ist nicht beobachtet.

Die Temperatur ist gewöhnlich nicht erhöht, der Puls dagegen stets frequent, häufig über 120 und noch mehr, dabei klein. Die Patienten machen einen schwer kranken, collabierten Eindruck und klagen fast immer über grossen, oft unerträglichen Durst. Bei den meisten Fällen ist jeder Abgang von Flatus und Stuhl sistiert.

Die Frage, wie ohne anatomische Veränderungen, bei anscheinend völlig normalem Situs dieser Duodenalverschluss zu Stande kommt, ist bereits von Kundrat, Schnitzler, Albrecht genauer untersucht. Doch ist sie noch nicht völlig gelöst.“

Die Anatomie der hier in Frage kommenden Organe ist nach Müllers Angaben kurz folgende. „Hinter dem extraperitoneal gelegenen Pankreas, gewöhnlich näher dem oberen Rande desselben, entspringt aus der Aorta abdominalis unter einem

nach unten zu spitzen Winkel die Art. mes. sup. Etwa 2 cm. unterhalb des Ursprungs dieser Arterie verläuft fast quer zu ihr, der Aorta und der Wirbelsäule der Endteil des Duodenum, über welchen die Arteria mes. sup. samt der sie begleitenden gleichnamigen Vene ins Mesenterium eingebettet in der Gegend der Duodenojejunalgrenze hinwegzieht, sodass dieser Darmteil zwischen ihr und der Aorta wie in einer Gabel liegt. Der Stamm der Arterie verläuft in einem leichten nach links konvexen Bogen nach abwärts und findet seine Endteilung im Bereiche des untersten Ileum und Coecum. Die den Dünndarm versorgenden Äste gehen sämtlich von der linken convexen Seite des Hauptstammes ab. Aus der anatomischen Lage ist der Mechanismus des Verschlusses leicht ersichtlich. Die beiden Schenkel der Gabel, d. i. die Aorta und die Art. mes. sup., brauchen einander nur genähert zu werden, und das Lumen des zwischendurchtretenden Duodenums wird verengt bezüglich aufgehoben werden.

Bei gestellter Diagnose ergibt sich die Therapie von selbst. Der übermässig dilatierte und gefüllte Magen muss durch die Magensonde von seinem Inhalt befreit werden. Ist dies geschehen, so muss der das Mesenterium spannende Dünndarm aus dem kleinen Becken herausbefördert werden. Das lässt sich am einfachsten, wie es Schnitzler getan hat, dadurch erreichen, dass der Patient auf den Bauch gelegt wird. Will man noch ein übriges tun, so kann man nach Albrecht auch die position à la vache anwenden. Diese halte ich jedoch für zu weitgehend. Die Bauchlage ist viel bequemer und genügt völlig.

In jedem Falle, wo sich auch nur der Verdacht einer derartigen Darmocclusion regt, würde ich demnach die Magenspülung — sowohl aus therapeutischer als auch aus diagnostischer Rücksicht — und die sofortige Einnahme der Bauchlage empfehlen. Ist es eine mesenteriale Darmincarceration, so zeigt sich der Erfolg dieses so überaus einfachen Eingriffs — die Bauchlage kann nach jeder Operation, auch nach Laparotomien, ohne jeden Schaden eingenommen werden — spätestens in der nächsten Stunde, gewöhnlich aber sofort. Wie lange die Bauchlage bei günstiger Wirkung beibehalten werden muss, das wird der weitere Verlauf zeigen, jedenfalls so lange, bis ein Lagewechsel nicht mehr zum Erbrechen führt, da die Bauchlage ja ohne

jeden Schaden beliebig lange eingenommen werden kann. Führt die Einnahme der Bauchlage in einem so behandelten Falle keine auffallende Besserung herbei, so dürfte es sich mit grösster Wahrscheinlichkeit bei bestehender akuter Magenerweiterung um eine andere Form der hohen Darmincarceration handeln, und hier ist die Laparotomie der einzig beschreitbare Weg. Sollte sich nun aber wider Erwarten doch eine derartige Duodenalkompression finden, so könnte man sich entweder damit begnügen, den Dünndarm aus dem kleinen Becken herauszuholen und so die Kompression des Duodenum zu heben, oder es könnte, um ein derartiges Vorkommen für die Zukunft unmöglich zu machen, die bereits von Kundrat empfohlene Gastroenterostomie gemacht werden. Will man sich nur auf das Lösen der Compression beschränken, so muss nach vollendeter Operation der Patient sofort in Bauchlage gebracht werden, da andernfalls, wie ein derartiger von Hochenegg operierter Fall beweist, ein tödliches Recidiv eintreten kann."

Nicht selten nimmt das Erbrechen einen noch bedrohlicheren Charakter an; es tritt das sog. **schwarze Erbrechen (Nr. 3, Nr. 10, Nr. 13, Nr. 24, Nr. 25, Nr. 28, Nr. 29, Nr. 35, Nr. 48, Nr. 57, Nr. 75, Nr. 89, Nr. 105, Nr. 108, Nr. 128, Nr. 158, Nr. 159, Nr. 170, Nr. 177)** ein. Frisches und altes Blut kommt zum Vorschein. Dieses Bluten in den Magen braucht nur einmal stattzufinden und kann rasch vorübergehen, es kann aber auch sehr anhaltend und stark sein und das Leben in grösste Gefahr versetzen. Die Ursache desselben ist noch nicht recht aufgeklärt. v. Eiselsberg*) hatte dasselbe auf weniger oder mehr ausgedehnte Netz- und Mesenteriumunterbindungen zurückgeführt. v. Eiselsberg ist geneigt, „die Blutungen mit Billroth als Verschleppung von teils infizierten, teils wenig oder nicht infizierten Thromben aus der Operationsstelle der unterbundenen Netzstümpfe wahrscheinlich im Wege der rückläufigen Embolie aufzufassen. In der Tat ergab auch in einem der die Blutung bedingenden Geschwüre die miskroskopische Untersuchung eine Thrombose von keilförmiger Gestalt, so dass mit Wahrscheinlichkeit die Ursache des Ulcus in einer Embolie gesucht werden darf." Ich möchte glauben, dass es in vielen Fällen einfach darauf beruht, dass der Magen nach der Laparotomie gelähmt

*) Arch. f. klin. Chir. Bd. 66, 1902. S. 900.

wird und in ihm eine Stauung eintritt; die Blutung in den Magen ist also als einfache Stauungsblutung aufzufassen. Sobald der Magen durch die Sonde entleert wird und zusammenfällt, die Zirkulationsverhältnisse in der Magenwand sich bessern, hört das Erbrechen wie mit einem Schlage auf, besonders wenn die Peristaltik in Gang kommt. Derartige einfache Fälle, bei denen keine Verwachsungen gelöst waren, habe ich öfters beobachtet. Landow hat 2 Fälle von postoperativer Hämatemesis mitgeteilt, in denen er das Chloroform als die Ursache der Blutung beschuldigt. In Meinhard Schmidts Fall von Ectomie waren neben der Ligierung von Verwachsungen zwischen Netz und Gallenblase Manipulationen am Pylorus vorgenommen worden, so dass die nachträgliche Magenblutung event. auf diese Magenzerrung zurückzuführen ist.

Rodmann*) nimmt Sepsis an; für manche Fälle gewiss die einfachste Erklärung. Wie sind aber die Fälle **(Nr. 13.)** zu deuten, bei denen bei einer Temperatur von 36,5 °—37,5 ° C. und einem Puls von 70—80 Schlägen Magenblutungen ein- oder zweimal auftreten, um dann bei geeigneter Behandlung nicht wiederzukehren? Auf diese Fälle möchte ich meine obige Erklärung anwenden.

Friedrich u. Hoffmann**) kommen auf Grund ihrer Versuche zu dem Ergebnis, dass die Infektion der Thromben zur Nekrosenbildung in Leber und Magen — eine Annahme, der Engelhardt u. Neck huldigten — nicht erforderlich sei, sondern dass die Nekrosen lediglich als Folgen der Zirkulationsstörung durch embolischen Gefässverschluss anzusehen seien.

Sthamer***) fasst das Resultat seiner Untersuchungen in folgender Weise zusammen: „Es treten beim Meerschweinchen nach völlig aseptisch ausgeführter Ligatur und Resektion des Netzes Infarkte in der Leber und Geschwürsbildung im Magen auf, ohne dass bei der Obduktion Bakterienwachstum auf der Ligaturstelle sowohl wie aus den Infarktherden nachgewiesen

---

*) Rodmann, Gastric haemorrhage. The medical Times 1900, July 25.

**) Friedrich. Arch. f. klin. Chir. Bd. 59, p. 837.
Hoffmann. Diss. Leipzig, Bruno Georgi, 1900.

***) Sthamer, Zur Frage der Entstehung von Magengeschwüren und Leberinfarkten nach experiment. Netzresektionen. D. Z. f. Chir. Bd. 61, p. 517.

werden kann. Das Auftreten von Leberinfarkten und Magenulcerationen muss nicht durch die Anwesenheit von Bakterien bedingt sein.“

Weiterhin sind bekannt geworden Fälle von Ullmann (Ventralhernien), Meinh. Schmidt, Reichardt, Dehler (Gallensteinoperationen), Lauenstein (Nabelhernie), Mintz (Epityphlitisoperation), Kolomenkin (Nabelhernie und Adnexerkrankung), Burkhardt (supravaginale Amputation des Uterus), Landow (intraperit. Abszess, Gallensteinoperation, perityphl. Abszess), R. Pouves (Nabelhernie, Lithotripsie bei Blasenstein, Gallensteinoperation, Nephrotomie, Hernienoperation, Sectio alta, Ovariotomie, Hysterectomie) und Croom. Palitzsch gibt eine Übersicht über 33 in der Literatur beschriebene Fälle. Die 33 Fälle betreffen 19 Männer und 14 Frauen. Palitzsch beschreibt einen Fall aus der Trendelenburg'schen Klinik (Operation einer Inguinalhernie nach Bassini.)

Die Ursachen der postoperativen Haematemesis sind gewiss in verschiedener Richtung zu suchen. Dass das Chloroform dann und wann die Schuld trägt, habe ich schon vor Landow ausgesprochen; Zerrungen des Magens und Duodenums sind bei Gallensteinoperationen an der Tagesordnung und gewiss zu berücksichtigen. Die Unterbindung vom Netz ist fast bei jeder Gallensteinoperation nötig, so dass die Erklärung von Eiselsberg, Friedrich, Engelhardt und Neck, Sthamer für die meisten Fälle zutreffen könnte. Für die leichten, rasch vorübergehenden Fälle möchte ich einfach Stauung im Venensystem des gelähmten Magens annehmen. Während ich dieses schreibe, liegt ein Patient in meiner Klinik, der nach dem leichten Schlauchverfahren einmal einen Liter blutige Flüssigkeit erbrach und nach einmaligem Magenausspülen gesund wurde, nachdem die Peristaltik in Gang kam und der Magen seine Tätigkeit wieder einstellte. Solche Fälle sind entschieden häufiger als die, bei denen Sepsis zur Geschwürsbildung im Magen und Duodenum führt.

Was haben wir therapeutisch bei solchen postoperativen Blutungen zu tun? Prophylaktisch sorgen wir für gute Asepsis, hüten uns vor unnützen Zerrungen am Magen und vermeiden unnütze Unterbindungen des Netzes. Die Leber soll man nicht unnötig malträtieren. — Ist die Blutung eingetreten, dann könnte man darüber streiten, ob die Anwendung der Magen-

sonde am Platze ist, und viele werden der Meinung sein, dass durch diese Manipulation die Blutung event. vermehrt werde. Ich habe aber den Eindruck gewonnen, dass das nicht der Fall ist; im Gegenteil: es gibt kein besseres Mittel zur Bekämpfung solcher Blutungen wie die Anwendung der Magensonde und die so lange fortgesetzte Spülung mit 40° warmem Wasser, bis die Spülflüssigkeit klar abfliesst. **(Nr. 3, Nr. 28, Nr. 29.)** Weiter darf der Pat., der ganz ruhig liegen muss, stundenlang nichts trinken und bekommt, wenn irgend möglich, kein Morphium. Die Hauptsache ist, dass der Magen in Bewegung kommt und die Stauung aufhört, dass sobald wie möglich die Peristaltik anhebt. Immer und immer wieder macht man die Beobachtung, dass beim Eintritt des Kollerns das Bild sich ändert, und wenn erst Blähungen gehen, so ist mit diesem „Einsetzen der himmlischen Musik“ fast Alles gewonnen. Seifeneinläufe, Glycerinspritzen, Einlegen von Darmrohren müssen fortwährend abwechseln, und wenn ich auch die elektrische Darmeingiessung, wie sie Lejars beschreibt, bisher nicht nötig hatte, so möchte ich sie doch für die verzweifelten Fälle empfehlen. Auf p. 424 finden wir in der Technik dringlicher Operationen von Lejars, deutsch von Strehl, eine sehr ausführliche Beschreibung dieses Verfahrens.

Es kann in einem Buch, welches besonders der Technik der Operationen und der Therapie nachträglicher Störungen gewidmet ist, unmöglich auf all' die Theorien, die sich mit der Erklärung der postoperativen Hämatemesis beschäftigen, eingegangen werden. Wer sich für die Sache interessiert, den verweise ich auf die Arbeit von Nitzsche „Magenblutung bei Appendicitis“, (deutsche Zeitschr. f. Chir. Bd. 64, p. 180) und auf die Dissertation von Palitzsch „Beitrag zur Kasuistik der Haematemesis postoperativa“, Leipzig, Georgi, 1903. Ich selbst habe die Magenblutungen auch nach anderen Operationen (z. B. nach Nephrotomie, Appendicitis-Operationen, Herniotomien etc.) gesehen, sodass ich mich wundere, dass anderweitig so selten darüber berichtet wird. Vielleicht liegt das daran, dass dem Erbrochenen von Seiten der Ärzte nicht die genügende Aufmerksamkeit geschenkt wird, dass es fortgegossen wird, ehe der Arzt Gelegenheit hat, dasselbe genau zu untersuchen. Fast möchte ich glauben, sodass hierdurch die Seltenheit anderweitiger Beobachtungen sich erklärt; — wie dem auch sei, ich habe das schwarze Erbrechen genug beobachtet und bin bei der Nachbehandlung oft dagegen eingeschritten.

Selbst nach kurzen und leichten Appendicectomien von der Dauer von 30—40 Minuten habe ich das Bluterbrechen unter etwa 160 derartigen Operationen ca. 5mal beobachtet. Dafür zwei Beispiele aus der letzten Zeit:

J. B., 48jähr. Förster aus Elend im Harz.

Aufgen.: 28. 12. 03.

Operiert: 31. 12. 03. Appendicectomie; Lösung von Verwachsungen.

Entlassen: 21. 1. 04. Geheilt.

Anamnese: Pat. ist verheiratet, Vater von 4 gesunden Kindern. 3 Geschwister an Tuberkulose gestorben, Mutter an Lungenentzündung. Will immer gesund gewesen sein. Vor etwa 5 Wochen bemerkte Pat. einen Druck zuerst in der linken Seite des Leibes; dann einige Tage frei von Druck; 8 Tage später in der rechten Leibseite, nach der Hüfte zu ausstrahlend, spannendes Druckgefühl, das bis jetzt noch besteht. Pat. ist in der Zeit sichtlich abgemagert, besonders weil er in der Zeit fast nichts ass; Appetit war stark herabgesetzt, ab und zu Aufstossen. Stuhl war in den letzten Tagen etwas angehalten. Herr Sanitätsrat Dr. Haug-Schierke verordnete flüssige Diät, kalte Umschläge und empfahl dann, als keine Besserung eintrat, mich zu konsultieren.

Befund: Etwas anämischer Mann in mässigem Ernährungszustand. Im Abdomen rechts vom Nabel zwischen Gallenblasen- und Blinddarmgegend länglicher Tumor palpabel, der sich unter den Fingern rollen lässt; derselbe in mässigem Grade druckempfindlich.

Operation: Längsschnitt am lateralen rechten Rektusrand. Der Tumor ist das untere Ende des Ileum, welches durch strangförmige Verwachsungen an das Coecum herangezogen und eingeschnürt ist. Wurmfortsatz atrophisch, verwachsen und abgeknickt. Lösung der Stränge, Appendicectomie, Bauchdeckennaht mit Durchstichknopfnähten. Appendix atrophisch. Lumen für Sonde kaum durchgängig, das Ende etwas kolbig aufgetrieben. Sehr gute Sauerstoffchloroformnarkose, 40 Min. Dauer der Operation 30 Min.

Verlauf: Befinden nach der Operation gut; Puls kräftig, 76. Abends etwas Aufstossen; **dann plötzliches Erbrechen von über ½ Liter schwarzroter Flüssigkeit. Magenspülung eine Stunde später fördert nochmals reichliche Mengen gleicher blutiger Flüssigkeit zu Tage. 2 Kochsalzeinläufe.**

1. 1. 04. Pat. hat nicht wieder gebrochen, kein Aufstossen mehr. Blähungen bereits im Gang. Da Urin nicht gelassen werden kann, Abnahme mit dem Katheter.

2. 1. 04. Heute Morgen Urin spontan entleert. Blähungen gehen.

5. 1. 04. Gutes Befinden. Pat. führt ab.

12. 1. 04. Verbandwechsel. Wunde per primam geheilt; Entfernung sämtlicher Nähte.

18. 1. 04. Verband bleibt fort. Pat. steht auf.

21. 1. 04. Geheilt entlassen.

F. H., 21jähr. Handlungsgehilfe aus Quedlinburg.
Aufgen.: 16. 11. 03.
Operiert: 17. 11. 03. Appendicectomie.
Entlassen: 5. 12. 03. Geheilt.

Anamnese: Pat. ist sonst immer gesund gewesen. Am 22. Aug. dieses Jahres Blinddarmentzündung (starke Schmerzen in der rechten Unterleibseite, Erbrechen, Fieber). Pat. war 14 Tage krank. In den letzten 2 Jahren dauernd Verstopfung. Nach dem Anfall im August Stuhl regelmässig. September 2. Anfall von Blinddarmentzündung, der weniger heftig war, 14 Tage dauerte. Am 1. November letzter Anfall, und zwar sehr heftig, Schüttelfrost, hohes Fieber, Erbrechen. Dauer 10 Tage. Seitdem Wohlbefinden, guter Appetit, Stuhlgang regelmässig. Keine Schmerzen im Leib. Herr Dr. Grund-Quedlinburg sendet uns den Pat. zu.

Befund: In der Blinddarmgegend ein wurstförmiger, etwas druckempfindlicher Tumor tastbar.

Operation: 17. 11. 03. Gute Sauerstoff-Chloroformnarkose (40 Minuten, 30 gr). Längsschnitt am rechten äusseren Rektusrande. Appendix sehr verlängert, erigiert und sehr breit aufsitzend; zwischen mittlerem und äusserem Drittel Perforation ins Netz. Lösung einiger Verwachsungen. Excision. Schluss der Bauchwunde.

Verlauf: 17. 11. 03. Temperatur Abends 37,9. Puls 88. Viel Aufstossen. 3mal abends galliges Erbrechen, **im Erbrochenen Blutspuren.**

18. 11. 03. Temp. Morgens 37,6, Puls 86. In der Nacht viel Aufstossen, heute früh längere Zeit Singultus. **Magenspülung ergibt gallig gefärbte Flüssigkeit und mässig viel Blut.** Nachher Besserung. Temp. Morgens 37,5.

19. 11. 03. Temp. normal. Nachts wieder viel Aufstossen, heute früh noch einmal Erbrechen von etwas Galle. Magenspülung ergibt nur etwas gallig gefärbte Flüssigkeit. Danach lässt das Aufstossen nach. Abends fühlt sich Pat. wohl, hat nur noch ab und zu Aufstossen. Blähungen gehen.

20. 11. 03. Noch einmal Erbrechen von etwas Tee. Etwas Aufstossen. Befinden sonst gut.

21. 11. 03. Kein Aufstossen; kein Erbrechen. Befinden gut.

30. 11. 03. Entfernung der Nähte. Wunde per primam geheilt.

1. 12. 03. Steht auf.

5. 12. 03. Geheilt entlassen. —

Dass nach jeder Laparotomie einmal **Ileus** vorkommen kann, ist eine bekannte Tatsache. Gerade bei den Gallensteinoperationen werden oft so viele Verwachsungen gelöst, dass man eigentlich erwarten möchte, dass öfter einmal Ileus eintreten müsste. Und doch gehört echter Ileus nach einer Gallensteinoperation zu den grössten Seltenheiten und ist jedenfalls nicht

häufiger wie nach einer Laparotomie aus anderen Gründen. Beim Ileus ist es ein grosses Kunststück, zur richtigen Zeit einzugreifen. Operiert man zu früh, so macht man oft eine überflüssige Operation, und greift man zu spät zum Messer, so kann man nicht immer den Kranken retten. Eine sorgfältige Überwachung des Kranken, eine fast stündlich vorgenommene Untersuchung desselben werden in zweifelhaften Fällen uns über die Notwendigkeit eines chirurgischen Eingriffes Gewissheit verschaffen. Auch bei den bedrohlichsten Symptomen führen oft noch Magenspülungen und hohe Einläufe die gewünschte Peristaltik, Blähungen und Stuhlgang herbei. Meistenteils beruht der Ileus nach einer Gallensteinoperation auf Abknickung eines Darmstückes durch eine bei der Operation übersehene oder auch erst durch die Operation geschaffene Verwachsung. Man tut deshalb gut, bei jeder Gallensteinoperation wenigstens die nähere Umgebung der Gallenblase auf derartige Stränge zu revidieren und, wenn irgend möglich, auch das Coecum mit seinem Anhang zu besichtigen. Ich habe oben die Fälle erwähnt, in denen eine Berücksichtigung der Appendix dringend not tut oder wünschenswert erscheint.

Riedel hat nach einer Gallensteinoperation ausgedehnte **Diphtherie** des unteren Endes des **Ileum** auftreten sehen. Die Schleimhaut war schwarz verfärbt, mit grauen, fest haftenden Auflagerungen. Der Fall ist beschrieben in einer Arbeit über Darmdiphtherie nach schweren Operationen bei sehr geschwächten Kranken. (Deutsche Zeitschr. f. Chir. 67. Band, p. 402). Mir ist eine solche Komplikation nicht vorgekommen, doch führe ich sie der Vollständigkeit halber an.

Einmal habe ich nach einer Cystostomie, die allerdings durch eine Magenresektion kompliziert war, die Entwicklung eines suphrenischen Abszesses beobachtet. **(Nr. 54.)** In Fall **Nr. 70** war der **suphrenische Abszess** bereits operiert, als Pat. in meine Behandlung trat; es führte nur noch ein Fistelgang in den subphrenischen Raum.

Auf zweierlei Art kann von einer Eiterung im Gallengangsystem eine Infektion des subphrenischen Raums erfolgen: 1) durch Perforation der Gallenblase oder eines der grossen Gallengänge: es entsteht ein pericystischer Abszess in oder unter der Leber, der sich weiter bis auf die Leberconvexität d. h. auf den subphrenischen Raum ausdehnen kann; 2) durch

Platzen eines der Leberoberfläche nahe liegenden, mit Eiter angefüllten Gallengangs in den subphrenischen Raum hinein. Dieser Vorgang kann sich bei diffuser eitriger Cholangitis infolge Choledochusverschlusses durch Steine ereignen.

Für die Eröffnung des subphrenischen Abszesses stehen uns zwei Wege offen: 1) der perpleurale und 2) der abdominale. Der letztere hat den Vorzug, dass die Pleura nicht eröffnet zu werden braucht und eine Infektion der Bauchhöhle bei guter Technik leichter zu verhüten ist, wie die der Pleurahöhle, die sich nicht so sicher abschliessen lässt, wie die Bauchhöhle. Welchen Weg man bei der Eröffnung des subphrenischen Abszesses einschlägt, das hängt ganz von dem betr. Fall ab. Die Technik solcher Operation zu schildern, muss ich mir versagen.

Die Erörterungen über die akute Magendilatation, das Bluterbrechen etc. haben gezeigt, wie wichtig es ist, die Zufuhr von Flüssigkeit nach einer Gallensteinoperation genau zu überwachen. Es ist überhaupt von grosser Bedeutung, **die Diät nach einer Gallensteinoperation** genau zu regeln. Dieselbe richtet sich in erster Linie nach den Bedürfnissen des Kranken, resp. nach seinen Magen- und Darmverhältnissen. Ich gebe, was ich bereits oben erwähnte, im allgemeinen die ersten fünf Tage nur flüssige Kost. Die ersten 24 Stunden bekommt Pat. nichts per os, bei grosser Schwäche wird durch Kochsalzeinläufe per clysma, event. Kochsalzinfusionen und Öleinspritzungen nachgeholfen. Hat Pat. nicht erbrochen, so bekommt er am 2. Tage kalten Tee, und zwar nur alle 10 Minuten 2—3 Teelöffel voll. Auch ist Zitronenwasser, Tee mit Cognac erlaubt. Sekt gebe ich nicht, um den Kranken nicht unnütz den Leib durch die Kohlensäure aufzublähen; gegen schweren Rheinwein ist nichts einzuwenden. Am 3. Tage erlaube ich kalte Milch und Kaffee, und gewöhnlich erst am 4. Tage bittet sich Pat. eine leichte Fleischbrühe aus. Überhaupt wollen viele nur kalte Getränke, doch verordne ich heisse, wenn die Herztätigkeit schwach ist und eine Hebung des Pulses mir geboten erscheint. Sehr gern nehmen die Pat. vom 3. bis 4. Tage an Fleischgelée von Brand-London — ein ausgezeichnetes Präparat. Stuhlgang erfolgt gewöhnlich nie spontan vor dem 5. Tage; durch Einläufe, Glyzerinklystiere wird er angeregt und durch eine Gabe von Rizinusöl schliesslich in vollendeter Weise erzielt. Danach beginnt Pat. mit fester Kost, Zwiebacken, Kalbsbrieschen, Huhn, Taube,

und der Chirurg hat dann Gelegenheit, sich als tüchtiger Diätetiker zu zeigen und seinen Pat. klar zu machen, dass er nicht nur in seinem speziellen Fach, sondern auch in „Küche und Keller“ Bescheid weiss. Es ist oft geradezu ein Vergnügen, die Freude zu beobachten, welche Kranke empfinden, die oft Wochen lang so gut wie nichts genossen haben und plötzlich nach allerlei Leckerbissen Verlangen bekommen. Es ist in der Tat aber auch erstaunlich, wie ein Hydrops der Gallenblase oft die Magenfunktionen in Grund und Boden verderben kann, und wie schon 8 Tage nach Beseitigung des Hindernisses am Ductus cysticus sich beim Pat. ein Löwenhunger einstellt. Ich hatte, um nur ein Beispiel zu erwähnen, einmal eine Thüringerin operiert, die gleich mir — ich bin selbst Thüringer Kind — die Thüringer Kartoffelklösse mit Gänsebraten über alles liebte. (Thüringer Kartoffelklösse sind, beiläufig bemerkt, das unverdaulichste Essen, was es gibt. Die Kartoffeln werden gerieben, alles Nahrhafte herausgepresst, und es bleibt die pure Cellulose, die den Magen so belästigt, dass man gewöhnlich 24 Stunden überhaupt nichts mehr essen kann.) Besagte Pat. hatte 3 Monate vor der Operation kaum mehr wie Rotwein, Milch und etwas Cakes zu sich genommen und trotzdem oft genug erbrochen. 14 Tage nach der Operation hörte sie, dass es in meiner Küche Kartoffelklösse gab, sie war von einem solchen Heimweh nach dem heimatlichen Gericht erfasst, dass ich ihrem Bitten und Flehen nachgab und ihr einen Klos zukommen liess, den sie mit der gehörigen Menge fetter Sauce und Gänsebraten vertilgte. Aber der Magen, der 3 Monate lang so „schwer krank“ war, sagte nichts zu dieser ungewohnten Mahlzeit: die Pat. war am nächsten Tage ohne alle Beschwerden.

Ich erzähle diese Geschichte nicht, um diese Thüringer Kartoffelklösse für die Nachbehandlung der Gallensteinoperierten zu empfehlen; doch man sieht, wie rasch die Patienten sich oft erholen und schon nach 14 Tagen so gut wie alles essen können.

Ich lasse trotzdem die Gallensteinkranken 14 Tage ganz diät leben, nach 3 Wochen gehen sie aber allmählich zu der gewöhnlichen Kost über, und wenn sie entlassen werden, so gebe ich denselben folgende Ratschläge inbezug auf die Diät mit auf den Weg: Ein Gallensteinoperierter soll oft (alle drei Stunden) kräftige und leicht verdauliche Speisen zu sich nehmen. Er soll oft essen, da es festgestellt ist, dass dadurch der beste

Abfluss der Galle erzielt wird. Alles, was den Magen unnütz belästigt und die Verdauung erschwert, was ihm erfahrungsgemäss nicht bekommt, soll er fortlassen. Weitere Massregeln sind kaum nötig, vorausgesetzt, dass die Magen- und Darmfunktionen in Ordnung sind.

Am einfachsten ist die Diät auszuführen bei Ectomierten. Haben wir cystostomiert oder eine Hepaticusdrainage angelegt, so müssen wir auf die bestehende Gallenfistel resp. auf die Menge der ausgeschiedenen Galle Rücksicht nehmen.

Haben wir bei Ikterischen Anastomosen zwischen Gallensystem und Darm angelegt, so ist doppelte Vorsicht in der Diät nötig 1) wegen des Ikterus und 2) wegen der Darmnaht.

Welche Diät Ikterische zu halten haben, ist eine bekannte Sache: ich kann diese Frage übergehen, und dass man nach allen Laparotomien, bei denen man Magen und Darm genäht hat, mit der Kost doppelt vorsichtig ist, bedarf auch kaum näherer Begründung.

In einem normal verlaufenden Fall wird also ein Gallensteinoperierter 5 Tage nur flüssige Kost zu sich nehmen, dann 14 Tage leichte, feste Kost sich erlauben dürfen, um dann die gewohnte Ernährung wieder aufnehmen zu können.

Aber gar oft wird diese Regel durch Ausnahmen gestört! Die Magenfunktionen kehren meist nicht so rasch zur Norm zurück, wie in dem oben geschilderten Fall, und es bedarf aller Künste der Köchin, aller Überredungen des Pflegepersonals, um dem Patienten oft die vielbeneidetsten Leckerbissen, selbst Caviar und Austern, beizubringen. Besonders dann, wenn das Gallensystem infiziert ist, bleibt der Appetit lange aus, und so lange die Galle aus der Hepaticusdrainage herausfliesst, ist zwar der Durst sehr gross, der Appetit aber gering. Doch da gerade bei der Hepaticusdrainage die Infektion der Leber rasch schwindet und der Gallenfluss gewöhnlich schnell nachlässt, hebt sich auch schnell der Appetit, und die Kräfte der Patienten kehren zurück. Ich lege auf eine gute Verpflegung der Gallensteinkranken grossen Wert; trotz der besten Technik des Operateurs werden keine guten Erfolge erzielt, wenn die Küche nicht ihre Schuldigkeit tut. Ich habe in meiner Klinik die Einrichtung getroffen, dass für I., II. und III. klässige Patienten dieselbe Suppe gekocht wird und ein Fleischgericht für alle Klassen das gleiche ist. Fernerhin bekommen die Patienten dieselbe Kost,

wie ich selbst und meine Familie. Dadurch kann ich am besten die Güte der Speisen kontrollieren und bin sicher, dass auch die Beköstigung der Gallensteinkranken eine kräftige und nahrhafte ist. Jedenfalls ist es kein Fehler, wenn ein Bauchchirurg auch etwas vom Kochen versteht und nicht nur für Ordnung im Operations- und Verbandzimmer sorgt, sondern auch den Betrieb in der Küche kontrolliert.

Ich übe diese Kontrolle persönlich sehr gern aus, sofern es meine Zeit erlaubt, trotzdem ich weiss, dass viele Witze und üble Bemerkungen über meine Vorliebe für die Küche gemacht werden. Ich lasse derartige Reden gerne über mich ergehen, meine aber, dass der Ruf einer Privatklinik nicht darunter leidet, wenn auch die Art der Beköstigung die Operierten in jeder Art zufrieden stellt. Wie viele Klagen hört man nicht von Patienten über andere Kliniken! Arzt und Pflege sind gut, aber das Essen ist entsetzlich! Warum? Weil die meisten Chirurgen die Verwaltung ihrer Klinik fremden Leuten zu übertragen gezwungen sind, die „verdienen“ wollen und für viel Geld wenig liefern. An der Verpflegung der Operierten kann man, wenn sie gut sein soll, nichts verdienen, man müsste schon sehr hohe Verpflegungssätze feststellen. Deshalb habe ich es vorgezogen, die Verwaltung der Klinik und die Verpflegung der Patienten selbst zu übernehmen: so weiss ich, dass nicht am unrechten Ort gespart wird und kann die Operierten so ernähren, dass sie sich ordentlich erholen und wohl befinden.

Es ist natürlich nicht nötig, dass der Chirurg „mitkocht“, aber zweckmässig ist es, wenn der Leiter einer Privatklinik, falls er ein holdes Weib errungen und sein eigen nennen darf, mit diesem und Koch oder Köchin den Küchenzettel bespricht und für jeden Operierten ganz bestimmte Anordnungen trifft.

Liegt es doch auf der Hand, dass ein Patient, bei dem fast sämtliche Galle durch eine Hepaticusdrainage nach aussen geleitet wird, anders ernährt werden muss, als ein Kranker, dem nur die Gallenblase exstirpiert zu werden brauchte. Ich habe in der Ernährungstherapie von v. Leyden und Klemperer darüber Folgendes gesagt:

„Bei der Cystostomie, der Anlegung einer äusseren Gallenblasenfistel, leiten wir einen Teil der Galle ab und schädigen den Organismus insofern, als nur ein Teil der Galle für die

Verdauung ausgenutzt wird. Es ist hier nicht der Ort zu untersuchen, ob die Galle ein Sekret oder ein Exkret ist und ob sie bei der Verdauung wirklich die Rolle spielt, die man ihr beimisst. *) Auf jeden Fall steht fest, und ich habe das bei zirka 250 Gallenblasenfistelanlegungen beobachtet, dass eine Reihe von Operierten, obgleich sie durch die äussere Fistel 500 bis 800 gr. Galle täglich verlieren, durch diesen Verlust in ihrem Ernährungszustand gar nicht beeinträchtigt werden: trotzdem nur wenig Galle in den Darm fliesst, der Stuhlgang ganz farblos ist, haben sie guten Appetit, keinen grossen Durst und fast normale Verdauung. Andere wieder leiden schwer unter dem Gallenverlust, ja so schwer, dass sie in wenigen Tagen sehr herunterkommen und das Schlimmste befürchtet werden muss; sie verlieren vollständig den Appetit, klagen über fortwährenden Durst und magern entsetzlich ab. Die Ursache von diesem merkwürdig verschiedenen Verhalten kennen wir nicht, aber wir müssen in den Fällen der letzten Kategorie durch eine rationelle Ernährung die sinkende Lebenskraft zu erhalten suchen. Wir vermeiden besonders alle Fette, weil nach der Anlegung einer Fistel die Fettresorption im Darmkanal erheblich gestört ist, **) und geben eine kräftige, an Eiweis und Kohlehydraten reiche Kost, eventuell müssen wir, um überhaupt ernähren zu können, die Fistel schliessen oder eine Cholecystenterostomie ausführen, d. h. die Galle durch eine Anastomose zwischen Gallenblase und Darm der Verdauung wieder nutzbar machen.

Nach der Gallenblasenexstirpation ist es keineswegs nötig, eine andere Ernährung innezuhalten, als wie das bei jeder Laparotomie angezeigt wäre. Wenn auch Oddi ***) beobachtet hat, dass nach dieser Operation Heisshunger und gallige Diarrhöen eintreten sollen, so konnte der uns leider so früh entrissene

---

*) Vergl. Carl Voit, Über die Bedeutung der Galle für die Aufnahme der Nahrungsstoffe im Darmkanal. Stuttgart 1882 und L. Hermann, Lehrbuch der Physiologie. 11. Aufl. Berlin 1896, S. 198.

**) Während im normalen Zustand von 150—250 gr. Fett fast 99 pCt. resorbiert werden und nur 1 pCt. im Kot auftritt, wird nach Anlegung der Fistel ein grosser Teil des verzehrten Fettes unverändert wieder ausgeschieden, von 100—150 gr. Fett werden dabei nur 40 pCt. resorbiert, grössere Mengen Fett gar nicht mehr ertragen.

***) R. Oddi, Effeti dell'estirpazione della cistifellea. (Bullet. d. sc. med. Bologna 1888. Heft 3—4.)

Nasse *) von alledem nichts nachweisen, und ich selbst habe nach zahlreichen, von mir ausgeführten Gallenblasenexcisionen niemals eine Störung der Magen- und Darmtätigkeit beobachtet, die eine besondere Ernährung erheischte; zudem hat P. Rosenberg **) nachgewiesen, dass die Exstirpation der Gallenblase am Hunde nicht die mindeste Einwirkung auf die Verdauung hat, und W. Sachse ***) muss auf Grund von klinischen Beobachtungen die Frage, ob beim Menschen die Resorption der Nahrung Einbusse erleidet, wenn die Galle kontinuierlich in den Darm abfliesst, statt unter Mitwirkung der Gallenblase periodisch abgegeben zu werden, verneinen.

Sehr vorsichtig mit der Ernährung muss man nach Choledochotomien sein: gewöhnlich handelt es sich um sehr geschwächte Individuen, die schon lange an Ikterus und dessen Folgen gelitten haben und durch bei der Cholämie nicht selten auftretende Blutungen in ihrem Kräftezustande stark heruntergekommen sind. Dazu ist die Choledochotomie eine sehr schwierige Operation, die leicht zu Kollaps führt und eine recht lange Überwachung inbezug auf die Ernährung erfordert. Man tut gut, bei dem nach der Operation nicht immer sofort schwindenden Ikterus alle fetten, schwerverdaulichen Speisen fortzulassen; es dauert gewöhnlich 14 Tage, meist noch länger, ehe jede Spur des Ikterus beseitigt ist, und so lange dürfte eine fettfreie Nahrung zu reichen sein. Dass auf der anderen Seite nach schwächenden Operationen eine recht kräftige Ernährung am Platze ist, versteht sich von selbst.

Es ist eine bekannte Tatsache, dass eine reichliche Mahlzeit ein besseres Cholagogum ist als alle Arzneimittel, denen man galletreibende Kraft nachrühmt (Olivenöl, salizylsaures Natron u. s w.); wir werden in Fällen, in denen Steinreste im Choledochus zurückgeblieben sind und durch den Gallenstrom herausgeschwemmt werden sollen, von dieser Erfahrungstatsache Gebrauch machen, um dadurch die Kraft des Gallenstromes zu erhöhen; leider liegt der Appetit, so lange der Choledochus

---

*) Nasse, Über Experimente an der Leber und den Gallenwegen. Archiv f. klin. Chirurgie. Bd. XLVIII. S. 885.

**) Über den Einfluss der Gallenblasenxstirpation auf die Verdauung. Pflügers Archiv. Bd. LIII. Heft 9—10. 1893.

***) Über die Resorption der Nahrung bei Verschluss des Gallenblasenganges. Dissert. Berlin 1894.

durch Steine verstopft ist, derartig darnieder, dass kräftige, reichliche Mahlzeiten von den Operierten nicht angenommen werden."

Ehe ich zu der speziellen Nachbehandlung, welche die verschiedenen Operationsmethoden erfordern, übergehe, will ich beschreiben, wie ich an meinen Operierten einen **Verbandwechsel** vornehme. Man wird daraus ersehen, dass diese Prozedur sehr einfach vor sich geht und nicht solche Umstände macht und Vorbereitungen erheischt, wie man das nach Riedel's Schilderung annehmen sollte. Riedel verlangt 3 Wärter, 2 stärkere und einen schwächeren, also event. Pflegerin und spricht sogar von einem Wärter Nr. 4. Ich halte es für dringend nötig, dass in einer Klinik genügend Personal vorhanden ist, aber zu einem Verbandwechsel ist eine solche Mobilmachung von 4 Leuten ganz und gar unnötig. Ich habe keine 3 oder 2 Wärter, sondern nur 2 und zwar einen starken (Wärter) und einen schwachen (Wärterin) und werde damit sehr gut fertig. Der starke Wärter fasst den im Bett liegenden Kranken so von hinten, dass er mit den flachen Händen in die Axilla greift und die Hände ausgestreckt an den Brustkorb legt, die Wärterin fasst die Beine. Der Kranke soll alles ruhig an sich vornehmen lassen, er legt seine Hände auf die Brust und macht nur die Knie steif; so wird er auf die Fahre gelegt und von dieser wieder, so bald er im Verbandzimmer angekommen ist, auf den Verbandtisch. Eine „besondere Verbandrede" halte ich nicht. Der Patient braucht bei Abnahme des Verbandes, wenn man diesen nicht durchschneiden will, weiter nichts zu tun als die Kniee krumm zu machen und das Gesäss zu lüften; das ist alles. Ich habe niemals bemerkt, dass der Pat. mit den Beinen in die Luft fährt und dadurch an seiner Wunde zerrt oder sie gar sprengt. Ist der Verband resp. die Binde mit Galle durchtränkt, so schneide ich sie durch, ist das nicht der Fall, so werden die Binden, (breite Cambricbinden) abgewickelt, damit sie vom Wärter gekocht und zu weiteren Verbänden verwandt werden. Gaze und Watte nehme ich nur mit der Pinzette ab, nie mit den blossen Fingern. Die Entfernung der tamponierenden Gaze geschieht unter reichlicher Verwendung von 40° C. warmer Kochsalzlösung. Ich spüle so lange, bis die Gaze völlig gelockert ist und ohne Schmerzen sich entfernen lässt. Jenachdem an dem Pat. eine Cystostomie, Ectomie oder Hepaticusdrainage vorgenommen

worden ist, spüle ich Gallenblase oder Gallengänge mit steriler Kochsalzlösung so lange aus, bis die Flüssigkeit klar wieder zurückfliesst. Bei der unkomplizierten Ectomie ruft die Beseitigung der das Leberbett deckenden Tampons gewöhnlich eine mässige Nachblutung hervor, die aber unter erneuter Tamponade stets steht. Auch wird durch Eröffnung kleiner und kleinster Gallengänge nicht selten ein Gallenfluss geringer oder grösserer Art hervorgerufen. Derselbe ist ohne alle Bedeutung. Eine neue Tamponade wird nicht eher eingeführt, bis der letzte Tropfen Spülflüssigkeit mit Kornzange und Gaze weggetupft ist. Dabei kann der Chirurg so recht seine leichte Hand zeigen. Die neue Tamponade, die dann folgt, sei locker, aber immer so umfangreich, dass alle Buchten der Wundhöhle ausgefüllt werden.

Die Spülung mache ich mit einem Irrigator, der aus Emailleblech hergestellt ist und ca. 4 Liter Wasser aufnehmen kann. Irrigator samt Schlauch wird jeden Morgen von dem Wärter ausgekocht und dann so hoch an der Wand des Verbandzimmers aufgehängt, dass genügender Druck vorhanden ist und die Spülung bequem vorgenommen werden kann. Zwischen jedem Verbandwechsel wird das Gummiansatzrohr am Schlauch des Irrigators mit den Instrumenten zusammen ausgekocht. Der Irrigator wird direkt aus dem Kochsalzapparate mit neuer physiol. Kochsalzlösung versehen.

Die Entfernung der Fäden geschieht bei dem ersten gründlichen Verbandwechsel, also 14 Tage post op.; durch die Unterlegung des Bronce-Aluminiumdrahts wird das Herausziehen der Fäden sehr erleichtert. Man zieht mit einer Pinzette den Draht an und verfolgt ihn bis zum Knoten. Etwaige darüber gewachsene Granulationen schiebt man mit der Spitze der Schere zurück. Schneidet man nun unterhalb der Drahtknoten die Seide durch, so muss der ganze Seidenfaden inkl. Knoten folgen. Die dabei entstehende Blutung aus den Granulationen ist der Rede nicht wert und steht bei der folgenden Tamponade.

Nur in Ausnahmefällen, wenn die Bauchdeckenfäden zu fest angelegt sind und durchschneiden oder eine Bauchdeckeneiterung eingetreten ist, entferne ich die Fäden eventuell schon vom fünften Tage ab **(Nr. 58)**, sichere aber die feste Heilung der Bauchwunde durch Heftpflasterstreifen. — Wenn nach 14 Tagen die Revision des Verbandes ergibt, dass die Tampons noch sehr fest sitzen, kann man auch mit ihrer definitiven Entfernung

noch einige Tage warten oder durch Baden, Kochsalzirrigationen, Anwendung von Wasserstoffsuperoxyd die Gaze zu lockern suchen (**Nr. 43**).

Fast alle meine Verbandwechsel habe ich ohne Narkose und ohne vorherige Injektion von Morphium vorgenommen. Nur bei sehr ängstlichen Patienten — sehr nervösen Damen etc., denen es schon ein Gräuel ist, in das Verbandzimmer und auf den „schrecklichen Tisch" transportiert zu werden — wende ich Narkose an und zwar den **Ätherrausch** (**Nr. 58**). Ich kann aber die Narkosen schnell zählen, die ich je beim Verbandwechsel einleiten liess.

Die weiteren Einzelheiten des Verbandwechsels sollen in den folgenden Kapiteln beschrieben werden. —

II. Spezieller Teil der Nachbehandlung.

Wir haben schon im speziellen Teil der Technik bei dem Kapitel Schleim- und Gallenfisteln so viele Bemerkungen über die Nachbehandlung nach Cystostomie machen müssen, dass es fast unnötig erscheinen könnte, in einem besonderen Abschnitt die Nachbehandlung der verschiedenen Operationen am Gallensystem abzuhandeln. Es ist aber bei der Wichtigkeit der Sache gewiss am Platze, eine zusammenfassende Darstellung der Nachbehandlung zu geben, wobei ich Gelegenheit finde, auf nähere Einzelheiten hinzuweisen, die ich oben nur kurz oder gar nicht berührt habe.

An erster Stelle wollen wir die Nachbehandlung der Cystostomie besprechen.

1) Die Nachbehandlung der Cystostomie.

Wenn man an der Gallenblase eine Fistel angelegt hat, so fliesst aus dieser entweder Galle, wenn der Cysticus offen ist, oder Schleim, wenn er geschlossen ist. Manchmal fliesst abwechselnd Schleim und Galle, ein Zeichen, dass der Ductus cysticus resp. der Hals der Gallenblase sich vorübergehend schliesst und wieder öffnet. Bei beweglichen Steinen im Hals der Gallenblase, bei ansteigenden und absteigenden Entzündungsvorgängen an dieser Stelle können wir diesen Wechsel der bald schleimig, bald gallig abfliessenden Flüssigkeit beobachten. Fliesst Galle, so hat es keinen Zweck, dieselbe in den Verband (wie das Riedel tut) oder gar in die Betten laufen zu lassen, sondern man fängt die

Galle auf. Bei Riedel's Methode — er verwendet nur ein kurzes Drain — „schwimmt Pat. am nächsten Morgen meist in Galle“. Trotzdem verbindet ihn Riedel nicht, um keine unnützen Schmerzen zu machen. Warum Riedel seinen Pat. dieses Gallenbad verordnet, und warum er sie nicht trocken legt, ist mir rätselhaft. Ich habe früher auch so verfahren wie Riedel und nur ein kurzes Rohr eingelegt, aber den Patienten war es unangenehm, vielen sogar ekelhaft, „in der Galle zu schwimmen“, und seitdem habe ich die Gallenblase so drainiert, dass ein langer Gummischlauch aus der Gallenblase durch den Verband hindurch in eine neben dem Kranken liegende Flasche (am besten männliches Urinal) geführt wird. Seitdem ist es Regel, dass der Verband 14 Tage liegen und, was die Hauptsache ist, auch trocken bleibt. Ich brauche ihn erst nach 14 Tagen zu wechseln. Riedel verbindet nach 24 Stunden noch nicht, aber nach 48 Stunden. Er verbindet also in 14 Tagen 13 Mal. Schade um die schöne Zeit, die man besser verwenden kann, und schade um das Verbandzeug und das Geld, welches diese Verbände kosten! Unter 3 Mk. wird man kaum einen grossen Gallenverband bekommen. Wenn ich im Jahre 100 Gallenoperationen mache, so erspare ich mir durch meine Art der Drainage, die auch bei der Hepaticusdrainage zur Anwendung kommt, ca. 1300 Verbände = 3900 M., d. h. ich erspare das Geld dem Kranken.

Es ist höchst selten, dass einmal meine Art der Drainage nicht funktioniert, d. h., dass neben dem Rohr Galle in den Verband tritt. Ist das der Fall, so überwickele ich die feuchte Stelle, wenn die Gallendurchnässung geringfügiger Art ist. Ist sie sehr ausgedehnt, so nehme ich den Verband ab bis auf die Gaze, die direkt in der Wunde und auf der Wunde liegt. Oft kommt es danach nicht wieder zur Durchfeuchtung des Verbands, und dann brauche ich den eigentlichen Verbandwechsel erst 14 Tage post op. vorzunehmen.

Die Drainage hat niemals eine Infektion der Gallenblase bedingt, vielleicht deshalb nicht, weil ich sehr darauf sehe, dass die Flasche, welche die Galle aufnimmt, öfter ausgekocht wird. Um das durch den Hals der Flasche tretende Rohr lege ich Watte ein, so dass die Flasche luftdicht abgeschlossen ist. Eine Infektion halte ich bei gut fliessender Galle überhaupt für ausgeschlossen. Sistiert der Gallenfluss, so ist eine Infektion bei der Riedel'schen Methode auch unter dem besten Verbande möglich.

Der Gallenfluss aus der Cystostomiefistel dauert im Durchschnitt 4 Wochen. Ich entferne fast immer nach 14 Tagen das Rohr aus der Gallenblase, damit die Fistel zuheilen kann. Dann ist gewöhnlich täglicher Verbandwechsel nötig, da die Galle den Verband durchnässt. Ich benutze diese Gelegenheit, um die Gallenblase mit physiol. Kochsalzlösung auszuspülen, damit die letzten Reste der Entzündung sicher beseitigt und etwa bei der Operation übersehene Steine herausgespült werden. **(Nr. 7, Nr. 8, Nr. 11, Nr. 19, Nr. 23, Nr. 72, Nr. 77, Nr. 83, Nr. 177.)**

Auch hiebei sehe man darauf, dass man die Steine in toto entfernt, doch lässt sich nicht immer eine Zertrümmerung der Steine bei der Extraktion verhüten. **(Nr. 14, Nr. 19.)** Nach 4 Wochen ist die Fistel so eng, dass kaum mehr Galle hervortritt. Die noch bestehende Wunde ist meist nach weiteren 14 Tagen völlig geheilt.

Die Entfernung der Fäden und derjenigen Tampons, welche zwischen den Silberdrähten und den äusseren Wundrändern liegen, erfolgt bei der Beseitigung des Drainrohrs am 14. Tage post operat. Durch reichliches Spülen mit physiol. Kochsalzlösung werden die Gazestücke auf und in der Wunde erweicht, bis sie dem leichten Zug der Hakenpinzette folgen. Das eingenähte Drainrohr kommt gewöhnlich von allein heraus, da sich der fixierende Faden bereits abgestossen hat. Die Drähte zu entfernen macht gewöhnlich gar keine Umstände, auch wenn sie im wüsten Wirrwarr durcheinanderliegen. Man braucht nur den Draht bis an den Knoten zu verfolgen, zieht ihn fest an und schneidet unterhalb des sichtbaren Knotens die Seide durch. Dann folgt der Faden. Oft haben auch die Fäden durchgeschnitten und lassen sich leicht entfernen. Man muss darauf sehen, dass kein einziger Seidenfaden in der Wunde zurückbleibt. Ist das der Fall, so lässt die Heilung länger auf sich warten und tritt nicht eher ein, bis der betr. Faden sich ausgestossen hat oder entfernt wurde.

Stösst sich ein Knoten in die Gallenblase ab, so kann es zum Rezidiv kommen, indem sich der Faden inkrustiert und zu neuer Entzündung und Steinbildung Veranlassung gibt. **(Nr. 67.)**

Die Bauchdeckenfäden werden je nach der Art ihrer Reaktion vom 10.—16. Tage entfernt. Bei Stichkanaleiterung entferne ich sie möglichst bald, bei sterilem Verlauf erst am 14.—16.

Tage. Der Vorsicht halber lege ich dann ober- und unterhalb der Cystostomiefistel zwei ca. 30—40 cm. lange und 3 cm. breite Heftpflasterstreifen quer über den Bauch, damit die junge Narbe vor den Insulten des Hustens und unvorsichtigen Bewegungen geschützt ist. Läuft die Galle klar ab, so wird die kleine Wunde rings um die Fistel ebenfalls durch einen Heftpflasterstreifen zusammengezogen. Auf diese Weise ist es mir gelungen, schon nach 3—4 Wochen fast völlige Heilung zu erzielen. Die meisten meiner Cystostomie-Patienten entlasse ich nach 4 Wochen und übergebe sie der Behandlung der Kollegen, die sie mir überwiesen haben. Bildet sich nach einer Cystostomie eine Schleim- oder eine komplete Gallenfistel aus, so ist die weitere Behandlung nach Grundsätzen zu leiten, die ich bereits oben unter dem Kapitel: Gallen- und Schleimfisteln besprochen habe.

2) Die Nachbehandlung der Ectomie.

Obwohl die Cystostomie die einfachste Operation am Gallensystem ist, kann ihre Nachbehandlung viel schwieriger sein, wie die der Ectomie.

Eine glatt verlaufene Ectomie stellt oft in den ersten 14 Tagen an den Arzt gar keine besonderen Anforderungen. Tritt kein Erbrechen ein, gehen die Blähungen spontan nach 24—48 Stunden ab, bleiben Puls und Temperatur normal, wird der Verband weder von Blut noch von Wundsekret durchfeuchtet, so unterscheidet sich die Nachbehandlung eines Ectomierten in Nichts von der einer gewöhnlichen Laparotomie.

Auf einige Abweichungen im Verlauf will ich im Folgenden hinweisen.

1. Der Verband kann mit Blut durchtränkt werden. Ich verhalte mich dabei folgendermassen:

Tritt die Durchtränkung noch am Operationstag ein und ist der Blutfleck im Verband nicht sehr gross, so wird einfach etwas Watte aufgelegt und der Puls dauernd geprüft. Bleibt der Puls gut und nimmt der Blutfleck an Umfang nicht zu, so sehe ich von weiteren Massnahmen ab. Die Blutung kann entweder aus den Bauchdecken oder aus dem Leberbett oder aus der Art. cystica, deren Ligatur nachgegeben hat, stammen. Man sei mit einer Revision der Wunde nicht zu voreilig. Es kann sehr stark aus dem Leberbett bluten, aber eine Entfernung der Tampons würde die Blutung nur verschlimmern. Nur wenn

der Patient stark blutet, d. h. der Verband oft gewechselt werden muss, wenn er anfängt, anämisch zu werden, muss man Verdacht haben, dass die Blutung aus der Art. cystica stammt, und dann ist allerdings ein Nachsehen zu erwägen. Es ist nicht leicht, in solchen Situationen das Richtige zu treffen und zu entscheiden, ob man nachsehen soll oder nicht. Wie gesagt, nur in bedrohlichen Fällen entschliesse ich mich zur erneuten Operation. Im Übrigen begnüge ich mich damit, mit den bekannten Mitteln den Patienten über den Blutverlust hinwegzubringen. Kochsalzinfusionen wende ich ungern an, da sie die Blutung wieder anregen können, Kochsalzklystiere scheinen mir rationeller.

Man muss bedenken, dass eine erneute Unterbindung der Art. cystica eine Wiedereröffnung fast der ganzen Bauchwunde erfordert. Wir machen also eine erneute Laparotomie und dürfen bei ihr keine der aseptischen Massnahmen ausser acht lassen, die wir bereits bei der ersten Operation anwandten.

Lebensgefährliche postoperative Blutungen aus dem Leberbett und der Art. cystica sollten einem guten Chirurgen nicht vorkommen, vorausgesetzt, dass Patient keinen Ikterus hat. Cholämische Blutungen verhütet die Technik nicht. Bei ihnen nützt eine lokale Behandlung auch sehr wenig, dieselben müssen wir, wie wir schon bei den Vorbereitungen auseinandergesetzt haben, durch Darreichung von Chlorcalcium und Injektion von 2% Gelatine-Lösung zu verhüten suchen.

Schwere Blutungen nach der Ectomie habe ich in mehr als 400 solchen Operationen nur zweimal beobachtet. Einmal gab die Ligatur an der Art. cystica wenige Stunden nach der Operation nach, so dass eine Wiedereröffnung der Bauchhöhle sich nötig erwies, das zweite Mal kam die Blutung erst 15 Tage post. op. Hier liessen sich die Unterbindungsfäden bei dem nach 14 Tagen vorgenommenen Verbandwechsel ganz leicht entfernen. Am nächsten Tage (ca. 36 Stunden nach dem Verbandwechsel) trat eine sehr heftige Blutung ein; der Verband wurde schnell mit Blut durchtränkt, und als er abgenommen wurde, quoll das Blut im Strom aus der Tiefe hervor. Ein mit Gelatinelösung getränkter Gazestreifen stillte die Blutung; diese wiederholte sich zweimal, so dass stets wieder erneute Tamponade nötig war. Dann heilte die Wunde rasch. Diese Blutung stammte sicher aus der Arteria cystica. Warum die Patientin eine so geringe Neigung zur Blutgerinnung zeigte, ist mir nicht

klar geworden. Jedenfalls handelt es sich um einen Ausnahmefall, der aber gewiss alle Beachtung verdient. Der Fall ist erst kürzlich beobachtet worden, so dass ich ihn in die Casuistik des II. Teils nicht mehr unterbringen konnte. Übrigens bot er ausser der Blutung in technischer Hinsicht keine weiteren Besonderheiten.

2. Der Verband kann mit Galle durchtränkt sein. **(Nr. 34, Nr. 39, Nr. 40—42, Nr. 52, Nr. 60, Nr. 62).** Entweder ist die Ligatur vom Ductus cysticus abgeglitten **(Nr. 34, Nr. 39)**, oder aber durch die Ablösung der Gallenblase von der Leber sind kleinere Gallengänge eröffnet worden **(Nr. 52, Nr. 60)**, aus denen nun die Galle in die Tamponade tritt. Durchtränkung des Verbandes mit Galle bedingt keine Erneuerung des Verbandes. Ich lasse die Tamponade ruhig liegen und wechsle nur die aufgelegten Gazeschichten. Die Galle schadet auch dann dem Peritoneum nichts, wenn sie infiziert ist. Gallige Durchtränkung des Verbandes hat sogar den Vorteil, dass die spätere Entfernung der Tampons wesentlich leichter ist, wie bei ganz sterilem Verlauf. Die Ligatur am Ductus cysticus kann nachgeben, wenn sie schlecht angelegt ist; entweder lag sie zu locker, oder es war ein zu kurzes Stück des Ductus cysticus gefasst. Die Regel ist, dass ein Gallenfluss post Ectomiam rasch vorübergeht, hält er an, so ist es möglich, dass ein Stein im Choledochus übersehen wurde. **(Nr. 41.)** Hinter diesem hatte sich die Galle gestaut, und die Ligatur musste dem erhöhten Druck nachgeben. Aber auch bei Steinen im Ductus choledochus kann der Ductus cysticus sich wieder schliessen. Selbst walnussgrosse Steine im Ductus choledochus verhindern nicht die Heilung einer Cysticusfistel, wenn sie im erweiterten Choledochus die Galle neben sich vorbei in das Duodenum gelangen lassen.

In Fall **Nr. 41** ging der im Choledochus übersehene Stein trotz offenem Cysticus ab, wonach rasch der Gallenfluss nach aussen hin nachliess. Man wolle die in der Epicrise dieses Falls ausgesprochene Mahnung wohl beherzigen! Auch Fall **Nr. 42** ist in dieser Richtung von Bedeutung!

Permanenter Gallenfluss aus einer Cysticusfistel fordert, wenn der Patient herunterkommt, von vielen Koliken geplagt wird, nochmalige Laparotomie resp. Revision des Ductus choledochus, Entfernung des übersehenen Steins, Hepaticusdrainage. Findet man keinen Stein, so muss man daran denken, dass

Adhäsionen, Lymphdrüsen, Schwellung des Pankreaskopfes, abnorme Engigkeit des Choledochus den Abfluss der Galle in den Darm verhindern können und wird eventuell eine Cystico- resp. Choledocho-Enterostomie vornehmen müssen.

3. Durchtränkung des Verbandes mit Wundsekret erfordert Entfernung der Tampons, wenn diese riechen und der Verdacht besteht, dass hinter denselben eine Sekretanhäufung stattgefunden hat. Aber auch hier sei man in den ersten Tagen mit der Entfernung des Verbandes nicht zu voreilig, nur hohe Temperaturen, schlechter Puls, sehr gestörtes Allgemeinbefinden rechtfertigen eine vorzeitige Abnahme des Verbandes resp. Entfernung der Tamponade.

Ich lasse den Verband gewöhnlich 14 Tage lang liegen und unterscheide mich in dieser Beziehung von vielen Chirurgen, die bereits am 4. oder 5. Tage mit der Lockerung der Tampons beginnen. Ich bin einerseits der Meinung, dass ein sicherer Abschluss der Bauchhöhle vor 12—14 Tagen nicht erreicht ist, **(Nr. 63)** und andererseits kann ich nicht recht daran glauben, dass durch ein zu langes Liegenlassen der Gaze eine sekundäre Infektion der Wunde erfolgen kann. Das ist jedenfalls bei frühzeitiger Entfernung der Tampons viel eher möglich. Eine geringe Infektion wird wohl zuweilen bei lange liegenden Tampons eintreten, aber diese schadet weder der Wunde noch dem Patienten etwas.

Die Entfernung der Tampons geschieht wie bei der Cystostomie unter gleichzeitiger ausgiebiger Spülung mit 40° C. warmer Kochsalzlösung. Die Tampons werden gelockert und einer nach dem andern entfernt. Dann wird die Höhle durch sterile Gaze trocken gelegt und neu tamponiert.

Zugleich entferne ich die Haut- und Durchstichnähte und, wenn sie locker sind, auch die Ligaturen des Ductus cysticus und der Art. cystica. Gewaltsames Ziehen an diesen Ligaturen ist verboten; das macht unnütz Schmerzen, und es kommt gar nicht darauf an, ob die Ligaturen nach 14 oder nach 28 Tagen zum Vorschein kommen.

Die Hepatopexiefäden, unter welche Draht gelegt ist, nehme ich meist beim ersten Verbandwechsel (14 Tage post op.) fort, da später die Granulationen über den Draht wegwachsend die Entfernung erschweren. Bei ganz sterilem Verlauf sitzt die Gaze oft recht fest. Die gewaltsame Entfernung würde

Schmerzen und unnötige Blutung aus dem Leberbett verursachen. Ich lasse die Gaze unter solchen Umständen auch bis zum 21. Tage liegen und feuchte sie immer nur mit physiol. Kochsalzlösung an, wodurch ich die spätere Entfernung wesentlich erleichtere. Auch die Verwendung von Wasserstoffsuperoxyd ist oft von Vorteil.

Meistenteils sind nach 3 Wochen alle Tampons und Fäden beseitigt, es besteht nur noch ein schmaler Wundtrichter, den man entweder locker ausstopfen oder auch mit Gummi- oder Glasdrain versehen kann.

Vier Wochen nach der Operation ist die Wunde in der Tiefe geschlossen, und nur noch eine seichte Granulation bedarf der Höllensteinätzung, um nach 2 weiteren Wochen völlig überhäutet zu sein.

Den Schmerz nach einer Höllensteinätzung beseitigt man bekanntermassen augenblicklich durch eine sofortige Bespülung mit physiol. Kochsalzlösung.

Durch Heftpflaster kann man den Verschluss der Wunde erheblich beschleunigen. Wenn man keine Ausstopfung der Wunde mehr nötig hat, kann man die Wundränder durch Heftpflaster so einander bringen, dass ein erstaunlicher Fortschritt in der Heilung erreicht wird.

Was die Diät bei der Ectomie anlangt, so bedarf es hier, wenn kein Ikterus besteht, keiner besonderen Anordnungen. Ich habe nie beobachtet, dass die Ectomie irgendwie die Magen- oder Darmfunktionen alteriert. Ich gebe also Ectomierten dieselbe Diät wie jeden anderen Laparotomierten. Genauere Angaben habe ich bereits im allgemeinen Teil der Nachbehandlung gemacht.

Ectomierte lasse ich nach 3 Wochen aufstehen und entlasse sie, wenn sie aus der Umgebung von Halberstadt stammen, am Schluss der 4. Woche. Sind sie weither zugereist, so ist der Kräftezustand bei der Entlassung massgebend. Wer wünscht, dass erst alles geheilt sein soll, muss 5—6 Wochen in der Klinik bleiben.

3. Die Nachbehandlung der Choledochotomie und der Hepaticusdrainage.

Da wir in den meisten Fällen bei der Choledochotomie resp. Hepaticusdrainage zugleich die Gallenblase entfernen, ist die

Nachbehandlung der Choledochotomierten nicht viel anders wie die der Ectomierten.

Doch liegt ausser dem Tampon für das Leberbett noch ein Rohr in der Choledochusincision, durch welches wir die Galle ableiten. Mit der Entfernung dieses Rohrs beginnt die eigentliche Nachbehandlung der Hepaticusdrainage. Mein früherer Assistent, Herr Stabsarzt Dr. Berger, hat eine ausgezeichnete Arbeit im Langenbeck'schen Archiv über die Hepaticusdrainage geschrieben und eine mustergültige Beschreibung der Nachbehandlung gegeben, die ich im Folgenden anführe. Vorher will ich noch erwähnen, dass ich das Hepaticusrohr einlege, damit die infizierte Galle abfliessen kann und nicht, wie Riedel anzunehmen scheint, damit Steine durch das Rohr abgehen sollen. Das ist nie meine Absicht gewesen. Die Steinentfernung können wir meist nicht der Natur überlassen, sondern müssen sie selbst vornehmen. Ein ganz kleines Konkrementchen kann einmal gelegentlich durch das Rohr abgehen, in den allermeisten Fällen beginnt die Steinentleerung erst dann, wenn wir den ersten Verband wechseln. Dieser bleibt — wie Berger schildert — in der Regel 14 Tage unberührt liegen; in dieser Zeit fliesst fast alle von der Leber gebildete Galle durch das Rohr nach aussen, der Stuhl ist völlig acholisch, nur in wenigen Fällen beginnt er schon nach einigen Tagen sich zu färben, wenn nämlich in dem erweiterten Choledochus die Galle am Rohre vorbei zum Darm abfliessen kann. Drückt der Verband oder kommt an einer Stelle Wundflüssigkeit, Blut oder Galle durch, so werden die oberen Verbandschichten gewechselt. Nur ausnahmsweise wird vor Ablauf der 2. Woche Rohr und Tamponade entfernt, wenn sich das Rohr verstopft oder hinter der Tamponade eine Sekretstauung stattfindet, sowie wenn man annehmen kann, dass durch die Tamponade eine Abknickung des Duodenum stattfindet, und endlich, wenn der Austritt von Magen- oder Darminhalt anzeigt, dass der Intestinaltraktus mit dem Wundtrichter in Kommunikation getreten ist. Sonst werden erst am 14. Tage post op. die Gazetampons unter reichlichem Spülen mit physiologischer Kochsalzlösung, die auf 40° C. erwärmt ist, entfernt und das Rohr herausgezogen. Meist hat sich die Naht, welche es am Choledochus fixierte, schon abgestossen, so dass es einem leichten Zuge folgt. Ebenso haben sich in der Regel die übrigen Choledochusfäden soweit abgestossen, dass sie ohne

Gewalt herausgenommen werden können, während die Unterbindungsfäden des Cysticusstumpfes und der Gallenblasengefässe in der Regel immer noch festsitzen und sich erst im Laufe der nächsten 8—14 Tage herausziehen lassen. Da es uns darauf ankommt, die Wunde längere Zeit offen zu halten, ist das ganz belanglos, und wir können ihre spontane Abstossung in Ruhe abwarten. Alle Nähte und Unterbindungsfäden sind langgelassen, so dass kein Seidenfaden zurückbleiben und durch Inkrustation zur Steinbildung führen kann. Durch die ausgedehnte Tamponade ist ein breiter und tiefer Wundtrichter zwischen Leber, Magen und Duodenum gebildet worden, in dessen Tiefe — und zwar bisweilen in sehr erheblicher Tiefe — das Lig. hepatoduodenale liegt. Der Wundtrichter ist durch feste Verwachsungen nach allen Seiten hin sicher gegen die freie Bauchhöhle abgeschlossen, nur selten kommt es vor, dass beim Herausziehen einer ausnahmsweise fest haftenden Tamponade die Verwachsungen gesprengt werden und Netz sich herausdrängt oder der subphrenische Raum offen ist. Bei strenger Asepsis sind davon keine Schädigungen zu erwarten, in wenigen Tagen sind die Verwachsungen wieder ebenso fest wie vorher.

Durch Zurückhalten des Leberrandes und des sich meist vorblähenden Magens und Duodenums mit grossen und breiten stumpfen Haken (Fig. 13), denen man zum besseren Schutz der berührten Organe Gaze unterlegen kann, gelingt es in der Regel leicht, die Choledochusincision zugänglich zu machen und Sonde und Spülkatheter in den Hepaticus einzuführen. **(Nr. 109, Nr. 110, Nr. 114, Nr. 115, Nr. 119, Nr. 121, Nr. 126, Nr. 136, Nr. 170.)** Die Sondierung des Choledochus ist bisweilen weniger leicht, oft ist es, wenn nicht besondere Drainage desselben darmwärts vorgenommen war, sogar recht schwer, ihn aufzufinden. Liegt der Choledochus sehr tief, so ist eine Ausspülung überhaupt unmöglich **(Nr. 123, Nr. 142, Nr. 167).** In einigen Fällen hat uns bei der Besichtigung des tiefen Wundtrichters die elektrische Stirnlampe recht gute Dienste getan. Zum Sondieren benutzen wir die gewöhnliche Uterussonde, zum Ausspülen der Gänge einen besonders gebogenen, silbernen Spülkatheter, dessen unteres Drittel siebartig durchlöchert ist. (Fig. 20.) Mit diesem werden die Gallengänge ordentlich ausgesprudelt; da die durch das Rohr offen gehaltene Choledochuswunde grösser ist als der Durchmesser des Spülkatheters, so dass das Spülwasser, phy-

siologische Kochsalzlösung von 40° C., frei neben ihm abfliessen kann, wird das anfangs ohne Beschwerden ertragen. Wenn sich später die Choledochusöffnung so weit geschlossen hat, dass der Spülkatheter sie abschliesst, ruft die Füllung und Spannung im Gallensystem einen drückenden Schmerz hervor, der gewöhnlich als „zum Magen hinziehend“ beschrieben wird. Ist der Hepaticus ausgesprudelt, so wird der Katheter darmwärts eingeführt und der Choledochus einer gründlichen Spülung unterzogen, meist gelingt es, den Katheter soweit vorzuschieben, dass er die Papille passiert und das Wasser in den Darm fliesst. Auf diese Weise können dem Patienten auch Medikamente, besonders das unbeliebte Ricinusöl, zugeführt werden, ohne dass er durch ihren Geschmack belästigt wird. Mit dem Spülwasser entleeren sich häufig zurückgelassene und übersehene Steinchen, **(Nr. 88, Nr. 98, Nr. 103, Nr 104, Nr. 107, Nr. 110, Nr. 111, Nr. 113, Nr. 117, Nr. 119, Nr. 120, Nr. 127, Nr. 131, Nr. 134, Nr. 143, Nr. 153, Nr. 168, Nr. 169),** aber auch wo solche nicht vorhanden sind, werden dadurch allerlei Schmutz, Schleim- und Eiterflocken, gangränöse Schleimhautfetzen und Bröckel eingedickter Galle aus den Gallenwegen herausgeschwemmt. **(Nr. 107.)** Grössere Steine, die dem Spülwasser nicht folgen, werden mit der Kornzange gefasst und möglichst unverletzt extrahiert. Nach Beendigung des Eingriffs am Choledochus wird der Wundtrichter ausgetrocknet, mit steriler Gaze breit tamponiert und ein reichlicher Verband angelegt. Da das Rohr nicht wieder eingeführt wird, fliesst jetzt alle Galle in den Verband, der in den nächsten Tagen täglich mindestens einmal gewechselt werden muss. Wird die Haut in der Umgebung der Wunde durch die Galle gereizt und entsteht ein Ekzem, so ist Aufstreuen von gewöhnlichem Salicylpulver zu empfehlen; die Haut gewöhnt sich in der Regel bald an die Benetzung mit Galle.

Der erste Verbandwechsel nach einer Hepaticusdrainage nimmt oft eben so viel Zeit in Anspruch, wie die Operation selbst, und dauert nicht selten $^3/_4$ Stunden. Auch die nächsten Verbände nehmen den Operateur sehr in Anspruch, doch ist eine recht sorgfältige Nachbehandlung nötig, um durch Freimachung der Gallengänge etwaigen Rezidiven aus dem Wege zu gehen.

In der nächsten Zeit werden Hepaticus und Choledochus täglich sondiert und ausgespült, und dies wird so lange fortgesetzt,

bis keine Konkremente mehr nachweisbar sind und die Galle klar abfliesst. Bleibende Trübung der Galle und Beimengung bröckeliger weicher Massen beweist, dass die Infektion im Hepaticus noch nicht erloschen ist, und zwar sind in den weitaus meisten Fällen Steine die Ursache der fortbestehenden Infektion, auch wenn sie sich durch ihren Sitz hoch in den Ästen des Hepaticus dem Nachweis durch die Sonde entziehen. Der Zweck der Operation wäre nicht erreicht, wenn ein Stein zurückbliebe, deshalb dürfen wir die Fistel sich nicht eher schliessen lassen, als bis wir sicher sind, dass keine Steine mehr im Gallensystem stecken und dass die Infektion erloschen ist. Es dauert bisweilen wochenlang, bis die Galle klar und ohne Beimengungen abfliesst, und im Verlaufe dieser Zeit hat sich der anfangs riesige Wundtrichter mehr und mehr verkleinert, so dass schliesslich nur mehr ein enger Fistelgang besteht, gerade gross genug, um Sonde und Spülkatheter passieren zu lassen. Feste Tamponade genügt meist, um die Galle, welche gewöhnlich schon bald nach Herausnahme des Rohres — bisweilen, wie wir eben sahen, schon vorher — anfängt ins Duodenum zu fliessen, ganz in den Darm zu leiten, so dass der Verbandwechsel nur noch alle 2—3 Tage nötig wird. In unkomplizierten Fällen schliesst sich die Fistel in 5—6, in Ausnahmefällen schon in 3—4 Wochen post op. Damit ist die Heilung beendet, die Überhäutung des zurückgebliebenen Granulationsstreifens geschieht schnell.

Fig. 80.

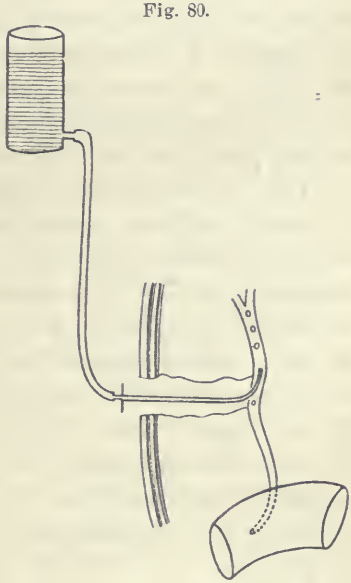

Schema für Ausspülung des Choledochus.

Dieser normale Verlauf einer Hepaticusdrainage erfährt nicht selten Störungen, die besondere Eingriffe erfordern. Hat sich bei noch bestehender oder wieder auftretender Trübung der Galle die äussere Fistel soweit geschlossen, dass der Spülkatheter nicht mehr eingeführt werden kann, so muss

sie erweitert werden. Dies geschieht durch Einführung eines Laminariastiftes; der einen Augenblick in das kochende Wasser geworfene Quellstift wird in die Fistel eingeführt und durch den an ihm befestigten Seidenfaden vor dem Hineinrutschen, durch übergelegtes Heftpflaster oder Watte-Collodium vor dem Herausrutschen geschützt. Der Patient muss bis zum nächsten Verbandwechsel im Bett bleiben und erhält, wenn die Schmerzen beim Quellen des Stiftes unerträglich werden, Morphium. In der Regel wird aber die Dehnung der Narbe gut vertragen. Von der erweiterten Fistel aus lassen sich sodann die Gallenwege bequem wieder ausspülen. Bei sehr lang anhaltender Infektion des Gallensystems oder wenn immer wieder Steine aus der Leber herabsteigen, muss man die Erweiterung der Fistel durch Laminariastifte öfter wiederholen, jedenfalls wäre es falsch, sie zuheilen zu lassen, bevor man die Überzeugung hat, dass die Gallenwege wirklich von Steinen frei sind.

Hält der Gallenfluss, obwohl nichts mehr zur Offenhaltung der Fistel geschieht, sehr lange an, so besteht der Verdacht, dass ein Hindernis darmwärts den Choledochus verlegt. Ist die Sondierung bis an die Papille nicht mehr möglich, so wenden wir das als „Stöpselexperiment“ bezeichnete Verfahren an. Ein Holzstift, dessen Dicke der äusseren Fistel entspricht, wird mit Watte umwickelt und in die Fistel fest hineingedrückt, ein um sein oberes Ende geschlungener Seidenfaden sichert ihn vor dem Hineingleiten, ein Heftpflaster oder Watte-Collodiumverband vor dem Herausrutschen. Der Patient bleibt ebenfalls bis zur Abnahme des Verbandes im Bett und erhält nach Bedarf Morphium.

Der Zweck dieses Verschlusses der Fistel ist folgender: Ist der Choledochus frei und wurde er nur durch einen Schleimpfropf in der Papilla Vateri oder durch Abknickung infolge von Verwachsungen verlegt, so drängt sich die Galle unter Beseitigung dieses Hindernisses hindurch und fliesst in den Darm. Man sieht keine Erscheinungen von Gallenstauung, bei Herausnahme des Stiftes fliesst nur wenig hinter ihm angesammelte Galle heraus, der Stuhl ist am nächsten Tage gefärbt. Damit haben wir die Gewissheit, dass der Gallenabfluss zum Darm frei ist und können nunmehr in Ruhe abwarten, bis sich die Fistel schliesst. Liegt aber tatsächlich ein Stein im Choledochus, oder ist sonst ein unüberwindliches Hindernis, Schwellung

des Pankreaskopfes, durch feste Verwachsungen fixierte Abknickung u. a. vorhanden, so staut sich hinter dem Stöpsel die Galle; vermag sie weder den Stein durch die Papille noch den Holzstöpsel aus der äusseren Fistel herauszupressen, so hat der Pat. eine Kolik, bei schwer infizierter Galle mit Schüttelfrost, zum Ikterus kommt es gewöhnlich nicht, weil der Verschluss nicht lange genug anhält. Beim Herausnehmen des Stöpsels stürzt die in Menge angesammelte Galle unter Druck heraus. Damit ist bewiesen, dass der Choledochus verschlossen ist; zur Hebung dieses Verschlusses, der in den allermeisten Fällen auf dem Vorhandensein eines Steines beruht, wird man sich zunächst durch Erweiterung der äusseren Fistel in der oben angegebenen Weise den Zugang zu den tiefen Gallenwegen wieder frei machen und sodann mit Spülkatheter, Kornzange, Löffel und Gallensteinfänger das Konkrement zu beseitigen versuchen. Gelingt dies nicht, so bleibt, um die Entstehung einer dauernden Gallenfistel zu verhüten, nichts übrig, als durch eine neue Laparotomie den Choledochus aufzusuchen und frei zu machen. Ein absolut sicherer Beweis für die Steinfreiheit des Choledochus ist auch der negative Ausfall des Stöpselexperimentes nicht; wir sahen in einem Falle nach dem Verschluss der äusseren Fistel die Galle frei in den Darm abfliessen, der Stuhl färbte sich, Erscheinungen von Stauung traten nicht auf, und doch lagen sogar mehrere Steine im Choledochus. Sie verhielten sich symptomlos, weil jede Entzündung fehlte.

Es kommt selten vor, dass man einen Stein im Hepaticus resp. seinen Ästen zwar mit der Sonde nachweisen kann, dass es aber auf keine Weise gelingt, ihn mit der Kornzange zu fassen und ganz oder in Trümmern zu extrahieren. Ist der Stein beweglich und entschlüpft er dem eingeführten Instrument, so ist der Schaden nicht gross, da die Galle an ihm vorbeifliesst und man erwarten kann, ihn bei einem der nächsten Verbandwechsel zu bekommen. Anders wenn der Stein fest eingekeilt ist und den Hepaticusast verschliesst. Hier kann seine Entfernung ein dringendes Erfordernis sein, wie ich bei einem Fall erlebte. **(Nr. 103.)** Hier wurde nach anfangs fieberfreiem Verlaufe am 10. Tage das Rohr und die Tamponade entfernt; 3 Tage danach gelang es, 2 kleine Steinchen aus dem Hepaticus herauszuspülen und einen dritten durch Sondieren nachzuweisen. Derselbe liess sich auf keine Weise fassen, dagegen wurde die

schon zur Ruhe gekommene Infektion durch die Extraktionsversuche wieder aufgerührt, es traten Ikterus, Kräfteverfall, Temperatursteigerungen und Pulsbeschleunigung, kurz alle Zeichen cholangitischer Affektion auf. Bei den Extraktionsversuchen floss reiner Eiter aus der Umgebung des Steines ab. Wenn es nicht gelang, den Stein zu entfernen und die Passage wieder frei zu machen, stand das Leben des Patienten auf dem Spiele. Am 15. Tage post op. wurde deshalb in Narkose noch einmal versucht, den Stein zu fassen; obwohl der Hepaticus bis an die Leberpforte hin gespalten wurde, gelang es nicht. Es wurde deshalb als letzter Versuch ein Laminariastift in den rechten Hepaticusast, in welchem der Stein steckte, eingeführt und der Patient ins Bett gebracht. Am Abend traten bedrohliche Erscheinungen auf, der Stift wurde entfernt, doch hatte er seinen Zweck bereits erfüllt, beim Verbandwechsel am nächsten Morgen war die Extraktion des Steines leicht. Die Cholangitis ging zurück, der Patient war gerettet. Dieses Verfahren, die Einlegung eines Laminariastiftes in den Hepaticus innerhalb der Leber ist meines Wissens bisher noch nirgends angewendet worden; es ist ein schwerer und zweifellos gefährlicher Eingriff, der aber in unserem Falle durch die Lebensgefahr des Patienten gerechtfertigt erschien und für ähnliche Fälle empfohlen werden kann.*)

Eine sehr schwere Komplikation des Verlaufes nach Hepaticusdrainage ist die Entstehung von Magen- und Duodenalfisteln, da durch Ausfliessen der genossenen Nahrung die Patienten sehr geschwächt werden. Wir haben die Bildung derartiger Fisteln oft genug **(Nr. 70, Nr. 99, Nr. 165, Nr. 166)** gesehen, einmal entstand sie durch Gewebsnekrose an der Duodenalwand infolge Schädigung derselben bei Lösung ausgedehnter Verwachsungen, ein anderes Mal durch Perforation eines Ulcus duodeni, ein drittes Mal durch Aufgehen einer übernähten Cysticus-Magenfistel, wahrscheinlich infolge Infektion der Naht durch die neben dem Rohr ausgeflossene Galle, ein viertes Mal endlich bei einer hochgradig heruntergekommenen und anämischen Patientin, welche schon vor der Operation durch Nährklysmen und Kochsalzinfusionen erhalten worden war, durch Nekrose der Duodenalwand an

*) Einen Fall von Erweiterung der Choledochusöffnung durch einen in den Choledochus in Richtung auf den Hepaticus eingeführten Laminariastift berichtet End aus der Freiburger Klinik.

Stellen, an welchen bei der Operation blutende Gefässe unterbunden worden waren.*) v. Cackovic**) hat für die Entstehung derartiger Fisteln folgende Erklärung: „Durch die Unterbindung mehrerer Gefässe am Duodenum kommt es an einer umschriebenen Stelle der Darmwand zu Zirkulationsstörungen, welche eine Unterbrechung des Blutkreislaufes zur Folge haben. Eine solche Partie stirbt ab, es kommt durch die verdauende Kraft des Magensaftes zu einem peptischen Geschwür.“

Lilienthal gibt für die Entstehung solcher Fisteln 3 Möglichkeiten an:

„1) Kann bei Lösung der peritonitischen Adhäsionen auch gleichzeitig die Duodenalwand verletzt sein und nun eine Nekrose derselben eintreten.

2) Die Entzündungsvorgänge im Gallensystem haben die Zusammensetzung der Galle geändert, dieselbe ist neutral, ja sauer geworden, ausserdem ist wegen Choledochusverschluss der Abfluss der Galle zeitweilig stark gehemmt, so dass der saure Magensaft im Duodenum seine Wirkung voll entfalten und gelegentlich ein Ulcus duodeni erzeugen kann.

3) Die Duodenalwand ist schon durch früher stattgehabte Prozesse nekrotischer Art geschädigt worden, die Muscularis ist dabei zu Grunde gegangen, eine grössere Narbe zurückgeblieben, bei der Lösung der Adhäsionen kommt es nun leicht zur Perforation.“

Die Bildung einer derartigen Fistel erkennt man meist am Geruch des Verbandes; aller flüssige Mageninhalt, bei grösseren Defekten auch feste Speiseteile, fliessen in den Verband, der ständig nass ist und 3—4 Mal täglich gewechselt werden muss Wenn es der Kräftezustand des Patienten erlaubt, entziehen wir ihm die Nahrung per os für einige Tage ganz und erhalten ihn durch Nährklystiere, Kochsalzinfusionen und subkutane Darreichung von sterilisiertem Olivenöl. Das macht sehr viel Arbeit, man kann aber damit vollständig die Körperkräfte erhalten. Später gibt man trockene, feste Nahrung, der Durst wird weiter mit Kochsalzinfusionen und -einläufen bekämpft. Unter dieser Behandlung können bei gutem Kräftezustand des Patienten die

*) Einen ähnlichen Fall berichtet End aus der Freiburger chirurgischen Klinik, auch dieser endete letal.

**) v. Cackovic. Über Fisteln des Duodenums. Arch. f. klin. Chir. Bd. 69, p. 843.

Fisteln heilen, der Versuch, sie durch die Naht zu schliessen, ist uns nie gelungen, die Fäden halten einen Tag, am nächsten ist das Loch wieder offen und meist grösser als vorher. Dagegen wäre die Ausführung einer Gastroenterostomie, event. mit Verschluss des duodenalen Magenendes in Betracht zu ziehen, wir haben dies in einem Falle als äusserstes Mittel versucht; vielleicht hätte die Operation, früher ausgeführt, den

Fig. 81.

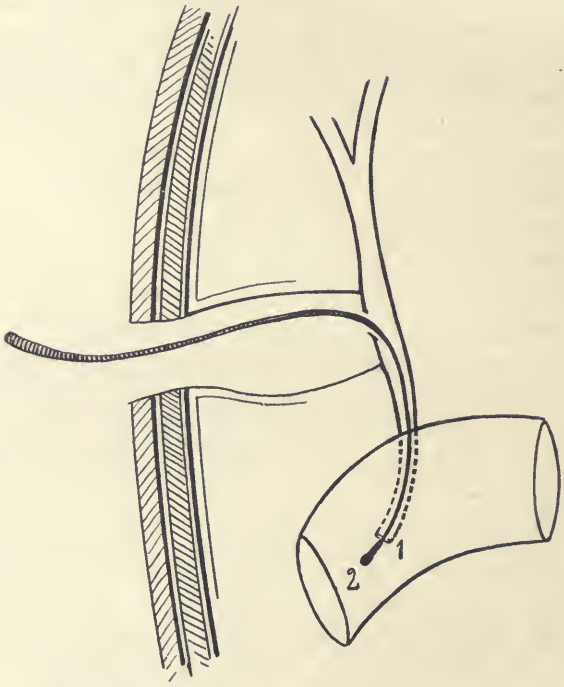

Schema für Bougierung der Papilla duodeni.
1. Papille. 2. Spitze des Bougies.

gewünschten Erfolg gehabt, in unserem Falle konnte sie die schon fast in extremis befindliche Patientin nicht mehr retten. **(Nr. 133.)**

Besser als die kunst- und mühevollste Behandlung der entstandenen Fistel ist es jedenfalls, ihrer Entstehung nach Möglichkeit vorzubeugen. Dazu empfiehlt es sich, beschädigte Stellen der Magen- und Darmserosa sorgfältig zu übernähen und diese Stellen ebenso wie übernähte Fistelöffnungen ausserhalb der Tamponade zu lagern, so dass sie von der ausfliessen-

den Galle nicht berührt werden. Zur noch grösseren Sicherheit kann man sie, wenn angängig, mit Netz überkleiden. Gegen die Entstehung geschwüriger Prozesse von der Mucosa her sind wir machtlos.

Unsere anfängliche Furcht, dass der in den Wundtrichter einfliessende Magen-Darminhalt durch die Öffnung im Choledochus das Gallensystem infizieren könnte, erwies sich als grundlos. Anfangs führten wir nach dem Verbandwechsel immer wieder ein Rohr in den Hepaticus ein, um eine etwaige Infektion zu verhüten, später haben wir es nicht mehr getan, ohne Nachteile davon zu sehen.

Die Hepaticusdrainage hat aber nicht nur den Vorteil, dass man nachträglich herabrückende Lebersteine durch Ausspülen etc. herausbefördern kann, man kann auch Steinen, die im retroduodenalen Teile des Choledochus stecken blieben, beikommen und Verengerungen im papillären Teil des Choledochus allmählich durch Sondierungen erweitern. **(Nr. 98, Nr. 106.)** Ich benutze dazu französische Bougies, die man je nach dem Grad der Striktur fein oder stark wählen kann. (Fig. 81.) Ich habe auf diese Weise den lästigen Gallenfluss nach aussen beseitigen und rasche Heilung erzielen können. (Siehe auch p. 89 des I. Teils.)

Die Nachbehandlung der übrigen Operationen am Gallensystem bietet keine weiteren Besonderheiten. Hat man bei der Cysto-Enterostomie die Bauchdeckenwunde völlig geschlossen, so ist die Wuudversorgung so einfach, wie bei jeder gewöhnlichen Laparotomie; man braucht ja nach 14 Tagen nur die Fäden zu entfernen.

Gerade bei den Anastomosenoperationen, die man fast immer an hochgradig Ikterischen vornimmt, ist an die Möglichkeit cholämischer Nachblutungen zu denken; man muss sofort mit den bei solchen Blutungen üblichen Mitteln (Chlorcalcium, Gelatine) zur Hand sein.

Während der Nachbehandlung der Gallensteinoperierten, speziell der Hepaticusdrainierten habe ich es nie für nötig gehalten, dieselben Karlsbader Wasser trinken zu lassen. Spült man den Hepaticus recht sorgsam aus und verordnet man den Patienten, sobald sie Appetit zeigen, eine recht nahrhafte gemischte Kost, so wird die Galle auch ohne Karlsbader Wasser bald ganz klar und läuft in stärkerem Masse, als einem lieb ist, nach aussen. Fink-Karlsbad hat jüngst in der Münchener med.

Wochenschrift Nr. 47 einen Fall veröffentlicht und setzt bei dieser Gelegenheit den Nutzen der Karlsbader Thermen in der Rekonvaleszenz nach einer Hepaticusdrainage in das hellste Licht. Ich hätte Fink bei der Beurteilung einer Karlsbaderkur mehr Objektivität zugetraut und man kommt fast auf den Gedanken, dass er als Karlsbader Arzt sich dann und wann bewogen fühlt, „pro domo“ zu reden. Ich verstehe wenigstens nicht, wie er aus den Beobachtungen eines Falls eine Behauptung aufstellen kann, die sich mit den von mir an ca. 200 Fällen gemachten gar nicht deckt. Der Fall, den Fink beschreibt, ist noch lange kein „untrüglicher Beweis für die gallenvermehrende und die Galle und Gallengänge reinigende Wirkung des Karlsbader Wassers.“ Hätte Fink statt Karlsbader Wasser Giesshübler, Biliner Wasser oder gar ganz gewöhnliches Karlsbader Wasser-Leitungswasser in denselben Mengen gegeben, so hätte er wahrscheinlich dieselbe Beobachtung gemacht, „über die physikalische Veränderung der angestauten und veränderten Galle, über die quantitative Zunahme, die Änderung der Farbe und der Konsistenz.“ Fink hat nebenbei noch die Gallengänge gespült; hätte er diese Spülungen fortgelassen, so hätte ihn auch die vielgepriesene Karlsbader Quelle im Stich gelassen. Was Fink auf seinen Sprudel bezieht, beziehe ich auf die gründliche Operation, auf die sorgsame Ausspülung der Gallengänge und auf die gute Ernährung. Ein gutes Frühstück — dazu ein gutes Glas Pilsener — lässt die Galle besser fliessen, als der langweilige Karlsbader Schinken und drei Becher Sprudel! Fink hätte Kontrollversuche anstellen sollen, dann hätten seine Schlussfolgerungen Beachtung beansprucht. Er hätte am ersten Tag den Operierten Karlsbader Wasser trinken lassen sollen, am zweiten Tag ihm jede Flüssigkeit entziehen müssen, am dritten Tag gewöhnliches Leitungswasser geben sollen usw. Dann hätte er eingesehen, dass die Menge Flüssigkeit, die er zuführt, — und nicht ihre Art den Gallenfluss bedingt. Die Galle verflüssigt sich nach einer Karlsbader Kur, weil der Mensch mehr Flüssigkeit zu sich nimmt wie gewöhnlich, dass eine gallentreibende Kraft dem Sprudel innewohnt, glaube ich nicht. Jedenfalls ist das Karlsbader Wassertrinken nach einer Hepaticusdrainage nicht die Hauptsache; nach Finks Arbeit könnte es vielleicht das Richtigste erscheinen, wenn der Chirurg Gallensteinoperationen nur an Ort und Stelle der alkalisch-salini-

schen Quellen vornähme, und wenn also die Gallensteinchirurgen nach Karlsbad, Neuenahr, Vichy oder Tarasp verzögen. Es ist aber nach meinen Erfahrungen wirklich nicht nötig, dass man die Operierten mit Karlsbader Wasser traktiert; ich habe auch ohne dieses bei mehr als 200 Choledochotomien so ausgezeichnete Erfolge zu verzeichnen, dass ich auch in Zukunft ohne Karlsbader Wasser auszukommen hoffe. Der von Fink veröffentlichte Fall zeigte bei der Operation im Choledochus „Gallenschlamm". Fink hält diesen Gallenschlamm für „primäre Anlagen". Ich bin gerade entgegengesetzter Ansicht. Der Gallenschlamm ist, wie ich annehmen möchte, hervorgerufen durch die bei der ersten Operation von einem Dr. L. in H. gemachte Zertrümmerung von Steinen, „von zwei kleinen harten Körpern". Es liegen also sekundäre Gebilde vor. Ich kann hier auf den Fall nicht näher eingehen, möchte aber doch darauf hinweisen, dass, wenn in dem Fink'schen Fall das Karlsbader Wasser noch nicht einmal den Schlamm beseitigen konnte, die grossen festen Steine erst recht nicht der gallentreibenden Kraft der Karlsbader Thermen nachgeben. Wenn Fink die Leser seiner Arbeit von der Richtigkeit seiner Ansichten überzeugen will, so darf er nicht nur einen Fall, sondern muss eine ganze Reihe anführen, er muss Kontrollversuche anstellen. Beides hat er versäumt, und deshalb kann der Fall, der in technischer Hinsicht von einigem Interesse ist, nicht als beweiskräftig für die gallentreibende Kraft des Karlsbader Wassers gelten.

Fink empfiehlt, die Karlsbader Kur recht frühzeitig zu gebrauchen, weil bei den weichen „primären Anlagen" nicht nur eine Herbeiführung der Latenz, sondern sogar eine völlige Heilung, d. h. Beseitigung der später zu Steinen werdenden weichen Gebilde eintreten kann. Für die Praxis hat die Empfehlung frühzeitiger Kuren leider gar keinen Wert. Denn wann fühlt der Patient etwas von seinen Steinen? Im Anfang, d. h. so lange sie weich sind, so gut wie nichts. Erst wenn eine Entzündung, resp. eine Infektion sich zu den Steinen gesellt, wenn diese durch ihre Grösse den Ductus cysticus und Choledochus verlegen, wird der bis dahin scheinbar Gesunde darauf aufmerksam gemacht, dass irgend etwas in seinem Oberbauch nicht in Ordnung ist. Die Steinkrankheit in der Gallenblase wird aber in gewiss 70 pCt. der Fälle, so lange kein

Ikterus auftritt, sehr oft für ein Magenleiden erklärt und weder Patient noch Arzt denken an eine Kur in Karlsbad. In Wirklichkeit kann also der Karlsbader Sprudel selbst in den Fällen, wo die Cholelithiasis schon fertig ist, d. h. wo fast nur grosse Steine in der Gallenblase vorhanden sind, seine heilsame Wirkung kaum entfalten; demnach wird im Anfang der Steinbildung, bei den primären Anlagen, erst recht niemand daran denken, nach Karlsbad zu fahren.

So wird der Wunsch Fink's, dass die Kranken mit weichen Anlagen nach Karlsbad kommen sollen, — und zwar so frühzeitig wie möglich — ebenso selten in Erfüllung gehen, wie die Forderung der Chirurgen einer frühzeitigen Operation.

Innere Mediziner und Chirurgen werden eben erst beim ausgebildeten Gallensteinleiden Gelegenheit haben, therapeutisch vorzugehen. Es wird immer so bleiben, dass erst Karlsbad versucht wird und, wenn dieses nichts nützt, ganz zuletzt der Chirurg um Rat gefragt wird. Dass ich persönlich kein absoluter Gegner von Karlsbad bin, habe ich in dem Abschnitt der Indikationen auseinandergesetzt, aber ich habe auch betont, dass der Erfolg einer Karlsbader Kur selten auf völliger Heilung, sondern nur auf einer Herbeiführung der Latenz beruht. Dass sich unter den 72 bis 87 pCt. Latenz, die Fink erreicht hat, „ein guter Teil von Heilungen" finden wird, glaube ich nicht. Fink's Begeisterung für die Quellen der Stadt, in der er praktiziert, ist natürlich und begreiflich, aber dass er die Wirkung der Karlsbader Kur weit überschätzt, wird jeder bald merken, der häufig Gelegenheit hat, durch operative Eingriffe festzustellen, wie selten eine Heilung durch innere Mittel zu erzielen ist. Ich stehe auf dem sicheren Boden von 1000 Autopsien in vivo; ich weiss, was ich gesehen habe. Dass die nächsten 1000 Operationen meine Ansichten über die Behandlung und Heilbarkeit der Cholelithiasis wesentlich ändern werden, möchte ich bezweifeln, doch würde ich mich über jeden Fortschritt der inneren Therapie freuen und ihn im Interesse der zahlreichen Gallensteinkranken gern verwenden.

D) Die Erfolge der Gallensteinoperationen.

I. Die augenblicklichen Erfolge.

Ich will meine Arbeit schliessen mit einem Bericht über die Erfolge, die ich bei meinen 1000 Gallensteinoperationen zu verzeichnen habe. Sämtliche Kollegen, die mir von der Lektüre des Riedel'schen Buches berichteten, vermissten in demselben eine genaue Darlegung der erzielten Erfolge. Ich stellte ihnen vor, dass Riedel bei der Bezeichnung seines Buches „Die Pathogenese, Diagnose und Behandlung des Gallensteinleidens" gar keinen Grund hatte, über seine Erfolge mit Zahlen zu berichten, doch waren sie der Meinung, dass Sätze, wie: „Die Gallensteinoperation kann man bei richtiger Ausführung als ungefährlich bezeichnen" etc. zu wenig Aufschluss gäben über die Gefahren der Operation. Auch die Bemerkungen Riedels auf dem Chirurgenkongress 1904 bei Gelegenheit der Diskussion über die Choledochotomie mussten bei den Unkundigen den Glauben erwecken, dass eine Choledochotomie gar keine Schwierigkeiten bereite: „Bauch weit aufschneiden, Leber umkippen, dann liegt der Choledochus vor der Bauchwand," das war der Sinn der Worte Riedels, die — ich möchte es fast befürchten — eine für die Patienten schädliche Wirkung hervorrufen können. Aber wie gross seine Sterblichkeit ist, das erfuhren wir bei dieser günstigen Gelegenheit wiederum nicht.

Ich will im Folgenden, um allen Einwendungen aus dem Weg zu gehen, an der Hand von Tabellen eine genaue Auskunft über die **Sterblichkeit nach Gallensteinoperationen** geben.

Im allgemeinen hört man immer wieder nicht nur im Kreise der Laien, sondern auch der Ärzte die Behauptung aufstellen: „Die Gallensteinoperation ist ein Eingriff, der auf Leben und Tod geht."

Wenn von 100 Patienten 50 durchkommen und 50 sterben, so kann man mit Recht sagen: Die Operation geht auf Leben

und Tod! Aber wenn man nach 100 Gallensteinoperationen, bei denen man keine Krebsbildung, keine diffuse Cholangitis antrifft, nur 2 oder 3 verliert, so ist eine solche Behauptung gewiss nicht am Platze.

Die meisten Gallensteinoperierten sterben nicht an der Operation, sondern trotz der Operation an ihrer Krankheit, weil diese einen bösartigen Charakter angenommen hatte und weil die Kranken — leider auch oft die Aerzte — sich zu spät zur Operation entschlossen hatten.

Die Chirurgie leistet heutzutage Erstaunliches, aber eine Leber, die sich wie ein Schwamm mit Eiter vollgesogen hat, vermag auch sie nicht wieder gesund zu machen, und ist die Gallenblase oder der Coledochus krebsig entartet, so hilft die beste Technik so gut wie nichts.

Handelt es sich aber nur um Eiterungen, die auf die Gallenblase beschränkt sind, sind die Steine aus dem Choledochus und Hepaticus mit den uns zu Gebote stehenden Mitteln entfernbar, so ist, wie wir weiter unten anführen werden, die Operation recht ungefährlich und beträgt kaum mehr wie 2—3 % Mortalität. **Ja, ich habe von den letzten 50 Hepaticusdrainagen nicht einen einzigen Kranken mehr verloren.**

Die Sterblichkeit meiner 1000 Gallensteinoperationen ist folgende:

1.	275 konservative Operationen (Cystostomie, Cystendyse, Cysticotomie) mit **5** Todesfällen =	1,8 %
2.	220 Ectomien mit **7** Todesfällen =	3,2 %
3.	202 Choledochotomien, resp. Hepaticusdrainagen mit **10** Todesfällen =	5 %
4.	174 gleichzeitige Operationen wegen gutartiger Komplikationen am Magen, Darm, Leber, Pankreas mit **30** Todesfällen =	17 %
5.	129 gleichzeitige Operationen wegen bösartiger Komplikationen (Carcinom der Leber, der Gallenblase, des Choledochus, diffuser eitriger Cholangitis etc.) mit **110** Todesfällen =	85 %
	Summa **1000** Laparotomien mit **162** Todesfällen =	16,2 %
	Unter Abzug von 4 und 5 **697** reine Gallensteinlaparotomien mit **22** Todesfällen =	3,2 %

Bei diesen 1000 Gallensteinlaparotomien kamen folgende 1726 Einzeleingriffe zur Ausführung:

Tabelle der Einzeleingriffe.

1726 Einzeleingriffe bei 1000 Laparotomien an 925 Kranken (22. 5. 1890 bis 14. 12. 1904.)

A. Eingriffe an den Gallenwegen selbst.

1.	Einzeitige Cystostomie	316
2.	Zweizeitige Cystostomie	12
3.	Cysticotomie	109
4.	Cysticolithotripsie nach Tait	1
5.	Cysticectomie	5
6.	Cystendyse (ideale Operation)	13
7.	Extraperit. ideale Operation	2
8.	Cystectomie (totale und partielle)	416
9.	Choledochotomie (1 Mal Choledochotripsie)	74
10.	Choledochoplastik	3
11.	Resektion des Choledochus	2
12.	Hepaticus- und Choledochusdrainage	164
13.	Hepaticotomie	4
14.	Choledocho-Duodenostomia externa et interna	23
15.	Hepatico-Duodenostomie	2
16.	Cysto-Gastrostomie	17
17.	Cysto-Enterostomie	14
18.	Cystico-Enterostomie	3
19.	Hepato-Cholangió-Enterostomie	1
20.	Gallenblasenfistelverschluss	14
21.	Wiedereröffnung schon geschlossener Gallenblasen	12
22.	Probeincision wegen Tuberkulose, Carcinom, Lues und Lösung von Adhäsionen als selbständige Operation	71

B. Eingriffe an Magen, Darm, Pankreas, Nieren, Leber etc., welche die Gallensteinoperationen komplizierten.

23.	Laparotomie wegen Gallensteinileus	3
24.	Laparotomie wegen Nachblutung (Ectomie)	1
25.	Eröffnung von intraperitonealen, durch Cholelithiasis bedingten Abscessen	7
26.	Herniotomien (Hernie der Linea alba, Bauchwandhernien)	14

27. Magenresektion 5
28. Gastroenterostomie 87
29. Pyloroplastik 28
30. Loreta's Divulsio pylori 1
31. Gastroanastomose 1
32. Excisio Ulc. ventric. et duodeni 2
33. Pylorus-Ausschaltung 1
34. Darmresektion 2
35. Entero-Enterostomie 23
36. Beseitigung von Fisteln zwischen Gallensystem und Intestinis 50
37. Apendicectomie 56
38. Einnähung und Excision von Pankreascysten . . . 4
39. Incision von Pankreasabscessen 6
40. Einnähung eines Pankreascysten - Fistelganges in die Gallenblase 1
41. Ileocolostomie und Colostomie 3
42. Unterbindung der Art. hepatica (Aneurysma) 1
43. Omphalectomie 1
44. Netzplastik 8
45. Nephropexie (Wanderniere) 6
46. Nephrotomie (Eiterniere) 1
47. Leberresektion 16
48. Hepatopexie 110
49. Rippenresektion (Subphr. Abscess) 5
50. Leberechinococcus 5

Summa 1726 Einzeleingriffe.

Ich will dazu bemerken, dass die 1000 Gallensteinlaparotomien an 925 Kranken vorgenommen wurden. Von diesen 925 Kranken waren 193 männlichen und 732 weiblichen Geschlechts; es kommen also auf 5 gallensteinkranke Frauen 1 gallensteinkranker Mann. Eine besondere Genugtuung ist es mir gewesen, dass ich 16 Ärzte, 10 Ärztefrauen und 8 Ärztemutter resp. Ärzteschwiegermütter von ihren Steinen befreien durfte. Wenn eine Schwiegermutter — darauf wies ich schon in dem in Karlsbad gehaltenen Vortrag hin — auf den Rat ihres Schwiegersohnes sich wegen Gallensteinen operieren lässt, so ist das ein glänzender Beweis für das grosse Vertrauen, welches heutzutage der chirurgischen Behandlung der Gallensteinkrankheit entgegengebracht wird.

Wie vorauszusehen war, hat die Cystostomie die besten Resultate gegeben; die Fistelanlegung ist die einfachste Operation, und da wir dieselbe meist nur bei Steinen in der Gallenblase und im Ductus cysticus vornehmen, so können wir von vornherein darauf rechnen, dass die Mortalität nach dieser Operation eine relativ geringe sein wird. In der Tat beträgt sie nicht mehr wie 2%. Diese 2% Mortalität wird bedingt wie bei jeder Laparotomie durch die Zufälligkeiten, welche die Narkose schafft (Pneumonie, Embolie), und durch den Eintritt von Komplikationen, die eben mehr dem Narkoticum wie der Operation als solcher zur Last gelegt werden müssen (z. B. Urämie). — Derartige Todesfälle kommen auch bei der Ectomie vor, deren Mortalität ungefähr 3—4% beträgt. Dieser etwas höhere Prozentsatz der Mortalität ist weniger bedingt durch die technisch schwierigere Operation als vielmehr durch die geringere Widerstandsfähigkeit der Kranken, die bei der lange bestehenden Krankheit natürlich nicht ausbleiben kann. Eine wenig veränderte Gallenblase kann man ohne grosse Gefahr für den Kranken exstirpieren und die Mortalität dieser Operation ist nicht viel grösser wie die der Fistelanlegung.

Auch die Choledochotomie an und für sich, d. h. die Incision des Choledochus ist keine besonders lebensgefährliche Operation. Ich hatte unter meinen ersten 50 Choledochotomien ca. 10% Mortalität und bei den letzten 150 Operationen*) nur noch 3%, — ein Beweis, wie die Erfolge bei hinreichender Übung und Erfahrung immer besser werden. 3% Mortalität nach einer Choledochotomie ist sehr wenig, wenn wir bedenken, dass wir an Menschen operieren, die ikterisch sind und von Entzündungen im Choledochus und in der Leber heimgesucht wurden, wenn wir weiterhin in Betracht ziehen, dass eine Choledochotomie viel länger dauert, wie eine Ectomie, dass dabei das Einfliessen von Galle in die Peritonealhöhle nicht immer vermieden werden kann und die Technik solcher Operation viel schwieriger ist wie die der Ectomie. Die Besserung der Erfolge nach der Choledochotomie in den letzten Jahren spricht deutlich für den Nutzen der Spezialisierung auf chirurgischem Gebiete. Operationen, zu denen andere Chirurgen 2 auch 3 Stunden gebrauchen, bezwinge ich jetzt in 1 Stunde, und den Vorteil geniesst der Kranke, der sich meiner Klinik anvertraut. Nicht weil ich

*) Bei den letzten 50 Hepaticusdrainagen kein Todesfall mehr = 0%.

etwa eine ganz besondere Anlage zum Chirurgen habe, sind meine Erfolge besser wie die anderer Operateure, sondern weil ich an einem grösseren Material durch Übung und Erfahrung das schnellere Operieren erlernen, das bessere Orientieren mir aneignen konnte. Ich rühme mich nicht meiner guten Erfolge, ich rühme mich aber meines Fleisses, und seines „Fleisses darf sich Jedermann rühmen“, sagt Lessing. Dadurch, dass ich besonders in der Münch. med. Wochenschrift über meine Erfahrungen auf dem Gebiete der Gallensteinchirurgie berichtete und es durch anderweitige Veröffentlichungen bekannt wurde, dass ich mich ganz speziell mit Gallensteinoperationen beschäftige, wuchs mein Material von Jahr zu Jahr und ich hatte kürzlich die Freude, die 1000ste Gallensteinoperation ausführen zu können. Durch die Mitarbeit tüchtiger Assistenten wurde es mir allerdings leichter gemacht, literarisch fleissig sein zu können, und ich verfehle nicht, diesen immer wieder meinen Dank auszusprechen für ihre aufopfernde Mühe und sorgfältige Unterstützung.

Die Unterstützung durch gewissenhafte Assistenten machte sich recht bemerkbar bei jenen Operationen, die durch komplizierende Erkrankungen am Magen und Darm besonders während der Nachbehandlung grosse Ansprüche an den Arzt stellen.

Die Gallensteinkrankheit ergreift recht häufig den Magen und das Duodenum, es kommt zu Pylorusstenosen, welche Pyloroplastiken und Gastroenterostomien erfordern. Wie die Gallenblase wird auch die Appendix coeci, das Pankreas infiziert, und Appendicectomien muss man oft zur Gallensteinoperation hinzufügen. Dadurch wird die Operation verlängert, die Gefahren steigen, und ca. 17 pCt. der Operierten gehen an der Dauer der Operation und an der Schwierigkeit des Eingriffs zu Grunde. Peritoneale Infektionen spielen auch hier eine sehr geringe Rolle. Der Gallensteinkranke, der magenkrank wird und nebenbei der Inanition verfällt, gleicht einer Maschine, deren Arbeitskraft erschöpft ist. Das Öl ist eingetrocknet, überall hapert's, und die oft recht schwierige Operation wird bei der geringen Leistungsfähigkeit des Organismus nicht mehr überwunden.

Wenn nun gar die Gallensteinkrankheit sich mit Carcinom der Leber, der Gallenblase, des Pankreas, des Choledochus, mit Pankreasnekrose, mit diffuser eitriger Cholangitis, Thrombophlebitis, Sepsis, Peritonitis kompliziert, dann müssen wir mit

einer sehr hohen Sterblichkeit, ca. 85 pCt. rechnen. In solchen Fällen kommt nur ausnahmsweise einmal ein Patient durch. Aber ohne Operation wären sie schliesslich Alle zu Grunde gegangen, deshalb kann man sich schon freuen, wenn man von 100 solchen Todeskandidaten nur 5—10 durchbringt. Im Hinblick auf diese Fälle habe ich in meinem Karlsbader Vortrag das Wort Platen's zitiert: „So viel Mühe um ein Leichentuch!“ Clemm ist der Ansicht, dass man mit einfachem Zuwarten auf Selbsthilfe der Natur sicherlich nicht mehr geschadet hätte, wie mit solch' verzweifelten Eingriffen. Ich stimme Clemm nicht bei und halte ihm die Fälle von Resektion des carcinomatösen Choledochus und Unterbindung der Art. hepatica vor. Was hätte hier die Natur leisten können? Nur der Tod wäre der Abschluss dieser Krankheiten gewesen. Wenn ich von 100 Fällen, die sicher dem Tod verfallen sind, 5 gesund mache, dann ist das eine Leistung, auf die ich stolz bin.

Man sieht aus diesen Auseinandersetzungen, dass die Sterblichkeit in erster Linie von der Form der Gallensteinkrankheit abhängt, die den Chirurgen zum Messer greifen lässt. Die Art der Operation spielt für den geübten Chirurgen keine so wesentliche Rolle, wenn man auch zugeben muss, dass die Dauer der Operation in Bezug auf die Prognose von grosser Bedeutung ist.

Aber ich will nicht verschweigen, dass, trotzdem von den Cystostomierten nur 1,8 pCt., von den Ectomierten 3,2 pCt., von den Choledochotomierten 5 pCt. starben, doch sehr viele Operierte, die schliesslich gesund wurden, recht „kritische Tage erster Ordnung“ durchmachen mussten; sehr bedrohliche Zustände (Bluterbrechen, Pulsbeschleunigung bis 150 Schläge, hohe Temperaturen etc.) stellten sich in relativ vielen Fällen (ca. 10 pCt.) ein, und nur einer gewissenhaften Nachbehandlung gelang es, die Patienten über Wasser zu halten. Was hier meine Assistenten geleistet haben, ist geradezu bewundernswert, und der Patient sollte die Kunst der Nachbehandlung in der Tat höher schätzen wie die Kunst der Operation. Es gehört wirklich mehr Erfahrung dazu, bei der Nachbehandlung die richtige Behandlung herauszufinden, als bei der Operation die richtige Methode zu wählen. —

Ob wir in Zukunft viel bessere Resultate erzielen werden, ist mir fraglich. Es wird schliesslich alles darauf ankommen, nicht erst die schweren Folgezustände zur Ausbildung kommen

zu lassen, die so sehr die Mortalität nach Gallensteinoperationen erhöhen. Es ist — da die Sterblichkeit der Cystostomie, Ectomie und Hepaticusdrainage ungefähr die gleiche (2—3 pCt.) ist — gewiss kein grosses Unglück, wenn ein Stein in den Choledochus rutscht, und die Riedel'sche Indikationsstellung, die Steine zu entfernen, ehe sie in die tiefen Gallengänge geraten, hat deshalb keinen grossen Wert, weil ihre Entfernung aus Gallenblase oder Choledochus im Hinblick auf die Sterblichkeit — einen geübten Operateur vorausgesetzt! — keinen grossen Unterschied mehr macht. Aber ist der Stein im Choledochus angelangt, so sollen wir nicht warten, bis sich diffuse Cholangitis und biliäre Cirrhose entwickelt, sondern sollen ihn beizeiten entfernen. Was ich also in der Münch. med. Wochenschrift gesagt habe, gilt noch heute: **Nicht die frühzeitige Entfernung der Steine aus der Gallenblase brauchen wir anzustreben, sondern ihre rechtzeitige Entfernung aus dem Choledochus.**

Gewiss geben Gallensteine in der Gallenblase oft genug die Indikation zur Operation ab, z. B. bei eitriger Cholecystitis oder beginnender Perforation, aber der Stein in der Gallenblase ist im Vergleich zu seinem Kollegen im Choledochus ein ziemlich harmloser Geselle. Ich würde ganz der Meinung Riedel's sein und den Stein aus der Gallenblase entfernen, wenn er in der Mehrzahl der Fälle in den Choledochus geraten sollte. Aber das ist nicht der Fall, und deshalb entferne ich den Stein aus der Gallenblase nicht aus dem Grunde, um ein Tiefertreten zu verhindern. Ich operiere bei Steinen in der Gallenblase bei heftigen Entzündungen, die einer inneren Medikation trotzen und aus sonstigen Gründen, die ich bereits oben bei der Besprechung meiner Indikationsstellung auseinandergesetzt habe.

Ich will noch darauf aufmerksam machen, dass die Gallensteinoperation von einer Frau, die geboren hat, besser vertragen wird wie von einer Jungfrau mit straffen Bauchdecken, und dass Männer „lange nicht so viel aushalten“ wie Frauen. Die meisten Männer sind Verehrer des Alkohols und des Nikotins, ihr Herz ist oft nicht mehr intakt, sie brauchen mehr Chloroform, man muss viel mehr an der Bauchwand zerren, die sie spannen, sie haben keine Hepatoptose, es liegt alles tiefer, mit einem Wort: Bei den Männern ist die Operation in der Regel schwerer und auch gefährlicher wie bei den Frauen, das soll man bei der Indikationsstellung nicht vergessen.

Die frühzeitige Operation Riedel's würde, wenn sie allgemein zur Anwendung käme, d. h. auch von weniger geübten Chirurgen ausgeführt würde, mehr schaden als nützen. Gewiss wäre sie am Platze, wenn die traurigen Folgezustände, mit denen auch ich es so oft zu tun habe (Perforation, Cholangitis, Carcinom etc.), zur Regel gehörten. Sie sind aber in Anbetracht der kolossalen Häufigkeit der Cholelithiasis Ausnahmefälle, und für Ausnahmefälle kann man nicht eine in jedem Falle durchzuführende Frühoperation proklamieren. Bei der Appendicitis liegen die Verhältnisse ganz anders. Hier kann man schon eher sagen, dass die üblen Ausgänge nicht mehr zu den Seltenheiten gehören. Die Appendicitis ist eine völlig unberechenbare Krankheit, und da hat es noch Sinn bei einer Sterblichkeit von ca. 10 % auch die übrigen 90 Fälle operativ zu behandeln, um einem tödlichen Ausgang vorzubeugen. Die Sterblichkeit der Cholelithiasis — wohlbemerkt nicht der latenten, sondern der aktuellen Form — beträgt aber gewiss nicht mehr wie 2—4 %. Es wäre absurd, deshalb in jedem Falle zu operieren! Die Sterblichkeit der Choledocholithiasis ist schon bedeutend höher, ich schätze sie immerhin auf 50 %; da hat es Zweck, eine chirurgische Behandlung einzuleiten, besonders wenn diese nur 3 % Sterblichkeit hat und also die Erfolge innerer Kuren um 47 % überragt.

Beim Carcinom der Gallenblase, welches bekanntlich in vielen Fällen durch den Reiz der Steine entsteht, kann, das liegt auf der Hand, nur die frühzeitige Operation nützen. Aber gerade in diesen Fällen merkt der Träger fast nie etwas von seinen Steinen, er sucht erst dann Hilfe beim Chirurgen, wenn das Carcinom fertig, d. h. inoperabel ist. Der einzige Segen, den somit die frühzeitige Operation für die Behandlung des Gallenblasenkrebses entfalten könnte, wird durch die Symptomlosigkeit der begleitenden Cholelithiasis vereitelt. —

Auf einen Punkt will ich noch eingehen, den ich bereits oben berührt und in der Münchener medizin. Wochenschrift in einer Arbeit: „Wie gross ist heute die Mortalität nach Gallensteinoperationen? (1901 Nr. 23)“ erörtert habe; er betrifft den **Unterschied der Sterblichkeit beim männlichen und weiblichen Geschlecht.** Ich konnte damals an der Hand von 100 Operationen, die ich vom 1. 4. 1900 bis 16. 4. 1901 ausgeführt habe, feststellen, dass auf die 100 Laparotomien 75 Frauen und 25

Männer kamen, dass von den 25 Männern 10 = 40 % und von den Frauen nur 6 = 8 % starben. Diesen Unterschied hielt ich für die Indikationsstellung von grosser Bedeutung. Von meinen letzten 100 Operationen kamen auf 30 Männer 70 Frauen. Von den Männern starben 11 = 37 %, von den Frauen 9 = 12 %. Es kommt also ein ähnliches Verhältnis heraus wie vor 3 Jahren. Von den 11 gestorbenen Männern litten 10 an Krankheiten, die auch dem Messer des Chirurgen nicht weichen (Carcinom, Pankreasnekrose, Lebercirrhose etc.). — Worauf beruht es, dass die Mortalität bei Männern viel grösser ist wie bei Frauen? Vor 4 Jahren gab ich darauf folgende Antwort: „Carcinome, z. B. am Pankreaskopf, scheinen bei männlichen Individuen häufiger vorzukommen, wie bei weiblichen. Weiterhin habe ich von jeher den Eindruck gehabt, dass selbst kräftige und robuste Männer die Narkose und das Hantieren in der Bauchhöhle viel schlechter vertragen als Frauen. Ich will auf die Gründe dieser Tatsache nicht näher eingehen, glaube indes, dass deshalb besonders das starke Geschlecht einer Laparotomie gegenüber sich so schwach verhält, weil es sich durch Nikotin und Alkohol die Herzkraft in hohem Masse schädigt. Ich operiere lieber 5 Frauen als einen Mann und bin überzeugt, dass in dieser Beziehung mir erfahrene Laparotomisten beistimmen. Bei Männern kommt deshalb nur selten die soziale Indikation (Herabsetzung der Erwerbsfähigkeit durch fortwährende Koliken), meistenteils nur die vitale Indikation (Empyem der Gallenblase, chronischer Choledochusverschluss durch Stein) in Betracht. Übrigens will ich nicht versäumen darauf hinzuweisen, dass von den männlichen Laparotomierten, die frei von Carcinom, diffuser eitriger Cholangitis waren — und ihre Zahl betrug im letzten Jahre 15 — kein einziger gestorben ist. Es läuft eben Alles darauf hinaus, dass man mit der Operation nicht allzu lange wartet.“

Auch von den 20 nicht durch unheilbare Krankheiten komplizierten männlichen Gallensteinoperationen des letzten Jahres starb nur 1 Patient (ein älterer Mann) an Pneumonie, die übrigen 19 wurden gesund. —

Ich möchte diesen Bemerkungen noch hinzufügen, dass die Sterblichkeit bei Männern auch deshalb grösser ist, weil der Mann sich viel schwerer zur Operation entschliesst und mit ihr viel länger wartet wie die Frau. Er ist der Ernährer der

Familie, und wenn er stirbt, ist das Unglück meist viel grösser, als wenn die Mutter der Familie entrissen wird. Und dann findet man bei Männern relativ viel häufiger neben der Cholelithiasis Lebercirrhose, die den Ausgang der Gallensteinoperation wesentlich beeinflusst. Im übrigen spielt wie gesagt der Nikotin- und Alkohol-Missbrauch bei der Prognose der Operation eine nicht zu unterschätzende Rolle. —

Bei der Beurteilung meiner Erfolge müssen schliesslich noch folgende Punkte berücksichtigt werden:

1. Ich habe immer erst dann operiert, wenn entweder eine innere Behandlung, vor allen Dingen Karlsbader Kuren erfolglos blieben, oder der Fall von vorneherein so schwer auftrat, dass nur eine chirurgische Behandlung in Frage kam (also z. B. beim Empyem der Gallenblase). Fast meine sämtlichen Operationen waren sog. Spätoperationen. Wer frühzeitig zum Messer greift, wird natürlich bessere Erfolge haben, als wer fast nur mit Fällen von chronischem Choledochusverschluss, schweren Entzündungen und ausgedehnten Ulcerationen der Gallenblase zu tun hat.

2. Ich habe mir durch meine spezialistische Beschäftigung mit der chirurgischen Behandlung der Cholelithiasis allmählich den Ruf eines Gallensteinoperateurs erworben. Zu einem solchen kommen aber fast nur die weitvorgeschrittenen, die schwierigen Fälle: die leichten operiert jetzt jeder Chirurg, der auch sonst Bauchoperationen macht, die ganz komplizierten gehen zum Spezialisten. So habe ich in den letzten zwei Jahren sehr viele Choledochotomien resp. Hepaticusdrainagen ausgeführt; in meinem letzten Jahresbericht befanden sich unter ca. 120 Gallensteinlaparotomien 46 = fast 40 % Hepaticusdrainagen. Auch sonst musste ich so viele schwierige Fälle operieren, wie sie eben nur ein Spezialist in Behandlung bekommt. Die Gallensteinkranken, die von weither — z. B. aus Russland — meine Klinik aufsuchten, repräsentierten in der Mehrzahl absolut desolate Fälle. Die Gallensteinkrankheit komplizierte sich mit Lebercirrhose oder Pankreasnekrose, meist steckte ein Carcinom dahinter, und so kam es, dass, je weiter der Patient wohnte, um so gefährlicher die Operation sich gestaltete. Von den Gallensteinkranken aus Halberstadt und Umgegend stirbt selten einer. —

Von meinen Operierten wären sicher über kurz oder lang 60 % an den Folgen der Krankheit gestorben, wenn ich nicht durch das Messer den Tod abgewendet hätte; sie litten an chronischem Choledochusverschluss mit Ikterus und Schüttelfrösten und bargen in ihren Gallenblasen Eiter. Ich glaube also nicht zu viel zu sagen, wenn ich behaupte, dass ich in 60 % aus vitaler Indikation operiert habe. In den übrigen Fällen hat meine Operation zwar keine augenblickliche Gefahr beseitigt, aber Arbeitsunfähige wieder arbeitsfähig gemacht und solchen, die das Leben recht satt hatten, die Freude am Leben wiedergeschenkt.

Es liegt auf der Hand, dass mit wachsender Übung und Erfahrung meine Erfolge immer besser wurden, obgleich immer mehr schwere Fälle der Klinik zugingen. **So habe ich z. B. von meinen letzten 200 Gallensteinlaparotomierten, die ohne Carcinom und ohne septische Cholangitis zur Operation kamen und bei denen keine komplizierenden Eingriffe am Magen und Darm vorgenommen wurden,** nur noch 3 verloren, davon nach 46 Hepaticusdrainagen keinen und nach 80 Cystostomien und Ectomien nur 2 (einen über 60 Jahre alten Mann an Pneumonie 14 Tage post op. und eine sehr elende Patientin mit hochgradiger Hepatoptose bald nach der Operation im Collaps). **Es kommen also auf 126 reine Gallensteinoperationen nur 2 Todesfälle = 1,6 % Mortalität.**

Wir haben also allen Grund, mit den augenblicklichen Erfolgen der chirurgischen Behandlung der Gallensteinkrankheit zufrieden zu sein; wer von den unkomplizierten Gallensteinfällen, d. h. denen, die frei von Carcinom oder diffuser Cholangitis zur Operation kommen, mehr als 5 % verliert, operiert entweder nicht richtig, oder die Patienten sind zu geschwächt in seine Behandlung getreten. Das lange Abwarten, die immer wieder versuchte Kur in Karlsbad oder gar der Gebrauch von Geheimmitteln, die gerade bei der Gallensteinkrankheit leider eine so grosse Rolle spielen, müssen die Erfolge der Chirurgen verschlechtern, und die Misserfolge sind nicht dem Chirurgen beizumessen, sondern sind auf die vorher geübte und zu lange Zeit fortgesetzte innere Behandlung zurückzuführen.

II. Die Dauererfolge.

Als ich auf dem Chirurgenkongress 1900 zum ersten Male über „Recidive nach Gallensteinoperationen“ sprach, leitete ich meinen Vortrag mit folgenden Worten ein:

„Jeder Arzt spricht lieber von seinen guten als von seinen schlechten Erfolgen, und es ist verzeihlich, wenn der Chirurg sich nicht gern entschliesst, von den Schattenseiten der von ihm ausgeführten und empfohlenen Operationen zu berichten. Aber durch Schönfärberei und Verheimlichung von Irrtümern und Fehlern, die wir begehen, schaden wir der Entwickelung der Chirurgie mehr, als wenn wir offen und ehrlich die Misserfolge bekennen und den Gründen und den Mitteln nachspähen, die uns in den Stand setzen, solche in Zukunft zu vermeiden. Die Achtung unserer inneren Kollegen vor der Leistungsfähigkeit der chirurgischen Kunst wird noch mehr wachsen, wenn wir uns nicht scheuen, auch die bösen und trüben Erfahrungen, die keinem erspart bleiben, mit ehrlicher Offenheit mitzuteilen. Nehmen wir uns auch in dieser Hinsicht ein Beispiel an dem unvergesslichen Theodor Billroth, der, wenn er von seinen kühnen und glänzenden Operationen sprach, niemals vergass, die Misserfolge hervorzuheben.

Jeder von uns weiss, dass der augenblickliche Erfolg, den wir durch eine Operation erzielen, oft überraschend gut ist: Kranke, die schon mit einem Fuss im Grabe standen, blühen wieder auf, und der Chirurg ist beglückt, dass seine Arbeit von so herrlichem Erfolg gekrönt ist. Ich erinnere nur an den Segen, der in der Gastroenterostomie steckt, die wir wegen eines inoperablen Magencarcinoms vornehmen. Der Patient, der Wochen lang jede Speise wieder erbrach, bis auf das Skelett abgemagert war, verträgt schon zwei Wochen nach der Operation eine schwere Kost und nimmt häufig 30—40 Pfund an Körpergewicht zu. Ich erinnere weiter an die herrlichen Erfolge, die wir bei Gallensteinkranken mit einer Sicherheit erzielen, welche uns die Gefahren und Schrecken der Narkose und des blutigen Eingriffs vergessen lässt. Der Kranke, der seit Wochen ein Empyem der Gallenblase bei sich trug, vor Schmerzen keine Nacht mehr schlief und in ängstlicher Weise jede Nahrungszufuhr mied, wird auf einmal durch den Gallenblasenschnitt von seinen Qualen befreit und erholt

sich in kürzester Zeit. Aber wie in dem ersten Fall ein Dauererfolg unmöglich ist, weil ein Krebsleiden vorliegt, so tritt in dem zweiten Fall eine endgültige Heilung erst dann ein, wenn der Stein, der im Hals der Gallenblase das Einfliessen der Galle in das Hohlorgan hemmte, bei Seite geschafft ist. Aber selbst dann, wenn die Gallengänge vollständig frei und all' die ungebetenen Gäste herausgeschafft sind, kann der Dauererfolg ausbleiben, weil sich Beschwerden einstellen, die vom Operierten selbst unter allen Umständen, wenn auch oft ganz mit Unrecht als sogen. Recidiv seiner Krankheit, d. h. als eine Neubildung von Steinen aufgefasst werden." —

Ich habe also mit klaren Worten auf die Notwendigkeit hingewiesen, nicht nur die augenblicklichen, sondern auch die **Dauererfolge** im Auge zu haben, und um so mehr war ich empört, als ich die Worte las, die Schürmayer im März d. J. niederzuschreiben sich erkühnte: „Sie (d. h. die „extremen" Chirurgen) übersehen nur zu oft, dass ihre einzige Leistung darin beruht hat, den Patienten glücklich nach der Operation über die Folgen derselben hinauszubringen, sie schliessen ihre Statistik damit ab, wenn der überlebende Patient glücklich die Tore der chirurgischen Klinik hinter sich hat." Man kann vermuten, dass Schürmayer, der angibt, von Haus aus selbst Chirurg zu sein, nach diesen Prinzipien gehandelt hat, und es ist deshalb ein Glück, dass er aus dem edlen Kreise der Chirurgen ausgeschieden und sich einer Behandlungsmethode hingegeben hat, deren wahres Wesen ich bei den Indikationen zur Operation gründlich aufgedeckt habe. Bedauern aber wird kein Chirurg, dass er den Vertreter der „kombinierten Behandlung der Gallensteinkrankheit" nicht mehr zu seinem Spezialkollegen rechnen darf. Wer solche falsche Gerüchte über die Tätigkeit der Chirurgen ausstreut, kann allerdings auf diesen Ehrentitel keinen Anspruch erheben.

Mir und keinem ernsten Gallensteinchirurgen ist es jemals eingefallen, etwaige Recidive zu vertuschen, ich habe immer betont, **dass die guten augenblicklichen Erfolge bei der Wertschätzung einer Operation nicht massgebend, sondern in dieser Beziehung nur die Dauererfolge von Bedeutung sind.**

Aber ich habe ebenso darauf hingewiesen, dass es Unrecht ist, wenn Aerzte alle nach einer Gallensteinoperation auftretenden

Beschwerden in den grossen Topf der echten Recidive werfen, und dass es geboten ist, die verschiedenen Arten der Recidive streng von einander zu trennen.

Zweckmässiger Weise unterscheiden wir, worauf ich schon auf dem Chirurgen-Kongress 1900 hinwies, zwischen einem echten und einem unechten Recidiv.

Bei einem echten Recidiv kommt es nach vollständiger Säuberung der Gallenblase und der Gallengänge von Concrementen wieder zu einer Neubildung von Steinen, während wir unter einem unechten Recidiv alle jene Beschwerden verstehen, die durch absichtlich oder unabsichtlich zurückgelassene Steine, erneute Entzündung der Gallenblase, Bildung von Adhäsionen, Entstehung von Hernien hervorgerufen werden.

Was das echte Recidiv anlangt, so freue ich mich versichern zu können, bisher auch nicht ein einziges beobachtet zu haben. Aber ich gebe zu, dass die sichere Erkennung des echten Recidivs auf die grössten Schwierigkeiten stossen kann und eigentlich nur durch die zweite Laparotomie ermöglicht wird. Aber auch dann können die gefundenen Concremente noch von der ersten Operation herstammen! Die Diagnose des echten Recidivs ist eben genau so schwierig und oft unmöglich wie die der Cholelithiasis selbst. Wie oft nehmen wir Gallensteine an und stossen bei unseren Operationen nur auf Verwachsungen! Ich erinnere mich, dass ich in meiner Anfangstätigkeit auf dem Gebiete der chirurgischen Behandlung der Cholelithiasis oft erstaunt war, nach Eröffnung der Bauchhöhle in der Gallenblase keine Steine zu fühlen, obgleich alle Symptome auf diese hinwiesen. Erst als ich lernte, dass nur nach Entfernung der Flüssigkeit aus der Gallenblase es uns möglich wird, die Concremente nachzuweisen, gewöhnte ich mich daran in jedem Fall die Gallenblase zu eröffnen und zu entleeren. Wie oft fühlte ich dann erst im Hals der Gallenblase oder im Cysticus den vermuteten Stein! Ich habe jüngst einen Herrn operiert, bei dem ein anderer Chirurg einige Jahre vorher eine Gallensteinoperation gemacht hatte: aber er fand, wie er mir schrieb, keine Steine. Trotzdem gingen kurze Zeit darauf häufig unter Ikterus und Koliken solche ab. Als ich Anfang dieses Jahres eine zweite Laparotomie an dem Kranken ausführte, fühlte ich vor der Eröffnung der Gallenblase, die stark gefüllt war, auch keine Cholelithen. Als ich aber den Gallenblaseninhalt

aspiriert hatte, fand ich viele Steine im Hals der Gallenblase und im Cysticus. Ich bin weit davon entfernt, dem ersten Operateur vorzuwerfen, dass er die Steine übersehen hat, und es ist ja nicht unmöglich, dass diese sich erst später nach der ersten Operation neugebildet haben. Aber wahrscheinlicher ist es doch, dass schon bei der ersten Operation Cholelithiasis bestand, der Operateur aber die Steine nicht fühlte, weil er die Gallenblase resp. den Cysticus aufzuschneiden versäumte. Jedenfalls setzt die Annahme des echten Recidivs voraus, dass die erste Operation vollständig und gründlich war. Da nun die bis vor kurzem gebräuchlichen Methoden, besonders die Cystostomie keine Gewähr dafür bieten, dass die Entfernung aller Steine gelungen ist, so wird bei den meisten Fällen, bei welchem eine zweite Operation Konkremente aufdeckte, die Annahme die richtigere sein, dass es sich um zurückgelassene und nicht um neu gewachsene Steine handelt.*) Wo ich dagegen mit voller Gewissheit wusste, dass kein Stein zurückgeblieben war — und nach einer Cystectomie, kombiniert mit der Hepaticusdrainage kann man das fast sicher annehmen —, entpuppten sich die nach der Operation eintretenden Beschwerden als unechte, meist auf Adhäsionen beruhende Recidive.

Schon aus diesen kurzen Bemerkungen ersieht man, dass es recht schwierig ist, den Nachweis eines echten Recidivs mit voller Bestimmtheit zu führen, und leicht kann man, wenn man sich nicht der grössten Objektivität befleissigt, in Versuchung kommen, ein unechtes Recidiv da vorzuschützen, wo in der Tat ein echtes vorliegt. Ich habe aber wirklich gar keine Veranlassung, solche Ausflüchte zu machen; denn zwei oder drei echte Recidive würden bei meinen zahlreichen Gallensteinlaparotomien keine grosse Rolle spielen, jedenfalls keinen verständigen Arzt bestimmen, auf die Segnungen der Gallensteinchirurgie Verzicht zu leisten. Schliesslich bin ich der Ansicht, dass wir uns nicht zu schämen brauchen, wenn wirklich einmal die Steine wieder wachsen sollten. Ich leugne doch nicht, dass wir

*) Anfang November d. J. operierte ich einen Herrn, bei dem ein sehr gewiegter Chirurg zwar 2 walnussgrosse Steine aus der Gallenblase entfernte, den dritten ebenfalls walnussgrossen Stein — den Hauptattentäter — aber im Choledochus zurückliess. Wer keine grosse Übung im Abtasten des Choledochus hat, dem kann ein solches Missgeschick leicht passieren. —

Steine bei unseren Operationen zurück lassen, ja ich bekenne, dass das in ca. 4 % meiner Operationen der Fall war, und Jeder wird mir zugeben, dass daraus schon eher ein Vorwurf gemacht werden könnte. Warum sollten wir also ein Vorkommnis in Abrede stellen, an welchem wir völlig unschuldig sind? Wenn wir wegen Nephrolithiasis eine Niere aufschneiden oder aus der Harnblase einen Stein entfernen, — und Niemand wird die Notwendigkeit solcher Operationen in bestimmten Fällen in Abrede stellen! — so verlangt doch kein Mensch, dass wir durch unsere chirurgischen Eingriffe einer Neubildung von Steinen auf ewig vorbeugen. Was aber für die Lithiasis der Harnwege billig ist, ist für die der Gallenwege recht! Unsere Macht geht eben nicht so weit, dass wir unter allen Umständen ein Wiederwachsen der Steine verhüten können, und es ist unbillig, vom Chirurgen zu verlangen, dass er in allen Fällen ideale Erfolge erzielt und unter allen Umständen einer erneuten Steinbildung vorbeugt. Uns Chirurgen fällt es doch gar nicht ein, von einer Karlsbader Kur eine vollständige Restitutio ad integrum zu fordern. Wir sind zufrieden, wenn das Leiden auf einige Zeit latent wird und die Anfälle nicht allzu häufig wiederkehren und sich abschwächen. Der innere Arzt kann von uns Chirurgen nur verlangen, dass wir sämtliche vorhandenen Steine entfernen und die Durchgängigkeit der Gallengänge wieder herstellen. Weitere Anforderungen müssen wir auf das Entschiedenste ablehnen, und es ist mehr Sache der inneren Medizin, nach erfolgter Operation dafür zu sorgen, dass keine neuen Steine sich wieder bilden. Aus diesem Grunde schicke ich meine Patienten nach der Operation gern nach Karlsbad, denn Körperbewegung, Entlastung des Pfortadersystems, gründliche Reinigung des Darmes, Beseitigung der entzündlichen Vorgänge in den Gallenwegen sind die besten Mittel, um die Tendenz zur Steinbildung zu beseitigen. Aber auch dem Karlsbader Sprudel gelingt es nicht immer, die auf ihn gesetzten Hoffnungen und Erwartungen zu erfüllen.

Es gab eine Zeit, in der ich gern bei Wiederauftreten von Beschwerden an wieder gewachsene Steine glaubte und den Kranken so lange zuredete, bis sie sich einer Relaparotomie unterwarfen. Gerade diese Fälle haben mir die Gewissheit geschenkt, dass ein Recidiv zu den grössten Seltenheiten gehören muss; was ich bei solchen Nachoperationen fand, waren

keine Steine, sondern entzündliche Prozesse in der Gallenblase oder Abknickung des Cysticus durch Verwachsungen, pathologische Vorgänge, deren Bedeutung bei der Besprechung der unechten Recidive erörtert werden soll.

Jedenfalls ist die Furcht mancher Ärzte und vieler Kranken vor einem Wiederwachsen der Steine nach Operationen theoretisch zwar begründet, durch die praktischen Erfahrungen bisher aber gegenstandslos. Auch Riedel ist ganz meiner Ansicht, wenn er sagt (Penzoldt und Stintzing): „Recidive von Gallensteinen habe ich noch nicht gesehen; der Theorie nach sind Recidive ja nicht ausgeschlossen, in praxi fehlen sie; die Gallenblase wird eben durch die Drainage gesund und verliert die Neigung zur Steinbildung.“

Auch in den „Grenzgebieten“ hebt Riedel nachdrücklich hervor, dass er bisher kein echtes Recidiv gesehen habe. Er sagt dort Folgendes: „Es ist nicht im Interesse der Kranken, immer wieder von der Gefahr des Recidivs von Steinen zu sprechen. Wo sind in praxi die Recidive, wenn der Gallensteinkranke nach Entfernung der Steine richtig behandelt, d. h. die Gallenblase so lange drainiert wird, bis sie gesund ist und bis jeder etwa versehentlich zurückgebliebene Stein entfernt ist? Seit 12 Jahren operiere ich Gallensteine, bis jetzt sah ich noch keinen Fall von Recidiv.

Wohl aber kenne ich Komplikationen des Gallensteinleidens, die als Recidiv gedeutet werden können, aber keine Recidive sind.

Es handelt sich in erster Linie um unvollständige und zwar um notwendigerweise unvollständig ausgeführte Operationen. Wenn gleichzeitig grosse Steine in der vereiterten, mit den umgebenden Organen verwachsenen Gallenblase und kleinere oder grössere im Duct. choled. stecken, so bleibt eben nichts anderes übrig, als zunächst die grossen Steine aus der vereiterten Gallenblase zu ziehen, die im Duct. choled. befindlichen stecken zu lassen, weil man doch absolut die Adhäsionen in diesen Fällen nicht lösen darf. Entschliesst sich dann der Kranke später nicht zur Choledochotomie oder ist letztere bei Verdacht auf kleine Steine kontraindiciert, so kann daraus bei neuen Attacken von Gallensteinkolik der allerschönste Fall von Recidiv nach Gallensteinoperation konstruiert werden; es handelt sich aber gar nicht um ein Recidiv, sondern um Steine,

die bei der ersten Operation notwendigerweise stecken bleiben mussten.

Weiter: Extrahiert man bei obliteriertem Duct. cyst. Steine aus der Gallenblase und schliesst sich sodann die Schleimfistel nach einiger Zeit, so dass ein Hydrops vesicae felleae ohne Steine restiert, so entwickeln sich auch in einem solchen Hydrops gelegentlich Attacken leichteren Charakters, weil ein so vollständig abgeschlossener Hydrops doch auch ein Fremdkörper ist; diese Attacken können als Symptome eines Rezidivs von Gallensteinen gedeutet werden, obwohl letztere fehlen.

Vereinzelt kommt es auch vor, dass restierende Adhäsionen — bei eitrigen Prozessen in der Gallenblase dürfen dieselben selbstverständlich nicht gelöst werden — Schmerzattacken hervorrufen, die gar nicht von Gallensteinkoliken zu unterscheiden sind. Alles dieses kommt vor, aber nur ausnahmsweise; jedenfalls handelt es sich dabei um kein Rezidiv von Gallensteinen.

Würde aber jemals ein Rezidiv eintreten, so wäre ja die mit der vorderen Bauchwand verwachsene Gallenblase so leicht zu eröffnen, und zwar extraperitoneal, dass überhaupt von Gefahr keine Rede sein könnte; nötig habe ich allerdings diesen Eingriff bis jetzt nicht gehabt, weil die von mir operierten Kranken frei von Rezidiv blieben."

Ausser Riedel hat Petersen an der Hand von 96 Operationen gezeigt, dass echte Rezidive zu den grössten Seltenheiten gehören. Fall 44 seiner Statistik rezidivierte wieder, doch bin ich mehr geneigt, ein unechtes als ein echtes Rezidiv anzunehmen, weil bei der Kleinheit der caviarähnlichen Steine ein Übersehen leicht möglich war. Löbker erwähnt ebenfalls nichts von einem Wiederwachsen der Steine.

Als ich im Jahre 1896 auf dem Chirurgen-Kongress einen Vortrag hielt: „Ein Rückblick auf 209 Gallensteinlaparotomien mit besonderer Berücksichtigung gewisser anderweitig selten beobachteter Schwierigkeiten bei 29 Choledochotomien", machte Körte bei der Diskussion im Hinblick auf das Rezidiv nach Gallensteinoperationen einige Bemerkungen, welche verdienen, wiederholt zu werden:

„Dann, glaube ich, müssen wir einen Punkt einmal zur Sprache bringen, wenn uns die inneren Mediziner nicht Vorwürfe machen sollen. Das ist die Frage: „Können wir die Gallensteinkranken dauernd von ihren Beschwerden befreien?" Da

muss ich bekennen, dass nach meinen Erfahrungen und auch nach denen anderer Kollegen, mit denen ich über den Punkt gesprochen habe, in einem geringen Prozentsatz von Fällen ein Rezidiv der Beschwerden vorkommt. — Ich möchte auf den Ausdruck „Beschwerden“ insistieren, ich will nicht sagen: ein Rezidiv der Steine, denn das ist eine ausserordentlich schwierige Frage.

Wir wissen über die Art der Bildung der Gallensteine noch recht wenig und so gut wie gar nichts über die Zeit, die sie zu ihrer Entstehung brauchen. Es ist daher, wenn wir nach Entfernung von Gallensteinen später neue Konkremente antreffen, schwer zu sagen: Sind diese erst nach der Operation neu entstanden oder sind sie übersehen worden, weil sie an unzugänglicher Stelle lagerten, oder sind sie aus den Lebergallengängen nachgerückt? Alle diese Möglichkeiten können zutreffen. Nach unseren Erfahrungen an den Konkrementbildungen in anderen Organen (Nierenbecken, Blase) müssen wir die „Möglichkeit“ erneuter Konkrementbildung jedenfalls zugeben.

Ein fernerer Grund für das Wiederauftreten von Beschwerden nach der Operation kann liegen in dem Entstehen von Verwachsungen in dem Operationsgebiete.

Ich glaube, gegen diese Verwachsungen sind wir vorläufig ziemlich machtlos; denn wenn wir von neuem operieren und diese flächenhaften Adhäsionen trennen, dann gibt es ganz sicher wieder flächenhafte Verwachsungen. Wir haben noch kein Mittel, in der Bauchhöhle die Verklebung seröser Flächen zu hindern. Mit strangförmigen Verwachsungen ist es etwas anderes. Die können wir trennen und dadurch bedingte Beschwerden heilen. Ferner können Magen- und Duodenal-Katarrhe, die so oft mit Gallensteinleiden verbunden sind und vielleicht auch bei der Aetiologie eine Rolle mitspielen, nach geschehener Entfernung der Gallensteine von neuem auftreten und Beschwerden verursachen, die denen der Gallensteine ähnlich sind. Ich habe zwei- oder dreimal Kranke, die geraume Zeit nach Gallensteinoperationen wiederkamen mit der Angabe, sie hätten wieder die früheren Schmerzen, in das Krankenhaus aufgenommen und habe mich überzeugt, dass nach entsprechender Behandlung des Magens die Beschwerden völlig schwanden, und dass von Seiten der Gallenblase keine Beschwerden mehr bestanden, und auch keine Veränderungen des Organes nachweisbar waren. Wir werden

durch die Tatsache, dass in einem geringen Prozentsatze von Fällen wieder Beschwerden aus einem der angeführten Gründe auftreten, uns in keiner Weise beirren lassen, in der chirurgischen Behandlung der Cholelithiasis, die eine sehr segensreiche Errungenschaft der Chirurgie darstellt, fortzufahren. Aber ich glaube, wir müssen auf diesen Punkt unsere Aufmerksamkeit ganz besonders richten. Denn nachdem die Indikationen und Wege des operativen Vorgehens jetzt ziemlich klargestellt sind, müssen wir darin weiter fortzuschreiten suchen, dass wir das Auftreten von neuen Beschwerden, wenn möglich, verhindern. Wir müssen uns darüber klar sein, woran es liegt; wie können wir es eventuell besser machen?"

Ich habe absichtlich nicht nur meine Beobachtungen und Erfahrungen, sondern auch die anderer Chirurgen wiedergegeben, damit wir ein möglichst klares Urteil über die Häufigkeit echter Rezidive nach unseren Gallensteinoperationen bekommen. Es ist mir nach den gegebenen Darlegungen nicht recht klar, worauf Naunyn seine Behauptung begründen will, dass nach vollständig gelungener Operation wieder Steine wachsen können. Derartige Äusserungen sind natürlich, wie Riedel ganz richtig sagt, nicht im Interesse des Kranken, weil dadurch sich mancher abhalten lässt, eine sehr notwendige Operation an sich vornehmen zu lassen.

Wenn also jetzt ein Kranker zu mir kommt mit dem Wunsche, durch eine Operation von seinen Gallensteinen befreit zu werden, und mich fragt, ob die Steine auch wiederwachsen können, so antworte ich ruhig auf Grund meiner Erfahrungen nach bestem Wissen und Gewissen auf diese Frage mit einem entschiedenen „Nein". Wer ganz vorsichtig zu Werke gehen will, mag sagen: „Die Ansicht, dass Steine wieder wachsen, ist theoretisch wohl begründet, bisher nur von inneren Ärzten vertreten worden, während die Chirurgen, die eine grosse Erfahrung auf dem Gebiete der Gallensteinchirurgie haben, ein richtiges Rezidiv noch nicht beobachtet haben".

Unsere Kranken können also sich in dem Punkte des Wiederwachsens der Steine völlig beruhigen, und unsere inneren Kollegen sollten derartige Vorwürfe nur dann erheben, wenn sie bestimmt wissen, dass die erste Operation vollständig war.

Woher aber wollen sie das wissen? Sie führen doch selbst keine Gallensteinoperationen aus, und durch das Zusehen allein

bekommt man kein Urteil, ob die Gänge völlig frei von Steinen sind. Deshalb sollten sie mit ihren Ansichten in Bezug auf das echte Rezidiv etwas zurückhaltender sein und keine Behauptungen aufstellen, die sie nach meiner Meinung unmöglich beweisen können. *) — Wie vorsichtig man in der Annahme eines echten Rezidivs sein muss, mag folgender Fall beweisen. Ein angesehener Chirurg hatte im Jahre 1895 eine sehr nervöse Frau cystostomiert und ihr mehrere Steine entfernt. Die Gallenblasenfistel war in 6 Wochen zugeheilt. Sie klagte aber trotzdem nach wie vor über Koliken, zumal ihr Arzt der Meinung war, dass sie nicht gründlich genug operiert sei. Sie kam anfangs 1900 zu mir mit der Bitte, unter allen Umständen noch einmal operiert zu werden. Ich fand auch erhebliche Druckempfindlichkeit in der Gallenblasengegend und war sehr gespannt, ob die Furcht der Patientin und ihres Hausarztes begründet sei, dass wieder Steine gewachsen seien. Ich fand aber weiter nichts als eine in Adhäsionen eingebettete, normalwandige, helle, bakterienfreie Galle enthaltende Gallenblase und habe, um späteren Beschwerden vorzubeugen, die Gallenblase entfernt und den Hepaticus drainiert. Der Kranken geht es jetzt gut.

Noch mehr aber wie in den Köpfen der Ärzte spukt das „Rezidiv“ in den Köpfen der Operierten.

Es ist geradezu lächerlich, was alles unter dem Namen „Rezidiv“ geht, aber es ist ergötzlich, bei diesem Kapitel einige Augenblicke zu verweilen. Der trockene Ton statistischer Erhebungen erhält dadurch eine angenehme Anfrischung.

Wenn einmal, wie ich selbst beobachtet habe, ein Gallensteinoperierter wieder Magendrücken nach Sauerkraut und Eisbein oder Thüringer Kartoffelklössen bekommt und ihm die Blähungen stocken, Migräne oder Intercostalneuralgie sich einstellen, so schiebt er das natürlich auf wiedergewachsene Steine. Eine richtige Hysterica behält oft ihre Koliken, gleichgültig ob man ihr die Gallenblase erhält oder entfernt, ob man den Choledochus verschliesst oder den Hepaticus drainiert. Will der Anfänger in der Gallensteinchirurgie einen recht guten Erfolg haben, so operiere er ja keine Hysterica. Der Vorwurf, dass die Operation nichts nützt resp. die Steine wieder wachsen, bleibt ihm sonst nicht erspart.

*) Vergleiche auch den weiter unten stehenden Fall von Leo Klemperer—Karlsbad.

Ich hörte jüngst von einer Dame, der ich vor Jahren einen Cysticusstein entfernt hatte, dass sie wieder Koliken mit Steinabgang habe. Als ich sie später untersuchte, konnte ich feststellen, dass die Steine mit dem Urin abgegangen waren, dass also die durchgemachten Schmerzen Nierensteinkoliken waren.

Eine zweite Patientin, die ich operiert habe, war so nervös, dass man ihre Schmerzen im rechten Hypochondrium wirklich einmal als „nervöse Leberkolik“ auffassen konnte. Als ich aber die Bauchhöhle eröffnete, fand ich die entzündete Gallenblase mit Steinen vollgepfropft, den Choledochus frei und durchgängig. Ich habe die Ectomie ausgeführt, aber trotz fieberfreiem und glattem Verlauf behielt die Kranke ihre Schmerzen und hat sie heute noch. Soll man in einem solchen Falle von einem Rezidiv sprechen? Ich habe nichts dagegen einzuwenden, wenn man sagt: „Auch die Operation hat nichts genützt.“ Bei der hochgradigen Nervosität der Patientin konnte ich von vornherein auf keinen glänzenden Erfolg rechnen. Die Operierte, die ich im Auge habe, berichtete mir, dass sie weder Ikterus noch Steinabgang beobachtet, weder einen Bruch noch eine Fistel habe, dass an der Operationsstelle überhaupt alles in Ordnung sei, — trotzdem spricht man in der Stadt, in der sie lebt, von einem „Rezidiv“ ihrer Krankheit.

Bricht nun gar einmal eine Fistel wieder auf, oder stösst sich aus der Bauchnarbe ein Seidenfaden ab, so heisst es gleich überall: „Die Operation hat nichts genützt, die Steine wachsen doch wieder.“

Als ich im Jahre 1898 in Karlsbad war, weilte gerade eine meiner Choledochotomierten in dem berühmten Badeort zur Nachkur. Eines Tages zeigte sich ein kleiner Abscess in der Bauchnarbe, welcher auf einen Seidenfaden zurückzuführen war. Nun erhob sich am Sprudel und Mühlbrunnen eine lebhafte Diskussion über die Nachteile chirurgischer Therapie bei der Cholelithiasis, so dass ich mich hätte schämen müssen, der unglückliche Operateur des viel besprochenen Falles gewesen zu sein. Als schon nach 8 Tagen die Fistel wieder zugeheilt war, wurde dieser glückliche Ausgang dem heissen Sprudel, von dessen Heilkraft bei Wunden mir bis dahin nichts bekannt war, zugeschrieben.

Schon in früheren Arbeiten habe ich von Operierten erzählt, die glaubten, ein Rezidiv ihrer Steinkrankheit zu haben und bei denen die Untersuchung für die wieder eingetretenen Schmerzen eine ganz andere Ursache ergab. Am instruktivsten in dieser Beziehung sind jene Fälle, bei welchen sich die Gallensteinkrankheit mit einem Magenleiden oder einer Appendicitis kombiniert. Begnügt man sich in einem solchen Falle mit der Beseitigung der Gallensteine, und treten dann von seiten des Darmes oder Magens wieder Beschwerden ein, so kann man sicher sein, dass der Patient auf den Chirurgen kein Loblied singt, im Gegenteil alle Schuld für die neuen Schmerzen auf eine schlechte Operation schiebt. Ich habe es mir deshalb zur Regel gemacht, etwaige Magenkomplikationen sofort mit zu beseitigen. Daher erklären sich auch die vielen Pyloroplastiken und Gastroenterostomien, welche bei Gelegenheit meiner Gallensteinoperationen zur Ausführung kamen. Erst jüngst habe ich einen Herrn operiert, bei dem ich nicht nur aus der Gallenblase einen haselnussgrossen Stein entfernte, sondern auch wegen chronischer rezidivierender Appendicitis den Wurmfortsatz fortnahm und wegen eines Duodenalulcus eine Cholecystenterostomie und eine Gastroenterostomie in Verbindung mit der Braun'schen Entero-Enterostomie ausführte. Der Patient ist vollständig genesen. **(Nr. 159.)**

Das spassigste sogen. Rezidiv aber, welches ich erlebt habe, betrifft eine junge Frau, die erst kurze Zeit verheiratet war und in ihre Ehe die fürchterlichsten Koliken mitbrachte. Ich befreite sie von denselben durch eine Cystostomie. Glücklich kehrte sie in die Arme ihres Gatten zurück, aber schon 3 Monate später schrieb mir der Arzt, dass ein Rezidiv eingetreten sei: „Die Patientin klagt wieder über Magenschmerzen und Kreuzschmerzen, sie erbricht fast täglich und wird immer elender.“ Dann kam eine Pause, und das Magendrücken und Erbrechen hörte definitiv auf, als 6 Monate später die Frau ihrem Manne einen kräftigen Jungen schenkte. Seitdem blieb sie frei von Koliken. Derartige Rezidive mögen häufiger beobachtet werden. — In der Tat könnte ich noch über manches Rezidiv berichten, das den Leser in die fröhlichste Stimmung versetzen würde. Die Rezidive sind aber oft mit so viel Schmerzen verbunden, dass es nicht angebracht ist, zu scherzen und zu spassen, sondern dass man allen Grund hat, die Klagen der

Operierten recht ernst zu nehmen. — Ich tue das auch, und ich habe niemals in Abrede gestellt, dass die Gallenstein-operierten nach der Operation von den verschiedenartigsten Beschwerden befallen werden können. Ich habe selbst darauf aufmerksam gemacht, dass für die Patienten es gleichgültig sein kann, ob die Beschwerden als „echte oder unechte Rezidive“ aufzufassen sind. Ein Operierter verlangt, dass er überhaupt keine Schmerzen wieder bekommt, denn zu diesem Zwecke lässt er sich ja operieren!

Wir erreichen das durch möglichste Einschränkung der Indikationen für die Operation, durch eine gründliche Freilegung der Gallengänge, durch Einschränkung der Cystostomie, ausgiebigen Gebrauch der Ectomie womöglich in Verbindung mit der Hepaticusdrainage und Choledochusfege und durch manche Massnahmen, die bereits in den vorausgehenden Kapiteln erörtert wurden.

Trotzdem werden wir Rezidive erleben, und ich hatte deshalb schon oft Gelegenheit, über solche zu berichten. Meine erste Umfrage bei meinen ersten 400 Operierten im Jahre 1900 führte zu folgenden Ergebnissen:

1. Steine hatte ich in 4 % der Fälle zurückgelassen.
2. Hernien entstanden in 7 %.
3. Adhäsionskoliken hatte ich in 11 % und
4. Entzündungskoliken in 6 % beobachtet.

Nicht jeder Arzt wird meinen damaligen Vortrag vom Chirurgen-Kongress gelesen haben, so dass ich hier eine Erklärung abgeben muss, was ich unter Adhäsions- und Entzündungskoliken verstehe.

Durch unsere zahlreichen Operationen haben wir die Tatsache feststellen können, dass auch ohne Anwesenheit von Steinen durch entzündliche Prozesse in der Gallenblase und durch Zerrung der Adhäsionen besonders am Ductus cysticus kolikähnliche Zustände entstehen können. Es liegt auf der Hand, dass also ein Chirurg, der besonders die Cystostomie, die Fistelbildung kultiviert, mehr Entzündungs- und Adhäsionskoliken post op. beobachten wird, wie einer, der die Ectomie vorzieht. In der Tat hatte ich bei den ersten 400 Operierten in 17 %, bei den letzten 500 — wie wir nachher sehen werden — nur in 5 % Adhäsions- und Entzündungskoliken beobachtet, weil ich in den letzten Jahren die Cystostomie zugunsten der Ectomie eingeschränkt habe. —

Auf eine Art Rezidiv habe ich schon in der speziellen Technik hingewiesen: auf das sog. Fadenrezidiv. **(Nr. 67.)** Ich habe es sechsmal beobachtet. Früher schnitt ich die Fäden, welche die Gallenblase an die Bauchwand fixierten, kurz ab, ebenso verfuhr ich mit der Abschliessungssutur des Ductus cysticus. Wenn aber solche Fäden in die Gallenblase oder in den Ductus choledochus sich abstossen, so kommt es, wenn die Entzündung noch nicht ganz erloschen ist, zu einer erneuten Inkrustation, zu einem Rezidiv. Einmal habe ich sogar beobachtet, dass ein grösserer „Gazefussel" sich in den Choledochus abgestossen und sich hier inkrustiert hatte. **(Nr. 147.)** Man muss also dafür sorgen, dass die Gaze nicht fusselt (siehe die Vorbereitungen), und muss die Fäden lang lassen und nachträglich in toto entfernen. Seitdem ich dies tue, sind die Fadenrezidive weggefallen.

Waren also die Dauerresultate bei den ersten 400 Operierten schon recht zufriedenstellend, so hat eine Nachfrage bei den letzten 500 Operierten im Februar 1904 ergeben, dass in jeder Beziehung eine wesentliche Besserung meiner Dauererfolge zu verzeichnen ist.

Von meinen letzten 500 Gallensteinlaparotomien lasse ich die letzten 50 unberücksichtigt, da die Beobachtungszeit zu kurz ist, um ein gültiges Urteil über den schliesslichen Erfolg zu gewinnen. Ich berücksichtige nur 450 Fälle. Davon starben in der Klinik 72 = 16 % (davon 13 % an komplizierendem Carcinom, Cholangitis etc., nur 3% an der eigentlichen Gallensteinoperation). Nachträglich d. h. nach der Entlassung aus der Klinik starben noch 21, fast sämtlich an Carcinom, 2 an Tuberculosis pulmonum, 1 an Apoplexie, 1 an Suicidium etc. Es blieben also übrig 357 Operierte. An diese schickte ich Fragebogen und erbat mir über folgende Punkte Aufklärung:

1. Wie ist Ihr jetziges Befinden?

2. Haben Sie wieder einmal Koliken wie vor der Operation gehabt? Oder Darm- und Magenschmerzen? Wie oft, seit wann? Wo sassen die Schmerzen? Bitte um genaue Beschreibung derselben.

3. Haben Sie in der Narbe eine Fistel? a) Schleimfistel. b) Gallenfistel. Stört Sie diese Fistel?

4. Haben Sie einmal Gelbsucht gehabt, wie lange, mit oder ohne Schmerzen?

5. Haben Sie einen Bruch in der Narbe? Ist die Narbe fest oder weich, buchtet sie sich beim Husten vor? Haben Sie dadurch Beschwerden und welche? Tragen Sie eine Leibbinde und welche?

6. Sind einmal Steine nach der Operation abgegangen? Wie gross, wie oft? (Bitte die Steine, wenn vorhanden, einsenden!) Wie sahen sie aus? Hat sie der Arzt als Gallensteine anerkannt?

7. Was haben Sie sonst zu bemerken? (Appetit, Verdauung, Gewichtszunahme, Geburten etc.)

8. Da ich grossen Wert auf das Urteil Ihres Hausarztes lege, wäre ich ihm dankbar, wenn dieser hier seine Meinung äusserte.

Nur in 7 Fällen erhielt ich keine Antwort, während 350 genaue Antwort gaben.

Ich konnte in der Hauptsache folgendes feststellen:

1. Steine habe ich 9 mal zurückgelassen, also in 2,5 % der Fälle, und zwar musste ich bewusst 5 mal Steine zurücklassen, da die Verhältnisse an den Gallenwegen so kompliziert waren, dass ich die Operation nicht so gründlich ausführen konnte, als ich selbst gewünscht hätte. Entweder war die Narkose mangelhaft, oder die Gallengänge lagen so tief, dass eine Ausräumung des Hepaticus und Choledochus technisch geradezu unmöglich war. In einem kleinen Prozentsatz der Fälle kommt man trotz aller Übung und Erfahrung nicht an das gewünschte Ziel, d. h. man muss Steine zurücklassen, wenn man nicht das Leben des Patienten aufs Spiel setzen will.

Unbewusst habe ich 4 mal Steine zurückgelassen, und zwar immer im Choledochus und Hepaticus, da die Symptome und der Befund ein Freisein der Gallengänge erwarten liessen, während, wie der Verlauf bewies, das nicht der Fall war. 3 mal sind nachträglich Steine abgegangen, und seitdem fühlen sich die Kranken wohl und scheinen in der Tat endgültig geheilt.

In einem Falle **(Nr. 145)** habe ich noch einmal operiert. Hier hatte ich ein Jahr vorher eine Hepaticusdrainage bei zahlreichen Steinen im Choledochus ausgeführt und dabei ein grosses Konkrement unfreiwillig zertrümmert. Es blieb einer der Trümmer zurück, inkrustierte sich und wuchs und verlegte die Papilla duodeni. Ich machte eine neue Hepaticusdrainage, entfernte den Stein und hoffe den Kranken nun definitiv geheilt zu haben.

Ein Wiederwachsen der Steine habe ich bisher — bei 1000 Operationen — noch nicht beobachtet!

2. Von den 350 Operierten haben nur je einer eine Schleim- und eine Gallenfistel. In dem ersteren Fall liess ich bewusst den Stein im Cysticus zurück, da bei der grossen Tiefe des Cysticus eine direkte Incision technisch sehr schwer gewesen wäre. Patient, ein Offizier, ist aber ganz wohl, tut völlig seinen Dienst und ist mit dem Ausgang der Operation sehr zufrieden. **(Nr. 73.)** Die Gallenfistel entstand nach einer Hepaticusdrainage bei vielen Steinen im Choledochus. Patient, bei dem während der Nachbehandlung zahlreiche Konkremente aus den Gallengängen herausgespült wurden, verlor leider die Geduld und verliess die Klinik, ehe ich darüber klar war, ob der Choledochus völlig frei sei. **(Nr. 153.)**

3. Hernien kamen nur 11 mal zur Beobachtung, also in 3 %, und immer nur dann, wenn bei ausgedehnter Eiterung sehr reichlich tamponiert werden musste und die Patienten nach der Operation sehr bald wieder schwere Arbeit verrichteten. Aus dem letzten Grunde herrschen die Hernien bei den Männern vor. In keinem Falle sind aber die Beschwerden, die die Hernien verursachen, derartig, dass eine Radikaloperation der Hernien indiziert wäre.

4. Adhäsionskoliken sind in 12 Fällen und Entzündungskoliken *) in 5 Fällen beobachtet worden. Bei diesen 17 Fällen wurde 5mal die Appendix coeci entfernt, wurden 3 Pyloroplastiken und 2 Gastroenterostomien ausgeführt, und 1mal bestand eine hochgradige Hepatoptose. Über die Ursache der Adhäsionsbeschwerden werden wir in diesen Fällen also niemals ins klare kommen. In 3 Fällen stellten sich die zuerst als Gallenkoliken gedeuteten Schmerzen als Nierenkoliken heraus (Steinabgang, Blut im Urin), und es ist nicht zu verwundern, dass Gallensteinkranke auch zur Nephrolithiasis neigen.

Von den 350 Operierten hatten also nur 39 Grund zur Klage, also 11 %, während 89 % völlig geheilt wurden und den Erfolg der Operation gar nicht genug rühmen konnten.

---

*) Aus welchen Beschwerden und Zeichen ich Adhäsions- und Entzündungskoliken diagnostiziere, habe ich in meinem Vortrag auf dem 29. Chirurgenkongress auseinandergesetzt. (Siehe Arch. f. klin. Chir., 61. Bd., 2. Heft.)

Die allermeisten konnten meine Bitte, „der Hausarzt möge sein Urteil über den Erfolg der Operation abgeben,“ nicht erfüllen, „da sie seit der Operation einen Arzt nicht mehr nötig gehabt hätten“. Es war für mich eine grosse Freude, die ausgefüllten Fragebogen zu studieren und über meine Erfolge eine Zusammenstellung zu machen.

Gegen früher ist eine wesentliche Besserung eingetreten, denn statt in 4 % der Fälle liess ich nur in 2,5 % Steine zurück, Hernien hatte ich früher 7 %, jetzt 3 %, Adhäsions- und Entzündungskoliken statt in 17 % nur in 5 %. Die sehr auffallende Besserung hat verschiedene Gründe. Erstens war ich imstande. mit wachsender Übung und Erfahrung die Operation schneller zu beendigen wie früher, und dann setzte ich an Stelle der Cystostomie häufiger die Ectomie, wodurch die Adhäsions- und Entzündungskoliken seltener wurden, und drittens übte ich statt der Choledochotomie mit Naht die Hepaticusdrainage, wodurch statt 15—20 % zurückgelassene Steine nur noch 2 % beobachtet wurden.

So fordern also nicht nur die augenblicklichen Erfolge der Gallensteinoperation (mit nur 3 % Sterblichkeit in Fällen, die frei von Carcinom und Cholangitis sind) zu einer Verallgemeinerung der chirurgischen Therapie beim Gallensteinleiden auf, sondern auch die Dauererfolge, die in ca. 90 % den Kranken wieder völlig gesund und arbeitsfähig machen.

Ein Kollege hielt zwar „den Wert der Statistik nicht für so bedeutend, dass sie die Wissenschaft gerade in der Gallensteinfrage so sehr bereichern könnte“, gab aber zu, „dass sie für den einzelnen Arzt zu seiner Orientierung und zu seiner eigenen Kontrolle, aber auch nur dazu, unentbehrlich sei“. Demnach könnte ich die von mir angestellten Erhebungen für mich behalten und brauchte sie nicht zur Kenntnis aller Ärzte zu bringen. Ich glaube aber nicht, dass die Ansicht des betreffenden Kollegen von vielen gebilligt wird. Nach meiner unmassgeblichen Meinung müssen alle Ärzte wissen, welche Dauererfolge die Gallensteinchirurgie aufzuweisen hat, damit sie sich selbst ein Urteil über die Güte des chirurgischen Eingriffs beim Gallensteinleiden bilden können. Hätte ich 10 % echte Rezidive, 20 % Hernien und 30 % Entzündungskoliken, so würde ich es keinem Arzt verdenken, wenn er weiterhin davon absieht, seine Gallensteinkranken zum Chirurgen zu schicken,

aber bei den oben mitgeteilten Resultaten wird mancher, der bisher von der Operation bei der Cholelithiasis nichts wissen wollte, seine Zurückhaltung aufgeben, der Gegner der Operation muss ihr Anhänger werden und wird bei den vortrefflichen Resultaten der Gallensteinchirurgie die Operation öfter empfehlen als bisher.

Bei der Beurteilung der Dauererfolge muss man sich bewusst sein, dass jede Laparotomie, gleichgiltig, ob wir sie wegen Leber-, Magen- oder Darmkrankheiten vornehmen, von gewissen Störungen gefolgt ist, die wir überhaupt nicht aus der Welt schaffen können. Unserer Operation folgen eine Narbe und oft Verwachsungen. Die Narbe schmerzt zuweilen bei Witterungswechsel genau wie ein gut geheilter Knochenbruch noch lange Zeit. In der Narbe kann sich ein Bruch entwickeln und Störungen verursachen; wie oft das geschieht, haben wir oben gesehen. (3—7 %.)

Nächst der Hernie fürchtet der Bauchchirurg am meisten die Verwachsungen, und man kann sagen, dass die Adhäsionsbildung in der Bauchhöhle der grösste Gegner der Bauchchirurgie ist. Die Adhäsionsbeschwerden kommen, wie ich bereits oben bemerkte, besonders nach Cystostomie vor und beeinträchtigen nicht selten den guten Erfolg der sonst gelungenen Operation.

Auffallend gross ist unter den Gallensteinbehafteten die Zahl der Hysterischen. Manche von diesen werden durch die Operation gesund, bei vielen nützt der Eingriff gar nichts, scheint sogar die hysterischen Beschwerden in erhöhtem Masse zurückkehren zu lassen.

Schliesslich bedenke man noch eins. Wenn ein von seinen Gallensteinen durch Operation Befreiter einmal Appendicitis bekommt oder sonst ganz unschuldige Darmkoliken, oder wenn er sich nur den Magen verdirbt, dann fürchtet er sofort die Wiederkehr seiner alten Koliken und ist gerne geneigt, derartige Beschwerden, die ja gar nichts mehr mit dem alten Leiden zu tun haben, mit der Operation in Verbindung zu bringen. So berichten einige Operierte über Darmschmerzen in der Gegend der Narbe und bringen diese Schmerzen in Verbindung mit der Operation, während die behandelnden Ärzte extra bemerken, dass sie der Überzeugung sind, dass diese Beschwerden mit

dem ursprünglichen Leiden resp. mit der Operation gar nichts zu tun haben.

Ich habe diese Klagen der Operierten nicht unberücksichtigt gelassen, sondern sie trotzdem als Adhäsionsbeschwerden registriert, da ich der Meinung bin, dass man kaum ein sicheres und giltiges Urteil über den Ursprung der Schmerzen abgeben kann. Es ist ja sehr einfach, wenn man die bei Frauen auftretenden Schmerzen als hysterische bezeichnet. Ich will aber nicht zu den Chirurgen gehören, die dem Satze huldigen: „Was man nicht diagnostizieren kann, das sieht man als hysterisch an.“ Nur in den Fällen, in denen der ganze Verlauf vor und nach der Operation alle Kriterien der Hysterie aufwies, möchte ich an einen solchen Zustand glauben.

In den Fällen, wo neben der Gallensteinoperation Eingriffe am Magen (Pyloroplastik, Gastroenterostomie) oder Darm (Appendicectomie) vorgenommen wurden, kann man im Zweifel sein, woher die Schmerzen kommen.

Ich sehe wohl ein, dass die oben angeführten Dauererfolge sich noch in mancher Hinsicht ändern können. Oft kommt die Hernie erst nach 2 oder 3 Jahren; der übersehene Stein kann, wie wir wissen, Jahre ja Jahrzehnte lang sich latent verhalten und dann erst aus seiner Ruhe heraustreten und Beschwerden machen. Auch Adhäsionen brauchen erst nach vielen Jahren Störungen zu bereiten. Aber da ich nun bereits seit 15 Jahren Gallensteinchirurgie treibe, habe ich doch ein ungefähres Urteil über die endgültigen Erfolge mir bilden können und glaube nicht, dass diese erheblich schlechter werden, wie ich oben angegeben habe, d. h. dass weniger als 90 % der Operierten völlig ihre Beschwerden los werden.

Auf einen Punkt, den ich schon oben eingehend erörterte, muss ich noch einmal mit wenigen Worten zurückkommen: er betrifft das **sog. echte Rezidiv**, das Wiederwachsen resp. die Neubildung der Steine in einem durch die Operation völlig gesäuberten Gallensystem. Erst jüngst hat wieder ein Karlsbader Arzt ganz mit Unrecht über ein sog. echtes Rezidiv berichtet, und deshalb muss ich zur Richtigstellung noch einige Worte über das echte Rezidiv sagen. Ich wies bereits oben darauf hin, dass wir bei der Feststellung, ob das Gallensystem auch wirklich völlig von allen Steinen befreit ist, allerdings niemals ein ganz sicheres Urteil abgeben können, und deshalb ist die Frage

des echten Rezidivs nach meiner Ansicht überhaupt unlösbar. Auch nach Ectomien und Hepaticusdrainagen lassen wir in ca. 2 pCt. der Fälle Steine zurück. Kommen in solchen Fällen Koliken, so kann man natürlich an ein echtes Rezidiv denken, aber ich habe diese Fälle zum zweiten Mal operiert und konnte mich aus der Beschaffenheit der Steine überzeugen, dass kein echtes Rezidiv vorlag, sondern ein unechtes, d. h. dass die Steine sich um Trümmer neugebildet hatten resp. bei der ersten Operation übersehen waren. **Ich leugne keineswegs die Möglichkeit eines echten Rezidivs, aber ein sicherer Fall ist mir persönlich noch nicht vorgekommen.** Ich betone das mit Nachdruck, weil immer wieder von Laien und auch von Ärzten auf das Wiederwachsen der Steine hingewiesen wird. Ja manche machen sich eine Freude daraus, die bereits Operierten mit dem Gespenst des Rezidivs zu erschrecken und scheinen die grösste Genugtuung zu empfinden, wenn die Operierten wieder über Beschwerden klagen. Es herrscht über die Erfolge des Chirurgen bei der Gallensteinkrankheit noch eine grosse Unkenntnis unter vielen Ärzten; ja Neid und Missgunst verblenden manchen derartig, dass die gröbsten Entstellungen über die chirurgischen Resultate verbreitet werden. So erzählte mir jüngst eine Patientin, dass ihr ein Karlsbader Arzt erzählt habe: „Dutzende von meinen Operierten hätten richtige Rezidive bekommen und müssten immer wieder in Karlsbad die Kur durchmachen, das Operieren sei ganz nutzlos, die Steine kämen doch wieder.“ Ich gebe im allgemeinen nicht viel auf die Angaben der Patienten, aber solche Aussprüche sind so oft an mein Ohr gedrungen, dass etwas Wahres an ihnen sein muss. Ich verstehe nicht, wie wissenschaftliche Ärzte solch' falsche Tatsachen verbreiten können, es scheint aber doch, als ob die Eifersucht einige Badeärzte so gepackt hätte, dass sie alle Hebel ansetzen, die Gallensteinchirurgie in Misskredit zu bringen. Denken solche Kollegen nicht an ihre eigenen Rezidive, die sie mit ihren Kuren haben? Wo haben sie die Kenntnisse erworben, die sie in den Stand setzen, die richtige Natur der Rezidive zu ergründen? — Nun, sie mögen die Patienten noch so sehr vor den Chirurgen warnen und noch so oft das Wiederwachsen der Steine predigen, den Siegeslauf des aseptischen Messers halten sie doch nicht auf. Die heute am meisten „nörgeln“, werden später vielleicht noch zu begeisterten Anhängern der Gallensteinchirurgie.

Recht häufig ist es, dass Patienten mir Steine vorzeigen, die weiter nichts als Fruchtkerne vorstellen und mit Gallensteinen gar nichts zu tun haben. Am meisten werden die verseiften Ölklumpen, die nach einer Olivenölkur im Stuhlgang erscheinen und in der Tat mit Steinen eine grosse Ähnlichkeit haben, für Cholelithen gehalten. Es ist deshalb notwendig, dass, wenn ein Operierter angeblich Steine nachträglich in seinen Faeces gefunden hat, der Arzt dieses Gebilde chemisch und mikroskopisch untersucht, dann wird er sehr oft sich überzeugen, dass kein Rezidiv vorliegt.

Auch die von Klemperer*)-Karlsbad gemachte Mitteilung von einem Fall echter Gallensteinrezidive einige Monate nach der Operation (Cholecystectomie) beweist noch lange nicht das Vorkommen echter Rezidive; in dem Fall, über den ich im 13. Jahresbericht meiner Klinik (II. Teil, p. 307) berichtete, konnte ich nur die Ectomie machen und musste wegen schlechter Narkose die Hepaticusdrainage unterlassen. Dass ich den Choledochus sondiert und leer vorgefunden habe, davon steht dort nichts. Aber selbst wenn ich sondiert hätte, ist der Beweis eines echten Rezidives noch nicht erbracht. Es ist mir viel wahrscheinlicher, dass sich die Steine nicht neugebildet haben, sondern dass Patient Lebersteine hatte. Es ist wirklich nicht nötig, dass andere Ärzte meine Rezidive veröffentlichen, das tue ich von ganz allein. Ich habe die Nr. 28 der Prager med. Wochenschrift 1903 erst am 15. Mai 1904 in die Hände bekommen und schon lange hatte ich in meinem Jahresbericht über dieses Rezidiv der Frau Rechtsanwalt aus Schlesien berichtet. Recht beklagenswert ist aber, dass Klemperer in seiner Veröffentlichung die Behauptung: „der Choledochus wurde sondiert und leer vorgefunden“ auf Grund der Angaben der Patientin aufstellt. Es war mir gerade in diesem Fall unmöglich, den Choledochus wegen tiefer Lage und schlechter Narkose zu sondieren. Warum richtet der Kollege nicht an mich ein paar Zeilen, um über den Operationsbefund und die vorgenommene Operation Aufklärung zu bekommen? Ich hätte ihm gern Auskunft erteilt. Aber so geht der Fall durch alle Zeitungen als echtes Rezidiv, hält so und soviel Patienten von der nötigen Operation ab und schädigt das Renommé der Gallensteinchirurgie.

---

*) Prag. med. Wochenschrift 1903, Nr. 28.

Dass auch ich persönlich davon Schaden habe, will ich gar nicht sagen; die vielen guten Erfolge, die ich habe, bringen mir immer mehr Gallensteinkranke ins Haus, und die wenigen Rezidive sind nicht mehr im Stande, die Vorteile der operativen Behandlung in den Schatten zu stellen. Aber ich möchte doch meine schon oben ausgesprochene Bitte wiederholen: Wenn ein innerer Arzt über ein Rezidiv nach einer Gallensteinoperation berichten will, so mag er sich mit den betr. Chirurgen in Verbindung setzen, damit er keine falschen Tatsachen verbreitet und dem betr. Operateur nicht Unrecht tut; auch ist es nötig, dass er genau die angeblichen abgegangenen Steine untersucht.*)

Wie schwer sich eine solche Unterlassung rächt, mag jenes Rezidiv beweisen, das unter dem Namen „Mohnkörnerrezidiv" geradezu populär geworden ist.

Körte hatte am 27. Nov. 1895 eine Patientin wegen Choledochusverschluss operiert und drei Steine entfernt. Im Jahre 1898, also 3 Jahre später, bekam sie wieder Beschwerden und ging nach Karlsbad. Dr. Herrmann leitete eine Kur ein, und nun gingen täglich grosse Mengen Steine ab, aber es waren, wie Körte nachwies, keine Steine, sondern Mohnkörner.

In Karlsbad haben die Bäcker die Angewohnheit, auf das Frühstücksgebäck Mohnkörner zu streuen. Der Sprudel, der sonst nach den Ansichten der Laien und auch mancher Ärzte Steine auflöst, hatte über diese Mohnkörner keine Gewalt, sie widerstanden der Verdauungskraft des Darmes und gingen mit den Faeces ab. Es wäre wirklich sehr wünschenswert, wenn die Karlsbader Bäcker das Mohnkörnerstreuen unterliessen, damit nicht wieder solche Rezidiv-Berichte (Herrmann, Mitt. aus den Grenzgebieten Bd. 4, p. 240) in die weite Welt hinausgehen.

Überhaupt soll man bei der Beurteilung chirurgischer Eingriffe immer daran denken, dass die schlechten Erfolge viel mehr besprochen werden wie die guten. Ein Rezidiv, ob echt oder unecht, geht durch Aller Munde, 99 glatte und einwandfreie Heilungen werden als etwas Selbstverständliches hingestellt. Über einen Todesfall redet man lange Zeit, der kommt auch in alle Zeitungen; wird der Patient durch die Operation

*) Auch in dem Jahresbericht für Chirurgie von 1903 von Hildebrand ist über diesen Fall von L. Klemperer referiert, doch hat der Herr Referent selbst die Echtheit des „Rezidivs" bezweifelt.

gerettet, so wird von der Sache kein grosses Aufsehen gemacht. Aber wenn auch Laien so kritiklos die Resultate des Gallensteinoperateurs beurteilen, sollten deshalb die Ärzte um so sorgfältiger den Ursachen der Misserfolge, den Rezidiven nachgehen.

Ich schliesse mein Buch mit einer Erklärung, die ich auf Grund von nunmehr 1000 Operationen am Gallensystem jederzeit vertreten kann: **Die augenblicklichen und Dauer-Erfolge nach Gallensteinoperationen sind so gut, dass gewiss kein Grund vorliegt, immer wieder den Gallensteinkranken vor dem Chirurgen zu warnen. Im Gegenteil, es muss Pflicht der wissenschaftlichen Ärzte sein, in Fällen, bei denen die innere Medikation versagt, die Vornahme eines chirurgischen Eingriffes zu erwägen.**

Die schon jetzt erzielten Erfolge haben die Berechtigung der operativen Behandlung der Cholelithiasis erwiesen. Wir Chirurgen sollten uns mit den errungenen Erfolgen aber nicht begnügen, sondern wir müssen auf diesem Gebiete weiter arbeiten, damit die Resultate noch besser werden. Wir werden das weniger dadurch erreichen, dass wir unsere aseptischen Massnahmen verbessern und die Technik auf eine höhere Stufe bringen. Gewiss lässt sich in dieser Beziehung noch viel tun: die Hauptsache aber wird sein, dass wir die Diagnostik der Cholelithiasis mehr und mehr ausbauen und die Indikationen verfeinern.

Die inneren Ärzte müssen in Gemeinschaft mit den Chirurgen gegen die Krankheit vorgehen, die man nicht mit Unrecht im Hinblick auf die politischen Verhältnisse im fernen Osten als „gelbe Gefahr“ bezeichnen könnte. Sie bringt jahrein jahraus gewiss mehr Verluste als die explodierenden Minen im Hafen von Port Arthur und die Schnellfeuergeschütze der japanischen Heere. Selbst so lange die Gallensteinkrankheit noch im weissen Gewande kindlicher Unschuld dahinschreitet, sollten wir sie mit argwöhnischen Augen betrachten und den lauernden Feind im Hinterhalt nicht gering schätzen. Er verfügt oft über eine gewaltige Macht, die zu brechen nur vereinten Bemühungen gelingt.

Einigkeit unter den Ärzten macht stark nicht nur im Kampf gegen die Krankenkassen, sondern auch im Kampf gegen die Cholelithiasis.

Möge mein Buch mit dazu beitragen, diese Einigkeit in Zukunft herbeizuführen!

Literatur.

(Unter besonderer Berücksichtigung der grundlegenden Arbeiten und der seit 1897 erschienenen Abhandlungen nebst einer Aufzählung der aus meiner Klinik hervorgegangenen Veröffentlichungen.)

---

v. Aldor, Die innere Behandlung der Gallensteinkrankheit. Archiv für Verdauungskrankheiten, Bd. 8, H. 6.

Arnsperger, Über die mit Gallensteinsymptomen verlaufende chron. Pankreatitis. Beitr. zur klin. Chir. Bd. 43, p. 235.

v. Arx, Über Gallenblasenruptur in die freie Bauchhöhle. Korrespondenzblatt für Schweizer Ärzte 1902, p. 585.

Baldassari u. Gardini, Experimenteller Beitrag zur Behandlung der Perforationen und Zerreissungen der Gallenblase. Münchener med. Wochenschr. 1902, No. 49.

Baudouin, Les opérations nouvelles sur les voies biliaires. Le progrès méd. 1897, No. 23—39.

Ders., Les opérations exceptionelles sur le cholédocque. Le progrès méd. 1898, 4. Juni.

Ders., La chirurgie de l'hépatique; nouveaux cas d'hépaticotomie (nouveau procédé de taille biliaire). Gaz. méd. de Paris 1898, Nr. 18.

Ders., Une nouvelle opération sur les voies bil. intrah. La cholangiostomie. Progrès méd. 1896, No. 17.

Beer, Intrahepatische Cholelithiasis. v. Langenbeck's Archiv. Bd. 74. Heft 1.

Berg, The indications for the surgical treatment of cholelithiasis. Med. Record 1902, 3. Mai.

Berg, A., Retroduodenale Choledochotomie zur Entfernung von eingekeilten Gallensteinen aus dem retroduodenalen und papillären Teile des Ductus communis. Centralbl. f. Chir. 1903, p. 713.

Bertelsmann, Wie entsteht der Schmerz bei der Gallensteinkolik? Münchener med. Wochenschr. 1899, No. 25.

Binder, Mitteilung über die Gallensteinkrankheit aus der ärztlichen Praxis. Berliner klin. Wochenschr. 1902, No. 7.

Blagoweschtenski, Zur Frage der Cholecystenterostomie. Chir. Westnik 1890, April-Mai.

O. Bloch, Cholecyst. extraabd. Revue de chir. 1895, Bd. 15, p. 147.

Boas, J., Beiträge zur Kenntnis der Cholelithiasis. Münchener med. Wochenschr. 1902. No. 15.

W. Braun, Die operative Behandl. der Steine im Duct. chol. Dissert. Göttingen 1896.

Brewer, Annals of surg. 1899, June.

Ders., Differential diagnosis in diseases of the gallbladder and ducts. Med. Record 1900, 17. Nov.

Mc. Burney, Removal of biliary calculi from the common duct by the duodenal route. Annals of surgery 1898, Oct.

v. Büngner, Zur Anatomie und Pathologie der Gallenwege und des Pankreas. 74. Versamml. deutscher Naturforscher u. Ärzte in Karlsbad 1902.

Calot, De la cholécystectomie. Paris 1891.

Clemm, Die Gallensteinkrankheit, ihre Häufigkeit, ihre Entstehung, Verhütung und Heilung durch innere Behandlung. Berlin 1903. Klemm.

Cornillon, Des rapports de la lithiase bil. avec les fonctions utérines. Progrès méd. 1897. No. 17.

Mc. Cosh, Remarks on the surgery of the biliary passages with a report of the choledochotomies. Med. and surgical reports of the presbyterian Hospital in the city of New York 1900, Jan.

Cotter, Cholecystotomy for distended gallbladder with removal of calculus impacted in cystic duct by direct incision. The British med. Journ. 1899, 28. Oct.

Credé, Zur Chir. der Gallenblase. Chirurg. Kongr. 1889.

Courvoisier, Casuistisch-statistische Beiträge zur Pathologie und Chirurgie der Gallenwege. Leipzig 1890.

Ders., Die Behandlung der Cholelithiasis. Korrespondenzblatt für Schweizer Ärzte 1903, No. 9.

Czerny, Über Nekrose der Gallenblase mit Bemerkungen über die Operation der Gallensteine. Münchener med. Wochenschr. 1903, No. 22.

Dahlgren, K., Fall af cholecystoduodenostomi. Upsala Läkareförens Förh., N. F., Bd. 7, p. 351.

Dalziel, Operations for gall stones in the bile ducts. Glasgow Journal 1900, März.

Deaver, Surgical versus medical treatment of cholelithiasis. The med. News 1902, No. 24.

Délagénière (le Mans), Deux cas de cholédochotomie suivie de guérison. Considérations opératoires. Tiré à part des Arch. provinc. de Chirurgie 1898.

Ders., Calcul du canal hépatique. Tentative vaine de lithectomie de l'hépatique par voie cholécystique. Hépaticolithotripsie suivie de guérison. Tiré à part des Arch. provinc. de Chirurgie 1898.

Ders., Hépaticotomie pour calculs etc. Bull. et mém. de la soc. de chir. de Paris T. 29, p. 309.

Ders., Cathétérisme des voies bil. etc. Bull. et mém. de la soc. de chir. de Paris T. 17, p. 740.

Delbet, Ictère: coliques hépatiques, cholécystoduodénostomie. Guérison. Report par Broca. Bulletin et mém. de la Soc. de chir. de Paris, Tome 22, p. 559.

De la Camp, Das primäre Carcinom der Gallengänge. Dissert. Leipzig 1895.

Delano Ames, Primäres Carcinom der Gallenblase. Bull. of the Johns Hopk. Hosp. 1894.

Dembowsky, Zur Drainage der Gallenwege. Zentralbl. f. Chirurgie 1899, p. 1081.

Devic u. Gallavardin, Studie über den primären Krebs der Gallenwege. Revue de méd. 1901.

Djakonow, Zur Diagnose und chirurgischen Behandlung der Gallensteinkrankheit. Die Chirurgie, Bd. 9, p. 17. (Russisch.)

Ders., Über Cholelithiasis. III. Russ. Chirurgenkongress zu Moskau, Dezember 1902.

Dujardin-Beaumetz, Résultats postopérat. de la cholécyst. Gaz. des hôp. 1894. Nr. 97.

Ecklin, Über das Verhalten der Gallenblase bei dauerndem Verschluss des Choledochus. Basel 1896.

Edington, On some of the difficulties met with in the surgical treatment of gall-stones, illustrated by two cases. The Glasgow med. Journal 1900, Sept.

Ehret und Stolz, Zur Lehre des entzündlichen Stauungsikterus bei der Cholelithiasis. Mitteil. a. d. Grenzgeb. 1902, Bd. 10, p. 150.

Elliot, Cases of the gall-stone surgery. Boston Journ. 1897, Vol. 136, No. 12.

End, Über den Wert der Drainage des Choledochus. Inaug.-Dissertation, Freiburg 1902.

Evans, E., Gall-stones. The St. Paul med. Journal 1902, No. 1.

Ewald, C., Über die Indikation zum chirurgischen Eingriff bei Gallensteinerkrankungen. Wiener med. Klub, Sitzung vom 7. und 21. Dez. 1898, zitiert Wiener med. Wochenschr. 1899, No. 2 u. 4.

Ders., Erfahrungen an chirurgisch und medizinisch behandelten Gallensteinkranken. Wiener klin. Rundschau 1900, No. 6—14.

Ewald, C. A., Erkrankungen der Gallenblase und Gallengänge. Moderne ärztl. Bibliothek, Berlin 1904, L. Simion.

Ferguson, Personal observations on the surgery of the gall-bladder and bile ducts. The British med. Journal 1897, No. 6.

Ders., The surgical treatment of gall-stones. Med. Record 1899, 7. Okt.

Ferrier et Dally, Du cathétérisme des voies bil. 1891, 1892. Revue de chir.

Fiedler, Über Gallensteine und Gallensteinkrankheit. Münchener med. Wochenschr. 1901, No. 43.

Fielitz, Die operative Behandlung der Gallensteinkrankheit und ihre Erfolge. Diss., Halle 1900.

Fink, Zur Frage: Wann sind Gallensteinkranke zu operieren? Berlin 1899, Hirschwald.

Ders., Die Erfolge der Karlsbader Kur bei Gallensteinkranken. 74. Versammlung deutscher Naturforscher und Ärzte in Karlsbad 1902.

Ders., Ein Beitrag zu den Ursachen unvollständiger Gallensteinoperationen. Prager med. Wochenschr. 1902, No. 39.

Ders., Der komplizierte Choledochusverschluss. Wiener klin. Wochenschrift 1903, No. 49.

Ders., Erfolge der Karlsbader Kur und der chirurgischen Behandlung des Gallensteinleidens. Wien und Leipzig 1903, Braumüller.

Fleiner W., Über Gallenblasenentzündung und davon abhängige Magen-Darmstörungen. Münchener med. Wochenschr. 1900, No. 38.

Fleischhauer, Über Pylorusstenose durch Gallensteine. Deutsche med. Wochenschr. 1899, p. 273.

Fränkel, Zur Chirurgie des Gallensystems. Centralbl. f. Chir. 1892, No. 35, S. 697.

Frank, Entfernung eines grossen im Ductus cysticus eingekeilten Gallensteins durch Simon'schen Rectolumbalschnitt. K. k. Gesellschaft der Ärzte in Wien, Sitzung vom 26. April 1901, zitiert Wiener klin. Wochenschr. 1901, No. 18.

Franke, Beiträge zur Chirurgie der Gallenwege. Festschrift der Braunschweiger Ärzte zur 69. Versammlung deutscher Naturforscher und Ärzte 1897. Braunschweig 1897, Harald Bruhn.

Fuchs, Ein Fall von akuter Cholecystitis und Cholangitis mit Perforation der Gallenblase. Berliner klin. Wochenschr. 1897, p. 646.

Garré, Ein Fall von spontaner Ruptur der Gallenblase in die freie Bauchhöhle. Deutsche med. Wochenschrift 1904, No. 1.

Ders., Über Gallensteinoperationen, insbesondere die Choledochotomie. Verein für wissenschaftliche Heilkunde in Königsberg, Sitzung vom 18. Mai 1903, zitiert Deutsche med. Wochenschr. 1903, 6. Aug., Vereinsbeilage.

Gersterding, Über die Operationen im Gebiete der Gallenwege. Inaug.-Diss., Greifswald 1899.

Giordano, Beitrag zur Chirurgie der Gallenwege. Festschrift zum 30jährigen Doktorjubiläum von Prof. Nowaro Cagliari-Sassari 1898.

Glaser, Die Heilung der Cholelithiasis durch Chologen und Bericht über meine ersten 100 Fälle. Korrespondenzbl. für Schweizer Ärzte 1903, No. 3 und 12.

Ders., Ein Beitrag zur Ölbehandlung der Cholelithiasis. Deutsche med. Wochenschr. 1903, No. 21.

Grawitz, Klin. Beobachtungen über den Krebs der Gallenblase. Charité-Annalen 1896, Bd. 21.

Greiffenhagen, Ein Fall von sog. idealer Cysticolithectomie. St. Petersburger med. Wochenschrift 1894, No. 40.

Grube, Zur Diagnose und Therapie der Gallensteinkrankheit. Allgem. med. Centralztg. 1904, No. 9.

Gumbrecht, Neuere Fortschritte in der Kenntnis der Cholelithiasis. Deutsche med. Wochenschrift 1895, No. 141.

Haasler, Über Choledochotomie. Archiv f. klin. Chir., Bd. 58, H. 2.

Haberer, Über die Bildung der Gallenblase aus dem Cysticusstumpf. 33. Versamml. d. Deutschen Gesellschaft f. Chirurgie 1904.

Häberlein, Cholelithiasis, Chologenbehandlung, Operation. Korrespondenzblatt f. Schweizer Ärzte 1903, No. 23.

Halsted, Miniature hammers and the suture of the bile ducts. Bull. of the John Hopkins hospital 1898, April.

Ders., Contributions to the surgery of the bile-passages, especially of the common bile duct. Boston med. and surg. Journal 1899, No. 26.

Ders., Contributions to the surgery of the bile-passages, especially of the common bile duct. Bull. of the John Hopkins Hospital 1900, Januar.

Hamesfahr, Erfolge der Choledochotomie. Niederrheinische Gesellschaft f. Natur- u. Heilkunde in Bonn, Sitzung vom 16. Mai 1898; zitiert Deutsche med. Wochenschr. 1899, Vereinsbeilage, p. 21.

Hammond, Some of the more infrequent causes of the obstruction of the common bile duct. New York and Philadelphia medical journ. 1903, Dezember 12.

Heddäus, Beiträge zur Pathologie und Therapie der Gallenblasengeschwülste. v. Bruns, Beiträge zur klin. Chir. Bd. 12.

Herrmann, Aug., Beiträge zur Frage: Ist die Cholelithiasis intern oder chirurgisch zu behandeln? Mitteil. a. d. Grenzgeb. 1899, p. 231.

Ders., Über Rezidive nach Gallensteinoperationen. Mitteil. a. d. Grenzgebieten 1900, Bd. 6, p. 341.

Herrmann, H., Über die Indikation zur operativen Behandlung der Gallensteinkrankheit. Klinisch-therapeut. Wochenschr. 1898, No. 52.

Hildebrand, Ein weiterer Beitrag zur Cholecystogastrostomie. Deutsche Zeitschr. f. Chir. 1903, Bd. 66, H. 5 und 6.

Hirschberg. Die Behandlung schwerer Lebererkrankungen durch die Anlegung einer Lebergallengangsfistel. Berliner Klinik 1902, H. 172, Okt.

Hochenegg, Ein Beitrag zur Leberchirurgie. Wiener klin. Wochenschrift 1890, No. 12.

Ders., Ein Fall von Perforation der Gallenblase. Wiener klin. Wochenschrift 1899, No. 21.

Höninghaus, Über die operative Entfernung von Gallensteinen aus dem Ductus choledochus (Choledochotomie). Inaug.-Dissert. Erlangen 1904.

Hoffmann, Beitrag zur operativen Chirurgie der Choledochussteine. Inaug.-Diss., Basel 1900.

Hofmeister, Uber akute infektiöse Cholecystitis (Cholecystitis necroticans). Med. Korrespondenzblatt des württemb. ärztl. Landesvereins 1904, No. 9 und 10.

Holländer, Total-Exstirpation der Gallenblase wegen Carcinom Deutsche med. Wochenschrift 1898, Nr. 26.

Homans, Recurrent gall-stones. Boston 1897.

v. Hook, Air-distention in operations upon the biliary passages. Annals. of surgery 1898, Febr.

Hoppe-Seyler, Cholelithiasis. Spez. Pathol. u. Therap., herausg. von Nothnagel, Wien 1899, Bd. 18.

Ignatow, Zur Frage der chir. Behandl. der Gallensteine etc. Chir. Westnik 1891, Okt.-Dezbr.

Jacoby, Meine Erfahrungen mit „Chologen" (Glaser) bei Gallensteinerkrankungen. Fortschritte d. Med. 1904, No. 14.

Jeanneret, Obstruktion des voies biliaires. Laparotomie. Guérison Revue méd. de la Suisse rom. 1900, Nr. 2.

Jones, An improved technique for fistula after cholecystostomie. Annals of surgery 1898, Jan.

Ders., Observations on the surgery of the gall-tracts. Med. Record 1900, 20. Oct.

Josserand et Adenot, Traitement chirurgical de l'angiocholite infectieuse grave par la cholécystostomie, Gaz. hebd. de méd. et de chir. 1898.

Jourdan, De la cholédocotomie. Thèse de Paris 1895.

Kappeler, Chir. Ther. der Cholel. Korrespondenzbl. f. Schweizer Ärzte 1887, 17 und 1894.

Ders., Die einz. Cholecystenterostomie etc. Korrespondenzblatt f. Schweizer Ärzte 1887, 17 und 1889, 4. Zentralbl. f. Chir. 1888, Nr. 1, S. 18.

Kautzmann, Beitr. z. Chir. der Gallenblase. Dissert. Freiburg 1895.

Kelling, Technische Beiträge zur Chirurgie der Bauchhöhle. Zentralblatt f. Chir. 1904. Nr. 4.

Kleiber, Über Exstirpation der Gallenblase. Dissert. Greifswald 1892.

Klingel, Beitr. z. Chir. der Gallenblase. Beitr. z. Chir. von Bruns. Bd. 5, Heft 1.

Kluge, Statistische Untersuchungen über die Häufigkeit von Fällen tödlich verlaufender Gallensteinerkrankung vor und nach der Gallensteinoperation. Inaug.-Diss., Erlangen 1901.

Kocher, Ein Fall von Choledochoduodenostomia int. Korrespondenzblatt f. Schweizer Ärzte 1895, Nr. 7.

Ders., Cholelithotripsie bei Choledochusverschluss etc. Ebenda 1890, Nr. 4.

Kocher, A., Über Komplikationen der Cholelithiasis. Wann soll man bei Cholelithiasis operieren? Korrespondenzbl. f. Schweizer Ärzte 1900, No. 7.

König, Steine in der Gallenblase und deren Behandlung. Berlin. klin. Wochenschr. 1904. No. 33.

König, Fritz, Über die durch Spontanruptur der steinhaltigen Gallenblase in die freie Bauchhöhle bedingte Peritonitis und ihre Behandlung. Deutsche med. Wochenschr. 1902, No. 7.

Körte, Über die Chirurgie der Gallenwege etc. Samml. klin. Vorträge. Nr. 40. Leipzig 1892.

Ders., Erfahrungen über die Operationen der akuten Cholecystitis im Anfalle, wie über die Folgen der Leberabszesse, über Perforationsperitonitis, Gallensteindarmverschluss. 74. Versamml. Deutscher Naturf. u. Ärzte in Karlsbad 1902.

Ders., Über die Indikationen zur chirurgischen Behandlung der Cholelithiasis und Cholecystitis. Verein für innere Medizin in Berlin, Sitzung v. 12. Jan. 1903; cit. Münchener med. Wochenschr. 1903, p. 132 u. 225.

Ders., Über die Operationen der Cholecystitis acuta infectiosa im akuten Stadium. Archiv f. klin. Chir. 1903, Bd. 69, p. 603.

Kraske, Über die operative Entfernung der im Endteil des Choledochus liegenden Steine. 33. Versammlung der Deutschen Gesellschaft für Chirurgie.

Kraus, J., Zur Therapie der Cholelithiasis. Prager med. Wochenschr. 1902, No. 34 u. 36.

Krug, Beitrag zur Ausräumung der Gallenwege nach Rose. Münch. med. Wochenschr. 1901, No 32.

Krukenberg, H., Über Gallenblasenkoliken ohne Gallensteine. Berliner klin. Wochenschr. 1903, p. 667.

Ders., Cholecystenterostomie mit Bildung eines künstlichen Gallenganges. Zentralbl. für Chirurgie 1904, p. 125.

v. Kundrat u. Schlesinger, Zur Diagnose der Verwachsungen zwischen Pylorustumoren und Leber. Mitteil. aus den Grenzgebieten Bd. 2.

Kümmell, Die äussere ideale Operation der Gallensteine. Münch. med. Wochenschr. 1896, Nr. 50 und Deutsche med. Wochenschr. 1897. Nr. 35–37.

Ders., Die ideale extraperitoneale Operation der Gallensteine. Deutsche med. Wochenschr. 1897, No. 35.

Kuhn, Freie Gänge bei Gallensteinoperationen. Münchener med. Wochenschrift 1901, p. 92.

Ders., Durchspülung der Gallengänge zu diagnostischen und therapeutischen Zwecken. Therapeut. Monatshefte, März 1903.

Ders., Austreibung von Gallensteinen durch Spülung. Münchener med. Wochenschrift 1903, No. 39.

Kupfernagel, Über die Behandlung der Gallensteinerkrankungen in der chirurgischen Universitätsklinik zu Halle. Inaug.-Diss. 1898.

Lagoutte, Rupture spontanée des voies biliaires. Laparotomie; Guérison. Lyon méd. 1900, No. 51.

Lamm, Zur Hepaticusdrainage. Inaug.-Diss., Freiburg 1900.

Lange, The indications for surgical operations on the common bile duct. Med. News 1897, 1. Mai.

Langenbuch, Chirurgie der Leber und Gallenblase (zusätzlich der Gallenwege). Deutsche Chirurgie, Lief. 45c, 2. Hälfte, Stuttg. 1897.

Ders., Über Operationen am Choledochus. Freie Vereinig. der Chirurgen Berlins, Sitzung vom 10. Jan. 1898; refer. in Zentralbl. f. Chir. 1898, No. 14.

Ders., Über die Technik der Choledochotomie. Deutsche med. Wochenschrift 1898, 10. Novbr.

Laspeyres, Das Carcinom der Gallenblase. Zentralblatt für die Grenzgebiete etc. 1901. Heft 1 u. 2.

Lauenstein, Der Ventilverschluss in den Gallenwegen durch Steine und seine Folgezustände. Zentralbl. f. Chir. 1899, p. 273.

Ders., Zur Chir. der Gallenblase. Zentralbl. f. Chir. 1893, Bd. 1, S. 6

Lefmann, Über Duodenotomie zur Entfernung von Gallensteinen. Beitr. zur klin. Chir. Bd. 42, p. 346.

Leichtenstern, Behandlung der Erkrankungen der Gallenwege Pentzoldt u. Stintzings Handbuch der speziellen Therapie. Bd. IV

Lepetit, De la cholédocotomie. Thèse de Paris 1894.

Lejars, Sur un cas de cholédochotomie. Bull. et Mém. de la Société de Chir. 1897, 45.

Ders., Cholécystite et angiocholite infectieuses à coli-bacille. Cholécystotomie. Guérison. Gazette 1897, No. 24.

Ders., Sur la cholécystotomie. Bull. de la Soc. de Chir. 1900, p. 1071.

Ders., Calculs du cholédoque et de la vésicule biliaire. Cholédochotomie et Cholécystectomie. Guérison, par M. Sierra. Bullet. de Chir. 1901, p. 895.

Lennander, Tyra fall af akut Cholecystit und diffus eller begränsad peritonit. Upsala Läkareförennings Förhandligar, N. F., V, p. 271.

Lennartz, Behandlung der Erkrankungen der Gallenwege (innere Behandlungsweisen). Handbuch der spez. Therapie innerer Krankheiten von Penzoldt und Stintzing, Jena 1903, G. Fischer.

Lenz, Über den Wert der verschiedenen Operationen an den Gallenwegen. Inaug.-Diss., Giessen 1899.

Lilienthal, The treatment of Cholelithiasis. Med. Record 1902, 31. Mai.

Ders., Primary cholecystectomy scope, method and results. Annals fo surgery 1904 Juli.

Lindner, Einige Bemerkungen zur Gallensteinchirurgie. Beitr. zur klin. Chir. 1901, Bd. 30, H. 1.

Löbker, Meine Erfahrungen auf dem Gebiete der Pathologie und chirurgischen Therapie der Cholelithiasis. Vortrag, gehalten in der Versammlung deutscher Naturforscher u. Ärzte in Düsseldorf 1898. Mitteil. a. d. Grenzgeb. 1899, p 172.

Lucke, Uber Kolikschmerzen. Wiener klin. Wochenschr. 1900, No. 27.

Maag, Cholecystotomie und Cholecystenterostomie. Hospitalstidende 1899, No. 42—43, Kopenhagen.

Marcy, Annals of surgery 1897, No. 1.

Martig, Zur Chirurgie der Gallenwege. Inaug.-Diss., Basel 1903.

Martin, E., Durch Choledochotomie entfernter Gallenstein. Allgem. ärztl Verein in Köln, Sitzung vom 12. April 1897; refer. in Deutsche med. Wochenschrift 1898, Vereinsbeilage, p. 102.

Mayer, J, Beitrag zur Pathologie der Gallensteinkrankheit. Verhandl. des 17 Kongr. f. innere Medizin zu Karlsbad 1899, p. 509. Wiesbaden, Bergmann.

Majo, Analysis of three hundred and twenty-eight operations upon the gall-bladder and bile passages. Annals of surgery, 1902, Juni.

Ders., The present status of surgery of the gall-bladder and bile ducts. New York med. record 1903, 21. Febr.

Ders., Studie über 534 Operationen an der Gallenblase und den Gallenwegen und tabellarische Übersicht über 547 operierte Fälle. Boston med. and surg. Journ. 1903, 21. Mai.

Ders., Some observations on the surgery of the common duct of the liver. New-York med. record 1904, april 30.

Ders., Some observ. on the surgery of the gall bladder etc. Annals of surg. 1899, Oct.

Mermann, Beitr. z. Gallenblasenchir. Beitrag zur klinischen Chir. 1892, Bd. 9, S. 385 u. 1895, Bd. 13, Heft 2.

Merk, Beiträge zur Pathologie und Chirurgie der Gallensteine. Mitteil. a. d. Grenzgeb. 1902, Bd. 9, p. 445.

Meriel, Ein neuer Fall von Hepaticotomie wegen Gallenstein. Archiv provinc. de Chir. 1903, Oct.

Meyer, Das Wesen und die Behandlung der Gallensteinkrankheit. Allgem. med. Zentralztg. 1904, No. 2.

Michaux, Chirurgie du cholédoque. Bull. et mém. de la Soc. de Chir. de Paris, T. 24, p. 691.

Ders., De la cholécystectomie envisagée dans les résults immédiats et éloignés. 13. Internat. med. Kongress in Paris, August 1900; refer. Berliner klin. Wochenschr. 1900, p. 781.

Michel, Ein Fall von Choledochusdrainage wegen infektiöser Cholangitis. Inaug.-Diss., Giessen 1899.

Mikulicz, Über die Chirurgie der Gallenwege. Schlesische Gesellschaft f. vaterländ. Kultur, Sitzung vom 21. Okt. 1898; refer. in Deutsche med. Wochenschrift 1899, Vereinsbeilage, p. 42.

Milhiet, Les indications de la cystotomie dans la lithiase biliaire. Gaz. hebdom. 1902, No. 62.

Ders, De la cholécystectomie dans la lithiase biliaire. Gaz. des hôpit. 1902, No. 72.

Mixter, The technique of gall-bladder and duct operations. Annals of surgery 1902, Jan.

Mohr, H., Über Rezidive nach Operationen an den Gallenwegen. Samml. klin. Vortr. von R. v. Volkmann, N. F., No. 309, 1901.

Moorsel, Chirurgie der galwegen. Wekblad van het nederl. Tijdshrift voor geneskunde 1902.

Müller, Joh., Die Gallensteinkrankheit und ihre Behandlung. Würzburger Abhandl. a. d. Gesamtgeb. d. prakt. Med. 1900, Bd. 1, H. 2.

Müller, Über einen ungewöhnlichen Verlauf nach Gallenblasenoperation. Korrespondenzbl. f. Schweizer Ärzte 1901, 1. Mai.

Murphy, Die Diagnose der Gallensteine. Med. News 1903, 2. Mai.

Nasse, Über Exp. an der Leber und den Gallenwegen. Arch. f. Chir. 1894, Bd. 48, S. 895.

Ders., Einige neuere Arbeiten über die Chir. der Gallenwege. Berl. klin. Wochenschr. 1893, No. 1.

Naunyn, Klinik der Cholelithiasis. Leipzig 1892.

Ders., Über die Vorgänge bei der Cholelithiasis, welche die Indikation zur Operation entscheiden. 70. Versammlung Deutscher Naturf.

u. Ärzte in Düsseldorf 1898. Mitteilungen a. d. Grenzgeb. 1899, Bd. 4, p. 172.

Ders., Schlusswort zur Diskussion über die Gallensteinfrage in Düsseldorf. Mitteil. a. d. Grenzgeb. 1899, p. 602.

Ders., Die heutige Lehre der Cholelithiasis. Therapie der Gegenwart 1900, No. 9.

Ders., Über Entstehung und Therapie der Cholelithiasis. 13. Internat. med. Kongress in Paris 1900; refer. Berliner klin. Wochenschrift 1900, p. 762.

Neck, Über operativ behandelte Fälle von Perforation der steinhaltigen Gallenblase in die freie Bauchhöhle. Deutsche Zeitschr. f. Chir. 1903, Bd. 71, Heft 3 u. 4.

Niles, The surgical treatment of some of the remote insults of inflammation of the gall-bladder and bile-ducts. Annals of surgery 1902, März.

Ochsner, Clinical observations on the surgery of the gall-bladder. Annals of surgery 1902, Juni.

Ohl, Beiträge zur Frage der Choledocho-Duodenostomia interna. Deutsche Zeitschrift für Chir., Bd. 72, p. 83.

Pantaloni, Chirurgie du foie et des voies biliaires. Paris 1899, Institut de bibliographie scientifique.

Pariser, Das praktische Problem der internen Behandlung der Gallensteinkrankheit. Petersburger med. Wochenschr. 1901, No. 22.

Patel, Autopsie d'un cas de cholécystogastrostomie survie de quatre mois. Lyon méd. 1901, No. 5.

Ders., Sur un cas de cholécystopexie. Gaz. hebdom. de méd. et chir. 1902, No. 8.

Paturet, De la Cholécystenterostomie. Paris 1893.

Pauchet, Chirurgie des voies biliaires. Paris 1900, Baillière et Fils.

Pauli, Über Gallensteinoperationen. Hospitalstidende, No. 32—34, Kopenhagen 1901.

Pendl, Beitrag zur Kasuistik der Choledochotomie und Cholecystenteroanastomose. Wiener klin. Wochenschr. 1900, No. 22.

Petersen, Beiträge zur Pathologie und Therapie der Gallensteinkrankheit. Beitr. zur klin. Chir. 1899, Bd. 23, H. 3.

Pfähler, Kasuistischer Beitrag zur Chologenbehandlung. Korrespondenzblatt f. Schweizer Ärzte 1904, No. 3.

Pick, Über die Erkrankungen der Gallenwege. Prager med. Wochenschrift 1901, No. 24—28.

Ders., Zur Diagnostik der Infektion der Gallenwege. Mitt. a. d. Grenzgebieten d. Med. u. Chir., Bd. 8, Heft 1 u. 2.

Picque, Ictère chronique par rétention d'un gros calcul du cholédoque. Cholédochotomie sans suture. Guérison rapide sans fistule. Société de chirurgie, Séance du 23. Avril 1902.

Poppert, Zur Frage der chirurgischen Behandlung der Cholelithiasis. Zeitschr. f. prakt. Ärzte 1898, 15. Sept.

Ders., Die Cholecystotomie mit wasserdichter Drainage der Gallenblase. Deutsche med. Wochenschr. 1899, p. 821.

Ders., Entgegnung auf die Bemerkungen Kehr's zur Methode der Cholecystostomie mit wasserdichter Drainage. Münchener med. Wochenschrift 1900, No. 10.

Ders., Zur Technik der Cholecystostomie. Chir. Kongr. 1898.

Porges, Ein Fall von Gallensteinwanderung. Wiener klin. Wochenschrift 1900, No. 26.

Prigdin Teale, British med. Journal 1895, 2. Febr., p. 237.

Pruszynski, Die Pathogenese der Erkrankungen der Gallenwege und die Indikation zu deren chirurgischer Behandlung. Wiener klin. Wochenschr. 1904, No. 11.

Quénu, De la cholédochotomie etc. Bull. et mém. de la soc. de chir. de Paris T. 29, p. 599, 669, 703, 741.

Ders., De la cholédochotomie sans sutures. Société de chir., Paris 1897; refer. im Centralbl. f. Chir. 1899, p. 1021.

Ders., Note sur l'anatomie du choléd. Revue de chir. 1895, No. 7.

de Quervain, Zur Frage der retroduodenalen Choledochotomie. Centralblatt f. Chir. 1903, p. 1089.

Quincke u. Hoppe-Seyler, Die Krankheiten der Leber. Wien 1899.

Radsiewsky, Die künstliche Gallenblasendarmfistel und ihr Einfluss auf den Organismus. Mitteil. a. d. Grenzgeb. 1902, Bd. 9, p. 659.

Reboul, Bulletins etc. de la soc. de chir. de Paris 1895. T. 21, No. 4—5.

Reinhard, Beitrag zur Kasuistik der operativ behandelten Fälle von Cholelithiasis. Inaug.-Diss., Göttingen 1902.

Ricard, Cholécystite calculeuse suppurée. Gaz. des hôp. 1900, No. 73.

Richardson, Acute inflammation of the gall-bladder. Americ. Journal 1898, Juni.

Ders., Remarks upon the surgery of gall-stones. Med. record 1899, 25. November.

Ders., Under what circumstances (excepting emergencies) is it desirable to operate upon gall-stones for radicale cure or for relief? Boston med. Journal 1901, No. 10.

Ders., Indikationen der Gallenblasenexstirpation. Med. News 1903, 2. Mai.

Ricketts, Gall-stones and diseases of the gall-bladder and nervous symptoms resulting thereform. Journ. of the Amer. med. Assoc. 1900, No. 9.

Ders., Infection of the gall-bladder and biliary duct contents. Journ. of the Amer. med. Assoc. 1903, 24. Okt.

Riedel, Zur Pathogenese und Diagnose des Gallensteinkolikanfalles. Mitteil. a. d. Grenzgeb. 1898, Bd. 3, p. 167.

Ders., Zur Debatte über die Gallensteinfrage in Düsseldorf, nebst Bemerkungen über die schleichende Infektion des Gallengangssystems nach Abgang der Steine per vias naturales. Mitteil. a. d. Grenzgeb. 1899, p. 565.

Ders., Über die Gallensteine. Berliner klin. Wochenschr. 1901, No. 1—3.

Ders., Chirurgische Behandlung der Gallensteinkrankheit. Handbuch der spez. Therap. inn. Krankh. von Penzoldt u. Stintzing, Bd. 4, Jena 1903, Fischer.

Ders., Die Pathogenese, Diagnose und Behandlung des Gallensteinleidens (erweiterter Abdruck aus dem Handbuch der Therapie innerer Krankh. von Penzoldt und Stintzing), Jena 1903, Fischer.

Ders., Erfahrungen über die Gallensteinkrankheit mit und ohne Ikterus. Berlin 1892.

Ringel, Über Papillom der Gallenblase. Chir. Kongr. 1899.

Robinson, Duodenocholedochotomy for retained gall-stones at the duodenal and of the common bile-duct. British med. Journal 1902, 28. Juni.

Robson, Lectures on diseases of the gall-bladder and bile-ducts. British med. Journ. 1897, 13., 20., 27. März.

Ders., Diseases of the gall-bladder and bile-ducts 1897.

Ders., Abstract of lectures on diseases of the gall-bladder and bile-ducts. Lancet 1897, 19. Juni.

Ders., A series of cases of choledochotomy including three of duodenocholedochotomy. British med. Journ. 1898, 5. Nov.

Ders., The surgical treatment of obstructive jaundice from an experience of over 200 cases. British med. Journ. 1902, 18. Jan.

Ders., The surgical treatment of obstruction in the common bile-duct by concretions. Lancet 1902, 12. April.

Ders., Änderungen und Verbesserungen in der Technik der Operationen an den Gallenwegen. Brit. med. Journ. 1903, 24. Jan.

Rochard, Cholédochotomie retroduodénale. Soc. de Chir. 1902, 30. Juli.

Rose, Die Ausräumung der Gallenwege etc. Deutsche Zeitschr. f. Chir. Bd. 49, Heft 6.

Roth, Zur Chir. der Gallenwege. Arch. f. klin. Chir. 1885, Bd. 32, S. 87.

Routier, Calculs du cholédoque, indurations de la tête du pancréas. Bull. et mém. de la soc. de chir. de Paris T. 29, p. 607.

Roux, Un cas de cancer primitif du foie avec pericholécystite calculeuse perforation intestinale. Hémostase hépatique. Revue méd. 1897, No. 2.

Rühl, Über steile Beckentieflagerung bei Operationen an den Gallengängen. Münchener med. Wochenschr. 1902, No. 5.

Scherwinsky, Zur Frage der Behandlung der Gallensteinkrankheit. Chirurgie, 4. Jahrgang. H. 7. (Russisch.)

Scheuer, Zur Therapie der Cholelithiasis. Münchener med. Wochenschrift 1900, No. 24.

Ders., Kasuistisches zur Chirurgie der Gallenwege, Berliner klinische Wochenschrift 1902, No. 7.

Schiess, Über umbil. Gallenblasenfisteln. Dissert. Wien 1895.

Schmidt, J. B., Beiträge zur Gallenblasenchir. Jena 1896.

Schott, Über Dauerheilungen nach Gallensteinoperationen. Beitrag zur klin. Chir. 1903, Bd. 39, H. 2.

Schüller, Zur Kasuistik und Chirurgie des prim. Carcinoms der Pap. Vateri. Beitr. z. klin. Chir. Bd. 31, Heft 3, p. 683.

Schröder, Beiträge z. Aetiologie und Statistik der Cholel. Dissert. Strassburg 1892.

Schüppel, Krankheiten der Gallenwege. v. Ziemssen's Handbuch, 2. Aufl., Bd. 8, 1880.

Schwartz, Cholédochotomie pour angiocholite infectieuse, greffée sur une lithiase du canal choledoque et du canal hépatique gauche. Bull. et mém. de la Soc. de Chir. 1898, 8. Juni.

Ders., Contribution à la Chirurgie des voies biliaires. Revue de Chir. 1901, Oct.

Sendler, Zur Path. u. Chir. d. Gallenblase. Deutsche Zeitschr. für Chir. 1895, Bd. 40.

Serenin, Einiges zu den Gallensteinoperationen. Centralblatt für Chir. 1904, No. 33.

Siegert, Zur Aetiologie des prim. Carcinoms der Gallenblase. Virchow's Archiv Bd. 132

Steinthal, Zur chirurg. Behandlung der Gallensteinerkrankungen. Deutsche med. Wochenschr. 1898, 31. März.

Ders., Über einige Indikationen zum chirurgischen Eingreifen bei der Gallensteinkrankheit. Med. Korrespondenzbl. des Württemb. ärztl. Landesvereins 1899, No. 33.

v. Stubenrauch, Gallenblasenoperationen. Ärztl. Verein in München, Sitzung vom 13. Mai 1903; ref. in Deutsche med. Wochenschr. 1903, Vereinsbeil., p. 293.

Sudek, Die chirurgischen Erkrankungen der Leber und der Gallenwege. Mitteil. a. d. Hamburger Staatskrankenanst. 1901, Bd. 3.

Summers, Indikation for the drainage in diseases of the biliary passages and the technik of operation. Philadelphia med. Journ. 1900, 6. Oct.

Sutton, On a case, in which a gall-stone impacted in the duodenal orifice of the common duct was extracted through an incision in the bowel; recovery. Chir. Soc. of London 1900.

Swain, A clinical lecture of a case of cholecystotomy. British med. Journal 1900, 2. Juni.

Szuman, Über Indikationen zur Cholecystostomie und Cholecystectomie. Przeglad chirurgiczny, Bd. V, H. 2.

Terrier, De la cholédocotomie. Revue de chir. Paris 1892 u. 1893.

Terrier und Auvray, Tumeurs des voies biliaires etc. Revue de chir. 1900, No. 2 u. 3.

Thesing, Inaug.-Dissert. Marburg 1901.

Thiel, Perforation der steinhaltigen Gallenblase in die freie Bauchhöhle. Operation, Heilung. Zentralbl. f. Chir. 1904, p. 297.

Thompson, G., The treatment of cholelithiasis. Med. News 1897, No. 18.

Thomson, H., Zur Frage der Gallenblasenoperation. Mitteil. aus den Grenzgeb. 1897, Bd. II, p. 142.

Ders., Bemerkungen zur Anlegung der künstlichen Gallenblasendarmfistel. Zentralbl. f. Chir. 1903, p. 65.

Thomson, W., Cholelithiasis, cholecystitis and cholangitis. New York med. Journal 1902, 19. April.

Töplitz, Beiträge zur Geschichte und Statistik der Gallenblasenchirurgie. Inaug.-Diss., Breslau 1898.

Törnquist, Beiträge zur Pathologie und Therapie der Gallensteinkrankheit. Nord. med. Arkiv Bd. 36, Abt. 1, No. 7.

Tuffier, De la cholédocotomie par la voie lomb. Soc. de chir. 15. Mai 1895. Le merc. méd. 1895, No. 21.

Ders., Lithiase de la vésicule biliaire et cholécystostomie. Bulletin et mém. de la Soc. de Chir. de Paris, T. 22, p. 245—439.

Ders., Oblitération compléte du cholédoque sans ictère. Cholécystite: extraction des calculs du cholédoque par répoulement dans la vésicule biliaire, Cholécystogastrostomie. Guérison. Soc. de Chir. 1902, 5. März.

Tuffier et Marchais, Des rétréc. du pylore d'origine hép. Revue de chir. 1897, Bd. 2.

Ullmann, Über die Perforation der Gallenblase in die Bauchhöhle. Wiener med. Wochenschr. 1899, No. 25 u. 26.

Vautrin, De l'obstruction calcul. du choléd. Revue de chir. T. 16, p. 446.

Villard, Etude sur le cancer prim. des voies bil. Gaz. des Hôp. 1892, No. 110.

Voigt (Heussner), Zur Chirurgie der Gallenblase. Deutsche med Wochenschrift 1890, No. 34.

de Voogt, De gevolgen van de wegneming de galblass. Weekblad 1898.

Wegele, Zur Diagnose der durch Cholelithiasis bedingten Duodenalstenose. Münchener med. Wochenschr. 1898, 19. April.

Wendelstadt, Die Behandlung der Cholelithiasis mit inneren Mitteln. Fortschr. d. Med. 1897, No. 22.

White, A case of succesful removal of a gall-stone from the common bile-duct through a wound in the duodenum. Path. Soc. of London 1898, 7. Mai.

Wiener, The relation of cholelithiasis to acute pancreatitis. New York med. journ. 1903, Mai 16.

Wiard, Thèse de Paris 1899.

v. Winiwarter, Zur Chirurgie der Gallenwege. Festschrift für Billroth p. 479.

Ders., Über Perforationsperitonitis, von den Gallenwegen ausgehend. Wiener klin. Wochenschr. 1899, No. 42.

Witzel, Anatomisches und Chirurgisches über die Gallenblase. Sitzungsbericht der Niederrhein. Gesellschaft f. Natur- u. Heilkunde zu Bonn, Sitzung vom 18. Jan. 1904.

Wolynzew, Über die Anzeigen zur Entfernung der Gallenblase. Chirurgie, Bd. 5, p. 112. (Russisch.)

Wölfler, Zur chirurgischen Behandlung der Cholelithiasis. Prager med. Wochenschr. 1899, No. 6.

Ders., Über Cholelithiasis. Prager med. Wochenschr. 1900, No. 43/44.

Wörner, Beobachtungen aus der Abdominalchirurgie. Med. Korrespondenzblatt 1899, No. 454.

Zeidler, Cholelithiasis acuta purulenta. Russ. chir. Arch., Bd. 18 p. 522.

Zeller, O., Beitrag zur Chirurgie der Gallenwege. Berliner klinische Wochenschr. 1902, No. 35.

Zielewitz, Die Cholecystotomie mit Unterbindung des Ductus cysticus. Centralbl. für Chir. 1888, Nr. 13, p. 225.

Zuhorst, Über Gallendurchbruch des Ductus cysticus etc. Inaug.-Dissert. Kiel 1903.

Die aus meiner Klinik hervorgegangenen, von meinen Assistenten und mir selbst verfassten Arbeiten sind folgende:

1) Kehr, Eilers, Lucke: Bericht über 197 Gallensteinoperationen aus den letzten 2²/₈ Jahren. Arch. f. klin. Chirurgie. 58. Bd. Heft 3.

2) Wie, wodurch und in welchen Fällen von Cholelithiasis wirkt eine Karlsbader Kur und warum gehen die Ansichten des Chirurgen und des Karlsbader Arztes inbezug auf Prognose und Therapie der Gallensteinkrankheit so weit auseinander? Münch. med. Wochenschr. 1898. Nr. 38.

3) Die Resultate von 300 Gallensteinlaparotomien unter besonderer Berücksichtigung der in den letzten 2 Jahren ausgeführten 151 Operationen. Samml. klin. Vorträge von Volkmann. Nr. 225. Okt. 1898

4) Die Behandlung der kalkulösen Cholangitis durch die direkte Drainage des Ductus hepaticus. Münch. med. Wochenschr. 1897. Nr. 41.

5) Die chirurgische Behandlung der Gallensteinkrankheit. Berlin 1896. Fischer's med. Verlag (H. Kornfeld).

6) Ein Rückblick auf 209 Gallensteinlaparotomien mit besonderer Berücksichtigung gewisser anderweitig selten beobachteter Schwierigkeiten bei 30 Choledochotomien. Arch. f. klin. Chir. Bd. 53. Heft 2.

7) Die Entfernung des eingeklemmten Gallensteins aus dem Ductus cysticus durch Incision dieses Gangs. Arch. f. klin. Chir. Bd. 48. Heft 3. (Chir. Kongr. 1894) und Berl. klin. Wochenschr. 1894. p. 536.

8) Neue Erfahrungen auf dem Gebiete der Gallensteinchirurgie. Berliner Klinik. Heft 78. Dez. 1894.

9) Zur Chirurgie der Gallensteinkrankheit. Deutsche Zeitschr. f. Chir. 38. Bd. p. 321. 1894.

10) Zur Chirurgie der Gallensteinkrankheit. Berl. klin. Wochenschrift. 1893. Nr. 2.

11) Über einen durch ideale Cholecystotomie geheilten Fall von Schussverletzung der Gallenblase. Ctrbl. f. Chir. 1892. Nr. 31.

12) Operativer Beitrag zum Aufsatz des Herrn Dr. Hochhaus in Nr. 17 dieser Wochenschrift. Über Magenerweiterung und Duodenalstenose. Berl. klin. Wochenschr. 1891. Nr. 22.

13) Zur Chirurgie der Gallenblase. Vortrag, geh. im Ärzte-Verein des Reg.-Bez. Magdeburg. 20. Okt. 1891.

14) Anleitung zur Erlernung der Diagnostik der einzelnen Formen der Gallensteinkrankheit. Berlin 1899. Fischer's med. Verlag. Von W. W. Seymour in die englische Sprache übersetzt. Philadelphia. P. Blakiston's Son & Co. 1901.

15) Die Verletzungen und chirurgischen Erkrankungen der Leber, der Gallenwege und der Milz. Handbuch der praktischen Chirurgie von v. Bergmann, v. Bruns, v. Mikulicz. Ferd. Enke. Stuttgart.

16) Wie gross ist heute die Mortalität nach Gallensteinoperationen? Münch. med. Wochenschrift. Nr. 23. 1901.

17) Wie verhält es sich mit den Recidiven nach unseren Gallensteinoperationen? Archiv f. klin. Chir. 61. Band. Heft 2.

18) Über Rezidive nach Gallensteinoperationen. Berliner Klinik. Heft 148. Berlin. Okt. 1900.

19) Die chirurgische Behandlung der Gallensteinkrankheit. Deutsche Klinik von v. Leyden. Berlin. Urban und Schwarzenberg 1901.

20) Eine seltene Anomalie der Gallengänge. Münch. med. Wochenschrift. Nr. 6. 1902.

21) Ein Rückblick auf 720 Gallensteinlaparotomien unter besonderer Berücksichtigung von 90 Hepaticusdrainagen. Münch. med. Wochenschrift. 1902. Nr. 41, 42, 43.

22) Über den plastischen Verschluss von Defekten der Choledochuswand durch Netzstücke und durch Serosa-Muscularislappen aus Magen oder Gallenblase. Arch. für klin. Chir. Bd. 67. Heft 4.

23) Beiträge zur Bauchchirurgie von Kehr, Berger und Welp. Berlin. Fischer's med. Verlag. 1902. (Casuististik von 84 Gallensteinlaparotomien.)

24) Beiträge zur Bauchchirurgie. Neue Folge. Von Kehr, Berger und Welp. Berlin. Fischer's med. Verlag. 1902. (Casuistik von 95 Gallensteinlaparotomien.)

25) Zwölfter Jahresbericht der Kehr'schen Privatklinik. 1902. Guben. Albert Koenig. (Über gleichzeitige Erkrankungen der Gallenblase und des Wurmfortsatzes.)

26) Über einen Fall von ausgedehnter Resektion des Ductus choledochus und hepaticus wegen Carcinoma choledochi mit nachfolgender Ectomie der Gallenblase und Hepatico-Duodenostomie. Münch. med. Wochenschrift. 1903. Nr. 3.

27) Die Verwendung der Gelatine zur Stillung cholämischer Blutungen nach Operationen am Gallensystem nebst Bemerkungen über Poppert's wasserdichte Drainage der Gallenblase. Münch. med. Wochenschrift. 1900. Nr. 6 u. 7.

28) In welchen Punkten ich von Riedel's Ansichten über Gallensteinchirurgie abweiche? Münch. med. Wochenschr. Nr. 16 und 17. 1903.

29) Zur Richtigstellung. (Antwort auf Fink's Arbeit: Zu Riedel's und Kehr's Ansichten über Path. u. Therapie des Gallensteinleidens.) Wiener klin. Wochenschr. 1903. Nr. 34.

30) Der erste Fall von erfolgreicher Unterbindung der Art. hepatica propria wegen Aneurysma. Münch. med. Wochenschrift 1903. Nr. 43.

31) Die chirurg. Behandlung des akuten und chronischen Choledochusverschlusses durch Stein und Tumor. Münch. med. Wochenschrift. 1903. Nr. 22.

32) Dr. Berger: Die Hepaticusdrainage. Arch. f. klin. Chir. 69. Band. p. 299. (Festschrift für von Esmarch). 1903.

33) Derselbe: Trauma und Cholelithiasis. 12. Jahresbericht der Kehr'schen Privatklinik. 1902. Verlag von Albert Koenig. Guben.)

34) Derselbe: Ergebnis bakteriologischer Untersuchungen der bei und nach Gallensteinoperationen gewonnenen Galle. Beitr. zur Bauchchirurgie von Kehr, Berger, Welp. Berlin. Fischer's med. Verlag. 1901.

35) Dr. Herbst: Pankreatitis chronica interstitialis oder Pankreascarcinom? (12. Jahresbericht der Kehr'schen Privatklinik. 1902. Verlag von Albert Koenig. Guben.)

36) Kehr: Über fünf neue Operationen an Gallensystem und Leber. (Chirurgen-Kongress Berlin 1904).

a) Aneurysma der Art. hepatica;
b) Hepato-Cholangio-Enterostomie;
c) Resektion des Ductus choledochus;
d) Einpflanzung eines Fistelgangs einer Pankreascyste in die Gallenblase mit nachfolgender Cholecysto-Gastrostomie.
e) Uber die Beseitigung eines Duodenaldefektes durch völlige Durchtrennung des Duodenum, Verschliessung beider Darmlumina und nachfolgende Gastroenterostomie.

37) Dr. Prätorius: Zur Chrurgie des Pankreas (wird demnächst erscheinen).

38) Kehr: Die Choledochusfege. Zentralblatt für Chir. 1904. Nr. 28.

39) Derselbe: Über die von mir an Waldeck-Rousseau vorgenommene Operation. Deutsche med. Wochenschrift 1904. Nr. 35.

40) Derselbe: Bericht über 137 Gallensteinlaparotomien aus dem letzten Jahre. (6. 10. 1902 bis 6. 10. 1903.) München, J. F. Lehmann 1904.

Tafel 1.

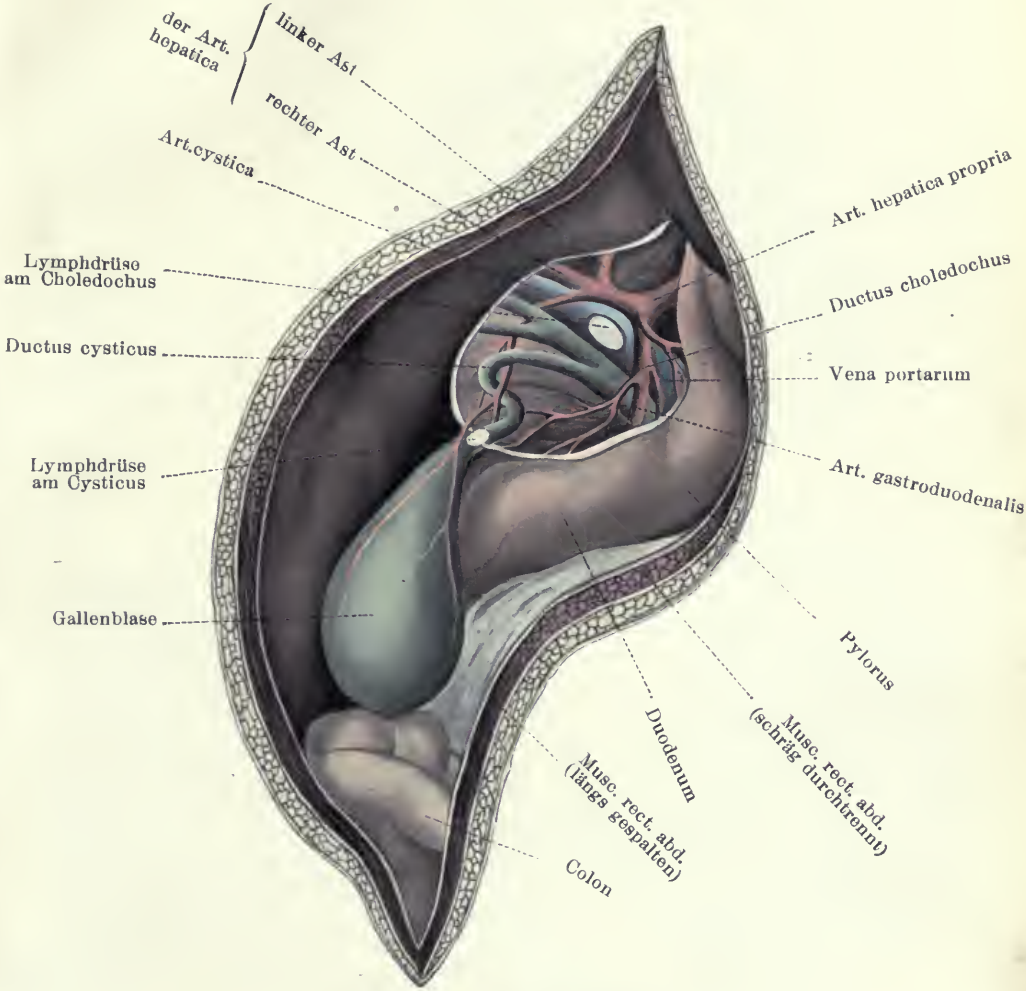

Gallenblase und Gallengänge.

Das Gallensystem ist durch den Wellenschnitt freigelegt. Der Teil der Leber, welcher die Gallenblase und die Gallengänge bedeckt, ist fortgelassen. Die Gebilde an der Leberpforte sind durch teilweise Entfernung des kleinen Netzes (lig. hepato-duodenale) freigelegt. Die Zeichnung ist von mir selbst nach der Natur und unter Anlehnung an Fig. 111 des Atlas der topographischen Anatomie des Menschen von Frohse (Bardeleben und Haeckel) Jena 1901 entworfen.

Duodenum, Pancreas, Milz, Nieren, Nebennieren, Gallenblase (mit einem Teil der Leber), Aorta und Vena cava inferior in ihrer gegenseitigen Lagerung.

(Aus Sobotta, Deskriptive Anatomie II.)

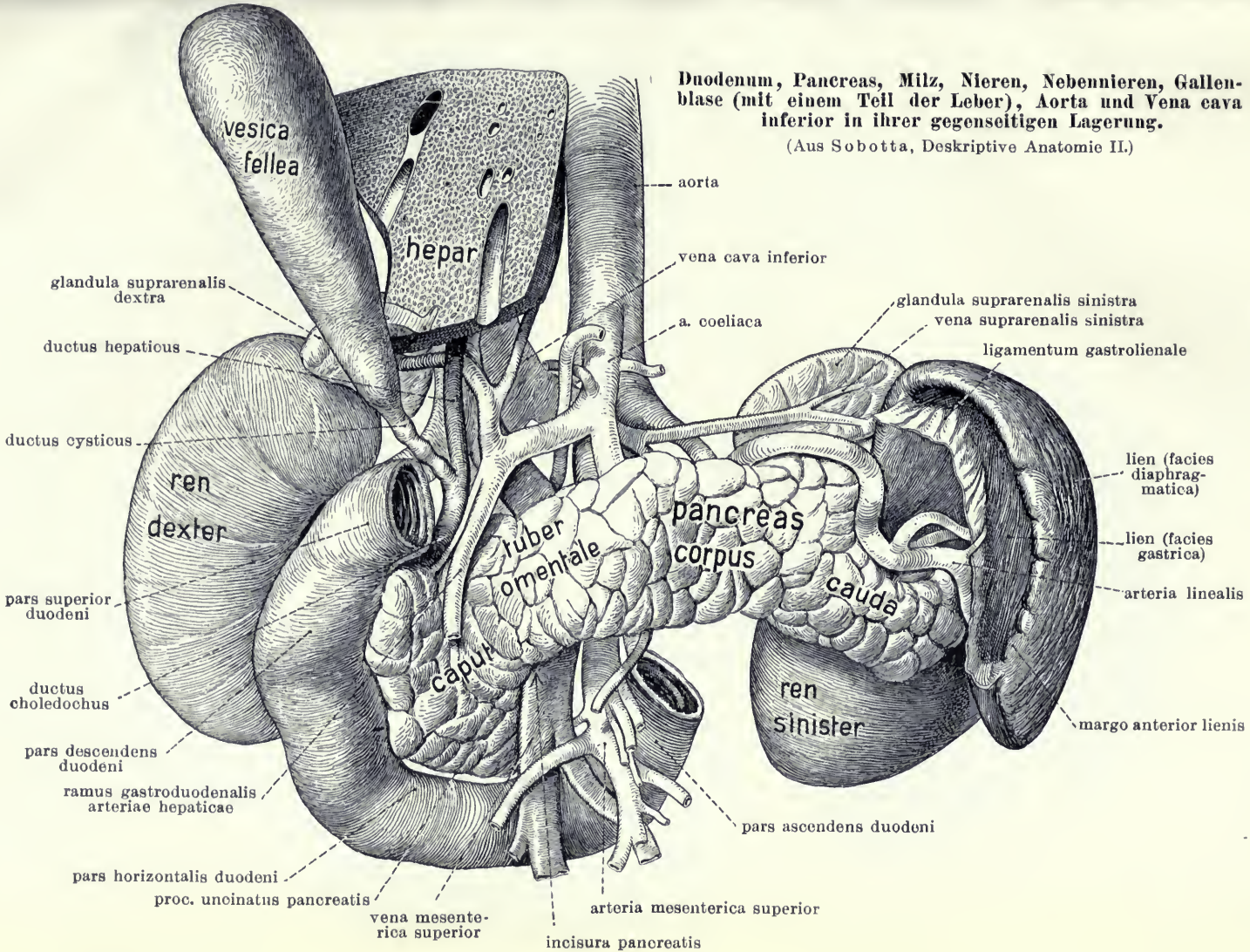

Tafel 2b.

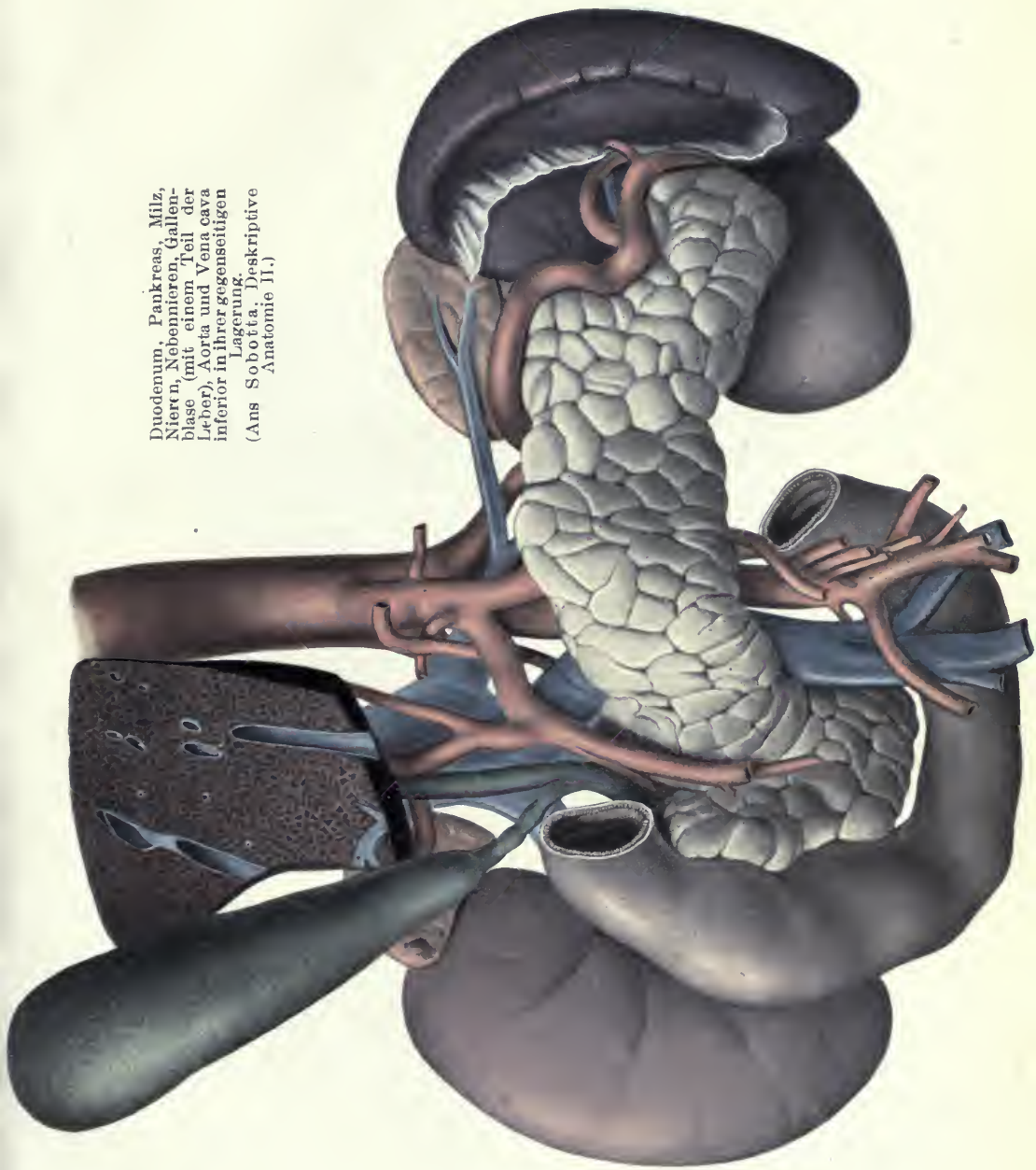

Duodenum, Pankreas, Milz, Nieren, Nebennieren, Gallenblase (mit einem Teil der Leber), Aorta und Vena cava inferior in ihrer gegenseitigen Lagerung.
(Aus Sobotta, Deskriptive Anatomie II.)

Tafel 3.

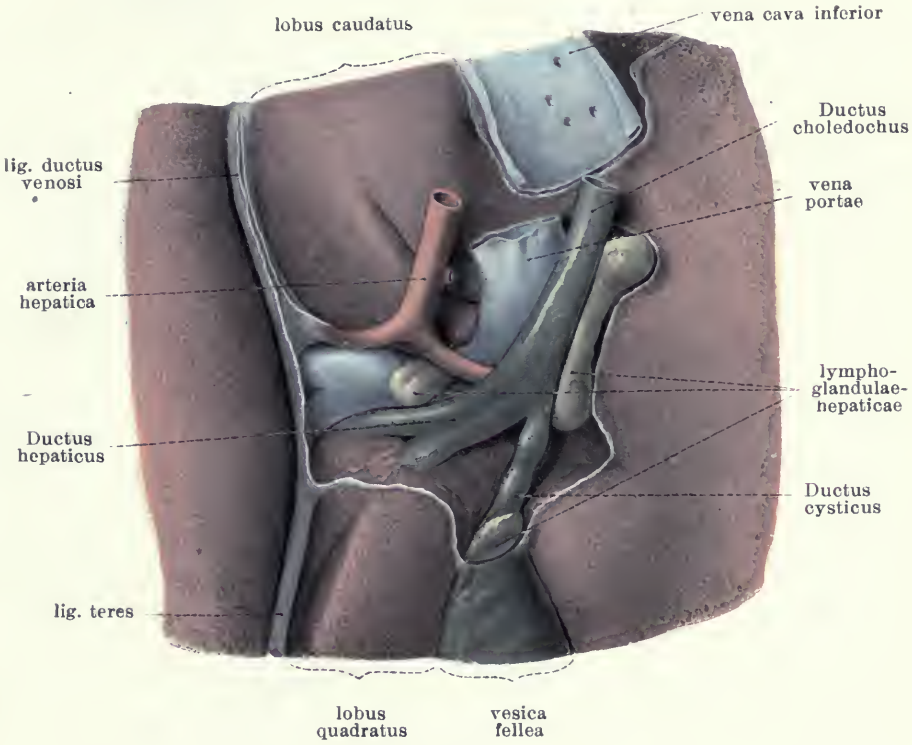

Leberpforte mit den Gefässen und Lymphdrüsen (die Vena cava inferior ist der Länge nach aufgeschnitten).

(Aus Sobotta, Deskriptive Anatomie II.)

Tafel 4.

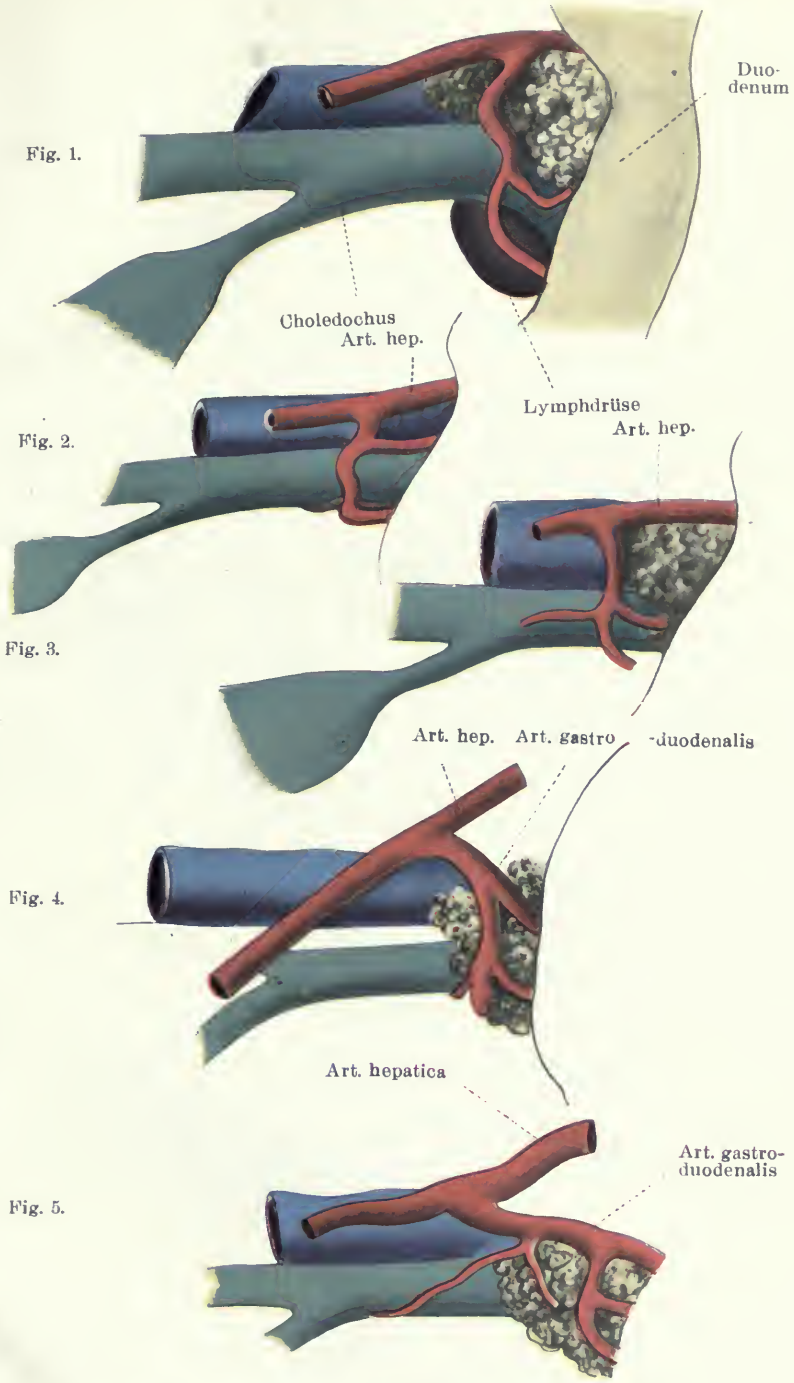

Die Anomalien der Arteria hepatica nach Haasler.

(Arch. f. klin. Chir. 58. Band.)

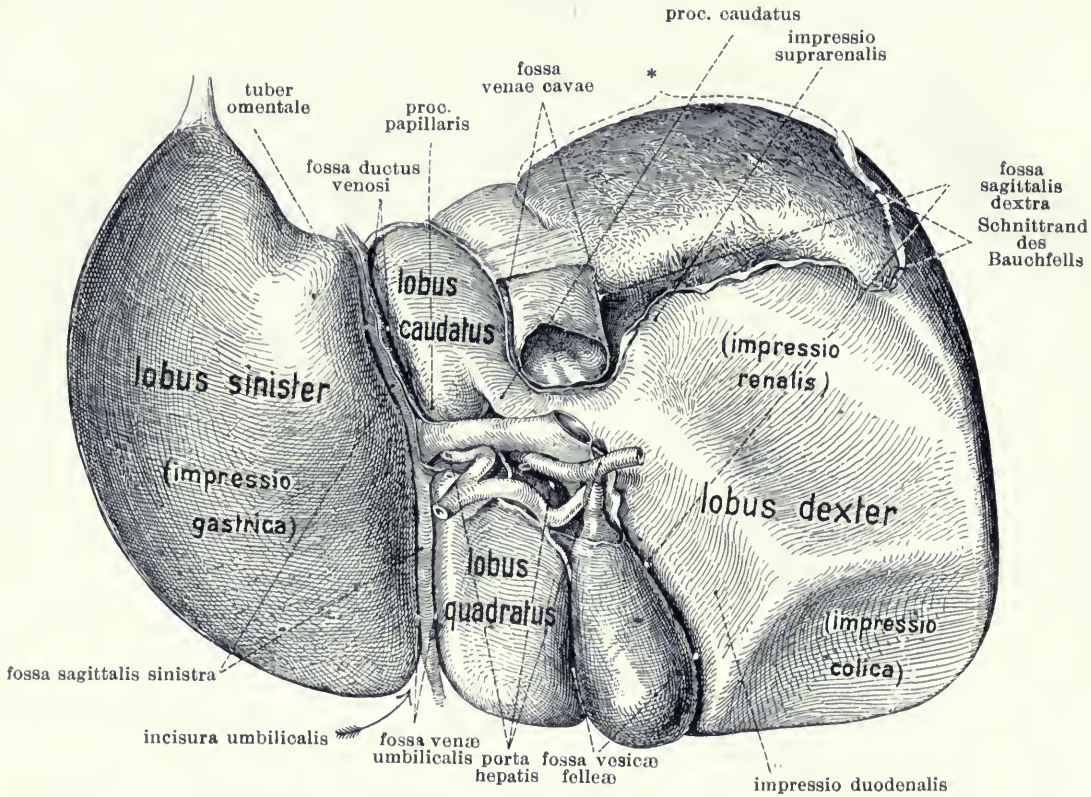

Leber in der Ansicht von unten. * = Bauchfellfreie Fläche.

(Aus Sobotta, Deskriptive Anatomie II.)

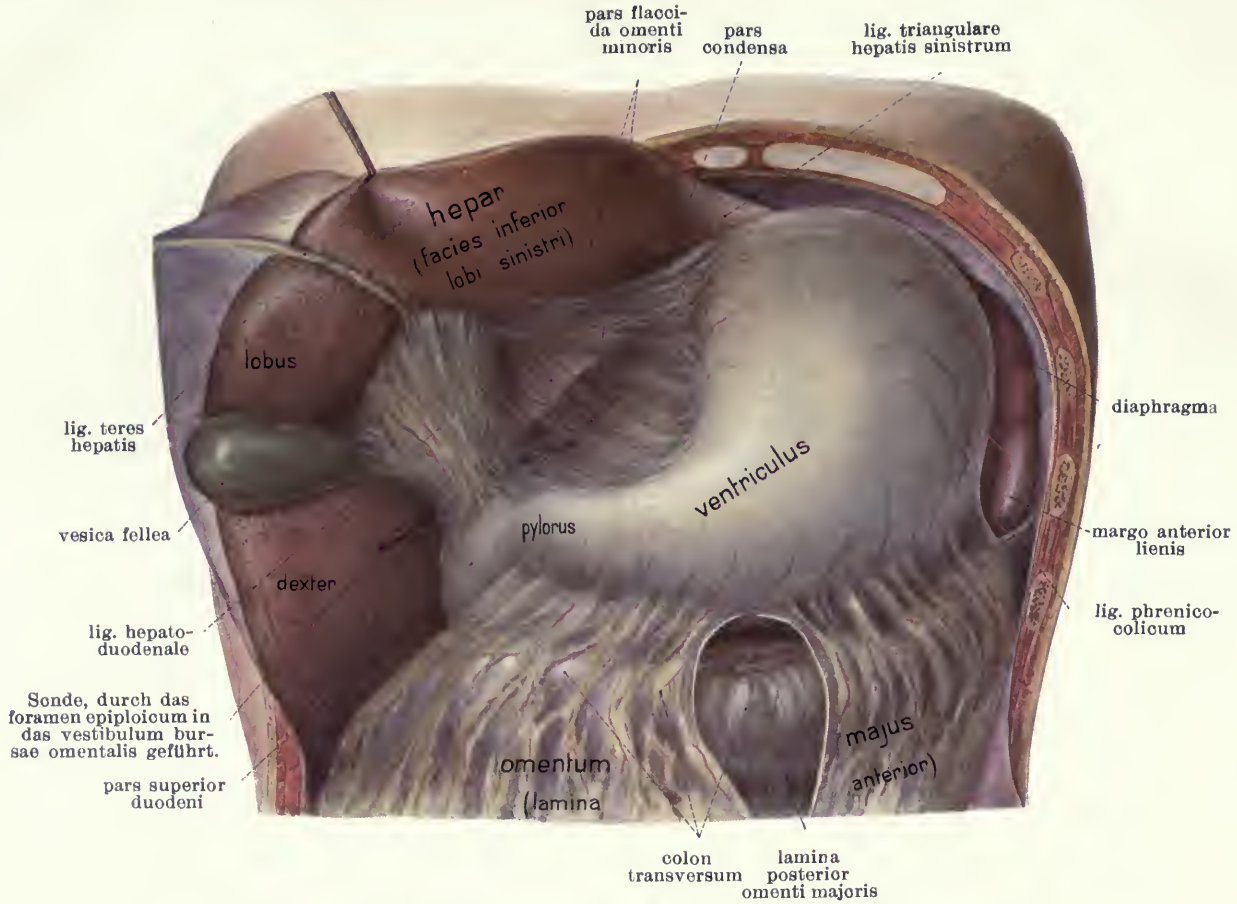

Oberer Abschnitt der Bauchhöhle mit Magen, Leber, Milz, Omentum minus.

Der linke Leberlappen ist in die Höhe gezogen, durch das Foramen epiploicum eine Sonde in das vestibulum bursae omentalis geführt, welche durch das omentum minus durchschimmert. Die vordere Platte des grossen Netzes, ligamentum gastrocolicum, ist gespalten, so dass man das Colon transversum sieht. (Aus Sobotta, Deskriptive Anatomi · II.)

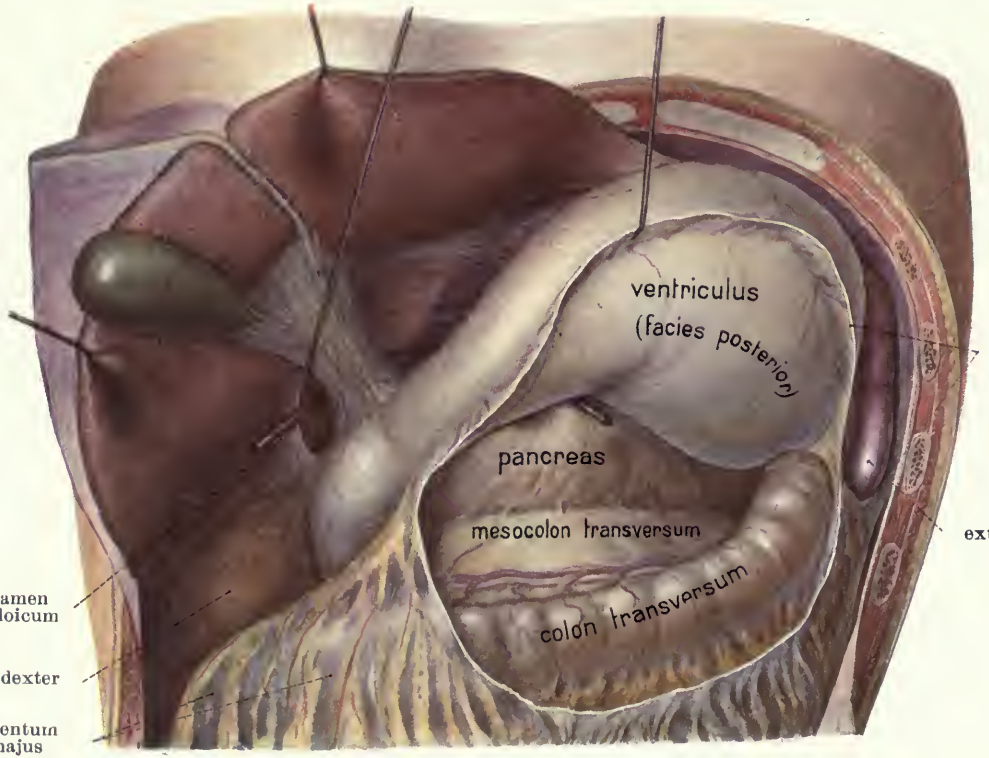

Foramen epiploicum und Bursa omentalis.

Die ganze Leber (auch der rechte Lappen) ist stark in die Höhe, das Ligamentum hepato-duodenale nach rechts gezogen, der Magen nach Durchtrennung des Ligamentum gastrocolicum dicht unterhalb der grossen Kurvatur nach oben gezogen, um einen Einblick in die Bursa omentalis und auf das Pankreas zu gewähren. Durch das foramen epiploicum ist eine Sonde geführt. (Aus Sobotta, Deskriptive Anatomie II.)

Tafel 8.

Tafel 9.



Tafel 10.



Tafel 11.

Tafel 12.

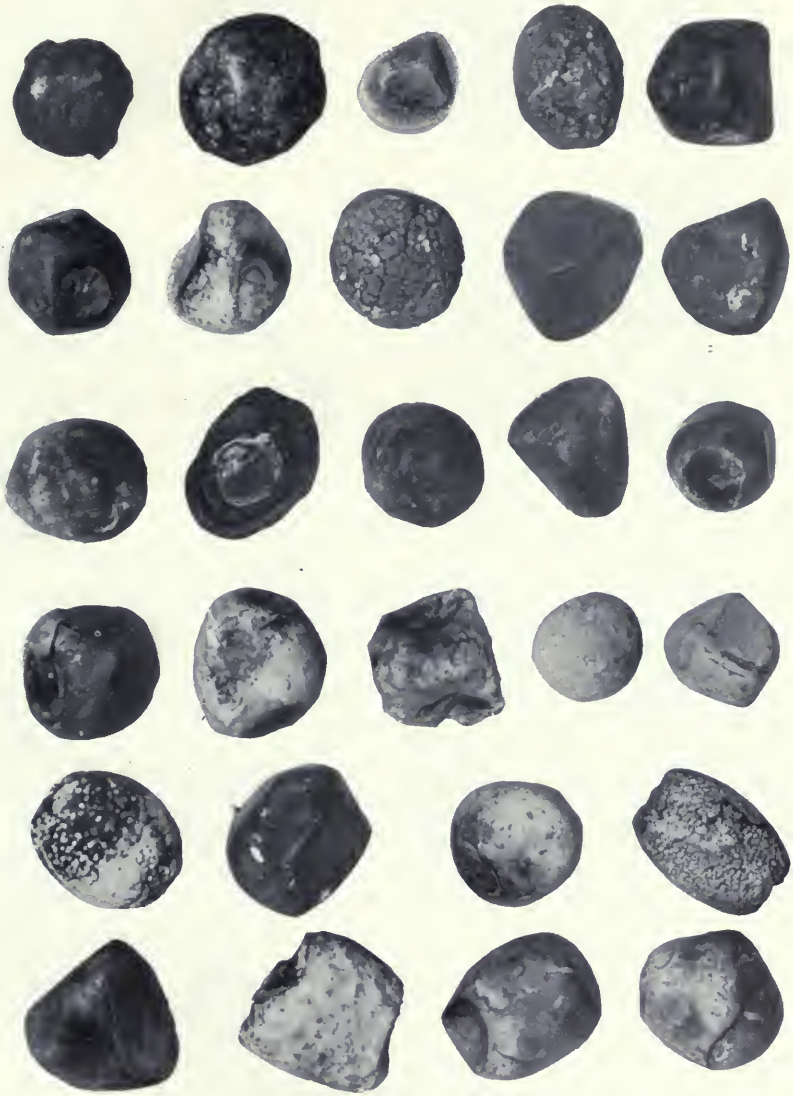

Tafel 13.



Die Tafeln 8—13 zeigen in natürlicher Grösse photographische Reproduktionen von einigen grösseren Gallensteinen, die operativ durch mich entfernt wurden.

II. Teil.

Mit 24 schematischen Figuren im Text.

---

177 Kranken- und Operationsgeschichten,

durch welche die Technik der verschiedenen Operationen am Gallensystem, die Abweichungen im Verlauf und die bei der Nachbehandlung notwendigen Massnahmen erläutert werden sollen.

Inhalt des zweiten Teils.

II. Teil.

Ich hatte ursprünglich die Absicht, meine sämtlichen 900 Krankengeschichten in dem II. Teil der „Technik der Gallensteinoperationen“ zu veröffentlichen. Aber bald sah ich ein, dass das unzweckmässig sei, denn 1. wäre der II. Teil viel zu umfangreich geworden, und 2. hätte ich zu viele einfache und typische Fälle mitteilen müssen. Ich beschränke mich also darauf, für jede Operationsmethode nur eine Krankengeschichte zu bringen, die als Typus gelten kann. Die übrigen sind atypische Fälle, und das sind natürlich die wichtigeren. Sie sollen gewissermassen als Belege die mannigfaltigen Verlaufsarten während und nach der Operation erläutern. Im Texte des ersten Teils ist durch Zahlen auf diese Krankengeschichten hingewiesen, so dass dem Leser es leicht gemacht wird, sich rasch über die Einzelheiten der Operation zu orientieren. Viele dieser Krankengeschichten sind noch nicht veröffentlicht, die meisten sind den Jahresberichten meiner Klinik, welche nur in die Hände weniger Ärzte gelangen, entnommen. In den angeführten Epicrisen wird kurz auf die Besonderheiten der einzelnen Fälle hingewiesen. Was an den einzelnen Krankengeschichten mir besonders wichtig erschien, ist durch **fetten** Druck kenntlich gemacht. Doch wird es nicht schaden, wenn der Leser auch dem übrigen Teil der Krankengeschichte seine Aufmerksamkeit zuwendet: aus der Anamnese lernt man die Symptomatologie der Cholelithiasis, aus dem Operationsbefund die Pathologie; und viele interessante Einzelheiten sind fast in jedem Fall vorhanden, welche zur Klärung so mancher wichtigen Frage beitragen können. Ich möchte deshalb das Studium der Krankengeschichten dem Leser warm empfehlen.

A) Die Operationen an der Gallenblase.

I. Die ideale Operation (Cystendyse).

An der Spitze der Operationsmethoden marschiert die Cystendyse, weil sie das einfachste Verfahren an der Gallenblase darstellt. Dass sie von rechtswegen an die allerletzte Stelle gehörte, resp. überhaupt nicht verdiente, angeführt zu werden, habe ich bereits im I. Teil ausführlich begründet.

Ich gebe hier meine allererste Gallensteinoperation wieder, die ich am 22. 5. 1890 — also vor nunmehr 14 Jahren — ausgeführt habe. Es handelte sich um eine Cystendyse in Verbindung mit Loreta's divulsio pylori.

Nr. 1. A. B., 28j. Fräulein aus Halberstadt.
Aufgen.: 20. 5. 1890.
Operiert: 22. 5. 1890. Cystendyse. Divulsio pylori.
Entlassen: 22. 6. 1890. Geheilt.

Anamnese: Im November 1889 litt Patientin angeblich an Influenza, seitdem an fortwährendem Erbrechen nach jeder eingenommenen Mahlzeit, nur dünne Suppen, in geringen Mengen genossen, behielt sie bei sich. Sie gab an, niemals ernstlich krank gewesen zu sein, und hatte — darauf kam es hier besonders an — niemals Ikterus und Gallensteinkoliken gehabt. Sie hatte trotz des Erbrechens keine Appetitstörung, sondern immer Hunger. Der Stuhlgang war meist retardiert und nur durch Laxantien zu bewirken. Eine ausserordentliche Abmagerung — das Gewicht der Pat. war in einem halben Jahr von 110 auf 80 Pfund herabgesunken — gab ihr ein erschreckendes Aussehen.

Befund: Hochgradige Magenectasie; im rechten Mesogastrium eine faustgrosse, wenig bewegliche, harte Geschwulst, die als Neubildung des Pylorus ventriculi imponieren musste. Die Curvaturen des Magens hoben sich durch die mageren Bauchdecken scharf ab, die grosse Curvatur reichte in der Linea alba fast bis in die Mitte zwischen Nabel und Symphyse. Deutliches Succussionsgeräusch.

Diagnose: Pylorusstenose, wahrscheinlich carcinomatöser Natur.

Operation: 22. 5. 1890. Eröffnung der Bauchhöhle in der Mittellinie durch einen Schnitt vom Processus xiphoideus bis unterhalb des Nabels. Der Magen reichte mit dem Pylorus bis in das rechte Meso-

gastrium, wo er in der Gegend der Gallenblase adhärent war. Am Pylorus fand sich eine fast faustgrosse Geschwulst, die durch ihre Consistenz und Farbe sich deutlich in 2 Teile schied. Der eine Teil, mehr nach rechts gelegen, fühlte sich hart an und war weniger dunkel gefärbt wie der andere Teil des Tumors, der mehr fleischige Konsistenz zeigte. Die harte Geschwulst, die an der Hinterfläche der Leber nach oben zog, musste der Lage nach die Gallenblase und der Härte nach mit Steinen angefüllt sein. Die andere Geschwulst gehörte dem Pylorus selbst an. Dieser konnte entweder eine Neubildung in sich bergen oder musste allgemein hypertrophisch verdickt sein. Beide Geschwülste waren so eng und so flächenhaft mit einander verwachsen, dass von einer Isolierung derselben nicht die Rede sein konnte. Es war mir also wahrscheinlich, dass irgend ein entzündlicher Prozess die mit Steinen angefüllte Gallenblase an den Anfangsteil des Duodenums fixiert hatte, dass es dann zu einer Abknickung desselben gekommen war, so dass die Folgezustände, Hypertrophie der Pylorusmuskulatur und Magendilatation nicht ausbleiben konnten.

Eine Totalexstirpation der Gallenblase war wegen der innigen Verwachsungen nach allen Seiten hin ausserordentlich schwierig und fast unmöglich, deshalb Cholecystotomie. Ich spaltete die Gallenblase an der mir zugänglichsten Stelle durch einen 2 cm langen, senkrechten Schnitt und fixierte sofort die beiden Wundränder durch je eine dicke Fadenschlinge, entfernte nun teils mit der Kornzange, teils durch Fingerdruck von unten her 14 mittelgrosse Gallensteine, legte einen Jodoformtampon in die Gallenblase ein, zog die beiden Fadenschlingen provisorisch zusammen und wandte mich nun dem stenosierten Duodenum zu. Wäre die Totalexstirpation der Gallenblase, resp. die Lösung der Adhäsionen möglich gewesen, so hätte man sich und der Pat. vielleicht einen Eingriff am Duodenum, resp. Pylorus ersparen können: die Passage durch denselben hätte sich dann möglicherweise von allein wieder hergestellt. Aber das war eine unsichere Sache; es kam mir vor allen Dingen darauf an, den Pylorus sofort wieder durchgängig zu machen, sonst konnte man gewiss sein, dass die an und für sich hinfällige Pat., durch den blutigen Eingriff noch mehr geschwächt, sich nicht wieder erholt hätte. Noch ein weiterer Grund veranlasste mich zur Eröffnung des Duodenums zu schreiten: denn wenn ich auch annahm, dass es sich um eine einfache Hypertrophie des Pylorus handele, so war die Möglichkeit nicht von der Hand zu weisen, dass doch eine Neubildung im Pylorus vorlag. Um mich davon einerseits zu vergewissern und andererseits die Stenose schleunigst zu beseitigen, eröffnete ich das Duodenum durch einen Längsschnitt bis in den Pylorus und fand dessen Muskularis bis zu 1 cm verdickt. Ich führte den Zeigefinger ein und kam nur mit Mühe durch die strikturierte Stelle des Duodenums hindurch; den Eingang zum Magen konnte ich mit dem Finger nicht erzwingen, er war so eng, dass sich kaum eine Uterussonde durch den Pylorus in den Magen einschieben liess. Nur ganz allmählich durch Einführen von Kornzangen und durch Dehnen mit den Fingern gelang es mir, zugleich

mit Mittel- und Zeigefinger in den Magen eingehen zu können. Nun konnte ich mich davon überzeugen, dass es sich um eine einfache Hypertrophie handelte, von einer Narbe, einem Geschwür, oder einer Neubildung war nichts zu finden. Aus dem Magen, der vor der Operation auf das Sorgfältigste entleert war, floss kein Inhalt heraus; der in das Duodenum eingeführte Finger wurde mit hellgelber Galle gefärbt.

Das Verfahren der manuellen Dilatation von Pylorusstenosen hat Loreta in Bologna angegeben, nur erweitert derselbe die Stenose vom Magen aus.

Nach dieser gehörigen Dehnung des strikturierten Duodenums und hypertrophierten Pylorus schritt ich zur Naht der Darmwunde durch 12 Nähte nach Czerny. **Nach demselben Prinzip schloss ich die Gallenblase und versenkte sie. Ich führte also die sogen. ideale Cholecystostomie aus, zu der ich mich deshalb entschliessen konnte, weil ich erstens gesunde Gallenblasenwandungen vor mir hatte und weil ich zweitens weder im Cysticus noch im Choledochus einen Stein fühlte.**

Nach genauer Revision des Operationsfeldes wurde die Bauchwunde durch tiefe und oberflächliche Nähte vereinigt, und dann der Verband angelegt. Die Operation hatte 2¼ Stunde gedauert und war ohne erhebliche Zwischenfälle von Statten gegangen.

Verlauf: Vollkommen reaktionslos. Pat. hat nie gefiebert und nie wieder gebrochen. Ich bin natürlich mit der Ernährung in der ersten Zeit sehr vorsichtig gewesen, aber gleich nach dem ersten Teller Mehlsuppe gab die Pat. an, dass sie das Gefühl habe, als ob alles „besser rutsche.“ Die Magenerweiterung bildete sich sehr rasch — man könnte sagen acut — zurück. Schon nach 3 Wochen konnte die Kranke fast alles essen: die Bauchwunde war unter einem Verband per primam geheilt. 4 Wochen nach der Operation wurde die Pat. aus meiner Klinik entlassen. Sie erholte sich ausserordentlich rasch und wiegt jetzt nach 14 Jahren 120 Pfund, sie hat also 40 Pfund zugenommen. Ich habe mich erst in diesen Tagen von ihrem blühenden Aussehen und ihrer vollkommenen Gesundheit überzeugen können.

Epicrise: Man ersieht aus dem Mitgeteilten, wie merkwürdig in jeder Beziehung dieser Fall ist. Wir erfahren aus der Anamnese nichts, was auf Gallensteine hindeuten könnte: es ist weder Ikterus noch Gallensteinkolik dagewesen.

Wie die Anamnese so konnte auch die Untersuchung niemals den Verdacht auf Gallensteine lenken. Ich fand eine hochgradige Magenerweiterung in Folge einer Pylorusgeschwulst. und als ich den Magen mit Luft anfüllte, gingen die beiden Curvaturen direkt in die Geschwulst über. Ob die Untersuchung des Mageninhalts, welche bei der nach rascher Abhilfe drängenden Pat. leider versäumt wurde, bei der Stellung der Diagnose etwas genützt hätte, möchte ich nicht entscheiden:

der gefundene Tumor verlangte auf jeden Fall gebieterisch einen sofortigen blutigen Eingriff.

Dass die Diagnose der Geschwülste in abdomine überhaupt und besonders der Nachweis ihres Ausgangspunktes gar oft recht schwer, ja manchmal ganz unmöglich ist, ist zur Genüge bekannt. Für solche Fälle bleibt uns der Probeschnitt, der erst in den letzten Jahren zu seiner Geltung gekommen ist. In diesem Falle glaube ich ganz bestimmt, dass nur die probatorische Laparotomie das Dunkel der Diagnose lichten konnte, und es war selbst nach weiter Eröffnung der Bauchhöhle und nach klarer Freilegung der Verhältnisse nicht ganz leicht, sich sofort eine richtige Vorstellung von der Sachlage zu machen.

Auch die Aetiologie des Falles hat ihre Merkwürdigkeiten. Wenn ich zwar die Meinung vertrete, dass durch den Reiz der Gallensteine die Gallenblase an den Anfangsteil des Duodenums fixiert wurde, so dass es zu einer Knickung und Strikturierung desselben mit consecutiver Pylorushypertrophie und Magendilatation kam, so gebe ich gern zu, dass auch andere Möglichkeiten nicht von der Hand gewiesen werden können. So konnte z. B. das Mädchen ein Duodenalgeschwür gehabt haben, das ja nicht selten ohne irgend welche Symptome verläuft; von diesem Geschwür konnte die Entzündung, welche dann die Gallenblase an das Duodenum fixierte, ausgegangen sein. Es konnten dann beide Momente an der Pylorusstenose schuld sein, die Abknickung durch die Verwachsungen, als auch das zur Narbe gewordene Geschwür. Aber ich fand bei der Operation weder ein Geschwür noch eine Narbe und halte somit die obige Ansicht für die richtige.

Der Fall ist endlich für den inneren Arzt wie für den Chirurgen eine Mahnung, selbst in den verzweifeltsten Fällen die Hände nicht müssig in den Schoss zu legen. Bei der auf Pyloruscarcinom gestellten Diagnose — und soviel ich weiss, haben alle Kollegen, die die Pat. vor mir behandelt haben, den Fall so gedeutet — hätte vielleicht mancher Arzt wegen der traurigen Resultate in der chirurgischen Therapie dieser Krankheit die Pat. ihrem Schicksal überlassen oder hätte womöglich gar von einer Operation abgeraten. Dann wäre sie an einem Leiden zu Grunde gegangen, dem, wie wir gesehen haben, nicht allzu schwer abzuhelfen war. In solchen Fällen ist — ich wiederhole das noch einmal mit allem Nachdruck — die

probatorische Laparotomie nicht nur erlaubt, sondern geradezu Pflicht des Arztes. Dieser Fall war, wie gesagt, meine erste Gallensteinoperation. Heute würde ich wahrscheinlich die Ectomie und Gastroenterostomie gemacht haben, damals nahm ich 2 Operationen vor, die ich jetzt — 14 Jahre später — als falsch bezeichne. Damals hatte ich einen guten Erfolg. Ob ich heute mit Ectomie und Gastroenterostomie ebenso glücklich sein würde. Wer weiss?

Nr. 2. A K., 28 j. Köchin aus Blankenburg.

Aufgen.: 13. 3. 1901.

Operiert: 15. 3. 1901. Appendicectomie. Cystendyse.
7. 5. 1901. Cystostomie. Hepatopexie.

Entlassen: 30. 6. 1901. Geheilt.

Anamnese: Pat. war immer gesund. Seit einigen Jahren hatte sie öfters Anfälle von Völle und Druckgefühl in der Oberbauchgegend mit Übelkeit, aber ohne Erbrechen. Ende Dezember 1900 erkrankte sie mit Erbrechen und Schmerzen rechts oberhalb des Nabels, sie hatte Fieber bis 39° C., der Stuhl, der auch sonst träge gewesen war, war angehalten und wurde durch Einläufe hervorgerufen. Nach anfänglicher Besserung verschlimmerte sich ihr Zustand noch einmal, im ganzen lag sie 6 Wochen zu Bett. Seitdem hat sie dauernd Beschwerden in der Blinddarmgegend, Schmerzen bei Bewegungen und beim Stuhlgang. Herr Dr. Lüddecke riet ihr zur Operation.

Befund: Gracil gebautes Mädchen in mässigem Ernährungszustand, Herz und Lungen gesund, Puls und Temp. normal, Urin frei, Leib flach, weich, oberhalb der Blinddarmgegend fühlt man einen wurstförmigen Tumor. Gallenblasengegend frei von Schmerzen.

Diagnose: Chron. Appendicitis.

Operation: 15. 3. 1901. Längsschnitt am äusseren Rand des musc. rect. abd. Appendix verdickt, verwachsen, enthält Eiter. Herausgeschnitten zeigt sie eine verheilte Perforationsstelle. Lateral vom Coecum eingedickter Eiter. **In der nicht verwachsenen Gallenblase ein haselnussgrosser Cholestearinstein. Cystendyse. Fäden werden lang gelassen. Tamponade nach Versorgung des Appendixstumpfes.** Dauer der Operation ½ Stunde. Essiglappen auf den Mund.

Verlauf: Fieberfrei.

29. 3. Verband-Wechsel. Entfernung der Tampons und der Fäden an der Gallenblase, sowie der Nähte.

22. 4. **Pat. klagt über Schmerzen in der Magengrube,** hat keinen Appetit, Schwindelgefühl. Der Anfall geht bald vorüber. Ebenso 25. 4. und 27. 4.

1. 5. Heute wieder ein Anfall, nach Morphium geht er vorüber. **Die Schmerzen beginnen in der Gallenblasengegend, ziehen zum Rücken, strahlen auch zur Brust, Beklemmung, Schwindelgefühl.**

4. 5. Pat. hat heute Nacht heftige Schmerzen gehabt, morgens zeigte sich der Verband gallig durchtränkt.

Verband-Wechsel. Auskratzung der entstandenen Fistel, die Sonde dringt mit einiger Schwierigkeit in die Gallenblase ein. Ein Stein ist nicht zu tasten. Ausspülung. Verband.

6. 5. Wieder Galle im Verband. Wechsel. Keine Galle im Verband. Wieder Koliken.

Operation: 7. 5. 1901. Leberrandschnitt, lateral bis zur Fistel. Leber mit perit. pariet. verwachsen. **Gallenblase gross, sehr wandverdickt, enthält schmierige dicke, stinkende Galle, keine Steine.** Drainage, nachdem die Leber mit 4 Suturen (Draht) am Perit. pariet. fixiert ist. Tamponade. Dauer der Operation 3/4 Stunden.

Verlauf: Fieberfrei.

12. 5. Abführen. 22. 5. Verband-Wechsel. Herausnahme der Tampons, Fäden und Nähte. 26. 5. Steht auf. Täglich Verbandwechsel.

1. 6. Alle 2—3 Tage Verbandwechsel.

Bis 15. 6. desgleichen.

30. 6. Geheilt.

Epicrise: Ich fand bei der Resektion des proc. vermif. einen grossen Stein in der Gallenblase, den ich herausschnitt, da ich den Bauchdeckenschnitt nicht zu verlängern brauchte und die Operation höchstens um 10 Minuten verzögert wurde. **Da gar keine Spur von Entzündung in der Gallenblase sich zeigte, vernähte ich die Gallenblasenincision und versenkte das Organ.**

Trotzdem ich die Fäden **nur** durch die Serosa und Muscularis führte und dieselben lang liess und später entfernte, trat eine Infektion in der Gallenblase ein, und nun kam es erst recht zu Koliken.

Der Fall lehrt recht deutlich die Nachteile der Cystendyse, und obwohl ich so oft mich gegen diese Operation ausgesprochen habe, bin ich doch wieder auf sie hereingefallen.

Von jetzt an weiss ich aber ganz genau: Eine Cystendyse führe ich nie wieder aus.

II. Die zweizeitige Cystostomie.

Nr. 3. Dr. W., 44 j. Arzt aus Wilna.

Aufgen.: 12. 10. 1898.

Operiert: 16. 10. 1898. Zweizeitige Cystostomie.

Entlassen: 1. 12. 1898. Geheilt.

Anamnese: Pat. hat als Student Lungenspitzenkatarrh, als jüngerer Arzt eine Pleuritis exsudat. sinistra durchgemacht, beide sind ausgeheilt.

Vor etwa 6 Jahren bekam Pat. häufig nach schweren fetten Speisen krampfartige Schmerzen in der Magengegend, welche nach dem Rücken ausstrahlten, selten von leichtem Erbrechen begleitet waren und von ihm als von einem Magenkatarrh ausgehend gedeutet wurden. Nicht lange danach, vor ca. 5½ Jahren setzte plötzlich ohne nachweisbare Ursache ein typischer Gallensteinkolikanfall ein, der mit ileusartigen Erscheinungen einherging, so dass die Laparotomie in Frage gezogen wurde. Heftige, krampfartige Schmerzen in der Lebergegend, reichliches Erbrechen, dabei aufgetriebener Leib und drei Tage lang Stuhlverstopfung; dazu Ikterus, der 2 Wochen anhielt, viel Gallenfarbstoff im Urin, grosse Prostation. Pat. hütete 5—6 Wochen das Bett; ging dann nach Karlsbad. Nach der Karlsbader Kur eine Zeit lang Wohlbefinden, dann stellten sich nach Diätfehlern wieder leichte Koliken ein. Im folgendem Frühjahr wieder ein Anfall, fast so heftig wie der erste — Pat. sucht wieder Hilfe in Karlsbad. 2 Monate nach der Rückkehr von dort erneuter heftiger Anfall mit Ikterus, Fieber u. s. w. In der Folge traten nun in grösseren und kleineren Zwischenräumen Anfälle auf, die in ihrer Intensität wechseln, teils mit, teils ohne Ikterus, meist unter leichten Temperatursteigerungen. Pat. sucht nochmals Karlsbad auf, findet dort jedesmal Linderung und ist mehrere Monate nach der Kur beschwerdefrei. Im Frühjahr 1898 trifft ihn während des Karlsbader Aufenthaltes ein äusserst heftiger Anfall, dabei war zwar viel Gallenfarbstoff im Urin, der Hautikterus aber sehr gering. In den folgenden Monaten magerte Pat. beträchtlich ab, klagte fast dauernd über dumpfe, bohrende Schmerzen in der Gallenblasengegend, welche ihn sehr nervös machten und in Arbeits- und Leistungsfähigkeit beschränkten. Im letzten Juli warf ihn ein gewaltiger Anfall nieder; derselbe setzte mit intensivem, 1½stündigem Schüttelfrost ein, die Temperatur stieg auf 40°, hielt sich 3 Tage lang so hoch, Ikterus und alle übrigen Symptome des typischen Kolikanfalls waren vorhanden. Nach zweiwöchentlicher Bettruhe konnte Pat. wieder aufstehen, fühlte sich aber matt und hinfällig, unlustig zur Arbeit; trotz sorgfältigster Diät plagten ihn ständig dumpfe, bohrende Schmerzen in der Gallenblasengegend.

Steine sind während der Erkrankung nicht gesucht worden. Abgang solcher ist nie bemerkt.

Befund: Magerer blasser Mann. Etwas Arteriosclerose. Urin frei von Eiweiss, Zucker und Gallenfarbstoff. Herz und Lungen gesund. In der Gallenblasengegend geringe Resistenz. Kein Tumor, keine Lebervergrösserung. Temperatur normal.

Die Diagnose wird auf geschrumpfte Gallenblase mit Steinen gestellt. Adhäsionen.

Operation: 16. 10. 98. Dauer ¾ Stunden. Keine gute Chloroformnarkose. Längsschnitt im rechten M. rect. abdom. Gallenblase klein, geschrumpft, einige Adhäsionen mit dem Quercolon, leichte

Trennung. Cysticus frei, hier eine geschwollene Drüse zu fühlen. **Excision wegen tiefer Lage und schlechter Narkose unmöglich, ebenso Cystostomie. Die seitlich von der Gallenblase gelegenen Partien des unteren Leberrandes werden, um die gelb verfärbte, 2 grosse Steine enthaltende, uneröffnete Gallenblase für einen weiteren Eingriff zugänglich zu machen, mühsam mit dem Peritoneum parietale vernäht. Dann Tamponade mit steriler Gaze an der Gallenblase entlang. Schluss der übrigen Bauchhöhle.**

Nach der Narkose in den ersten 24 Stunden viel Erbrechen bräunlicher Massen (Blut). Kein Fieber, Puls 80, gut, kräftig. Abends 38° C. in ano, Puls 80. **Dasselbe wiederholt sich sehr häufig, so dass eine Ausspülung des Magens mit 2proz. Sodalösung mit nachfolgender Spülung einer 1 pM. Arg. nitricumlösung vorgenommen wird. Daneben Nährklystiere mit Zusatz von Secale cornut. 0,5.**

Das Bluterbrechen hielt ca. 3 Tage an und liess dann nach häufiger Ausspülung des Magens mit Eiswasser nach. Pat. hatte dann viel unter Husten zu leiden, wobei ihn die Wunde schmerzte. Sonst war der Verlauf fieberfrei. 10 Tage nach der Operation wurde nach Entfernung der Tamponade die Gallenblase mit dem Messer eröffnet und Eiter entleert. Ein ca. kirschgrosser Stein wird mit der Zange entfernt, ein zweiter lag mehr in der Tiefe. Neue Ausstopfung der Wunde. Am 1. 11. neuer Verband. **Der zweite Stein kann erst gefasst werden, nachdem mit einem Knopfmesser die mediale Wand der Gallenblase gespalten ist.** Es wird ein haselnussgrosser Stein herausbefördert. Darauf fliesst Galle in mässigen Mengen. Am 5. 11. 98. steht Pat. mit einem breiten Heftpflasterstreifen um den Bauch zum 1. Mal auf. Appetit und Stuhlgang in Ordnung, der Husten hat nachgelassen. Immer normale Temperatur. Am 1. 12. mit fast geschlossener Wunde in seine Heimat Wilna entlassen.

Epicrise: Der Fall ist dadurch interessant, dass nach ganz leichter Operation sehr starkes Bluterbrechen eintrat, welches unter geeigneter Behandlung am 3. Tage aufhörte.

Nr. 4. R. K., 37j. Beamtenfrau aus Lodz (russ. Polen).
Aufgen.: 17. 9. 1901.
Operiert: I. 20. 9. 1901. Eröffnung der Bauchhöhle. Tamponade. II. 4. 10. 1901. Cystostomie.
Entlassen: 30. 11. 1901. Geheilt.

Anamnese: Pat. hat 2 Frühgeburten und 3 normale Entbindungen durchgemacht. Sie war im allgemeinen gesund.

Vor ca. 10 Jahren hatte sie einen Anfall von Atemnot; dabei traten Schmerzen im rechten Hypochondrium auf. Der Anfall ging schnell vorüber. Doch litt Pat. danach längere Zeit an Magenbeschwerden, machte auch zu Hause eine Karlsbader Kur durch.

Im Winter 1896/7 hatte sie einen sehr heftigen Anfall von bohrenden Schmerzen in der Lebergegend, die zum Rücken, zwischen die

Schulterblätter und in die rechte Schulter ausstrahlten, mit Atemnot, Erbrechen. Ob Fieber und Ikterus da waren, weiss Pat. nicht.

Danach hatte sie fast alle Tage nach dem Essen einen kleinen Anfall, der auf heisse Umschläge schnell schwand.

Im Frühjahr 1897 war sie zum 1. Male in Karlsbad, dort hatte sie anfangs leichte Schmerzen, dann fühlte sie sich wohl; nach Hause zurückgekehrt war ihr Zustand bald wieder wie vorher. Seitdem war sie jedes Jahr in Karlsbad, im ganzen 5 Mal, ihr Zustand blieb unverändert, nur kamen in den letzten Jahren die Anfälle seltener aber heftiger. Sie beobachtete danach in der letzten Zeit öfter Ikterus der Konjunktiven. Der Urin war dunkelbraun, den Stuhl hat sie hinsichtlich der Farbe nicht betrachtet. Im letzten Winter sind mehrere weiche Steine von über Erbsengrösse abgegangen.

Im letzten Winter hatte sie 2 grössere und mehrere kleinere Anfälle. Sie kam bei grösseren Anfällen sehr herunter, erholte sich aber schnell wieder.

Im Juni 1901 hatte sie wieder einen heftigeren Anfall, doch waren die Schmerzen diesesmal anderer Art als bisher. Es waren mehr dumpfe, bohrende und stechende Schmerzen im rechten Hypochondrium, dabei hatte sie Erbrechen, Schüttelfröste, Temp. ist aber nicht gemessen worden, Ikterus der Konjunktiven, der Urin war dunkelbraun, auf den Stuhl hat sie nicht geachtet. Der Anfall dauerte ca. 14 Tage. Als sie sich erholt hatte, ging sie im August nach Karlsbad. Dort hatte sie einen dem vorigen gleichen Anfall, der von ihrem behandelnden Arzt, Herrn Dr. Simon-Karlsbad, genau beobachtet wurde.

Auf Rat des Herrn Dr. Simon und ihres Bruders, des Herrn Dr. Gärtner-Breslau, entschliesst sich Pat. zur Operation und kommt hierher.

Befund: Frau in gutem Ernährungszustand, von blass-gelblicher Gesichtsfarbe.

Leib mit reichlichem Fettpolster, weich. Befund bis auf leichte Resistenz der Gallenblasengegend negativ. Augenblicklich keine Schmerzen.

Urin frei von pathol. Bestandteilen. Temperatur und Puls normal.

Diagnose: Chron. recid. Cholecystitis, vielleicht Steine im Choledochus (jetzt latent).

Operation: 20. 9. 01. Schlechte Chloroform-Narkose. Wellenschnitt. Die Leber liegt sehr hoch, so dass es sehr schwer ist, an sie heranzukommen. Die Gallenblase ist hochgradig geschrumpft, sie enthält Steine, ebenso stecken Steine im Cysticus. Hepaticus und Choledochus scheinen frei zu sein. **Zwischen Hals der Gallenblase und Duodenum besteht eine feste Verbindung (sicher bestehende oder in Entwicklung begriffene Fistel, mit einem Stein). Bei der Unzugänglichkeit der Gallenblase, zumal Pat. fortwährend presst, ist es nicht möglich, die Ectomie zu machen. Cystostomie mit Schlauchverfahren ist wegen des sicher sehr infectiösen Inhalts der Gallenblase zu gefährlich, es wird deshalb beschlossen, die Operation zweizeitig auszuführen und vorläufig durch reichliche Tamponade der Weg zur Gallenblase offen gehalten.**

Verlauf: 20. 9. 01. Abends 37,8, Puls 80.

21. 9. 01. 38,1, Puls 88. Etwas Chloroformerbrechen, seit gestern Abend nicht mehr. Nachts Kollern im Leibe, Urin spontan. 38,1.

22. 9. 01. 38,0, Puls 90. Blähungen im Gange. Normaler Verlauf. 25. 9. Abführen.

1. 10. 01. Fortgesetzt Klagen über Schmerzen in der Gallenblasengegend. (Koliken?) Morphium.

4. 10. 01. Entfernung der Tamponade. Gute Granulationen in dem sehr tiefen Trichter. Abschluss nach der Bauchhöhle durch Verklebungen überall sicher. **Es gelingt mit vieler Mühe, die Gallenblasenkuppe mit der Punktionsspitze zu treffen, dann mit einem spitzen Messer zu eröffnen. Entleerung trüber, mit Schleim gemischter Galle. 3 Steine mit der Kornzange entfernt.** Spülung mit Kochsalzlösung. Tamponade. Verband. Abends 38,8. Puls 90.

11. 10. 01. Verbandwechsel. **Es werden 4 kleine Steine entfernt.**

14. 10. 01. Verbandwechsel. **Es wird ein grosser Stein mit der Kornzange gefasst, derselbe geht dabei in Trümmer und wird stückweise entfernt.** Galle fliesst ziemlich reichlich.

16. 10. 01. Verbandwechsel. **In der Tiefe ein Stein zu sondieren. Derselbe kann nicht gefasst werden. Einlegen eines Laminariastiftes in die Gallenblasenöffnung.**

17. 10. 01. Klagt über Rückenschmerzen. Verbandwechsel. Stift wird herausgenommen. Bei Spülung der Gallenblase wieder 6 ca. kaffeebohnengrosse Steine herausgespült. Ein neuer Stift wird eingelegt. Abends 37,4. Morphium.

18. 30. 01. 38,6. Verbandwechsel. Ein kleiner, erbsengrosser Stein. Tamponade ohne Stift.

Da Pat. äusserst empfindlich ist und sofort bei jeder Berührung der Gallenblase spannt, so wird beschlossen, den heutigen Verbandwechsel in Narkose vorzunehmen. Es werden schleimiger Eiter und **10 kleine Steine durch Spülung entleert.** Tamponade.

28. 10. 01. Fieberfreier Verlauf. Heute Verbandwechsel. Steine nicht mehr zu sondieren.

3. 11. 01. Verbandwechsel. Gallenblase mit Mühe zu spülen. Es wird ein kleiner Stein herausgespült. Sonde findet keine Steine weiter.

7. 11. 01. Verbandwechsel. Es wird wieder ein Steinchen herausgespült.

21. 11. 01. **Seit dem 7. 11. sind keine Steine mehr herausgespült worden. Einige Tage nachher versiecht der Gallenfluss.** Wunde jetzt durch Granulation wesentlich verkleinert, in der Tiefe geschlossen.

Pat. ist völlig wohl und ausser Bett.

30. 11. 01. Wird mit kleiner granulierender Wunde entlassen. Ausgezeichnetes Allgemeinbefinden.

Epicrise: Pat. war eine fleissige Besucherin von Karlsbad. Aber es gelang dort nicht, die Latenz der Cholelithiasis herbeizuführen. Deshalb redete auch Herr Dr. Simon sehr zur Operation zu. Die Anamnese deutete auf eitrige Entzün-

dung in der Gallenblase hin, auch war es nicht ausgeschlossen, dass der Choledochus Steine enthielt. Da der Befund zur Zeit der Aufnahme völlig negativ war, konnte die Diagnose nur aus der Vorgeschichte gestellt werden. Man fand, was man vermutete, und bei der Unzugänglichkeit der Gallenblase und der schlechten Narkose war man gezwungen, zweizeitig zu operieren. Bei Frauen macht gewöhnlich die Freilegung des Gallensystems gar keine Schwierigkeiten, bei Männern kommt es schon häufiger vor, dass man Mühe hat, die Gallenblase dem Auge und der Hand zugänglich zu machen. Frauen, die geboren haben, haben schlaffe Bauchdecken, sie leiden mehr oder weniger an Enteroptose resp. Hepatoptose, während Männer mit straffen Bauchdecken dem Vordringen des Chirurgen auf Cysticus und Choledochus grosse Hindernisse in den Weg legen. Zwar gibt der von mir geübte Schnitt, den ich sehr empfehlen möchte, einen ausgezeichneten Überblick über das Gallensystem. Aber trotz bester Freilegung ist besonders bei fetten Personen die Orientierung am Gallensystem oft so schwierig, dass es ganz unmöglich ist, in einer Sitzung fertig zu werden. Die Rippenresektion nach Lannelongue kompliziert den Eingriff bedeutend und verursacht störende Hernien. Quer- und Schrägschnitte helfen nicht viel. So bleibt in der Tat nichts Anderes übrig, als zweizeitig zu operieren. Da es nach 10 bis 14 Tagen schwer ist, in dem granulierenden Wundtrichter die kleine geschrumpfte Gallenblase aufzufinden, empfiehlt Riedel die Kuppe der Gallenblase durch einen schwarzen Faden zu kennzeichnen. Das ist ganz praktisch, es kann einem aber leicht passieren, dass man die Gallenblase ansticht, sodass infektiöses Sekret ausfliesst. Sticht man aber zu oberflächlich, so findet man bei der zweiten Operation, dass der Faden sich abgestossen hat. Ich mache mir in solchen Fällen nach der Operation eine ganz genaue Skizze von dem Operationsterrain, und so ist es mir dann immer geglückt, die Gallenblase wieder zu finden und ohne grosse Schwierigkeiten zu eröffnen. Ist das geschehen, so ist die Einlegung eines Laminariastiftes zu empfehlen. Dabei darf man aber mit dem Morphium nicht sparen, da derartige Manipulationen gewöhnlich recht viel Schmerzen herbeiführen. Man sorge dafür, dass der Wundtrichter recht lange weit bleibt und überzeuge sich bei jedem Verbandwechsel mit der Sonde, ob noch Steine zurückgeblieben sind. Nicht eher, als bis man sieht, dass die Galle ganz klar abfliesst, lasse man die Wunde zuheilen.

Die zwischen Gallenblasenhals und Duodenum bestehende sehr feste Verbindung deutete auf eine bereits vorhandene oder in Entwicklung begriffene Gallenblasen-Duodenalfistel hin, ein pathologischer Befund, der nicht selten ist.

Nr. 5. Frau P., 53 j., aus Husum.

Aufgen.: 26. 3. 1897.

Operiert: 29. 3. 1897 und 10. 4. 1897. Zweiz. Cystostomie.

Entlassen: 23. 5. 1897. Geheilt.

Anamnese: Pat., Mutter eines gesunden Kindes, will bis zum Jahre 1866 vollständig gesund gewesen sein. Um diese Zeit erkrankte sie an heftigen Magenkrämpfen, verbunden mit Erbrechen und Stuhlverstopfung. Diese Anfälle wiederholten sich in demselben Jahre noch mehrere Male, dann blieb Pat. gesund bis zum Jahre 1889, wo besonders heftige Koliken unter Abgang eines etwa erbsengrossen Gallensteines sich einstellten. Trotz des Steinabganges weitere Anfälle, die Pat. zwangen, nach Karlsbad zu gehen. Eine 4wöchentliche Kur brachte keine Heilung. Beständiges Druckgefühl ohne eigentliche Kolik bis zum Jahre 1895, wo abermals unter den heftigsten Schmerzen zwei etwa haselnussgrosse Steine abgingen. Bei diesem Anfall zum ersten Male Ikterus. Da eine Besserung trotz Anwendung der verschiedensten Mittel nicht eintreten wollte, entschloss sich Pat. im März 1897 zur Operation, nachdem sie in diesem Jahre noch eine besonders heftige Kolik, verbunden mit Ikterus, aber ohne Steinabgang, durchgemacht hatte.

Befund: Sehr korpulente Dame von gesundem Aussehen. Kein Ikterus. Herz und Lungenbefund normal. Leber und Milz nicht vergrössert. In der Gallenblasengegend besteht starke Druckempfindlichkeit. Kein tastbarer Tumor. Der Urin ist frei von Eiweiss, Gallenfarbstoff und Zucker. Braungefärbter Stuhl. Kein Fieber, Puls regelmässig, kräftig, 83 Schläge in der Minute.

Diagnose: Adhäsionen, Steine in der Gallenblase.

Operation am 29. 3. 97. Chloroformnarkose. Längsschnitt im rechten Musc. rect. abdomin. **Nach Eröffnung der Bauchhöhle zeigt sich die kleine Leber hoch oben unter dem Rippenbogen liegend. Die Gallenblase ist nicht sichtbar. Erst nach dem Lösen zahlreicher fester Verwachsungen, die vom Netz und Magen nach dem Fundus der Gallenblase hinziehen, gelingt es, letztere zu fühlen. Beim Lösen der Verwachsungen in der Bauchhöhle setzen Puls und Atmung des Öfteren aus. Da der Puls andauernd sehr klein bleibt, entschliesst man sich zur zweizeitigen Operation. Nachdem die Gallenblase unter grossen Schwierigkeiten von Verwachsungen gelöst und sichtbar gemacht ist, wird sie mit 2 Fäden an das Peritoneum parietale geheftet, darauf ihre ganze Umgebung fest ausgestopft.** In der Gallenblase selbst wurden 2 Steine gefühlt. Cysticus und Choledochus frei von Steinen. Teilweiser Schluss der Bauchwunde. Dauer der Operation 1½ Stunde.

Verlauf: Pat. hat den Eingriff gut überstanden; es trat kein Fieber ein, am 2. Tage post operat. spontaner Abgang von Blähungen. **Nach Ablauf von 12 Tagen,** am 10. April 1897, **wird zur Eröffnung der Gallenblase geschritten, da nunmehr angenommen werden kann, dass die Umgebung der Gallenblase sich nach der freien Bauchhöhle zu gut abgeschlossen hat.** Zunächst wird ohne Narkose der Versuch der Incision gemacht; da diese sich aber bei der Unruhe der Pat. und der ausserordentlichen Tiefe, in welcher die Gallenblase liegt, als unmöglich erweist, wird die Chloroformnarkose eingeleitet. Der rechte Rippenbogen wird durch scharfe Haken stark nach oben gezogen; in der Tiefe wird die Gallenblase sichtbar. Punktion derselben: dabei entleeren sich etwa 50 ccm trübe Galle. Die Gallenblase wird nun durch Schnitt eröffnet; die eingeführte Sonde kommt auf einen Stein, es gelingt denselben mit einer langen, gebogenen Kornzange zu fassen, aber nicht zu extrahieren. In den Branchen der Zange finden sich feine Steintrümmer. In die eröffnete Gallenblase wird ein langes Rohr gelegt; dann Verband, da wegen des kleinen Pulses eine längere Narkose gefährlich erscheint.

Bei den nun folgenden Verbandwechseln werden teils durch Ausspülen der Gallenblase, teils mittelst Kornzange Steintrümmer entfernt. Nach langen Bemühungen sind endlich alle Reste entfernt, in der Gallenblase kein Stein mehr fühlbar. **Es fliesst Galle, ein Beweis, dass der Duct. cystic. frei ist.** Die Heilung schreitet nun ungestört fort, so dass Pat. völlig geheilt am 23. 5. entlassen werden kann.

Epicrise: **In diesem Falle hatte man sich notgedrungen zur zweizeitigen Operation entschliessen müssen, da die Narkose so ausserordentlich schlecht vertragen wurde.** Man sieht aber aus dem sehr protahierten Krankheitsverlauf, wie schwer es gelingt, bei der zweizeitigen Cystostomie alle Steine zu entfernen. Jedenfalls ist in den Fällen, wo es irgend angeht, die einzeitige Operation der zweizeitigen vorzuziehen. Nur bei hochgradiger Schwäche des Pat. ist letztere indiziert.

III. Die einzeitige Cystostomie.

a) Mit völliger Einnähung der Gallenblase in die Bauchwunde.

Nr. 6. A. V., 40 j. Rechtsanwalt aus Neapel.
Aufgen.: 4. 10. 1903.
Operiert: 6. 10. 1903. Cystostomie.
Entlassen: 2. 11. 1903. Geheilt.

Anamnese: Bis zum 18. Lebensjahre gesund, damals trat ohne Schmerzen 8 Tage anhaltender Ikterus auf, ohne Fieber; Stuhl und Urin normal. Vom 20. bis 30. Jahre litt Pat. viel an schwerer Malaria

mit Darmblutungen im 28. Jahre (teilweise Quoditiana, die Blutungen dauerten 4 Tage lang). Im Mai 1902 Anfall von dreistündigen heftigen Magenschmerzen, welche 2 Monate lang anhaltende Rückenschmerzen zurückliessen, dabei beständiger Brechreiz. Im September 1902 Schmerzen in der Gallenblasengegend, Brechen, kein Ikterus, Fieber bis 39,0. Damals wurde eine Anschwellung der Gallenblase festgestellt. März 1903 machte Pat. eine Naunyn'sche Kur durch. Seit September 1903 besteht wieder dauernder Rückenschmerz, ab und zu Empfindlichkeit der Gallenblase. Im Juli 1903 Karlsbader Kur; im Laufe der Zeit leichte Besserung, Empfindlichkeit und Schwellung der Gallenblase etwas geringer; Rückenschmerzen bestehen in leichtem Grade fort. Gewichtsabnahme im letzten Jahre etwa 20 kg. Pat. kommt auf Anraten des Prof. der Chirurgie und Gynäkologie Herrn Cabaldi in Napoli zur Operation in die Klinik.

Befund: Grosser, sehr beweglicher, etwas druckempfindlicher Tumor der Gallenblase. Kein Ikterus. Urin frei; Herz, Lunge gesund.

Diagnose: Hydrops vesicae felleae.

Operation: 9. 10. 03 in Gegenwart des Herrn Prof. Cabaldi-Neapel. Wellenschnitt. **Gallenblase sehr gross, enthält ca. 200 gr. ganz klare, wasserhelle Flüssigkeit und einen haselnussgrossen Solitär-Cholestearin-Stein von bester Krystallisation im Hals.** Einige Verwachsungen mit dem Netz werden gelöst. Cystostomie. Dauer der Operation 35 Min. Gute Sauerstoff-Chloroform-Narkose (45 gr.). Vorher 0,01 Morphium. Galle läuft sofort aus dem Rohr.

Glatter Verlauf.

Epicrise: Im Sept. 1902 hatte Pat. eine fieberhafte Cholecystitis durchgemacht. Trotzdem blieb nur ein steriler Hydrops zurück. Der Wellenschnitt lässt in solchen Fällen ein schnelles Herabdrücken der Steine im Gallenblasenhals zu, während bei kleinem Schnitt das ziemlich schwierig ist. Eine Cystostomie genügt.

Nr. 7. 28 j. Pastorsfrau aus Strasburg, Westpr.

Aufgen.: 13. 1. 1904.

Operiert: 15. 1. 1904. Cystostomie.

Entlassen: 17. 2. 1904. Mit Gallenfistel entlassen.

Die Anamnese stammt von dem behandelnden Arzte Herrn Dr. Kraause, Strasburg (Westpr.) und lautet:

„Frau Pfarrer D. hierselbst beabsichtigt, sich in Ihre Klinik am Dienstag, den 12. d. M. aufnehmen zu lassen.

Dieselbe, 28 Jahre alt, erkrankte im Sommer 1902 an Magenschmerzen, welche ich damals trotz des negativen Befundes (keine Schwellung, kein Ikterus) auf Gallensteine zurückführte. Eine Trinkkur mit Karlsbader Mühlbrunnen schaffte bald Linderung und fühlte sich Pat. bald wieder ganz wohl.

Frau D. liess mich am 25. Dezember 1903 wieder holen, gab an, sie hätte vor ca. 10 Tagen schon einmal Schmerzen gehabt und klagte

gegenwärtig wieder über so heftige Beschwerden, dass ich eine Morphiuminjektion machen musste. Der Befund war folgender:

Leber 2—3 Finger breit vergrössert, sehr prall gespannt und empfindlich. Der Riedel'sche Lappen ragt fast bis zur Nabelhöhe herab. Kein Ikterus. Abgang von Steinen nicht beobachtet.

Allmählich lassen Schwellung und Schmerzen nach, doch fühlt man noch heute einen Tumor, der bis zum Nabel herabreicht und den ich für die erweiterte Gallenblase halten möchte. Derselbe ist gegen Druck und beim Verschieben mittelst bimanueller Untersuchung sehr empfindlich. Stuhlgang angehalten, ist dunkel- bis gelbbraun. Steine nicht gefunden. Urin frei von Gallenfarbstoff und Eiweiss. Temperatur immer normal. Appetit und Allgemeinbefinden leidlich.

Da ich den Fall für geeignet zur Operation ansehe, erlaube ich mir, die Pat. Ihnen zu übergeben.

Frau D. hat 5 Wochenbetten durchgemacht, sämtliche Kinder leben".

Dazu bemerken wir noch:

Mutter der Pat. ist an Magen- und Leberkrebs, Vater an Paralysis agitans gestorben. 5 gesunde Kinder. Pat. ist im zweiten Monat gravida. Bis auf die Kinderkrankheiten und Nierenentzündung nach Scharlach ist Pat. immer gesund gewesen.

Im Juni 1902 kurz nach der Entbindung plötzlicher, dumpfer, überwältigender Schmerz in der Lebergegend, sodass Pat. beinahe ohnmächtig wurde. Das dauerte etwa einen halben Tag, dann fühlte sich Pat. wieder wohl. Kein Ikterus, kein Erbrechen, ob Stuhl- oder Urinveränderungen vorlagen, ist nicht bekannt. Ein derartig typischer Kolikanfall ist überhaupt nicht wieder aufgetreten. Schon seit fast 10 Jahren leidet Pat. an häufigen Aufstossen, oft Tage lang anhaltend. Auch öftere leichte Magenbeschwerden, Druck, Widerwillen gegen sauere Speisen und Fleisch. Aufregungen wirkten auch leicht auf den Magen der Pat. Bei dem Schmerzanfall am 25. XII. 03 bestand deutliches Gürtelgefühl. Nie Fieber, keine Abmagerung, keine stärkere Beeinträchtiguug im Allgemeinbefinden.

Vor der Aufnahme: Nie Ikterus, einmal Leberschwellung und Gallenblasentumor.

Bei der Aufnahme: Kein Ikterus, keine Leberschwellung, schmerzhafter Gallenblasentumor.

Befund: Am 13. 1. 04 sehr deutlicher, langgestreckter, harter Tumor der Gallenblase, Leber nicht gross, kein Ikterus.

Am 15. 1. 04 Tumor bedeutend kleiner; selbst in der zweks

Operation am 15. 1. 04 eingeleiteten Narkose (Sauerstoff-Chloroform 70 gr.) kaum mehr nachweisbar. Grosse, aber schlaffe, sehr wandverdickte Gallenblase. Fundus spitz ausgezogen, mit Netz verwachsen. Trennung. **Der äusserste Zipfel des Netzes etwas verfärbt, wird abgetragen.** 3 Unterbindungen. **Gallenblase blaurot mit Fibrin belegt,** wird punktiert. Aspiration von 40 gr. Eiter. 30 Steine, davon 5 grosse, 1 walnussgross (Schluss-Stein). **Dieser lässt sich leicht funduswärts drücken.** Cystostomia totalis. Viel Pressen bei der Narkose.

Dauer der Operation 50 Min. Aus dem Rohr fliesst Galle.

15. 1. 04: Befinden nach der Operation gut. Kein Erbrechen. Galle läuft.

16. 1. 04: Blähungen gehen bereits spontan. Wenig Aufstossen.

20. 1. 04: Pat. führt ab.

28. 1. 04: Erster Verbandwechsel. Wunde per primam geheilt; Entfernen sämtlicher Hautnähte, Drähte und langen Fäden. **Beim Ausspülen der Gallenblase werden noch 2 etwas über erbsengrosse grauweisse Steine entfernt.**

31. 1. 04: Pat. steht auf.

1. 2. 04: In vergangener Nacht hat Pat. vorübergehend Magendrücken gehabt.

4 2. 04: Letzte Nacht ein zweistündiger Anfall von Magenkrampf. Pat. fühlt sich am Morgen ziemlich matt. Beim Verbinden zeigt sich, dass noch **ein erbsengrosser, kantiger Stein in der Gallenblase steckt, welcher herausgespült wird.** Galle fliesst reichlich und klar. Im Urin etwas Gallenfarbstoff.

5. 2. 04: Pat. fühlt sich wieder ganz wohl, bleibt heute noch zu Bett.

8. 2. 04: Täglich Verbandwechsel; heute Verband sehr stark mit Galle durchtränkt. Gestern Abend etwas Diarrhoe. Stuhl weiss. **Zusammenziehen der Wundränder durch Heftpflasterstreifen.**

9. 2. 04: Verband wieder sehr stark gallig durchtränkt. **Stöpselung der Gallenblase, um festzustellen, ob etwa ein Concrement in den Choledochus geraten ist.**

11. 2. 04: Galle läuft etwas weniger reichlich. Verbandwechsel.

12. 2. 04: **Verband trocken; offenbar hat die Stöpselung einen Schleimpfropfen oder ein kleineres Concrement durch den Choledochus getrieben.**

13. 2. 04: Verband stark durch, wird gewechselt. Ausspülen der Gallenblase, Abkratzen der Granulationen und Zusammenziehen durch Heftpflaster-Streifen. Abends 39,4, nachmittags etwas Frost und Schnupfen, anscheinend leichte Erkältung nach Spaziergang. 2mal Aspirin 1,0. Flüssige Kost.

14. 2. 04: 39,0—39,4. Verband trocken, bleibt liegen. Etwas Kopfschmerzen. Abends Aspirin.

15. 2. 04: Fieber wieder abgefallen, Pat. fühlt sich bis auf etwas Mattigkeit und Appetitlosigkeit wieder ganz wohl. Verbandwechsel. Gallenblasenfistel fast ganz geschlossen.

17. 2. 04: Verbandwechsel. Pat. wird mit mässig laufender Gallenfistel auf Wunsch entlassen.

Epicrise: Als Pat. in die Klinik kam, fand ich sofort den vom Hausarzt konstatierten Tumor der Gallenblase. Auch am nächsten Tage war er noch vorhanden. Am Tage der Operation war er fast verschwunden (Ricinusöl — Wirkung!). Die Gallenblase war in der Tat schlaff, aber trug noch alle Zeichen der Entzündung, der flüssige Inhalt war zwar gering,

aber reiner Eiter. Der Cysticus war nach Beseitigung der Steine sofort offen. — Bei der Nachbehandlung wurden durch Ausspülen der Gallenblase noch einige Steine entfernt.

Nr. 8. E. Sch., 26 j. Direktorswitwe aus Halberstadt.
Aufgen.: 24. 9. 1901.
Operiert: 28. 9. 1901. Cystostomie.
Entlassen: 19. 11. 1901. Mit Gallenfistel entlassen. Später geheilt

Anamnese: Pat. war immer gesund. Um Weihnachten 1898 im Wochenbett hatte sie zum ersten Male einen schnell vorübergehenden Schmerz in der Magengrube. Der Schmerz wiederholte sich etwa alle 3 Wochen und dauerte immer nur ein paar Minuten.

Im November—Dezember 1900 kamen zum ersten Male ausgesprochene Koliken, Schmerzen, in der Gallenblasengegend beginnend und zum Rücken ziehend, Brustbeklemmung, kein Erbrechen, aber Übelkeit und Würgen, Frost, danach leichter Ikterus der Conjunktiven. Die Schmerzen kamen gewöhnlich nach dem Mittagessen und waren am nächsten Morgen weg. Längere Zeit kamen die Anfälle täglich. Im Januar—Februar war Pat. anfallsfrei. Im März ein schwerer Anfall von 3—4 Tagen Dauer, dabei soll die Gallenblase geschwollen gewesen sein. Pat. bekam Öleingiessungen, im Juni war sie 4 Wochen in Karlsbad. Im August kam wieder ein zweitägiger Anfall, seitdem häuften sich die Anfälle, kamen zeitweise täglich. Der letzte Anfall dauerte vom 17. September bis jetzt. Pat. hat wieder Öleingiessungen bekommen, aber ohne Erfolg.

Urin und Stuhl zeigten nie Veränderungen. Der Stuhl war bei den Anfällen angehalten, sonst regelmässig.

Auf Anraten des Herrn Dr. H. Müller-Halberstadt kommt sie zur Operation.

Befund: Frau in gutem Ernährungszustande. Leib flach, weich, in der Lebergegend resistent, in der Gallenblasengegend druckempfindlich. Herz und Lungen gesund. Urin frei.

Diagnose: Recidivierende Cholecystitis. (Kürzlich überstandene akute serös-eitrige Entzündung.)

Operation: 28. 9. 01. Im Beisein des Herrn Dr. H. Müller-Halberstadt. **Sehr schlechte Chloroformnarkose. Fortwährendes Pressen und Cyanose. Kleiner Puls. Wellenschnitt. Gallenblase mittelgross, prall gespannt, enthält Schleim, zuletzt Eiter, 50 mittelgrosse Steine. Cysticus sehr dick, mit lig. hepato-duodenale resp. Duodenum flächenhaft und sehr fest verwachsen. (Fistel?) Man kann nicht feststellen, ob eine Drüse, ein ulceröser Prozess oder ein Stein hinter der Induration steckt.** Cystostomie mit Draht. Verband. Dauer der Operation 1 Stunde.

Verlauf: Fieberfrei.

11. 10. 01. Verbandwechsel. Es werden die Tampons und die Nähte entfernt. **3 kleine Steine werden ausgespült.**

13. 10. 01. Verbandwechsel. **2 kleine Steine entfernt.**

15. 10. 01. Verbandwechsel. **4 kleine Steine entfernt. Man fühlt in der Tiefe einen Stein mit der Sonde, kann ihn aber nicht entfernen.** Pat. klagt Nachmittags über Rückenschmerzen. Bis jetzt fieberfrei. Heute Abend 39,1. Gegen Abend liessen die Rückenschmerzen nach.

16. 10. 01. Puls 120. Leichter Ikterus. Im Laufe der Nacht einmal Erbrechen.

17. 10. 01. 39,5, Puls 116. Verbandwechsel. In der Gallenblase schleimig-eitriges Sekret. **Stein nicht mehr sondierbar.**

18. 10. 01. 38,3. Starker Ikterus. Verbandwechsel. **Ein mit Gummirohr umhüllter Laminariastift wird in die Gallenblase eingelegt.** Heute läuft wieder etwas Galle aus der Wunde. 38,4.

21. 10. 01. 37,1—40,4. Nachmittags etwas Erbrechen. Kein Appetit. Wenig Schmerzen. Starker Ikterus.

22. 10. 01. 38,0—41,4. Puls 128. Verbandwechsel am Vormittag. Starke Eitersekretion aus der Gallenblase. Es läuft nach reichlicher Spülung etwas Galle. Neuer Stift eingelegt. Nach dem Verbandwechsel heftige Schmerzen in der Wunde, so dass der Stift wieder entfernt werden muss. 0,01 Morph. subkutan.

23. 10. 01. 38,2—37,3. Morgens subjektiv besser.

31. 10. 01. Jetzt wieder fieberfrei. Gallenfluss reichlich. Fast täglich Verbandwechsel.

6. 11. 01. Verband ist heute trocken, dabei ist der Stuhl seit einigen Tagen dunkel gefärbt, die ikterische Hautfärbung schwindet.

9. 11. 01. Klagt bei sonst gutem Allgemeinbefinden über Schmerzen im Kreuz und in der linken Hälfte des Epigastriums. Der Ikterus blasst allmählich ab. Fieberfrei.

13. 11. 01. Schmerzen waren seit vorgestern verschwunden. Pat. völlig wohl. Wunde trocken und fast geschlossen. Heute wieder Gallenfluss aus der Fistel.

19. 11. 01. Wunde ist bis auf eine kaum sichtbare Fistel geschlossen. Noch immer geringer Gallenfluss. Pat. wird nach Hause entlassen. Soll noch zum Verbinden herkommen. Ikterus fast völlig abgeblasst.

Pat. erholt sich zu Hause und ist jetzt völlig gesund. Entweder ist der Stein spontan abgegangen oder aber er verhält sich im Choledochus latent. (Wohlbefinden im November 1903 konstatiert!)

Epicrise: Die Diagnose stimmte, aber es war nicht möglich, die Operation so zu gestalten, dass man sicher war, dass der Cysticus frei sei. Man muss in solchen Fällen sich bescheiden und darf unter keinen Umständen den Eingriff forcieren: die Pat. gehen sonst fast sicher zu Grunde. Eine zweite Operation ist nicht immer zu umgehen. Pat. wurde mit einer wenig Galle secernierenden Fistel entlassen. Wahrscheinlich steckt noch ein Stein im Choledochus, der während der Nachbehandlung aus dem Cysticus in den Choledochus getreten ist, doch hoffe

ich, dass dieser spontan abgehen wird. Treten wieder Schmerzen und erfolglose Koliken auf, so ist eine zweite Laparotomie indiziert. Nach dem bisherigen Verlauf scheint aber dauernde Ruhe eingetreten zu sein.

Nr. 9. D. Pf., 52 j. Schmiedmeistersfrau aus Aderstedt.
Aufgen.: 26. 10. 1901.
Operiert: 29. 10. 1901. Cystostomie.
Entlassen: 27. 11. 1901. Geheilt.

Anamnese: Pat. war früher stets gesund. Im Laufe des Sommers hatte sie schon einmal einen leichten Anfall. Vor 3 Wochen bekam sie plötzlich sehr heftige kolikartige Schmerzen in der Lebergegend, welche am späten Nachmittage einsetzten und im Laufe der Nacht wieder nachliessen. Dabei bestand kein Erbrechen, kein Ikterus, der Appetit war nicht gestört; der Stuhl wenig angehalten. Pat. lag auf Anraten des behandelnden Arztes ca. 14 Tage zu Bett, ohne dass die Schmerzen in der Gallenblasengegend ganz aufhörten. Als sie wieder aufstand, wurden die Schmerzen wieder stärker. Sie hat jetzt immerfort leichte Schmerzen in der rechten Seite, die sich zeitweise etwas steigern. Von Herrn Dr. Klavehn wird sie zur Klinik geschickt.

Befund: Grosse, etwas abgemagerte Frau. Auf den Lungen vereinzelte Rasselgeräusche. Herz gesund. Urin frei.

Die Leber überragt den Rippenbogen um fast 2 Querfinger. Unterhalb des Leberrandes in der Mammillarlinie ein grosser, mit der Atmung beweglicher, in die Tiefe verschieblicher, aber stets zur Oberfläche zurückkehrender Tumor von geringer Druckempfindlichkeit. Kein Fieber.

Diagnose: Hydrops event. Empyem der Gallenblase.

Operation: 20. 10. 01. Wellenschnitt. Gallenblase gross, mit Netz verwachsen, enthält dünnen Eiter und im Hals einen walnussgrossen Stein. **Die Verwachsungen werden bis auf eine sehr feste zwischen Cysticus und Magen gelöst.** Cystostomie in 30 Minuten. Gute Narkose. Im Beisein des Herrn Dr. Klavehn.

Verlauf: Gut.
27. 11. 01. Mit gut granulierender Wunde nach Hause entlassen.

Epicrise: In der Gallenblase befand sich Eiter, obwohl Pat. nie Fieber gehabt hatte und eine sehr grosse Schmerzhaftigkeit nicht bestand. Derartige Fälle sind gar nicht selten, aber es ist nicht möglich, eine genaue Diagnose, ob Hydrops oder Empyem vorliegt, zu stellen. Im allgemeinen sind hydropische Tumoren weicher und nicht so schmerzhaft wie Empyeme. Das letztere macht gewöhnlich fortdauernd Beschwerden, oft geringfügiger Natur. —

Nr. 10. K. R., 34j. Lehrer aus Stendal.

Aufgen.: 29. 12. 1902.

Operiert: 31. 12. 1902. Cystostomie.

Entlassen: 11. 2. 1903. Geheilt.

Anamnese: Pat. ist angeblich immer gesund gewesen. Die Mutter des Pat. hat vermutlich an Gallensteinen gelitten. Im Herbst 1900 bekam Pat. kurzdauernde Anfälle von drückenden Schmerzen im rechten Hypochondrium, die nach dem Magen und dem Rücken hin bis zum Kreuz ausstrahlten. Er wurde als magenleidend behandelt, die Schmerzen wurden mit Morphium bekämpft. Die Anfälle traten dann häufiger auf. Doch konnte Pat. immer am nächsten Tage wieder unterrichten. Im Februar dieses Jahres bekam er wiederum einen Anfall, der mit starken Kolikschmerzen begann und bis Ostern dauerte. Es stellte sich Gelbsucht ein. Der Stuhl war meist angehalten und lehmfarben. Es wurden Steine, darunter ein etwa erbsengrosser, gefunden. Pat. wurde mit heissen Umschlägen, Karlsbader Wasser und Morphium behandelt. Nachdem um Pfingsten noch ein leichterer Anfall sich eingestellt, traten Anfälle dann erst wieder im September und Oktober auf. Am 4. Dezember d. J. stellte sich dann wieder ein kürzerer Anfall ein, dem am 6. Dezember ein zweiter folgte, der bis zum 20. Dezember anhielt. Pat. hatte während dieser Zeit dauernd Schmerzen in der Gallenblasengegend, besonders beim Gehen und Bücken. Gelbsucht bestand nicht. Der Stuhl war meist angehalten und etwas lehmfarben. Steine wurden nicht mehr gefunden. Zur Zeit fühlt Pat. sich wohl und hat keine Klagen; auf Anraten des Herrn Dr. Sudendorf kommt er in die Klinik.

Befund: Leib weich. Deutliche Resistenz in der Gallenblasengegend, dort typische Druckempfindlichkeit. Leber nicht vergrössert. Kein Ikterus. Kein Fieber. Urin: weder Eiweiss noch Gallenfarbstoff, normal.

Diagnose: Chron. recid. Cholecystitis calculosa.

Operation: 31. 12. 1902. Wellenschnitt. Leber nicht vergrössert. Gallenblase klein, geschrumpft, enthält Eiter und vier erbsengrosse Maulbeer-Steine. Im Cysticus, dessen Serosa sehr ödematös ist, ein grösserer Stein. **Nach vielen Bemühungen — wobei Pat. stets schwer kollabiert — gelingt es, den Stein funduswärts zu schieben und zu entfernen.** Cystostomie mit Draht. Annähung der Leber an das perit. pariet. mit einer Sutur. Dauer der Operation, die durch vieles Würgen und Pressen von Seiten des Pat. gestört wird, ca. 3/4 Stunden. Bauchdeckennaht. Verband.

Verlauf: 31. 12. 1902. Temp. Ab. 37,1. Starke Übelkeit. **Reichliches Erbrechen mit etwas Spuren von Blut.** Abends Magenspülung. Puls 108.

1. 1. 1903. Temp. 37,7. Ab. 37,8. Puls 108—124. Fortgesetzte starke Übelkeit. Gegen Abend noch zweimal reichliches Erbrechen. Chloroformgeschmack. Zweimal Magenspülung. Abends Kochsalzinfusion.

2. 1. 1903. Temp. 37,6. Ab. 37,8. Puls 112—104. Früh morgens nochmals **Erbrechen ohne Blutspuren. Wurde im Laufe der vergangenen Nacht auf die Seite gelegt.** Gegen 9 Uhr Morgens Magenspülung. Magen leer. Im Laufe des Vormittags noch zweimal Kochsalzinfusion. Abends Puls kräftig, Allgemeinbefinden gut.

3. 1. 03. Weiterer Verlauf fieberfrei. Befinden gut.

5. 1. 03. Führt ab. Gallenfluss vom ersten Tage ab reichlich.

8. 2. 03. Es läuft keine Galle mehr. Wunde wesentlich kleiner.

11. 2. 03. Wird mit gut granulierendem Wundtrichter entlassen.

Epicrise: Dass Empyem der Gallenblase vorlag, überraschte uns sehr. Pat. hatte wohl dauernde Schmerzen, aber dieselben waren doch nicht sehr hochgradig.

Übrigens eine richtige Männer-Gallensteinoperation! Ewiges Würgen und Pressen, so dass man zufrieden ist, wenn man die Gallenblase einnähen kann. Von einer Ectomie kann in solchen Fällen keine Rede sein; die Mortalität nach Gallenstein-Operationen würde sonst gewaltig zunehmen.

Nr. 11. E. G., 28j. Arbeitersfrau aus Halberstadt.

Aufgen.: 11. 2. 1901.

Operiert: 11. 2. 1901. Cystostomie.

Entlassen: 14. 3. 1901. Geheilt.

Anamnese: Eine Schwester ihrer Mutter leidet an „Magenkrämpfen“. Pat. war immer gesund, nur will sie schon als Kind öfter Anfälle von Magenschmerzen, selten mit Erbrechen, gehabt haben. Sie hat 8 Kinder. 1897 nach der 5. Entbindung (Zwillinge) hatte sie mehrere Wochen lang Anfälle von Schmerzen in der Magengrube und beiderseits davon, die Schmerzen zogen zum Rücken, Erbrechen kam nur selten und war mit grossen Schmerzen verbunden. Nachdem sie Olivenöl genommen hatte, sollen im Stuhlgang Steine gefunden worden sein. 1899 nach der 6. Entbindung hatte sie einige kleinere Anfälle. Dann frei. Am 20. Nov. 1900 7. Entbindung, seitdem sind die Anfälle

häufiger, mehrmals in der Woche, gekommen, die Schmerzen hielten meist einige Stunden an, schwanden dann von selbst. Erbrechen selten, Gelbsucht wurde nicht beobachtet, Fieber soll bei schweren Anfällen dagewesen sein.

Vor 8 Tagen heftigerer Anfall, ein leichter Druck blieb danach bestehen. Heute morgen 6 Uhr plötzlich heftige Schmerzen, Erbrechen galligen Schleims, Fieber und Frostgefühl, Gelbfärbung des Gesichts. Herr Dr. Bötticher-Halberstadt schickt sie zur Klinik.

Befund: Kräftig gebaute etwas cyanotische Frau mit leichtem Ikterus. Im Urin leichte Trübung von Eiweiss, Gallenfarbstoff positiv, kein Zucker. Herz und Lungen gesund. **Puls 130. Temperatur 40,0.** Gallenblase als schmerzhafter, prallgefüllter Tumor zu tasten, Leib aufgetrieben, aber weich.

Diagnose: Cholecystitis acutissima.

Operation: 11. 2. 1901. Längsschnitt im r. musc. rect. abd. Gallenblase gross mit Netzverwachsung. Keine Perforation. Viel trübe Galle in der Gallenblase. Aspiration. Viel Steine. Cystostomie. **Wegen des schlechten Pulses (140) und hohen Fiebers wird auf die gründliche Ausräumung der Gallenblase verzichtet. Später soll durch Ausspülung die Beseitigung sämtlicher Steine vorsichgehen. Nur Naht des Peritoneums und der tiefen Fascie, keine Naht der Muskeln und Haut. Leichte Tamponade bis auf die Naht.** Dauer der Operation $^3/_4$ Stunden.

Verlauf: 12. 2. 38. Puls 76. Kein Erbrechen, sieht gut aus. 38,4.

13. 2. 37,5. Puls 80. Blähungen gehen. Gallenfluss gering. 38,0

16. 2. 38,0. Puls 84. Abführen. Es fliesst fast keine Galle.

20. 2. Verband-Wechsel. Herausnahme der Tampons und Nähte. **Beim Ausspülen werden noch ca. 50 Steine entleert.** Zusammenziehen der Wundränder mit Heftpflaster.

21. 2. Verband durch. Wechsel. **Es entleeren sich wieder einige Steine.**

14. 3. Geheilt entlassen. **Trotzdem Muskel und Haut nicht genäht worden sind, haben sie sich schnell und gut angelegt, so dass eine lineare Narbe entstanden ist.** Die Stelle der Tamponade ist noch nicht ganz überhäutet. Pat. kommt 1—2 mal in der Woche zum Verbinden.

30. 4. Heilung beendet.

Epicrise: Pat. machte ganz den Eindruck, als ob sie an Perforationsperitonitis erkrankt wäre; hochgradige Cyanose, aufgetriebener Leib, schneller Puls, hohes Fieber. Doch fand man nur eine sehr grosse Gallenblase mit vielen Steinen und trüber Galle. Schon bei der Entleerung wurde der Puls langsamer, das Aussehen besser. Es handelte sich um einen sehr schweren Infekt. In solchen Fällen muss man die Operation beeilen, auf eine gründliche Entleerung verzichten und die Herausbeförderung der Steine bei der Nachbehandlung vornehmen. Das gelingt zwar nicht immer,

so dass nachträgliche Operationen vorgenommen werden müssen. Man tut gut, gleich nach — noch besser vor der Operation die Kranken auf die Möglichkeit einer zweiten Operation aufmerksam zu machen, damit man nicht später von Seiten der Pat. Vorwürfe bekommt, die Operation ungeschickt und unvollkommen ausgeführt zu haben. Nach jeder Cystostomie kann es zu Störungen kommen, die eine Wiedereröffnung der bereits geschlossenen Fistel erfordern; Steine im Cysticus und Choledochus können übersehen werden und müssen später durch Cysticotomie, Ectomie. oder Choledochotomie entfernt werden.

Nr. 12. Dr. O., 50j. Arzt aus Dresden.
Aufgen.: 26. 11. 1898.
Operiert: 28. 11. 1898. Cystostomie.
Entlassen: 22. 12. 1898 mit Gallenfistel. Geheilt.

Anamnese[1]): „Vater im 65. Jahre nach vorheriger absoluter Gesundheit in Beziehung auf die Leber — er litt meines Erinnerns allerdings auch an denselben Magenbeschwerden wie ich — an einer perforierenden Gallensteinkolik innerhalb 10 Tagen gestorben. Ich selbst leide seit dem 20. Jahre ca. — jetzt 49 — an vorübergehenden starken Diarrhoen (Bier!), — die sich seit ca. 15 Jahren allmählich zu einem regelrechten chronischen Dickdarmkatarrh ausbildeten. Erst wochen- und monatelange Diarrhoen mit Koliken, später auch Verstopfungen; durch mehrfachen Gebrauch von Karlsbad geheilt resp. gebessert. Seit 2½ Jahren ca. eine Glycosurie, bis zu 3½%, welche sich durch einzelne Neuralgien und nervöse Reizbarkeit zu erkennen gab. Seit ca. 8—10 Wochen gar kein Zucker mehr trotz vollkommener Diätlosigkeit. Während dieser Zeit und unregelmässig während des chronischen Darmkatarrhs tage- und wochenlange Schmerzen anscheinend im Quercolon bei Gehen, Stehen u. s. w., im Magen scheinbar nicht, denn nach dem Essen wurden dieselben nicht schlimmer. Wiederholung dieser Schmerzen bes. 1897 März in Karlsbad.

1. Cholelith.-Kolikanfall Ende August 1897, erst ca. alle 3 Wochen, dann alle 14 Tage, 8 Tage etc. Wiederholung, zumeist nachts. Morphium nach 1—2 Stunden injiciert: Besserung, so dass anderen Tags Praxis möglich. Anfang Oktober 1898 Beginn anhaltender Koliken täglich abends oder nachts, volle 4 Wochen anhaltend, allmälich an Intensität und Ausdehnung sich verringernd nach ca. 3 Wochen. Die einzelnen Anfälle vor Beginn der grossen Attaque dauerten zuweilen 2—3 Tage — jede Nacht sich wiederholend — an. Der gewöhnliche Beginn war Schmerz im Rücken, der sich nach vorn zog oder vorn und hinten gleichzeitig. Aufhören allmälich oder plötzlich im

---

[1]) Die Anamnese stammt vom Pat. selbst.

Verlauf von 10–15 Minuten. Wärme — Karlsbader Flasche — tat zuerst gut. Eigentliches Erbrechen fast nie, hingegen zumeist periodisches Aufstossen, wonach vorübergehend Erleichterung. Nach den Anfällen ist der Appetit nicht wesentlich vermindert, hie und da starke Hungergefühle während und nach den Anfällen. Nie Ikterus.

Die Gallenblase wurde 2mal angeblich von den Collegen palpiert. Schmerz bei Druck war oft längere Zeit, d. h. tagelang, ebenso oft aber schon am andern Morgen nicht mehr vorhanden. Seit 14 Tagen haben die Anfälle ganz aufgehört, es ist nur noch Schmerz nach Sitzen und längerem Gehen, zumeist unter dem rechten Schulterblatt, aber nur vorübergehend, vorhanden.

Abmagerung ca. 20—25 Pfund, auch 30 vielleicht seit den letzten 6 Monaten.

Bemerkenswert seit ca. 10 Jahren Schlaflosigkeit mit Druck in der Lebergegend nach jedem kleinen Diätfehler."

Befund: Organe gesund. Befund an Leber und Gallenblase völlig negativ. Harn ohne path. Veränderungen. Kein Ikterus, keine Schmerzhaftigkeit.

Diagnose: Altes Gallensteinleiden, auf die Gallenblase beschränkt (wahrscheinlich schon geschrumpft). Ev. liegen nur Adhäsionen vor (Dickdarmkatarrh). Augenblicklich wird der Cysticus frei sein.

Operation: Chloroformnarkose. 15 cm langer Schnitt im rechten M. rectus abdominis. Die Leber zeigt sich kaum vergrössert, **die Gallenblase liegt rechts hoch und oben unter der Leber,** ist nicht verwachsen. **Es gelingt mit Mühe sie soweit vorzuziehen, dass sie zu punktieren ist.** Es wird eine reichliche Menge dunkler Galle aspiriert. In der Blase selbst sind Steine nicht nachweisbar, dagegen liegt im Hals ein Concrement. Dasselbe lässt sich mit der Kornzange extrahieren. Es ist ein taubeneigrosser, schwarzer glatter Stein. Sofort fliesst reichlich Galle. Einnähung der Blase mittelst Catgut- und Seidennähten, bei denen Draht unterlegt wird. Schluss der Bauchwunde im oberen Teil durch Etagennähte, im unteren durch durchgreifende Seidenknopfnähte; einige Hautnähte. Dauer 1½ Stunde. Sofort Gallenfluss.

Der Verlauf war vollständig fieberfrei. In den ersten Tagen floss viel Galle in die Flasche, dann weniger. **Am Tage, wenn Pat. ass, sistierte der Gallenfluss, in der Nacht war er stark.** Entfernung der Fäden am 14. Tage.

Aufstehen am 14. Tage. Pat. ist im Stande, schon am 18. Tage post. op. ein längeres Diner mitzumachen. Keine Beschwerden.

3½ Wochen nach der Operation entlassen. Gallenfistel ist noch nicht geschlossen, Gallenfluss bewegt sich in normalen Grenzen. Nachbehandlung in Dresden. Die Fistel schliesst sich ert nach Wochen, um wieder aufzubrechen. Anfang Mai Fistel zu. **Geringes Zerren in der Tiefe. Vielleicht ist später eine Ablösung der Gallenblase von der Bauchwand notwendig.**

Epicrise: Die Ablösung der Gallenblase wurde nicht nötig, da sich die Schmerzen mit der Zeit gänzlich verloren.

Doch unterliegt es gar keinem Zweifel, dass die straffe Fixation der Gallenblase die Schmerzen verursacht hatte: heute würde ich das Schlauchverfahren anwenden.

Nr. 13. Dr. R., 52j. Hofrat aus Dresden.
Aufgen.: 17. 4. 1898.
Operiert: 19. 4. 1898. Cystostomie.
Entlassen: 14. 5. 1898. Geheilt.

Anamnese[1]): „Dr. med. Hofrat R., Oberarzt der chirurg. Abteilung am Diakonissenhospital zu Dresden, 51½ Jahr alt. — Vater starb, 76 Jahre alt, an Apoplexia cerebri, nachdem er wiederholt Anfälle von Podagra gehabt. Mutter starb, 66 Jahre alt, an Urämie durch Harngriesverstopfung beider Ureteren. Drei seiner Geschwister wollen bisweilen Nierensteinkoliken haben. Er selbst war, abgesehen von ansteckenden Kinderkrankheiten und mehreren leichten Verletzungen, gesund bis zum 34. Lebensjahre. Damals erkrankte er an einem sechs Wochen anhaltenden Ikterus catarrhalis mit Leberschwellung, grauem Stuhl und dunklem Harn, ohne Schmerzen und ohne Erbrechen. Danach 10 Jahre völlig gesund. Vom 44. Lebensjahre bis zum Beginn des 49. wurde bisweilen mit zunehmender Häufigkeit (Anfangs halbjährlich, später vierteljährlich, dann noch öfter) ein lästiges Wärmegefühl, anscheinend in der Magengegend, empfunden, ½—1 Stunde andauernd, meist am Vormittag, der von 8—2 Uhr ohne Nahrungsaufnahme verbracht wurde. Im Beginn des 49. Lebensjahres (Frühjahr 1896) plötzlich nachts heftiger Schmerzanfall rechts vom Schwertfortsatz, 1—2 Stunden andauernd, ohne Unterbrechung sich langsam steigernd, zuletzt ziemlich rasch verschwindend. Derartige Schmerzanfälle wiederholten sich 1896 etwa alle 6—8 Wochen, im Jahre 1897 etwa alle 3—4 Wochen und im ersten Quartal 1898 beinahe wöchentlich. In der Zeit zwischen den Schmerzanfällen bestand ungestörtes Wohlbefinden, namentlich wurden alle Speisen und das unregelmässige Leben eines stark beschäftigten Arztes anstandslos vertragen. Die genannten Schmerzanfälle traten immer nur nach Mitternacht, etwa von 2—4 Uhr morgens auf. Erbrechen war mit denselben nur ausnahmsweise verbunden, 3—4 mal unter 40 Anfällen. Gewöhnlich wurden dabei spät abends aufgenommene Nahrungsmittel entleert, — keine Galle. Morphium 0,005 per os wurde nur ausnahmsweise genommen, meist mit erwünschter Linderung. Regelmässig war während der Anfälle unter dem rechten Rippenbogen ein apfelgrosser, kugeliger, glatter, stark druckempfindlicher, mit der Atmung und mit Lagewechsel sich deutlich verschiebender Tumor fühlbar, der mit dem Nachlassen der Schmerzen spurlos verschwand und in der schmerzfreien Zeit, selbst bei genauester bimanueller Palpation im warmen Bade nicht mehr zu entdecken war. Ikterus, Verfärbung des Harns oder Entfärbung des Stuhls war nie vorhanden. Nach Gallensteinen (entleerten) wurde nicht

[1]) Die Anamnese stammt vom Pat. selbst.

gesucht. Die Wahl der Speisen schien keinerlei Einfluss auf die Häufigkeit der Anfälle zu haben. Dieselben konnten eintreten nach einer Mehlsuppe und ausbleiben nach einem üppigen Souper. Niemals traten die Anfälle am Tage oder des Abends auf. Die Schmerzen strahlten nach der rechten Rückenhälfte aus, niemals nach der Schulter. Am Tage nach den Anfällen bestand Stuhlverstopfung, im übrigen war der Stuhl im ersten Schmerzensjahre regelmässig, im zweiten etwas angehalten.

Anfang April 1898 trat ein Kolikanfall ein, welcher durch 8 Tage und Nächte anhielt und mit einer 48 Stunden andauernden umschriebenen Peritonitis in der Gallenblasengegend endete. Nach diesem Anfall blieb die Gallenblase durch 10 Tage in abnehmender Stärke fühlbar und druckempfindlich. Die Peritonitis äusserte sich durch Temperatursteigerung (38,7), sowie durch Bewegungsschmerzen unter dem rechten Rippenbogen (beim Atmen, Husten, Pressen).

Diagnose: Gallensteine mit Kolikschmerzen, letztere hervorgerufen durch Gallenstauung und Entzündung in der Gallenblase. Zuletzt Pericholecystitis.

Der letzte 8tägige Anfall, welcher zur Einstellung der Berufstätigkeit nötigte und eine druckempfindliche Gallenblase zurückliess, brachte den Entschluss zur Reife, auf operativem Wege Heilung zu suchen. (Karlsbader Mühlbrunn war, wiewohl nicht kurgemäss, wiederholt monatelang getrunken worden). Operation am 19. April durch Professor Kehr-Halberstadt. Ein taubeneigrosser Stein am Blasenhals, Gallenblasenwand verdickt (1 cm), einige frische Adhäsionen mit der vorderen Bauchwand, Inhalt reine Galle, Gallengänge frei. Einnähung und 18tägige Drainage der Gallenblase. Gute Heilung. Am 17. Mai mit nahezu geschlossener Wunde nach Karlsbad".

Befund: Lungen, Herz gesund, im Urin weder Eiweiss noch Zucker oder Gallenfarbstoff. Leber nicht vergrössert, in der Gegend der Gallenblase eine schmerzhafte, ca. walnusgrosse Resistenz. Sonst alles normal. Die Diagnose wird auf häufig überstandene Cholecystitis serosa und Pericholecystitis gestellt. Augenblicklich ist der Cysticus frei.

Operation 19.4.98. Chloroformnarkose. Dauer 5/4 Stunde. Längsschnitt im r. M. rect. abdom., vom Rippenbogen abwärts, stumpfe Durchtrennung des Muskels. **Nach Eröffnung der Bauchhöhle findet man den Fundusteil der übrigens nicht vergrösserten Gallenblase adhärent an einem dem Peritoneum parietale angehörigen Fettklümpchen, welches ziemlich genau in der Mittellinie liegt. Daher ist die ganze Gallenblase nach links verzogen.** Es wird stumpf die Verwachsung gelöst, sofort entschlüpft die Blase nach oben; sie wird vorgezogen und nun abgetastet. Weitere Adhäsionen fanden sich nicht, dagegen ist die Blasenwand sehr derbe und man fühlt ein grosses Concrement hoch oben im Gallenblasenhals. Die mit zwei Hackenpinzetten vorgezogene Blase wird im Fundusteil mit dicker Nadel angestochen und mittelst Aspirationsspritze nach Abschluss der Bauchhöhle durch Gazekompressen zähe, schwärzliche, gallige Flüssigkeit angesaugt;

trotzdem eine reichliche Menge entfernt war, fliesst nach Entfernung der Nadel aus der Stichöffnung noch fortwährend ebensolche Masse aus, die sofort aufgetupft wird. Nun wird eine Incision durch den Fundus gemacht, welche durch den Stich geht. Die ausfliessenden Mengen werden durch Tupfen entfernt, dann die Kompressen gewechselt und der Stein mit nicht geringer Mühe nach dem Fundus hingedrückt; **zur Extraktion des Gebildes muss der Gallenblasenschnitt noch verlängert werden.** Jetzt wird mit der Kornzange ein haselnussgrosser, granulierter Stein herausbefördert. Nun fliesst Galle in grosser Menge, dieselbe wird aufgetupft und die Blase temporär mit trockenen Gazestreifen tamponiert. Der ziemlich ausgedehnte Längsschnitt in der Gallenblase wird durch Serosanähte, welche sich bei der starken Wandverdickung unschwer anlegen lassen, von oben und unten her so weit verkleinert, dass ein kleinfingerdicker Schlauch noch passieren kann. Vorläufig bleibt die Gaze noch in der Blase, welche ringsherum am Peritoneum der Bauchwand fixiert wird. Nachdem die Einnähung vollendet war, wird das Peritoneum parietale von der Einnähungsstelle der Blase abwärts durch Knopfnähte, welche Fascie und Muskel durchdringen, geschlossen, dann die übrige Wunde durch Knopfnähte vereinigt, mit Ausnahme der Gegend, wo die Blase, soweit sie durch Schnitt eröffnet war, extraperitoneal fixiert ist. Die in der Blasenwand liegenden Fäden werden lang gelassen, der Schlauch tief in die Blase geführt, rings um die Fistel Gaze gestopft und ein grosser Bauchverband angelegt. Sofort fliesst dunkle Galle reichlich.

Verlauf: Herr R. erwacht ziemlich schnell aus der Narkose. Er erhält keine Flüssigkeit, ausser dass er den Mund mit kaltem Wasser spült. Bis zum Abend um 6 Uhr erbricht er 2mal, dann nicht mehr, klagt aber in der Nacht über Schmerzen. Daher wird der Schlauch nachts etwas, am Morgen des 20. 4. noch mehr aus der Blase herausgezogen. Pat. erhält am 20. 4. morgens die erste Nahrung: Mehlsuppe, später Kaffee mit Milch. Das Allgemeinbefinden ist gut, nur klagt Herr R. über Durst und grosse Mattigkeit. Seit 2 Uhr (20. 4.) würgt er oft und **erbricht zuerst etwa esslöffelweise, dann abends bis ½ Liter schwärzlich braune Massen, letztere nach Genuss eines Glases kalten Wassers.** Daraufhin schläft Pat., dessen Puls abends 98, Temp. 36,9° beträgt, in der Nacht gut und fühlt sich am Morgen des 21. 4. sehr gut (Puls 88, Temp. 37,5° in ano). Das Erbrechen hat sich nicht wieder eingestellt. Seitdem bessert sich das Befinden immer mehr und der weitere Verlauf ist ganz glatt, kein Fieber. Die Fäden werden am 10. Tage entfernt, Wunde gut verheilt, stets Gallenfluss. Die Fistel schliesst sich, nachdem die Gallenblase 18 Tage lang drainiert war, schnell und am 14. 5. kann Herr R. zur Nachkur nach Karlsbad entlassen werden mit kleiner Granulation an der Fistelstelle.

Epicrise: Pat. war schon bald wieder in der Lage, ohne irgend welche Beschwerden seine schweren Berufspflichten ganz und voll zu erfüllen; er erfreut sich einer grossen Arbeitskraft, eines ausgezeichneten Appetits und gesunden Schlafs.

Hier handelt es sich um eine relativ frühzeitige Operation, zu welcher der in Gallensteinchirurgie selbst sehr erfahrene Operateur sich entschloss, weil er die Gefahren der Cholelithiasis genau kannte und die Vorteile der frühzeitigen Operation sich nicht entgehen lassen wollte.

Nr. 14. A. P., 25 j. Gastwirtsfrau aus Braunschwende bei Wippra a. H.

Aufgen.: 8. 8. 98.
Operiert: 15. 8. 98. Cystostomie.
Entl.: 17. 9. 98. Geheilt.

Anamnese: Pat., deren Eltern leben und gesund sind, war selbst nicht erheblich krank, bis sie 1894 plötzlich in der Nacht einen von Erbrechen eingeleiteten Schmerzanfall bekam. Die Schmerzen waren auf die r. Oberbauchgegend lokalisiert und wechselten während der 8 Tage, die Pat. bettlägerig war, in ihrer Intensität. Der Arzt machte Morphiuminjektionen. Es trat wieder Wohlbefinden ein, bis 1896 dieselben Anfälle von 3 tägiger Dauer sich einstellten. Eine Diagnose wurde nicht gestellt. Seitdem traten krampfartige Schmerzanfälle öfters auf mit Pausen von 4—8 Wochen. Der Schmerz war stets rechts unter den Rippen am stärksten, zog sich später mehr nach der Mitte hin. Kurz bevor Pat., die nie gelb gewesen ist, hierher kam, wurden Gallensteine diagnostiziert. Die letzten 8 Tage vor ihrem Herkommen hatte die Frau ungemein heftige Schmerzen.

Befund: Mittelgrosse, etwas zarte, gutgenährte Frau. Organbefund normal, Harn frei von Eiweiss und Zucker und Gallenfarbstoff. Lebergegend sehr druckempfindlich, Leber nicht vergrössert, Gallenblase als Tumor, welcher an der Aussenseite des Rektus liegt, palpabel, jedoch wohl in Folge der straffen Bauchdecken und exquisiten Druckempfindlichkeit undeutlich. Untere Tumorgrenze daumenbreit unterhalb Nabelhöhe. Temp. 37,9°, Puls 88.

Diagnose: Akute Cholecystitis. Nach mehrtägigem Abführen ist die Druckempfindlichkeit fast gänzlich geschwunden, der Gallenblasentumor nicht mehr nachweisbar. Temp. 37,3°. Die Operation verzögert sich in Folge baulicher Veränderungen im Operationszimmer und wurde erst am 15. 8. vorgenommen.

Operation: Chloroformnarkose. 8 cm. langer Längsschnitt im rechten M. rectus abdominis. Die Gallenblase überragt mit ihrer Kuppe den Leberrand, sie ist prall gefüllt, leichte Adhärenz am Netz, welche dem Druck des palpierenden Fingers weicht. Schutz der Bauchhöhle durch Kompressen, Anschlingung der Blase durch 2 provisorische Seidenligaturen, Punktion und Aspiration des Blaseninhalts; es wird eine reichliche Menge trüber, brauner Flüssigkeit angesaugt. Die Palpation weist einen Stein im Blasenhals nach, derselbe lässt sich in die Blase drücken. Eröffnung der Blase im Fundus durch Längsschnitt, Austrocknung der Blase mittelst trockener Gazestreifen. **Extraktion von**

2 schwarzen Steinen, einem haselnussgrossen und einem gut kirschkerngrossen, sofort Gallenfluss. Einnähung der Blase ins Peritoneum parietale, dann Knopfnähte des Peritoneum parietale bis zum unteren Wundwinkel, Muskelfazienknopfnähte, Hautnähte. Einführung eines dicken Schlauches in die Blase, Gazetamponade auf die die Blase an das Peritoneum fixierenden Nähte. Verband.

Verlauf: Es fliesst ständig Galle, die Temperatur bleibt stets in normalen Grenzen. Am 24. 8. wird der erste Verbandwechsel vorgenommen, die genähte Wunde ist p. p. verheilt, die Fäden werden entfernt, der Schlauch, welcher sehr dünnwandig, durch langes Kochen ganz erweicht war, herausgezogen. **Es gelang nicht wieder in die Gallenblase hineinzukommen und daher wurde bis auf ihre Öffnung ein Tampon eingelegt. Beim nächsten Verbandwechsel am 27. 8. keine Galle im Verband. Man gelangt leicht in die Blase und weist mit der Sonde einen Stein im Blasenhals nach; derselbe lässt sich nicht entfernen.** Schlauch in die Blase. Verband. Galle fliesst nicht. 31. 8. Verbandwechsel, **Stein in Trümmern zum Teil entfernt. 4. 9. Reste des Steins extrahiert,** reichlicher Gallenfluss, seitdem häufige Verbände. Schlauch weggelassen am 10. 9. Häufiger Verbandwechsel wegen Durchtränkung mit Galle. Beschwerdefrei mit noch fliessender Gallenfistel nach Hause entlassen am 17. 9. 98. Pat. soll sich zu Hause weiter verbinden lassen. Stellt sich im Dezember geheilt vor.

Epicrise: Nach der Operation hatte man die Ueberzeugung, dass alle Steine entfernt waren; jedenfalls war der ductus cysticus offen, denn es floss Galle. Und doch war ein Stein übersehen worden. Fast wäre die Gallenfistel geheilt und der Stein wäre an Ort und Stelle geblieben.

Nr. 15. H. K., 36j. Oberwärter aus Dresden.
Aufgen. 4. 5. 1898.
Operiert: 7. 5. 1898. Cystostomie.
Entlassen: 28. 5. 1898. Geheilt.

Anamnese: Eltern gestorben, Vater starb an Lungenkrankheit, Mutter an Schlaganfall. 3 noch lebende Geschwister sind gesund, 4 gestorben. Pat. seit 5 Jahren verheiratet, 2 gesunde Kinder. Immer gesund bis zum 28. Lebensjahre. Im Herbst 1892 nach Genuss frischen Obstes starke Schmerzen in der Magengegend, krampfartig, ausstrahlend nach der rechten Seite. Tiefes Atemholen sehr schmerzhaft. In 2 Stunden Anfall vorüber. Kein Erbrechen. Der Stuhl war immer regelmässig, braun gefärbt. Blut und Schleim nie bemerkt. Die Anfälle wiederholten sich in Pausen von 1—6 Monaten. 1894 3 Wochen lang, oft den ganzen Tag anhaltende, krampfartige, ziehende Schmerzen in der Magengegend. Druckempfindlichkeit der rechten Seite, Unbehagen in der Magengegend, ab und zu bitteres Aufstossen. 1895 nach einem Anfall dunkelgelber Harn, beim Schütteln gelbschaumig. Pat. untersucht den Stuhl, ein erbsengrosser, vielkantiger, gelber, harter

Stein wird gefunden. Bei einem späteren Anfall gingen 18 kleine Steine auf einmal ab. 1897 im August geht Pat. 4 Wochen zur Kur nach Karlsbad, darnach Erleichterung bis Anfang 1898, wo die Anfälle in alter Weise auftreten. 14. 4. 8 Stunden langer Anfall, darnach Abgang eines Steines. Mit der Zeit hat Pat. gegen 70 Steine gesammelt. Appetit und Schlaf war immer unregelmässig. 20 Pfund Körpergewichtsabnahme. Kein Fieber.

Befund: Mittelgrosser, hagerer Mann. Organbefund normal, Harn desgleichen, nicht ikterisch. Geringe Druckempfindlichkeit in der Gallenblasengegend. Kein Tumor, keine Lebervergrösserung.

Diagnose: Die Diagnose wird auf Steine in der Gallenblase gestellt ohne Cysticusverschluss. Jetzt Ruhe in der Gallenblase.

Operation: Die Indication zur Operation wird durch die soziale Stellung des Pat., der schwer arbeiten muss, gegeben. Operation am 7. 5. 1898 unter **Schleich's Lokalanästhesie. Dauer 1½ Stunden,** Längsschnitt im rechten Musculus rectus abdominis vom Rippenbogen abwärts bis etwas über Nabelhöhe. Die mittelgrosse Gallenblase tritt gleich zu Tage; sie ist mit dem Magen verwachsen, stumpfe Lösung der Adhäsionen. Aspiration von dicker Galle. Kleiner Längsschnitt in den Fundus nach Schutz der Bauchhöhle durch Compressen, Entfernung von 154 gelben kantigen erbsengrossen Steinen, es fliesst Galle. temporäre Tamponade der Blase, Einnähung derselben, im unteren Wundwinkel 2 Durchstichknopfnähte, darüber Peritonealfasciennähte, im übrigen Hautnähte, Gazetamponade auf die Fixationsfäden der Gallenblase um das jetzt eingeführte Gummirohr. Verband.

Verlauf: Ziemlich ungestört, die höchste Abendtemperatur wird am 9. 5. mit 38,2° erreicht. Galle fliesst stets. Der erste Verbandwechsel am 16. 5. zeigt die Wunde per pr. verheilt, die Fäden werden herausgenommen. Nach weiteren 5 Verbänden wird Pat. mit noch bestehender Gallenfistel und granulierender Wunde entlassen. Laut brieflicher Mitteilung vom 21. 6. 1898 hat sich die Gallenfistel seit 12. 6., der Rest der Wunde seit 13. 6. 1898 vollständig geschlossen. Herr K. bemerkt weiter, dass es ihm recht gut ginge und er sich wohl fühlte, Beschwerden hätte er nicht mehr.

Epicrise: Ich habe den Pat. im Jahre 1898 während einer Nachkur in Karlsbad oft getroffen: er ist vollständig frei von Beschwerden.

Die Operation verlief unter Schleich'scher Anästhesie gut; vom Bauchwandschnitt hat er überhaupt nichts gemerkt. Bei der Lösung der Adhäsionen bekam Patient Magendrücken und Erbrechen. Wo keine Adhäsionen vorliegen, der Cysticus frei ist, kann man die Lokalanästhesie anwenden, sonst muss man immer die allgemeine Narkose benutzen, da eine Abtastung des Cysticus und Choledochus ausserordentlich schmerzhaft ist. Versäumt man die Palpation

der Gallengänge, wird man häufig, wie bei der zweizeitigen Cystostomie, nur unvollkommene Heilungen erzielen.

Nr. 16. R., 33 j. Sattlermeistersfrau aus Westeregeln.
Aufgen.: 14. 5. 1894.
Operiert: 15. 5. 1894. Cystostomie.
Entlassen: 21. 6. 1894. Geheilt.

Anamnese: Seit 4 Jahren „Magenkrämpfe", seit 13 Tagen fortwährend heftige Schmerzen. Stuhlgang grau, geringer Ikterus. Am 11. 5. im Stuhlgang ein linsengrosser Stein. Am 14. 5. nach Ricinusöl brauner Stuhlgang mit 3 kleinen Steinchen. Da sich annehmen lässt, dass nunmehr der Choledochus frei ist, Pat. aber „gründlich kuriert" sein will, wird zur Operation geschritten.

Operation: 15. 5. 1894. Incision im rechten musc. rect. abd. Adhäsionen zwischen mittelgrosser Gallenblase und Magen. Trennung. Hals der Gallenblase divertikelartig erweitert. In ihr 30 Steine, darunter 2 grosse. **Choledochus anscheinend frei.** 150 gr. Äther, vorher Morphium-Atropin. Dauer der Operation 1 Stunde.

Verlauf: Fieberfrei, **der Gallenfluss ist stets sehr profus, so dass die Erholung der Pat. langsam vorwärts schreltet. Die äussere Fistel wird am 5. 6. durch einen Stöpsel verschlossen — es treten Schmerzen dabei auf, so dass der Stöpsel entfernt werden muss. Darauf wird der Stuhlgang brauner gefärbt, die Gallensekretion lässt nach. Im Stuhlgang wird ein linsengrosser Stein aufgefunden.** Mit fast geschlossener Fistel wird Pat. am 21. 6. entlassen, laut brieflicher Mitteilung des Herrn Dr. Schiele am 25. 7. ist die Fistel zu, das Allgemeinbefinden vorzüglich.

Epicrise: Ich habe immer den Rat gegeben, während des Durchwanderns von Steinen durch den Choledochus nicht zu operieren. Ist die Fistel angelegt, und noch ein Stein im Choledochus, so fliesst alle Galle aus der Fistel, denn es fehlt die vis a tergo, um den Stein im Choledochus in den Darm zu treiben. Man kann sich in diesem Falle mit dem Stöpselexperiment helfen, doch ist es besser, ehe man operiert, so lange zu warten, bis man sicher ist, dass der Choledochus frei ist. Im obigen Fall war ein linsengrosser Stein im Choledochus übersehen worden, der dann durch das Stöpselexperiment herausgetrieben wurde. **In diesem Fall hatte also das Experiment einen curativen Erfolg!** Pat. ist vor 10 Jahren operiert, heute würde ich mit der Operation noch längere Zeit warten, bis ich sicher wäre, dass der Choledochus auch wirklich frei sei.

Nr. 17. Ch. S., 49 j. Kaufmannsfrau aus Ekaterinoslaw (Russland).

Aufgen.: 6. 3. 1903.

Operiert: 8. 3. 1903. Cystostomie nach Resektion des Gallenblasen-Fundus.

Entlassen: 3. 4. 1903. Geheilt.

Anamnese: Pat. hat als Kind Typhus überstanden.

Seit etwa 20 Jahren besteht bei Pat. angeblich eine Vergrösserung der Leber. Magenkatarrh hat schon jahrelang bestanden. Vor 14 Jahren hat Pat. 1/2 Jahr lang an Magenkrämpfen und Erbrechen gelitten. Im Mai 1902 plötzlich kolikartige Schmerzen in der Gegend der Magengrube und im Rücken, welche eine Nacht anhielten und sich 2—3 Tage lang wiederholten. Zugleich bestand Fieber.

Zwei Monate später stellte sich bei Pat., ohne dass Schmerzen sich eingefunden, allgemeine starke Gelbsucht ein. Stuhl war weiss (Steine wurden in demselben nie gefunden). Urin war bierbraun. Alle 2—3 Tage trat Fieber (39—40°) auf. Auch bestand starkes Hautjucken. Die Fieberanfälle wurden dann weniger häufig und das Fieber niedriger. Seit 6 Monaten steigt die Körpertemperatur alle 8—14 Tage nur noch bis auf ca. 38°. Die Gelbsucht wurde etwas weniger intensiv. Der Stuhl war teils weiss, teils grau, niemals aber richtig gefärbt. Pat. hat keine Schmerzen in der Lebergegend, auch keine Kolikanfälle gehabt, doch hat sie ab und zu etwas Druck und Stiche in der Lebergegend und wird ihres Lebens nicht mehr froh, fühlt sich nie wohl. Pat. ist mit Karlsbader Wasser, Vichy-Wasser, heissen Umschlägen, Klystieren und mit Medizin behandelt worden.

Herr Dr. Notkin-Kiew sendet uns die Pat. zu.

Befund: Stark ikterische Frau. Leber gross, gesenkt, unterer Rand in Nabelhöhe., Gallenblasengegend wenig druckempfindlich. Herz und Lunge gesund. Milz nicht palpabel. Urin enthält mässige Menge Eiweiss, viel Gallenfarbstoff.

Diagnose: Steine im Choledochus.

Operation: 8. 3. 03. Wellenschnitt. Leber sehr gross, unterer Rand steht in Nabelhöhe. Gallenblase von Lebergewebe bedeckt, ist mit Steinen prall gefüllt und mit Netz und Duodenum verwachsen. Lösung. 3 Unterbindungen. Im Choledochus, der einen völlig normalen Eindruck macht, wird kein Stein gefühlt. Das Foramen Winslowii ist auf. Auch an der papilla duodeni fühlt man keine Steine. Das Pankreas ist normal. Der Befund ist ganz wider Erwarten. Die Gallenblase wird eingestochen, es entleert sich durch Aspiration trübe Galle. Incision der Gallenblase am Fundus, der sehr morsch ist. Extraktion von ca. 20 teils haselnussgrossen leicht zerbrechlichen Steinen. **Der Fundus der Gallenblase wird abgetragen und die Gallenblase bis zu ihrer Mitte von dem Leberbett abgelöst. Hier stösst man auf einen bleistiftstarken Strang, bei dessen leichter Einritzung trübe Galle in grosser Menge abfliesst. Es handelte sich um einen Hepa-**

ticusast. Eine Uterussonde lässt sich vom Leberbett aus in den rechten Leberlappen ca. 5 cm vorschieben, ebenso vom Leberbett aus in die Gallenblase. Aus der Leber fliesst zuerst trübe, dann ganz helle Galle. Bei weiterer näherer Betrachtung wird ein zweiter, ebenso starker Ast, etwa 1½ cm tiefer freigelegt. Von der Gallenblase aus lässt sich auch dieser gut sondieren. Alle diese Massnahmen sind sehr leicht, da die Leber sich vollständig umkippen lässt und man bequem an ihrer unteren Fläche arbeiten kann. Cysticus ist frei, leicht sondierbar, die Sonde dringt in den Choledochus vor bis in den retroduodenalen Teil. Der zur Hälfte stehen gebliebene Rest der Gallenblase wird mit einem dünnen Gummischlauch versehen und durch eine dichte Naht wasserdicht verschlossen. Tamponade auf das Leberbett und die Gallenblasennaht. Naht der übrigen Bauchwunde. Dauer der Operation 55 Min. Puls hinterher gut. Chloroformnarkose gut.

Verlauf: Gut.

10. 3. 03. Galle läuft die ersten 4 Tage nicht.

12. 3. 03. Galle läuft etwas.

13. 3. 03. Führt ab. Befinden gut. Reichlich brauner Stuhl.

15. 3. 03. Verband ziemlich stark mit Galle durchtränkt. 1. Verbandwechsel. Entfernung der unteren Tampons, welche sehr lose sitzen. Tampons stark mit etwas stinkendem Sekret durchtränkt, hinter den Tampons etwas Sekretverhaltung. Ausspülung. Wunde sieht gut aus. Tampons im Leberbett bleiben liegen. Tamponade, Verband. Temp. abends 38,2. Nach Lösung der untern Tampons beginnt klare Galle durch das Rohr tropfenweise abzufliessen.

16. 3. 03. Verband etwas mit Galle durchtränkt. Verbandwechsel. Wiederum Wechsel der unteren Tampons. Aus der Gallenblase entleert sich beim Ausspülen stinkende trübe Galle. Tamponade. Verband. Galle läuft nicht durchs Rohr. Rohr gekürzt. Stuhl braun. Befinden gut.

18. 3. 03. Temp. mittags 37,6, abends 38,4. Etwas Schmerzen an der Wunde. Verband trocken. Verbandwechsel. Entfernung sämtlicher Tampons. Aus der Tiefe entleert sich aus der Gallenblase dicke trübe und stinkende Galle. Ausspülung. Tamponade. 2 etwas vereiterte Nähte werden entfernt.

19. 3. 03. Temp. 37,5, abends 38,2. Klagen über Schmerzen an der Wunde. Verbandwechsel. Verband ziemlich stark mit Galle durchtränkt. Wunde sieht rein aus. Galle fliesst durch das kurze Drainrohr. Tamponade. Verband.

20. 3. 03. Fieberfrei. Verband trocken. Befinden gut. Wenig Schmerzen an der Wunde.

23. 3. 03. Verband heute mit Galle durchtränkt. Verbandwechsel. Entfernung der Nähte. Galle läuft ganz klar durch das Rohr. Wunde sieht gut aus. Temp. 37,8—38,2.

24. 3. 03. Verband stark mit Galle durchtränkt. Verbandwechsel. Entfernung des kurzen Rohres und eines Teiles der langen Fäden. Galle läuft klar. Ausspülung. Tamponade. Verband. Steht auf.

27. 3. 03. Verband 3 Tage trocken. Heute mässig mit Galle durchtränkt. Verbandwechsel. Weitere lange Fäden entfernt. Wunde sieht gut aus, verkleinert sich schnell. Ausspülung der Gallenblase mit Spülkatheter. Es fliesst klare Galle. Tamponade. Verband. Temperaturen dauernd normal.

30. 3. 03. Letzte lange Fäden entfernt, Galle läuft wenig.

2. 4. 03. Verbandwechsel. Verband trocken. Galle läuft nicht mehr. Wundtrichter sehr klein und nicht mehr tief. Man gelangt nicht mehr in die Gallenblase. Beim Ausspülen der Wundhöhle fliesst keine Galle mehr. Tamponade. Verband.

3. 4. 03. Pat. wird mit kleinem, gut granulierendem Wundtrichter als geheilt entlassen.

Epicrise: **Der Fall ist ein Unikum. Eine Einmündung von so starken Hepaticusästen direkt in den Fundus der Gallenblase ist nirgends beschrieben.** Es handelt sich sicher um eine angeborene Missbildung, und es ist nicht denkbar, dass erst während der Gallensteinkrankheit die Gänge entstanden sein sollen. Mehrere Möglichkeiten kommen in Betracht.

1. Pat. hat zwei normale Hepaticusäste und einen normalen Choledochus, dazu nebenbei zwei direkt in die Gallenblase mündende Hepaticusgänge. (Fig. 1.)
2. **Pat. hat statt des rechten Hepaticusastes die beiden Hepaticusäste, die direkt in die Gallenblase münden, einen normalen linken Hepaticusast, Choledochus normal.** (Fig. 2.)
3. Pat. hat weder einen linken noch rechten normalen Hepaticusast, sondern sämtliche Galle fliesst durch die beiden in die Gallenblase mündenden Hepaticusäste, von hier durch den Cysticus in den Choledochus. (Fig. 3.)

Für mich ist die Annahme unter 2 am wahrscheinlichsten. Ich hatte keine Gründe, den sonst ganz normalen Choledochus zu incidieren, sonst hätte ich durch Sondierung vielleicht die Sachlage klären können. **Aber der Krankheitsverlauf spricht für die Erklärung 2.** Pat. hatte eine akute Entzündung der prall mit Steinen gefüllten Gallenblase durchgemacht. Dadurch war der Abfluss der Galle aus dem rechten Leberlappen gestört. Würden die Verhältnisse sein wie in Nummer 1, so hätte Pat. überhaupt keinen Ikterus bekommen, würden sie so sein wie unter Nummer 3, so wäre schwerster Ikterus eingetreten und Pat. hätte nicht noch 7 Monate gelebt. Wie dem auch sei, der Fall ist für die Ausführung und Technik der Ectomie von grosser Be-

Fig. 1.

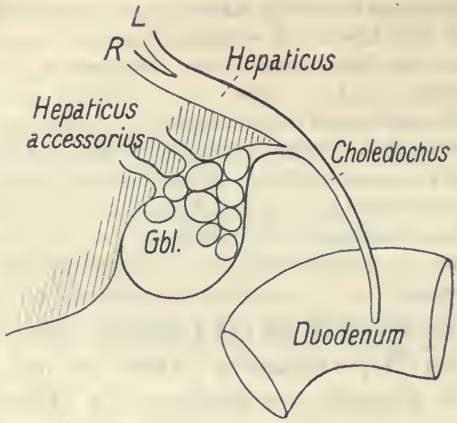

Fig. 2.

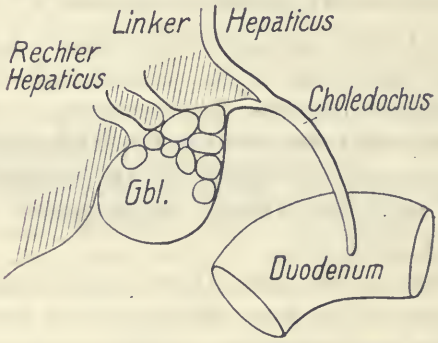

Fig. 3.

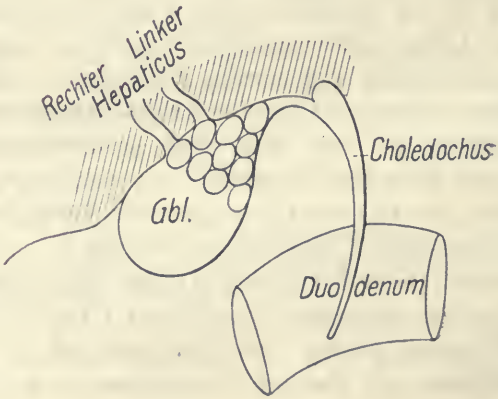

deutung. Hätte man die Gallenblase ganz exstirpiert und lagen die Verhältnisse wie unter 2 (wie ich das annehme), so hätte man einfach den rechten Hepaticusast abgeschnitten. Bei der Anordnung, die im Gallensystem herrschte, wäre es ja möglich gewesen, dass der anfänglich grosse Gallenausfluss mit der Zeit sistiert hätte und die Galle sämtlich durch den linken Hepaticusast in den Choledochus gelangt wäre, oder man hätte durch eine Anastomose zwischen Lebernische und Duodenum den Gallenabfluss in den Darm wieder herstellen können. Besser war es aber jedenfalls, dass man die Gallenblase samt den einmündenden Hepaticusästen erhielt und sich mit einer Cystostomie begnügte. Der Choledochus selbst war, wie die genaue Besichtigung — die Palpation ist weniger zuverlässig — ergab, bestimmt bei der Entstehung des Ikterus unbeteiligt. Der Choledochus machte einen durchaus normalen Eindruck, keine Spur von Entzündung, keine Adhäsion in der Tiefe, Foramen Winslowii frei.

Ich habe in der Literatur (bei Courvoisier und Langenbuch) keinen Fall gefunden, der dem meinigen gleicht. Nur bei Courvoisier ist etwas ähnliches verzeichnet. Von einer ganz eigenartigen abnormen Anordnung der gesamten Gallenkanäle berichtet Crucknell: In die obere Wand der kleinen Gallenblase mündete mit weiter Öffnung der gemeinsame Hepaticus, der kurz vorher vom linken Leberlappen dessen betreffenden Gang aufgenommen hatte. Aus dem Fundus der Blase entsprang ein Kanal, welcher zugleich Cysticus und Choledochus war, indem er die Leber mit dem Duodenum verband. Alle Galle musste also hier die Gallenblase passieren, um in den Darm zu gelangen.

In meinem Falle musste nur die Galle des rechten Leberlappens die Gallenblase passieren, wenigstens nehme ich das an; eine völlig richtige Erklärung des Falles wäre nur durch die Sektion möglich gewesen. Die Pat. war so verständig, sich dieser durch Überstehen der Operation zu entziehen*), aber ich habe Herrn Dr. Notkin in Kiew gebeten, den Fall im Auge zu behalten und bei einem — hoffentlich noch lange ausbleibenden — Exitus durch die Sektion die gewünschte Aufklärung zu bringen.

---

*) Pat. teilte im Februar 1904 mit, dass es ihr **sehr gut** gehe. (Anm. während der Korrektur.)

Nr. 18. K. P., 50j. Lebensversicherungsdirektor aus Schöneberg.

Aufgen.: 10. 9. 1903.
Operiert: 14. 9. 1903. Cystostomie. Appendicectomie.
Entlassen: 28. 10. 1903. Geheilt.

Anamnese: Pat. ist verheiratet, hat keine Kinder.

Mutter hat früher an Magenkrämpfen gelitten, leidet jetzt viel an krampfartigen Rückenschmerzen.

Pat. ist immer gesund gewesen.

April 1902 bekam Pat. Beschwerden nervöser Natur, Schwindel, Kopfschmerzen, Schmerzen in den Waden, allgemeine Mattigkeit nach psychischen Aufregungen. Pat. wurde 6 Wochen lang von einem Nervenarzt massiert und zwar mit Knetmassage des Unterleibes, da es sich um eine Krankheit des Leibes handele. Danach Kur in Kissingen. Dort Wohlbefinden, nur litt Pat. etwas an Verstopfung.

Ende September 1902 begannen jedoch wieder die alten Beschwerden (Schwindel etc.). Darauf Behandlung bei einem Magenspezialarzt.

Mitte November 1902 plötzlich eine Nacht hindurch in der Lebergegend dumpfe, drückende Schmerzen, die bis in den Rücken ausstrahlten. Gleicher Anfall 3—4 Tage später. Kein Erbrechen, kein Fieber, keine Gelbsucht. Angeblich Stuhl damals weiss, Urin aber dabei hell. Stuhl stets breiig, „wie in Gärung". Danach wieder völliges Wohlbefinden.

März, April und Mai 1903 je einmal ein gleicher, jedoch viel milderer Anfall.

Ende Juni Kur in Karlsbad. Dort die Kolikanfälle häufiger, während 4 Wochen 6—8 Mal, jedoch ziemlich milder Art. Einmal dabei Erbrechen. Auch ab und zu kurze zuckende Schmerzen im Rücken wie elektrische Schläge. Dazwischen Wohlbefinden.

Ende Juni und Anfang August neue leichte Anfälle. Anfang August bemerkt Pat. eine Geschwulst in der Gallenblasengegend.

Letzte leichte Anfälle am 4. und 7. September. Darauf riet Herr Dr. Hertzberg-Berlin zur Operation und sandte uns Pat. zu.

Anfang Juni wurde im Magen des Pat. abnorm viel Schleim und Salzsäure festgestellt.

Zur Zeit, etwa seit 8 Tagen, hat Pat. dauernde Schmerzen etwa handbreit unterhalb des rechten Rippenbogens.

10. 9. 03. Temp. abends 37,8.
11. 9. 03. Temp. morgens 37,8 abends 38,0.
12. 9. 03. Temp. morgens und abends 37,7.
13. 9. 03. Temp. morgens 37,8, abends 38.0.

Befund: Wenig schmerzhafter, hühnereigrosser Tumor der Gallenblase, ziemlich weit nach rechts hinübergelagert. Darunter in der Ileocoecalgegend Druckempfindlichkeit. Leber etwas vergrössert,

deutlich palpabel. Kein Ikterus. Im Urin Spuren von Eiweiss, kein Gallenfarbstoff, kein Zucker.

Diagnose: Entzündlicher Hydrops der Gallenblase (Appendicitis catarrhalis acuta?)

Operation: 14. 9. 03. Gute Sauerstoff-Chloroform-Narkose. Dauer 70 Min., 45 gr. Chloroform. **Wellenschnitt mit völliger Durchtrennung der musc. rect. abd., da die Gallenblase weit nach rechts liegt.** Gallenblase sehr gross, gespannt, enthält dünnen, gallig gefärbten Eiter und ca. 50 erbsengrosse Steine. Im Hals der Gallenblase, der sehr verdickt ist und sich wie eine Portio uteri anfühlt, ein walnussgrosser Stein, der sich aber leicht funduswärts drücken lässt. Cystostomie mit Draht. Appendix geschwollen, enthält Kot, ist im Stadium akuter katarrhalischer Entzündung. Appendicectomie. Dauer dieser Operation kaum 10 Min.

Verlauf: Gut.

28. 10. 03. Wunde fast ganz geschlossen. Nur noch Spuren von Galle im Verband. Wird geheilt entlassen. Muss noch einige Male vom Hausarzt verbunden werden.

Epicrise: Es machte auf mich den Eindruck, als ob eine Infektion der Gallenblase und des Appendix vorlag, die vielleicht auf eine und dieselbe Ursache zurückzuführen ist. **Bei dem geschwollenen Hals der Gallenblase ist in solchen Fällen einer Ectomie zu widerraten.** Dass man die kranke Appendix mitentfernt, versteht sich ganz von selbst.

Nr. 19. M. D., 38j. Gastwirtsfrau aus Pabstorf.

Aufgen.: 12. 3. 1904.

Operiert: 13. 3. 1904. Cystostomie. Appendicectomie.

Entlassen: 26. 4. 1904. Geheilt.

Anamnese: Mutter hat an Magenkrämpfen gelitten, Schwester wegen Gallensteinen in Braunschweig operiert. War immer gesund bis vor 6 Jahren, wo sie eine schwere Blinddarmentzündung durchmachte; damals 8 Wochen bettlägerig. Seit 5 Jahren etwa jährlich einmal Magenkrampf, bei welchem 6 Wochen bettlägerig. Vor 6 Tagen Anfall von Magenkrampf mit Schüttelfrost und Fieber, der aber am andern Tage vorüberging; danach wieder Fieber bis 40° und Fröste. Herr Dr. Klavehn schickt die Pat. wegen schwerer akuter eitriger Cholecystitis zur Operation.

Befund: 39,5° C. Fieber; prall gespannter sehr druckempfindlicher Tumor der Gallenblase. Am 13. 3. 03 morgens 38,5° C. Tumor weniger empfindlich.

Vor der Aufnahme: Kein Ikterus, keine Leberschwellung, Tumor der Gallenblase.

Bei der Aufnahme: Kein Ikterus, keine Leberschwellung, Tumor der Gallenblase. Urin frei.

Diagnose: Serös-eitrige Cholecystitis.

Operation: 13. 3. 04 in Beisein der Herren Dr. Klavehn-Pabstorf und Dr. Dwight M. Lewis-Baltimore. Gute Chloroform-Sauerstoff-Narkose, 65 gr. Dauer der Operation 55 Minuten. Wellenschnitt. Gallenblase sehr gross, prall gespannt, mit Netz locker verwachsen. Lösung. Appendix geschrumpft, eng, wird entfernt. **Typische Cystostomie nach der Drahtmethode. Der Cysticus sehr wandverdickt, so dass es schwer ist, zu entscheiden, ob noch Steine dort stecken. Inhalt der Gallenblase trüber Schleim, eitrige Galle. Wand der Gallenblase sehr verdickt.** Es werden im ganzen ca. 20 Steine von Haselnussgrösse entfernt.

Verlauf: Fieberfrei.

16. 3. Gallenfluss beginnt, ziemlich trübe Galle.

18. 3. Führt ab.

24. 3. Galle läuft reichlich, vollkommen klar.

28. 3. Verbandwechsel. Entfernen aller Cystostomiefäden und Drähte und sämtlicher Hautnähte. Wunde absolut reizlos. **Beim Ausspülen der Gallenblase ein kantiger Stein ausgespült.**

30. 3. **Beim Ausspülen der Gallenblase wieder ein Stein entfernt.**

3. 4. **Wieder ein Stein, anscheinend der letzte ausgespült.** Pat. steht auf.

5. 4. **Beim Ausspülen kommt noch ein kantiger Stein zu Tage.** Galle läuft jezt sehr gut.

9. 4. **Noch ein grösserer Stein in Trümmern extrahiert und die Trümmer durch Ausspülen entfernt.** Galle läuft.

21. 4. Nachdem bisher noch sehr reichlich Galle gelaufen ist, hat sich jetzt die Gallenfistel nahezu ganz geschlossen.

24. 4. Geheilt entlassen; es besteht nur noch kleine Granulation. Herr Dr. Klavehn übernimmt die Nachbehandlung. **Nachdem 8 Tage die Fistel geschlossen war, bricht sie wieder auf. Es entleert sich trübe Galle. Bei Sondierung findet man keinen Stein.** Ausspülung der Gallenblase. Nach 3 Tagen Fistel geschlossen. Befinden sehr gut.*)

Epicrise: Ich habe gerade diesen Fall auf die Möglichkeit einer Ectomie geprüft. Da aber in solchen Fällen der Cysticus sehr wandverdickt und die Leber sehr blutreich ist, dürfte die Technik nicht leicht sein. Auch die Infektionsgefahr ist nicht gering. Lässt man die Gallenblase geschlossen, so kann sie intra operat. leicht platzen; entleert man sie, so ist eine Infektion immerhin möglich. — Ich meine, dass die Cystostomie der Indikation — der Entleerung des Eiters — völlig genügt und das ist die Hauptsache. Ich sage in solchen Fällen stets den Angehörigen, dass nicht immer eine Operation genügt, sondern manchmal noch nach Wochen eine zweite nötig wird. — Während der Nachbehandlung wurden noch einige Steine entfernt. Bei

*) Pat. fühlt sich zur Zeit völlig wohl. Gallenfistel fest geschlossen. (Anmerkung während der Korrektur.)

Wiederkehr der Entzündung wäre es leicht, die Narbe zu spalten und die Gallenblase auszuspülen.

b) Cystostomie mit nur teilweiser Einnähung der Gallenblase in die Bauchwunde und gleichzeitiger Tamponade.

Nr. 20. S. K., 52 j. Rentiersfrau aus Dessau.
Aufgen.: 9. 10. 1902.
Operiert: 12. 10. 1902. Laterale Cystostomie.
Entlassen: 20. 11. 1902. Geheilt.

Anamnese: Seit ca. 20 Jahren hat Pat. „Magenkrämpfe", Schmerzen im Oberbauch, besonders rechts, ein beengendes, atemraubendes Gefühl um die Taille; die Schmerzen gehen zum Rücken und zwischen die Schulterblätter, dabei Übelkeit, Erbrechen, Schwächegefühl, nie Ikterus. Vor ca. 15 Jahren Hämorrhoidenoperation. Vor ca. 10 Jahren häuften sich die Koliken, sie kamen monatelang mehrmals in der Woche, Pat. lag meist einige Tage lang zu Bett, erholte sich aber immer bald wieder. Später kamen die Anfälle seltener. Vor 4 Jahren Fall von einer hohen Leiter, Pat. schlug mit dem Kopf an eine Schrankecke, seitdem hat sie öfter Neuralgieen und ist sehr nervös. In der Rekonvalescenz kamen die Anfälle wieder viel häufiger, nachher seltener, in den letzten Jahren etwa alle 2 Monate. In der letzten Zeit fühlte sie dauernd Unbehagen, der letzte Anfall kam vor 4 Wochen, er war sehr schwer, dauerte 13 Stunden. Die Schmerzen sassen mehr nach rechts und waren viel heftiger als sonst. Pat. lag 14 Tage zu Bett, es kamen öfters kleine Schmerzattacken, aber keine ausgesprochenen Koliken. In den ersten 8 Tagen hatte sie Fieber, nachts fast regelmässig einen Schüttelfrost. Das Unbehagen in der Gallenblasengegend ist sie nicht mehr losgeworden. Sie hat an Gewicht und Kräften verloren.

Pat. hat mehrmals Karlsbader Wasser getrunken, in Karlsbad war sie nicht. In den Anfällen bekam sie häufig Morphium. Herr Dr. Klauder-Dessau riet ihr zur Operation.

Befund: Schmerzhafte Resistenz der Gallenblasengegend. Kein Ikterus, keine Leberschwellung. Am 10. und 11. 10 nachts kurze Koliken mit Neigung zum Erbrechen. Kein Fieber. Urin frei.

Diagnose: Chron. Cholecystitis (wahrscheinlich Empyem).

Operation: 12. 10. 02. Wellenschnitt. Starker panniculus adiposus. Leber normal. Gallenblase mässig gross, prall gespannt, mit Netz verwachsen, enthält Eiter und 5 haselnussgrosse und 20 kleinere Steine. Cystostomie. **Suspension der Gallenblase lateral am Perit. pariet., die mediale Fläche wird tamponiert.** Naht der Bauchdecken. Verband. Dauer der Operation 35 Min. Gute Chloroform-Narkose.

Verlauf: Abends einmal Erbrechen.

13. 10. 38,3. Puls 70. Kein Erbrechen mehr, Leib weich. Zunge feucht. **Es läuft noch keine Galle aus dem Rohr,** auch der Verband ist trocken. Kein Urin. Katheterisieren. 38.5.

14. 10. 38,4. Puls 72. 38,2.

15. 10. 37,7. Puls 72. Urin spontan. **Gallenfluss mässig.**

17. 10. Abführen.

25. 10. Verbandwechsel. Herausnahme der Tampons und Nähte. Ausspülung der Gallenblase.

28. 10. Herausnahme der letzten Nähte.

2. 11. Aufstehen.

20. 11. Geheilt entlassen.

Epicrise: Ein typischer Fall von Empyem der Gallenblase. Kein Ikterus, fortwährendes Unbehagen in der Gallenblasengegend.

Nr. 21. C. N., 30 j. Kaufmann aus Osnabrück.

Aufgen.: 20. 1. 1903.

Operiert: 22. 1. 1903. Laterale Cystostomie. Hepatopexie.

Entlassen: 24. 2. 1903. Geheilt.

Anamnese: Vor 10 Jahren bekam Pat. einen Kolikanfall, der anfangs für Magenkrampf gehalten wurde. Es bestanden 10—12 Stunden andauernde kolikartige Schmerzen in der Gegend des Magens und der Magengrube. Es traten dann zunächst alle 3—4 Tage, später etwa alle 14 Tage neue gleichartige Anfälle auf, bis Pat. im Herbst vor 10 Jahren eine Kur in Karlsbad durchmachte, die guten Erfolg hatte. Die Anfälle traten seltener auf (Pat. war bis zu $^3/_4$ Jahr frei von Anfällen) und waren weniger heftig, dauerten auch kürzere Zeit (nur bis zu $^1/_4$ Stunde). Pat. machte dann noch eine Kur in Neuenahr und dann fast jedes Jahr eine solche in Karlsbad durch. In den Zwischenzeiten zwischen den Anfällen war Pat. immer völlig wohl und frei von jeglichen Beschwerden.

Im Frühjahr 1902 bekam Pat., der sich beim Radfahren eine Wunde zugezogen hatte, eine allgemeine Blutvergiftung (Fieber bis über 39°). Nach 14 Tagen bekam Pat. dabei einen heftigen Kolikanfall mit leichter Gelbsucht. Das Fieber stieg nunmehr auf 41,5° und dauerte noch 4 Tage. Pat. erholte sich danach wieder ziemlich schnell. Jedoch traten jetzt wieder häufiger Kolikanfälle auf; die Schmerzen dabei bestanden jetzt auch namentlich in der Lebergegend. Im Herbst machte Pat. wieder eine Kur in Karlsbad durch.

Im November 1902 wiederum ein sehr heftiger, mehrtägiger Kolikanfall mit Gelbsucht und Fieber bis 40,6°. Danach wurde ein etwa erbsengrosser Stein im Stuhl gefunden. Im Dezember darauf zunächst ein leichterer Anfall und Weihnachten wieder ein heftiger mit Gelbsucht und Fieber bis über 39,0, der 3—4 Tage dauerte und bei dem sehr heftige Schmerzen an einer talergrossen Stelle in der Gegend der Gallenblase bestanden. Seit November hat Pat. jetzt andauerndes

Druckgefühl und Unbehagen in der Lebergegend. Die Leber soll zur Zeit der letzten Karlsbader Kur geschwollen gewesen sein. Gelbsucht zeigte sich vor 3—4 Jahren zum erstenmal, wobei erst einige Tage nach ihrem Auftreten eine Kolik folgte. Auch ist die Gelbsucht immer nur leicht gewesen. Es wurden mehrmals kleine Steinchen gefunden, zuletzt der grösste etwa erbsengross im November 1902. Der Stuhl ist angeblich nicht entfärbt gewesen. Fieber bei den Anfällen stellte sich seit dem Anfall im Frühjahr vorigen Jahres ein. Die Anfälle selbst traten zu verschiedenen Tageszeiten auf, die Schmerzen begannen jedesmal an anderen Partien des Rumpfes, teils im Rücken, teils im Leib, in der Magen- oder Lebergegend. Behandelt wurde Pat. mit Karlsbader Wasser, Morphium und Morphiumatropin-Einspritzungen, Opium und Opium-Stuhlzäpfchen.

Befund: Leber nicht vergrössert. In der Gegend der Gallenblase in der Tiefe eine deutliche, harte, rundliche Resistenz, welche sehr druckempfindlich ist. Keine Gelbsucht. Urin frei.

Diagnose: Empyem der Gallenblase sehr wahrscheinlich.

Operation: 22. 1. 03. Wellenschnitt. Leber normal. Gallenblase liegt tief, mit Netz verwachsen, enthält Eiter und Schleim und ca. 40 kleine und 3—4 haselnussgrosse Steine. Hals der Gallenblase und Cysticus sehr verdickt. Choledochus erscheint frei. **Narkose schlecht, deshalb nur Cystostomie. Hepatopexie mit 2 Suturen. Laterale Seite der Gallenblase wird angenäht. Auf die mediale kommt Tamponade.** Dauer 40 Min.

Verlauf: 22. 1. 03 normal.

23. 1. 03. Temp. mittags 37,8, abends 37.9. Puls 80—89.

In der Nacht häufiges Erbrechen von grünlichem Schleim, daher Magenspülung. Im Magen nur grünlicher Schleim. Im Laufe des Tages viel Aufstossen und mehrmaliges Erbrechen grünlichen Schleimes. Befinden sonst leidlich. Galle läuft nicht.

24. 1. 03. Temp. mittags 38,3, abends 38,4. Puls 82—80, sehr kräftig. Im Laufe der Nacht und des Tages sehr häufiges Aufstossen und Erbrechen von etwas grünlicher Galle. Kollern im Leib, nach der Spritze gehen Blähungen. Leib weich, nicht druckempfindlich. 2 Kochsalzinfusionen, 2 Kochsalzklystiere, 2 Nährklystiere. Pat. liegt auf der Seite, abwechselnd Bauchlage. Allgemeinbefinden durch das häufige Aufstossen und Erbrechen sehr gestört.

25. 1. 03. Temp. mittags 37,7, abends 38,2, Puls 78—84. Pat. würgt und bricht noch den ganzen Tag über. In der Nacht noch eine Magenspülung mit Sodalösung (1 : 1000), danach etwas Besserung. 2 mal am Tage noch Magenspülung; ferner Nährklystiere und Einläufe. Galle läuft. Blähungen gehen reichlich von selbst.

26. 1. 03. Temp. mittags 38.5. Puls 92. Kräftig. Temp. abends 38,8. Puls 96. Gestern Abend nach 2 Chloralspritzen etwas Ruhe. Seit Mitternacht kein Aufstossen und Erbrechen mehr. Befinden besser. Nachmittags wieder mehrmaliges Würgen und etwas Erbrechen. Magenspülung. Danach Besserung.

27. 1. 03. Nacht ziemlich gut. Heute wieder mehrmals etwas Würgen und Erbrechen, besonders nachmittags. 2 mal Magenspülung. Temp. mittags 38,8, abends 38,9. Puls 120, etwas dikrot und inaequal. Verbandwechsel. Entfernung der Tampons. Mediale Gallenblasenwand und anliegende Magenwand etwas missfarbig belegt. Tamponade. Rohr in der Gallenblase wird gekürzt, bleibt liegen. Galle läuft mässig reichlich.

24. 2. 03. Pat. wird mit oberflächlicher, kleiner, gut granulierender Wunde als geheilt entlassen.

Epicrise: Die deutliche, sehr intensive Druckempfindlichkeit liess im Zusammenhang mit der Anamnese die Diagnose auf ein Empyem stellen. Weil Pat. ein Mann war, musste man sich mit der Cystostomie begnügen. Pat. hat sich im Juli 1903 in blühender Gesundheit mit einer Gewichtsvermehrung von über 30 Pfund vorgestellt.

Nr. 22. Dr. H., 52 j., aus Dresden.

Aufgen.: 13. 12. 1898.

Operiert: 15. 12. 1898. Cystostomie mit teilweiser Annähung.

Entlassen: 27. 1. 1899 mit Gallenfistel.

Anamnese: Die Anamnese hatte der Pat. selbst niederzuschreiben die Güte. Sie lautet: „Erbliche Verhältnisse: Vater gestorben, 76 Jahr alt. Mutter lebt, 80 Jahr alt, gesund. Geschwister, 8 leben gesund, 1 gestorben im Alter von 10 Jahren an Herzklappenfehler.

Als Kind habe ich an Rhachitis mässigen Grades und skrophulösen Eczemen gelitten. Später kräftig und gesund.

1878 hatte sich eine Insufficienz der Mitralis ganz allmählich entwickelt, die von Prof. Wagner in Leipzig und Geheimrat Dr. Fiedler in Dresden festgestellt wurde. Kompensation bis jetzt trotz grosser beruflicher Anstrengungen gut.

In den letzten 6—8 Jahren periodisch in Zwischenräumen von 6 bis 8 Wochen Magenstörungen durch übermässige Säurebildung und Atonie des Magens, besonders nach gewissen Ingestis, z. B. nach Zwiebel.

Diese Anfälle dauerten nur mehrere Stunden; nach reichlichem Erbrechen der letztgenossenen Speisen als stark saure Massen trat wieder vollständiges Wohlbefinden ein. Appetit vorher und nachher normal. Defäkation immer normal und regelmässig.

Am 10. Oktober, abends gegen 6 Uhr, wurde ich auf der Landstrasse von einem Radfahrer angerannt und zu Boden geworfen. Der Stoss erfolgte gegen die Brustgegend. Zunächst durchaus keine schmerzhafte Empfindung, am späteren Abend aber um 10 Uhr erster Anfall von heftigen Schmerzen, die ganz allmählich einsetzten, dann bohrend und spannend, anschwellend und wieder nachlassend an der

Stelle der Gallenblase lokalisiert erschienen. Dauer bis gegen 1 oder 2 Uhr. Dabei wie früher saures Erbrechen und Übelkeit.

Diese Anfälle haben sich seitdem mit Pausen von 1—3 Tagen, zumeist 2 Tagen mit peinlicher Regelmässigkeit zur gleichen Abendstunde wiederholt, indem sie allmählich das Brechen dabei abstreiften und sich mehr und mehr als reine Schmerzanfälle charakterisierten.

Bei einigen habe ich schliesslich Morph.-Injekt. 0,01 zu Hülfe genommen.

Die dazwischen liegende Zeit war meist vollständig normales Verhalten, guter Appetit, regelmässiger normaler Stuhl vorhanden.

Ikterus fehlt. Urin frei von Eiweiss und Zucker, ebenso von Gallenfarbstoff".

Die Diagnose wurde auf akute Entzündung in der Gallenblase gestellt, geschrumpfte Gallenblase. Tumor nicht zu tasten. Am Herzen ein blasendes, systolisches Geräusch. Die übrigen Organe gesund.

Operation am 15. 12. Zuerst Chloroform, dann wegen schlechter Atmung und Herztätigkeit Äther. Längsschnitt im rechten M. rect. abdom. Gallenblase klein, sehr prall gespannt, liegt weit rechts, enorm hoch unter der Leber. Keine Adhäsionen, ein Stein im Cysticus. **Resektion des Rippenbogens nach Lannelongue, um überhaupt die Gallenblase zu Gesicht zu bekommen.** Aspiration einer eitrigen Flüssigkeit (Bact. coli nachgewiesen). Im Cysticus ein Stein; lässt sich in die Gallenblase drücken. Extraktion. **Einnähung der Gallenblase gelingt nur teilweise. Ausstopfung der Bauchhöhle an der unteren Fläche der Gallenblase mit steriler Gaze.** 2stündige sehr schwere Operation. Puls 120, klein. Pat. rast und tobt im Bett, ist kaum zu halten. Abends 37,2. Puls 130. Kein Erbrechen.

Verlauf: Der Puls wird bald langsamer und besser. Temperatur immer normal. Der Ausfluss von Galle beginnt am 4. Tage nach der Operation in reichlicher Menge. Am 12. Tage post op. Verbandwechsel und Entfernung der Tampons. Die Wunde sieht gut aus. Im Januar läuft aus der noch zugänglichen Gallenblase keine Galle mehr ab, sondern nur geringe Mengen Schleim. Es wurde dafür gesorgt, dass die Gallenblasenfistel noch lange Zeit aufblieb, um einen etwa nachrückenden Stein leicht entfernen zu können. Die Gallenblase wird immer noch mit steriler Gaze ausgestopft. Stein nicht nachweisbar. 2 Tage vor der Entlassung findet man im Verband Galle.

Allgemeinbefinden vorzüglich. Schlaf, Appetit, Stuhlgang gut.

Die Entlassung erfolgte am 27. 1. 1899 mit Gallenfistel. Nachbehandlung in Dresden.

Epicrise: Sehr bemerkenswert ist die Entstehung der Koliken nach dem von dem Kollegen in der Anamnese geschilderten Unfall. (Überfahrenwerden durch einen Radler.) Das Trauma spielt, wie auch von anderer Seite berichtet wird, bei der Überführung der Cholelithiasis aus dem latenten Stadium in das aktive eine grosse Rolle, und wir Chirurgen haben allen

Grund, bei Arbeitern, die an Gallensteinen erkrankten, auf etwa vorausgegangene traumatische Einwirkungen zu achten.

Die Lannelongue'sche Rippenknorpelresektion zur besseren Erreichung der tief liegenden versteckten Gallenblase ist nur selten nötig — und fast nur bei Männern, bei denen sehr häufig die Gallenblase recht hoch liegt. Hätte ich schon damals den Wellenschnitt geübt, wäre wahrscheinlich die Rippenresektion in Wegfall gekommen.

Das Empyem der Gallenblase, welches in diesem Falle vorlag, war schwer zu diagnostizieren, da die Gallenblase natürlich nicht getastet werden konnte.

Nr. 23. H. K., 45 j. Pfarrer aus Heygendorf bei Allstedt.
Aufgen.: 11. 10. 1899.
Operiert: 13. 10. 1899. Laterale Cystostomie.
Entlassen: 14. 12. 1899. Fast geheilt. Später ganz gesund.

Anamnese: Vater starb, 74 Jahre alt, an Apoplexia cerebri; die Mutter starb, 59 Jahre alt, infolge einer inoperablen Geschwulst des Unterleibes. Von 4 Schwestern des Pat. sind 2 in den ersten Lebenstagen gestorben (Zwillinge); die beiden anderen sind gesund.

Pat. selbst war, von den Kinderkrankheiten abgesehen, bis zum 28. Jahre gesund. In diesem Jahre stellte sich ein Halsleiden ein, wahrscheinlich eine Cyste des Nasenrachenraumes, die Pat. im Jahre 1898 exstirpieren liess. Seit dem 30. Lebensjahre etwa bestehen zwar leichte, aber fast ununterbrochene Schmerzen in der Brust, im Rücken und in der Lebergegend. Diese Schmerzen machen sich besonders bei anhaltendem Sprechen bemerkbar. Der Appetit war gut, leichte wie schwere Speisen wurden gut vertragen. Es wurde zunächst an eine Erkrankung der Lungen oder des Herzens gedacht, später diagnostizierte Herr Dr. Schrader-Allstedt Anschwellung der Leber.

Im August 98 erster charakteristischer Gallensteinkolikanfall mit krampfartigen Schmerzen im Rücken und in der Oberbauchgegend. 3 Tage vor dem Anfalle heftig ziehende Schmerzen zwischen den Schulterblättern. Der Anfall dauerte 8 Tage, doch wurden die Schmerzen allmählich geringer. In den ersten Tagen des Anfalles ein stark quälendes Würgen, ohne dass es zum Erbrechen kam. Nach dem Anfalle blieb noch für mehrere Wochen ein erhebliches Schwächegefühl zurück.

Der zweite Kolikanfall stellte sich Ende Mai 99 ein, verlief aber milder: die Schmerzen waren weniger krampfartig und dauerten nur 2 Tage. Auch diesem Anfalle gingen als Vorboten Schmerzen zwischen den Schultern 3—4 Tage lang voraus.

Der dritte Anfall verlief wieder heftiger. Am 3. und 4. 10. Schmerzen im Rücken; am. 5. 10. Kolikanfall, der 2 Tage anhält. Während des Anfalles heftiges Würgen. Zur Zeit der Anfälle war der Appetit jedesmal gering; in der Zwischenzeit war er gut. Der letzte Anfall ging mit ausgesprochenem Frostgefühl einher. Während der Anfälle bestand Stuhlverstopfung, sonst war der Stuhl regelmässig. Die Farbe des Stuhles soll normal gewesen sein; nach Steinen wurde nicht gefahndet. Gelbsucht hat nie bestanden. Während des ersten Anfalles angeblich Herzklopfen. Am 12. 4. 99 konsultiert Pat. Herrn Geh. Rat Prof. Seidel-Jena, der Gallensteine diagnostiziert und den Pat. der Klinik überweist.

Befund: Mittelgrosser, ziemlich gut genährter Mann von leidendem Gesichtsausdrucke. An Herz und Lungen nichts krankhaftes, im Urin weder Eiweiss noch Zucker, noch Gallenfarbstoff. Die Leber nicht vergrössert, in der Gegend der Gallenblase undeutlich ein druckempfindlicher, mit der Atmung verschiebbarer Tumor von Walnussgrösse zu tasten. Temperatur normal. Stuhlgang braun.

Diagnose: Acute serös-eitrige Cholecystitis, in Abheilung begriffen.

Operation: Längsschnitt im rechten Rect. abd. Gallenblase unter der Leber versteckt, stark gespannt, enthält trübe eitrige Galle (nachträglich wird fast in Reinkultur das Bact. coli nachgewiesen). Zwischen Gallenblasenhals und Magen flächenhafte, sulzige Adhäsionen. Lösung. **Im Cysticus ein harter Körper (ob Stein oder Drüse lässt sich schwer sagen). Da eine Cysticotomie bei dem schwachen, blassen, schlecht atmenden Pat. zu gefährlich erscheint, wird die Gallenblase nur an ihrer lateralen Fläche an das Perit. pariet. angenäht, die Unterfläche bis zum Cysticus tamponiert, um event. eine secundäre Cysticotomie ausführen zu können.** Teilweiser Verschluss der Bauchwand. Schlechte, $^5/_4$ st. Narkose.

Verlauf: Es läuft nie Galle. Am 10. Tage post. op. Verbandwechsel. Die Gaze zwischen Cysticus und Magen wird erneuert, die Gallenblasenöffnung erweitert, aber ein Stein ist nicht zu finden. Wahrscheinlich verbirgt sich dieser in den Falten des Cysticus. Dabei ist das Befinden gut, kein Fieber, nur ist der Schlaf schlecht. Pat. steht am 9. 11. auf. Schleimfistel.

Trotz mehrfacher Einlegung von Laminariastiften gelingt es nicht, den Cysticus frei zu machen und den Gallenfluss herzustellen. Pat. erholt sich dabei täglich mehr, aber immer wahrscheinlicher wird es, dass der Cysticusverschluss ein lithogener ist. Deshalb wird am 28. 11. 99 eine secundäre Cysticotomie beschlossen, dieselbe aber unterlassen, da zum erstenmale Galle reichlich ausfliesst. Da unterdess die äussere Fistel sehr eng geworden ist, wird wiederum ein Laminariastift eingelegt, um dadurch das Gallenblaseninnere besser zugänglich zu machen.

Am 1. 12. fühlt man mit der Sonde in der Tiefe der Gallenblase einen Stein, der nun in Trümmern am 2. und 3. 12. zum Vorschein

kommt. Die Gallenfistel sondert geringe Mengen Galle ab, Pat. fühlt sich wohler, wird am 14. 12. mit fast geschlossener Fistel in gutem Ernährungszustand entlassen.

Epicrise: Der Fall lehrt, dass man durch eine ungefährliche Operation und geduldiges Abwarten oft mehr erreicht, als durch rücksichtsloses Vorgehen. **Besonders dann, wenn man sich nicht im Klaren ist, ob das, was man am ductus cysticus fühlt, verhärtete Drüse oder Stein ist, möchte ich für den weniger Geübten rechte Zurückhaltung empfehlen.**

Nr. 24. R. V., 46j. Buchdruckereibesitzer aus Bernburg.
Aufgen.: 4. 3. 1902.
Operiert: 6. 3. 1902. Laterale Cystostomie.
† 8. 3. 1902 an „schwarzem" Erbrechen.

Anamnese: Pat. hat seit einigen Jahren geringe Mengen (0,2 %) Zucker im Urin. Die Beschwerden von Seiten der Gallenwege hat er seit 5 Jahren. Im Anfange seltener, späterhin häufiger traten gewöhnlich 2—3 Stunden nach dem Essen heftige kolikartige Schmerzen in der rechten Seite auf, welche nach dem Rücken ausstrahlten. Meist hielten sie mehrere Stunden, manchmal die ganze Nacht an. Immer fühlte sich Pat. nach Ablauf derselben sehr angegriffen. In seltenen Fällen trat nach dem Anfalle eine leichte Spur von Ikterus auf. Zuweilen waren die Anfälle mit Migräne verbunden. In den ersten Jahren kamen die Anfälle selten, in mehrmonatlichen Pausen, und Pat. fühlte sich in der Zwischenzeit völlig wohl. Mit den Jahren nahm die Häufigkeit der Anfälle zu. Pat. fühlte sich auch in den Zwischenzeiten nicht völlig wohl und hatte häufig ein leichtes Druckgefühl in der Gegend des rechten Rippenbogens. Seit November vorigen Jahres kehren die Anfälle ca. alle 14 Tage wieder und sind sehr heftig. Auch in der anfallsfreien Zeit ist Pat. nie ganz ohne Beschwerden. — Mehrmalige Karlsbader Kuren waren nur von vorübergehenden Besserungen gefolgt. Morphium hat Pat. während der Anfälle innerlich genommen.

Befund: Starke Resistenz in der Gallenblasengegend. Diese sehr schmerzhaft. Kein Ikterus. Im Urin geringe Menge Zucker. An der Mitralis ein leises systolisches Geräusch. Leber nicht vergrössert.

Diagnose: Chron. Cholecystitis calculosa.

Operation: 6. 3. 02. Wellenschnitt. Gallenblase liegt versteckt, ist prall gefüllt, enthält 7 Steine von der Grösse der Viktoriaerbse und 1 (im Hals) von Kirschengrösse. In der Gallenblase trübes Serum. Keine Adhäsionen. Cystostomie. **Suspension der Gallenblase lateral am Perit. pariet.** Medial wird die Gaze eingelegt. Schlauch in die Gallenblase.

Dauer der Operation 40 Min. Schlechte Chloroformnarkose, viel Chloroform.

Verlauf: 6. 3. 02 abends: 37,6, Puls 88.

Gutes Befinden.

7. 3. 02. Im Laufe des Vormittags häufiges Erbrechen gallig gefärbter Massen. **Bei der Magenspülung findet sich grosse Menge schwarzen Inhalts. Im Laufe des Tages 3 mal Magenspülung, 3 mal Kochsalz subkutan.** Abends Nachlassen der Herzkraft. Puls sehr weich. Abends Magen fast leer, nur wenig blutiger Inhalt. Im Laufe der Nacht noch 2 mal Kochsalz subkutan, 1 mal Magenspülung. Campher. Trotzdem unter zunehmender Herzinsuffiziens Exitus am 8. 3. 02 morgens 8 Uhr.

Sektion: Revision der Bauchhöhle von der Wunde aus. Im Verband mässige Menge Wundsekret. Bauchhöhle allenthalben gegen den tamponierten Wundtrichter gut abgeschlossen. **Serosa überall glatt, glänzend; Magen gebläht, fast leer. Auf der Magenschleimhaut zahlreiche kleine Ekchymosen, welche stellenweise deutlich einen oberflächlichen Substanzverlust erkennen lassen.** Im Magen zähe Schleimmassen, mit schwarzem Blut vermischt.

Epicrise: Ich habe dem Pat. nicht viel zur Operation zugeredet, aber er wünschte sie, da er eigentlich nie ganz frei von Schmerzen war. Er war von den vielen Schmerzen mürbe und fühlte sich überhaupt nicht gesund. Der Tod erfolgte an schwarzem Erbrechen, dessen Ursache immer noch dunkel ist; irgendwelche Zeichen von Sepsis wurden in diesem Falle nicht gefunden.

c) Cystostomie nach Ablösung der Gallenblase von der Leber.

Nr. 25. R. B., 34 j. Lehrer aus Watenstedt.

Aufgen.: 30. 6. 1903.

Operiert: 4. 7. 1903. Cystostomie nach Ablösung der Gallenblase von der Leber.

Entlassen: 8. 8. 1903. Geheilt.

Anamnese: Eine Schwester litt an Gallensteinen.

Im 15. Lebensjahre chronischer Magen- und Dünndarmkatarrh ($^1/_4$ Jahr lang), der sich hauptsächlich in ständigem Druckgefühl in der Magengegend äusserte.

Vor $4^1/_2$ Jahren ein etwa 5 Stunden andauernder Anfall von heftigen Schmerzen in der Gegend der Magengrube und der Leber, dabei Rückenschmerzen, Erbrechen, kein Fieber, keine Gelbsucht. Dauer der Anfälle 3—4 Tage. In den Zwischenzeiten stets Wohlbefinden.

Am 31. Mai nachts einige Stunden dauernder Schmerzanfall. Der Schmerz hörte ganz plötzlich auf, sodass Pat. glaubt, es sei dabei ein Stein abgegangen. In der Zwischenzeit stets völliges Wohlbefinden.

Mitte Juni letzter, sehr heftiger Kolikanfall. Pat. lag 14 Tage zu Bett. Temp. an einem Abend etwas über 38,0. Der eigentliche Schmerzanfall dauerte 5 Tage lang. Zugleich sehr starke Gelbsucht. Stuhl weiss. Urin dunkel. Schmerzen hörten wiederum ganz plötzlich auf, ebenso die Schmerzhaftigkeit an der Stelle der Gallenblase, während die Rückenschmerzen noch einige Zeit anhielten. Die Gelbsucht dauerte 5—6 Tage. Gallenblase wieder etwas angeschwollen. Die Rückenschmerzen hielten noch bis vor etwa 8 Tagen an, seitdem hat Pat. keinerlei Beschwerden, fühlt sich völlig wohl.

Appetit gut. Stuhlgang regelmässig.

Herr Dr. Rose-Watenstedt sendet uns den Pat. zu.

Befund: Druckempfindlichkeit in der Gallenblasengegend. Kein Ikterus, Urin frei, Leber nicht vergrössert.

Diagnose: Chron. Cholecystitis.

Operation: 4. 7. 03. Wellenschnitt. Leber nicht gross. Gallenblase liegt sehr versteckt, ist ein langgestreckter Tumor. Keine Verwachsungen. **Gallenblase wird von der Leber abgelöst, dann incidiert. Ectomie wegen der Tiefe ganz unmöglich. Tamponade des Leberbettes. Im Uebrigen wird die Gallenblase, die nach Ablösung von der Leber sich gut hervorziehen lässt, nach Entfernung von 50 kleinen Steinen an das Peritoneum parietale angenäht.** Dauer der Operation 50 Min. Dauer der Narkose 65 Min. (70 gr.) Gute Chloroform-Sauerstoffnarkose.

Verlauf: 4. 7. 1903. Temp. abends 37,8, Puls 120. Kein Erbrechen. 5. 7. 1903. Temp. mittags 37,8. Puls 120—130, sehr klein. In der Nacht etwas galliges Erbrechen. Morgens Magenspülung. Im Magen etwas Galle. Bis mittags noch zweimal galliges Erbrechen. Magenspülung. Im Magen viel Galle. **Puls sehr klein, kaum zu zählen. Kochsalzinfusion. Stündlich Kampferinjektion.** Abends Temp. 38,3, Puls noch sehr klein, jedoch etwas kräftiger als mittags. **Einmal etwas Blutbrechen.** Magenspülung, im Magen wenig Galle und etwas Blut. **Kochsalzinfusion.** Durch den Schlauch läuft nur etwas trübe Flüssigkeit.

6. 7. 03. Befinden bessert sich im Laufe der Nacht erheblich. Temp. M. 38,0. **Puls 120, kräftiger.** Pat. sieht frischer aus. Kein Erbrechen mehr, kein Aufstossen. Keine Magenspülung und Kochsalzinfusion mehr. Kein Kampfer mehr. Blähungen gehen von selbst reichlich. Seit heute früh läuft etwas Galle. Temp. abends 37,7. Puls 116, kräftiger.

7. 7. 03. Befinden weiter gut. Puls 110—114, ziemlich kräftig. Aussehen frischer.

8. 7. 03. Befinden gut. Puls 86, kräftig.

9. 7. 03. Führt ab. Reichlich Stuhl (gefärbt).

Weiteres Befinden gut.

8. 8. 03. Pat. wird auf seinen Wunsch entlassen, Gallenfistel schliesst sich schnell.

Epicrise: Bei Männern ist, worauf ich schon öfter hinwies, die Operation schwieriger wie bei Frauen: an eine

Ectomie war hier gar nicht zu denken. In solchen Fällen ist die Cystostomie, die als Ectomie mit Ablösung des Organs von der Leber beginnt, ein sehr willkommenes Auskunftsmittel. Die Gallenblase darf man nicht ganz in die Bauchwunde einnähen, sondern man muss einen Tampon auf das Leberbett schieben, um Blut- und Gallenaustritt zu verhüten.

d) Das Schlauchverfahren nach Kehr, die wasserdichte Drainage nach Poppert.

Nr. 26. K. H., 39 j. Chemiker aus Dessau.
Aufgen.: 17. 10. 1899.
Operiert: 19. 10. 1899. Schlauchverfahren.
Entlassen: 28. 11. 1899. Geheilt.

Anamnese: Vater des Pat. starb 78 Jahre alt infolge apoplektischen Anfalles; die Mutter lebt noch und ist gesund.

Pat. war in seiner Jugend stets gesund, von belanglosen Kinderkrankheiten abgesehen. Im Jahre 1890 erkrankte er an Influenza, die in chronische Heiserkeit und Husten überging. Prof. Stintzing-Jena diagnostizierte linksseitigen Lungenspitzenkatarrh; die Behandlung bestand in Tuberkulin-Injektionen. Die lokalen Erscheinungen gingen nach ungefähr 2 Monaten zurück. Pat. wiederholte die Tuberkulinkur jeden Sommer, bis 1895 auch die Bacillen aus dem Sputum verschwanden und das Körpergewicht wieder zunahm.

Das jetzige Leiden des Pat. begann im Frühjahr 1896. Damals erkrankte Pat. plötzlich mit krampfartigen Schmerzen in der Gallenblasengegend, die 6 Stunden anhielten. Diesem Anfalle folgten in 3 Wochen 5 andere von etwas geringerer Intensität. Bis zum Herbste 98 war Pat. darauf völlig beschwerdefrei, wurde dann hochgradig nervös und bekam Herzklopfen. Er konsultierte wieder Prof. Stintzing, der ihn in seiner Klinik mit Kohlensäurebädern behandelte. Ungebessert reiste er von Jena fort, die Herztätigkeit wurde im Januar 1899 spontan gleichmässiger und ruhiger. Ende Januar setzten die Kolikanfälle wieder ein mit teilweise heftigen krampfartigen Schmerzen und tagelanger Dauer. Während sie anfangs in wechselnden Zwischenräumen kamen, ist in den letzten Wochen kaum ein Tag ohne Kolikanfall vergangen. Pat. trank während der ersten Anfälle im Januar Karlsbader Mühlbrunnen und Emser Wasser, das ihm im Jahre 1896 gute Dienste geleistet hatte. Ende Februar unterzog er sich auf Anraten des Herrn Dr. Chrysander-Hamburg einer Massagekur des ganzen Bauches; die Anfälle wurden jedoch infolge der Kur häufiger und heftiger. Anfang April wieder Reise nach Jena, Konsultation des Herrn Prof. Matthes, der Hyperacidität des Magensaftes feststellt, im sonstigen keine Veränderung irgend eines Organes gefunden haben soll. Am 9. Mai Kur in Karlsbad von 4½ wöchentlicher Dauer. Der Erfolg ist aber ein sehr negativer, da in 21 Tagen 17 Anfälle auftraten. Auch während der nun folgenden Reise

nach Tirol trat fast jeden 2. oder 3. Tag ein Anfall auf. Vom letzten August bis Mitte September Aufenthalt in Heringsdorf, täglich ein kaltes Bad und verhältnismässig wenig Anfälle. Seitdem traten die Anfälle fast täglich ein.

Der Appetit ist während der Anfälle stets gut geblieben, in erster Zeit ist mehrfach Erbrechen aufgetreten. Später hat Pat., sobald sich Brechreiz einstellte, gleich Morphium subkutan genommen. Überhaupt hat er sich seit Januar dieses Jahres fast täglich, jedesmal aber bei den Anfällen 1—2 ctgr. Morphium injiziert. Gelbsucht ist nie vorhanden gewesen, der Stuhlgang war stets regelmässig, in letzter Zeit infolge des Morphiums etwas angehalten. Fieber hat nie bestanden.

Pat. konsultiert noch Herrn Prof. Riedel, der die Diagnose auf Steine in der Gallenblase stellt, entschliesst sich dann in Halberstadt zur Operation.

Befund: Herz, Lunge gesund. Leber nicht vergrössert. Gallenblase nicht fühlbar. Kein Ikterus, im Urin nichts Pathologisches.

Diagnose: Steine in der Gallenblase, zeitweilig Cysticus-Verschluss.

Operation: 19. 10. 99. Längsschnitt im rechten m. rect. abd. Gallenblase klein, kontrahiert, enthält Steine, keine Verwachsungen. Im Cysticus ziemlich feststeckend ein haselnussgrosser Stein; er wird in den Fundus der Gallenblase geschoben. Extraction von ca. 10 Steinen, die in eingedickter leimartiger Galle liegen. **Schlauchverfahren nach Kehr-Poppert. Ein feiner Gummischlauch wird ca. 2 cm tief in die Gallenblase eingeführt, mit einer feinen Naht an der Gallenblase befestigt. Die übrige Gallenblase wird möglichst dicht geschlossen, so dass das Rohr wasserdicht liegt. Rings um das Rohr ausgiebige Tamponade mit steriler Gaze.** Schluss der Bauchhöhle. Atmung dauernd schlecht. Vor der Operation 0,03 Morphium, zuerst Aether, dann Chloroform. Dauer der Operation ca. 1 Stunde.

Verlauf: Fieberfrei, Galle läuft gut aus dem Schlauch in die Flasche, Pat. fühlt sich wohl, doch hält es schwer, ihm das Morphium zu entziehen. Er bekommt täglich 4—5 mal 0,01 Morphium resp. Codein 0,03. Allmählich wird der Morphiumgebrauch eingeschränkt. Am 19. 11. erhält er nur noch 2 mal täglich 0,004. Appetit ist gut, Galle läuft klar ab. Wunde fast geschlossen. Am Tage der Entlassung, am 28. 11. 99, ist nur noch eine kleine granulierende Stelle vorhanden. Pat. hat leidlichen Appetit, gebraucht gar keine Narkotica mehr, doch ist er noch sehr nervös. Herr Medizinalrat Böttcher-Dessau übernimmt die weitere Behandlung. Galle ist seit dem 20. 11. nicht mehr geflossen.

Epicrise: Pat. ist während der Nachbehandlung von dem Morphium völlig entwöhnt worden; ob ein Dauererfolg erzielt worden ist, kann ich nicht angeben, da ich über die weitere Behandlung des Pat. keine Nachrichten erhalten konnte.

Nr. 27. C. M., 42j. Fahrsteiger aus Helbra.
Aufgen.: 17. 5. 1904.
Operiert: 19. 5. 04. Schlauchverfahren.
Noch in Behandlung.

Anamnese: Patient ist verheiratet und Vater zweier gesunder Kinder. Grossmutter und Tante väterlicherseits litten an Gallensteinen. Dezember 1902 hatte Pat. einen Lungenspitzenkatarrh mit einer leichten Lungenblutung, aber fast ohne Husten. Juli 1903 Leberschwellung mit leichtem Fieber und Druckschmerzen in der Lebergegend; der Arzt dachte an Lebercirrhose. Das dauerte etwa 8—10 Tage, Pat. war dabei nicht bettlägerig. Am 19. Oktober 03 trat vormittags während der Arbeit zum 1. Male ein Anfall von Magenkrampf auf; der Schmerz begann in der Magengrube und strahlte nach beiden Seiten bis zum Rücken hin aus; die Schmerzen waren so stark, dass Pat. mit Unterbrechung bewusstlos wurde; er wurde nach Hause gefahren und ins Bett gebracht, bekam Morphiuminjektionen und heisse Breiumschläge auf den Leib. Die Schmerzen hielten aber an, gegen Abend leichtes Fieber mit Phantasieren. Erst am Mittag des folgenden Tages hörte der Krampf auf. Jetzt trat Erbrechen von Speiseresten und grüner Galle während des ganzen übrigen Tages ein. Der Urin soll rotbraun gewesen sein, auf den Stuhl wurde nicht geachtet. Einige Tage danach verliess Pat. das Bett. In den nächsten 2—3 Wochen noch Magenkatarrh mit häufigem Erbrechen besonders nach dem Mittagessen. Bis zum Dezember 03 will Pat. etwa 35 Pfund abgenommen haben. Am 17. XII. 03 zweiter Anfall; die Schmerzen begannen diesmal in der Lebergegend ganz rechts mit Druckgefühl und zogen sich dann nach der Gegend der Gallenblase. Der wesentlich leichtere Anfall ging ohne Morphium nach heissen Umschlägen vorüber, er dauerte vom Abend bis zum andern Morgen. Urin soll wieder dick gewesen sein, Erbrechen trat diesmal nicht auf. Der 3. schwere Anfall kam am 20. II. 04, verlief wie der vorige, doch begann der Krampf gleich in der Gallenblasengegend. In den nächsten Tagen wieder Magenkatarrh mit Erbrechen, Ikterus war nie aufgetreten. Deswegen liess sich Pat. in die med. Klinik zu Halle aufnehmen, woselbst man Gallensteine feststellte und zur Operation riet. Pat. war damit einverstanden, doch wurde aus äusseren Gründen dieselbe bis nach Ostern verschoben, sodass Pat. erst nach Hause reisen musste. Hierselbst riet ihm Herr Dr. Böttger, dessen Bruder in Halberstadt wegen Gallensteinen operiert worden ist, die hiesige Klinik zu konsultieren. Die jetzigen Beschwerden bestehen nur in leichtem Druckgefühl in der rechten, aber auch in der linken Oberbauchseite.

Befund: Nach Abführen deutlicher stark schmerzempfindlicher Tumor (schon bei leichtem Druck) in der Gallenblasengegend palpabel. Leber kaum vergrössert, Oberfläche anscheinend etwas höckerig.

Diagnose: Chronische Cholecystitis, vielleicht Empyem. Dem Pat., der eine Neuenahrer Kur durchmachen sollte, wird die Operation als die beste Behandlungsart empfohlen. Pat. muss schwer arbeiten und

deshalb ist aus sozialen Gründen die Operation mehr am Platze als eine Kur in Neuenahr.

Operation: 19. 5. 04 in Gegenwart des Herrn Oberstabsarzt Dr. Krämer. Dauer derselben 30 Min. Gute Chloroform-Sauerstoff-Narkose (35 gr.). Wellenschnitt. Gallenblase ist vergrössert, liegt aber so unter der etwas massigen, an der Oberfläche rauhen Leber (Cirrhose?), dass die normale Cystostomie eine zu grosse Zerrung hervorbringen würde. **Deshalb nach Verschiebung des Gallenblasenhalssteines in den Fundus und Aspiration von ca. 40 ccm trüber, seröser Flüssigkeit (mit Eiterflocken) typisches Schlauchverfahren. 3 Tampons rings um den Schlauch und die langgelassenen mit untergelegtem Draht versehenen Fäden. Das Rohr und die Tampons werden in der Mittellinie (wo der schräge Schnitt durch den musc. rect. abd. beginnt) herausgeleitet.** Die übrige Bauchwunde wird durch Durchstichknopfnaht völlig geschlossen. Aus der Gallenblase wurden 10 rauhe, teilweise haselnussgrosse Steine entfernt.

Verlauf ohne Temperaturerhöhung und Pulsbeschleunigung. Galle läuft reichlich. Schmerzen sehr gering.

26. 5. 04. **Verband wird gewechselt, da die äusseren Gazeschichten trocken geworden sind und drücken.** Wunde gänzlich reizlos, Rohr und Tampons bleiben liegen, nur die äusseren Verbandschichten werden entfernt. Immer reichlicher Gallenfluss und normale Temperatur. Stuhlgang spontan.

30. 5. 04. Tampons werden entfernt. Wunde in Ordnung. Gallenblase lässt sich gut spülen.*)

Epicrise: Ein Fall, bei dem die Ectomie auch für den geübten Chirurgen sehr schwierig ist, die Fixation der eröffneten Gallenblase aber wegen der entstehenden Zerrung falsch gewesen wäre. Für diese Fälle ist das von Riedel verachtete Schlauchverfahren ein ausgezeichnetes Auskunftsmittel, dessen sich gerade der weniger Geübte — also der Dirigent kleiner Krankenhäuser — mit Erfolg bedienen kann. Die Leber war massig, der Cirrhose verdächtig: da tut man gut, das Lebergewebe recht schonend zu behandeln, d. h. auf die Ectomie zu verzichten.

Nr. 28. A. B., 50jähr. Schuldirektor aus Zschopau i. Sa.
Aufgen.: 3. 5. 1904.
Operiert: 5. 5. 1904. Schlauchverfahren.
Noch in Behandlung.

Anamnese: Patient ist kinderlos verheiratet. Vor 7 Jahren hatte er einen Anfall von Ischias. Weihnachten 1901 traten, vielleicht im Anschluss an einen Diätfehler, zum 1. Male starke Schmerzen in der Lebergegend auf, später bis zum Rücken und den Schulterblättern

*) Pat. ist unterdessen aufgestanden und kann bald entlassen werden. (Anmerkung während der Korrektur.)

ausstrahlend. Die Schmerzen hielten etwa 2 Stunden lang an. 1/4 Jahr später ein gleicher Anfall, etwas länger dauernd; seitdem traten die Anfälle bald alle Wochen, bald alle Monate auf. Während der Anfälle erfolgt meist Erbrechen. Pat. litt an unregelmässigem Stuhlgang, Diarrhöen und Verstopfung wechselten ab. Der Arzt konstatierte bei den Anfällen, die einigemale auch von Fieber begleitet gewesen sein sollen, jedesmal deutliche Leberschwellung, meist um 2—3 Querfinger. Ikterus trat nie auf, ebensowenig Verfärbung des Stuhles und des Urins; beim letzten Anfall, der in der Nacht vom 24. zum 25. März auftrat und 8 Stunden lang anhielt, soll zum 1. Male eine ganz leichte Gelbfärbung der Bindehäute beobachtet worden sein. Morphiuminjektionen wurden erst bei den letzten Anfällen nötig, sonst wurden heisse Umschläge mit gutem Erfolge angewendet. Vor 1 Jahr trank Pat. Homburger Friedrichsquelle auf Rat seines Hausarztes, später Neuenahrer Sprudel. Herr Dr. Klöpper-Zschopau schickte den Pat. zur Untersuchung und eventuellen Operation hierher.

Befund: Kein Ikterus, Resistenz in der Gallenblasengegend, auch manchmal ein Tumor tastbar. Darunter in der Appendixgegend Druckschmerzen. Urin frei.

Diagnose: Chron. Cholecystitis (Appendix?)

Operation: 5. 5. 04. Wellenschnitt. **Gallenblase liegt sehr tief und versteckt.** Gallenblasen-Wandungen verdickt, um Steine kontrahiert. Keine Verwachsungen. Incision der Gallenblase. 1 grosser und 1 kleiner Stein. **Schlauchverfahren ohne irgendwelche Fixation der Gallenblase am perit. parietale: ein kleinfingerdicker Schlauch wird ca. 4 cm weit in die Gallenblase eingeschoben und eine Naht an der Gallenblase selbst fixiert, die übrige Incision wird möglichst wasserdicht verschlossen.** Appendix verwachsen und geschwollen, wird entfernt. Tamponade um den Gallenblasen-Schlauch herum mit 3 Tampons. Dauer der Operation 1 Std. Gute Sauerstoff-Chloroformnarkose. (50 g Chloroform.)

5. 5. Abends 37,1. Befinden gut. Nachts ziemlich viel Aufstossen.

6. 5. 37,8—38,0. **Puls 140. Häufiges Aufstossen und Bluterbrechen. Magenspülung am Abend ergibt ziemlich viel Galle mit Blut.** Blähungen gehen noch nicht. Nachts noch einmal Magenspülung; diesmal weniger Galle und Blut. Kochsalzinfusion. Kochsalzeinläufe.

7. 5. 37,8—38,0. **Heute Morgen Puls 144, etwas kleiner. Noch kein Gurren im Leib. Magenspülung fördert sehr wenig blutige Flüssigkeit zu Tage. Kochsalzinfusion. Strophantus 3 Mal 10 Tropfen. Gegen Mittag nach Seifeneinläufen endlich Gurren im Leib. Danach gleich besseres Aussehen.** Leib wird weicher. Nachmittags gehen spontan Blähungen.

8. 5. 37,8. **Heute Morgen sehr gutes Befinden,** Puls kräftig 106. Kein Aufstossen mehr. Leib weich, reichlich Blähungen. Trinkt bereits ziemlich reichlich. Abends 37,8.

16. 5. Temperatur normal. Pat. führt ab, hat reichlich braunen Stuhl; seit gestern keine Galle mehr in die Flasche gelaufen. Puls 100.

17. 5. Entfernung sämtlicher Fäden und der untergelegten Drähte.

Wunde heilt gut. In den Tampons reichlich Sekret. Rohr wird entfernt und die Wunde mit Gaze tamponiert.

24. 5. Pat. steht auf, isst Alles, trinkt Bier.*)

Epicrise: Für diesen Fall gilt dasselbe, was ich in der Epicrise der letzten Operationsgeschichte (Nr. 27) sagte. Da die Gallenblase sehr tief und versteckt lag, war sowohl die Ectomie als auch die Einnähung der Gallenblase in die Bauchwunde schwierig, ja unmöglich. Für solchen Fall ist — ich möchte das immer wieder betonen! — das Schlauchverfahren, das Riedel verwirft, ein sehr gutes Auskunftsmittel. Patient bekam **Bluterbrechen, aber schon die erste Magenspülung brachte ihm Erleichterung und als die Blähungen einsezten, änderte sich mit einem Schlag das Bild, und Pat. machte einen sehr guten Eindruck.**

Nr. 29. O. E., 40 j. Kaufmann aus Schweidnitz.

Aufgen.: 20. 8. 1901.

Operiert: 21. 8. 1901. Schlauchverfahren.

Entlassen: 24. 9. 1901. Geheilt.

Anamnese: Familien-Anamnese ohne Belang. Pat. war immer gesund, Stuhlgang stets unregelmässig, Pat. hat viel Abführmittel gebraucht.

Vor ca. 10 Jahren hatte Pat. einen heftigen Anfall von Schmerzen in der Magengrube, 1/4 Stunde dauernd, nach Morphiuminjektion schwindend, mit Beklemmungsgefühl, Kältegefühl und Schweissausbruch, ohne Erbrechen, ohne Ikterus. Die Anfälle wiederholten sich in gleicher Weise alle Jahre 4—5 mal. Pat wurde auf nervöse Magenbeschwerden behandelt, 1892 wurde die Diagnose auf Gallensteine gestellt, doch tat Pat. nichts dagegen, weil er wenig Beschwerden hatte. Allmählich verschlimmerte sich das Leiden, 1897 war er 4 Wochen in Karlsbad, Besserung verspürte er nicht. Ebenso 1898. Im Jahre 1899 hatte er wieder 3—4 Anfälle, dazu gesellte sich ein dumpfer stundenlang anhaltender Schmerz in der Gallenblasengegend, der besonders beim stillsitzen und beim Fahren hervortrat.

Im April-Mai 1900 war er zum 3. Mal in Karlsbad, am 2. Tage seines Dortseins hatte er einen Anfall, der diesen und den folgenden Tag anhielt. Der Charakter der Schmerzen hatte sich gegen früher geändert, die Schmerzen waren nicht wie früher krampfartig, sondern äusserten sich mehr als unerträglicher Druck, sie strahlten von der Magengrube nach rechts herum zum Rücken und zur Schulter aus. Dabei hatte er wie früher Kältegefühl und Schweissausbruch, am nächsten Tage leichten Ikterus der Konjunktiven, kein Erbrechen.

Auf der Heimreise hatte er einen 3tägigen Anfall, nach welchem sich ein Steinchen im Stuhlgang fand. Dann hatte er Anfälle: im

*) Pat. ist am 14. Juni mit geschlossener Wunde entlassen worden. (Anmerkung während der Korrektur.)

November 1900 einen kleinen und im Januar 1901 einen 2tägigen. Im Februar d. J. nahm er ein Geheimmittel gegen Gallensteine (Apotheker Ziedler-Nürnberg), am Tage, an dem er die Kur beendigte, kleiner Anfall. Im Juli kleiner Anfall mit leichtem Fieber, im Anschluss daran Influenza mit Brustfellreizung. 24.—27. Juli ein grosser Anfall, Schmerzen wie oben geschildert, dabei das Gefühl, als ob er die Seite stützen müsse. Grosse Druckempfindlichkeit der Gallenblasengegend, angeblich Leberschwellung, Pulsverlangsamung auf 48 Schläge, Temp. 38° (zwischen den nates gemessen), Stuhlverstopfung, keine Winde. Danach blieb noch 4—5 Tage ein leichtes Druckgefühl zurück. Einmal dabei Erbrechen, Ikterus wurde nicht beobachtet. Im Stuhl fand man 1 grossen und 5 kleine Steine.

Seitdem kein Anfall mehr, aber Druckempfindlichkeit. Während der Anfälle war der Appetit weg, grosse Schwäche, in den anfallsfreien Pausen schnelle Erholung. Herr Dr. Schubert-Schweidnitz riet dem Pat., zur Operation hierher zu kommen.

Befund: Bei gewöhnlicher Untersuchung kein Befund, keine Schmerzhaftigkeit, auch bei bimanueller Palpation ist nichts Besonderes festzustellen. Aber sobald Pat. tief inspiriert, und man untersucht bimanuell auf der Höhe der Inspiration die Gallenblasengegend, klagt Pat. über heftigen Druckschmerz. Kein Ikterus.

Diagnose: Steine in der entzündeten Gallenblase.

Operation: 21. 8. 1901. **Wellenschnitt reicht nicht aus, um die lateral und versteckt unter der Leber liegende Gallenblase freizulegen. Daher Querschnitt auf die Mitte des Längsschnitts.** Gallenblase mit Eiter gefüllt, entzündet, enthält 300 Steine von der Grösse der Schrotkörner. 2 grosse Steine im Hals der Gallenblase. Mühsame Entfernung. **Schlauchverfahren.** Tamponade. Naht des Längsschnitts. Der Querschnitt wird zur Herausleitung der Tampons benutzt. Verband. Dauer der Operation 50 Min. Mässige Chloroformnarkose.

Verlauf: 22. 8. Puls 88. Etwas Erbrechen mehrmals. Bis gestern Abend lief keine Galle, dagegen war der Verband durchtränkt. Heute morgen ist Galle in der Flasche, ca. 200 gr.

Alle paar Minuten Würgen und Erbrechen einiger Esslöffel dunkelgrüner Flüssigkeit, **Magenspülung entleert stark galle- und etwas bluthaltigen Mageninhalt.** 38,0.

23. 8. 37,8. Puls 112. Nachts 3mal Magenspülung, noch immer Erbrechen. Blähungen kommen in Gang. Abends 1 mal Magenspülung. 37,6.

24. 8. 37,8. Puls 112. Noch immer etwas Brechreiz. Magenspülung. Kochsalz. 37.8.

25. 8. 37,6. Puls 98. Besseres Befinden. Gallenfluss sehr gering, 37,8.

26. 8. 37,9. Puls 82. Abführen.

Normaler Verlauf.

4. 9. Herausnahme der Tampons, Nähte und Fäden.

24. 9. Geheilt entlassen.

Epicrise: Die mit Eiter gefüllte Gallenblase entging der gewöhnlichen Palpation, weil sie vom Lebergewebe völlig bedeckt war. Erst auf der Höhe der Inspiration konnte man den typischen Druckschmerz erzeugen — für versteckte, entzündete Gallenblasen ein wichtiges Merkmal.

Das Bluterbrechen trat hier nur einmal auf und ging bald zurück.

In diesem Falle kam man mit dem gewöhnlichen Wellenschnitt nicht aus; ich musste noch einen Querschnitt nach aussen hinzufügen, das ist aber nur in Ausnahmefällen nötig.

Nr. 30. F. G., 43j. Schuhmacher aus Sargstedt.
Aufgen.: 16. 2. 1900.
Operiert: 21. 2. 1900. Schlauchverfahren.
† 23. 2. 1900 an Peritonitis.

Anamnese: Familien-Anamnese und Vorleben ohne Belang. 1885 erster Kolikanfall mit Erbrechen, Fieber, ohne Ikterus. 1889 zweiter Anfall mit Ikterus. In den Zwischenzeiten bisweilen leichte Schmerzen. 14. 2. 00 dritter Anfall mit heftigen Schmerzen, Erbrechen galliger Massen. Pat. wird mit den Erscheinungen des Darmverschlusses der Klinik überwiesen.

Diagnose: Cholangitis und Cholecystitis acuta.

Befund: Kräftiger Mann. Die Lebergegend ist äusserst druckempfindlich, ein Tumor ist bei leichtem Palpieren nicht zu fühlen, wohl aber eine Resistenz. Im Urin Spuren von Gallenfarbstoff, kein Eiweiss oder Zucker. Lunge und Herz gesund.

Operation 21. 2. 00. Üblicher Wellenschnitt. Gallenblase sehr gross. Es finden sich zahlreiche Verwachsungen zwischen Gallenblase und Netz. Trennung. In der Gallenblase Serum und Eiter und zahlreiche, bis walnussgrosse Steine. **Schlauchverfahren resp. wasserdichte Drainage genau nach Poppert's Vorschrift.** Tamponade. Dauer der Operation ½ Stunde.

Der Verlauf war die ersten 36 Stunden gut. Kein Gallenfluss. Dann Zeichen von akuter Peritonitis mit solchen Collapserscheinungen, dass ein Nachsehen keinen Zweck gehabt hätte. Tod am 23. 2. abends.

Die Sektion ergibt, dass das Rohr wasserdicht liegt, die Fäden nicht durchgeschnitten haben. Im Rohr ein zäher Schleimpfropf. In der Gallenblase 2 Esslöffel stinkendes Exsudat. Kein Stein im verschwollenen Cysticus. Peritonitis wahrscheinlich durch Infektion durch das in der Gallenblase stagnierende Sekret entstanden.

Epicrise: Bei der völligen Einnähung der Gallenblase wäre die Peritonitis wohl vermieden worden; Poppert's Mit-

teilungen bestimmten mich aber, seine Methode auch **bei der grossen Gallenblase anzuwenden. In Zukunft werde ich in solchen Fällen bei der Cystostomie mit Naht bleiben.**

Nr. 31. C. B., 57 j. Gutsbesitzer aus Maasdorf bei Cöthen.
Aufgen.: 27. 12. 1899.
Operiert: 1. 1. 1900. Schlauchverfahren.
† 5. 1. 1900. an Cholangitis.

Anamnese: Vater, 60 Jahre alt, an Schlaganfall †. Mutter an Schlaganfall †, hat viel an „Magenkrämpfen" gelitten.

Pat. hat seit etwa 15 Jahren erst seltener, dann allmählich häufiger auftretende, kurzdauernde, sehr schmerzhafte Anfälle gehabt, die er aber für Magenkrämpfe hielt. Schon vor einem Jahre ist seinen Angehörigen eine leichte Gelbfärbung an ihm aufgefallen, er selbst bemerkte die dunkelbraune Färbung seines Urins. Beide Erscheinungen wechselten in ihrer Stärke. Im Sommer 1899 trat kein Anfall auf, Pat. war von blühendem Aussehen und fühlte sich völlig gesund. Seit Oktober 1899 begannen die Anfälle wieder, und zwar traten sie viel häufiger als früher auf, seit dem 16. 12. kommen die Anfälle täglich mehrmals, sie sind länger und schmerzhafter als früher, bei den Anfällen tritt häufig Erbrechen ein, der Urin ist dunkelbraun. Er wird von Herrn Dr. Glendenberg-Görzig zur Klinik geschickt.

Befund: Haut und Konjunktiven intensiv gelb gefärbt. Pat. ist sehr matt und hinfällig, Temp. 40,2, Puls 120, unregelmässig, von fieberhafter Spannung. Schmerzen bestehen zur Zeit nicht. Urin bierbraun, enthält Gallenfarbstoff, Spuren von Eiweiss. Stuhl tonfarben. Pat. hat keinen Appetit, viel Durst.

Diagnose: Stein im Choledochus, Cholangitis.

28. 12. Morgens sehr matt, abends kräftiger, Puls wie gestern, hat geschlafen. 40,2. 38,4.

29. 12. Kein Schlaf, Trional (1 gr.) wird ausgebrochen, sehr matt. 39,2. 41,3. 40.8. Der Ikterus hat zugenommen.

30. 12. 39,7. 40,1. 40,2.

31. 12. 39,8. 38,8. 40,3.

Operation: 1. 1. 1900. **Unter Schleich'scher Infiltrations-Anästhesie wird durch Querschnitt am rechten Rippenrande nach Courvoisier die Bauchhöhle eröffnet.** Gallenblase geschrumpft, mit Netz verwachsen. Bei Lösung der Verwachsungen reisst sie ein, es tritt reichlich trübe Galle aus. Aus der Blase werden zahlreiche grössere und kleinere Steine entfernt. **auf die Entfernung der tiefer in der Blase und im Choledochus liegenden wird vorläufig verzichtet, da es heute nur darauf ankam, der infizierten Galle Abfluss zu verschaffen.** Einlegen eines Drainrohrs nach Vernähen des übrigen Gallenblasenschnittes. Tamponade der Umgebung.

Verlauf: 2. 1. 39,0°. Es fliesst reichlich Galle ab. Blähungen gehen, Urin wird spontan gelassen. Pat. fühlt sich sehr matt, hustet etwas, erbricht

öfters geringe Schleimmengen. Seit gestern Mittag sind 750 gr. Galle abgeflossen.

3. 1. Gallenfluss seit gestern 650 gr. Flüssige Kost, viel Wein. Hinten rechts unten Dämpfung und Knisterrasseln.

4. 1. Gallenfluss 500 gr. Schwäche hat zugenommen. Temp. seit 2. 1. morgens in ano über 39. Puls 130, schwach. Digitoxin in niedrigster Dosis per clysma. Puls hebt sich nicht. Kein Erbrechen oder Aufstossen. Blähungen spontan. Leib weich. Pat. stirbt am 5. 1. morgens 2 Uhr unter den Zeichen der Herzinsuffizienz. Sektion nicht möglich.

Epicrise: Es ist kein Zweifel, dass trotz der gut wirkenden Drainage die Cholangitis weitere Fortschritte gemacht hat. Pat. machte zuletzt einen durchaus septischen Eindruck, von Seiten des Peritoneum war keine Reaktion eingetreten. Eine Hepaticusdrainage war bei der Schwäche des Pat. unmöglich, man musste sich mit der Eröffnung der Gallenblase begnügen. Die Cystostomie ist bei Cholangitis aber viel weniger wirkungsvoll wie die Hepaticusdrainage. —

Die bei der Operation unter allen aseptischen Kautelen aufgefangene Galle wurde nach Göttingen in das pathol. Institut geschickt, woselbst aus der übersandten Galle eine typische Reinkultur von Bacterium coli gezüchtet wurde.

Den Angehörigen war die Operation als Ultimum refugium empfohlen worden mit der ausdrücklichen Betonung, dass sie höchstwahrscheinlich den ungünstigen Ausgang nicht aufhalten würde.

Der Querschnitt nach Courvoisier wurde in diesem Fall gewählt, weil wir unter Schleich'scher Anästhesie operieren und bei dem Querschnitt die schmerzhafte Durchtrennung der Nervenstämme vermeiden wollten, die ja beim Längsschnitt unvermeidlich ist.

IV. Die Lösung von Verwachsungen an der Gallenblase als selbständige Operation.

Nr. 32. Dr. med. F. K., 39j. Arzt aus Idstein.

Aufgen.: 20. 3. 1903.

Operiert: 22. 3. 1903. Lösung von Adhäsionen an der Gallenblase.

Entlassen: 17. 4. 1903. Geheilt.

Anamnese: Pat. hatte im 19. Lebensjahre Pneumonia croup., war sonst stets gesund. Am 2. Februar 1900 verspürte Pat. von nachmittags 4 Uhr ab eine eigentümliche Schwere und ein starkes, aber nicht schmerzhaftes Druckgefühl im rechten Hypochondrium. Gegen 7 Uhr stellte sich bei Zunahme der Beschwerden lebhaftes Hungergefühl und Lust nach allen möglichen Speisen ein. Der Druck nahm immer mehr zu und nötigte beim Bergabgehen und Treppensteigen, bei Besorgung der Praxis dazu, die rechte Bauchseite mit der Hand zu stützen. Nach Aufsuchen des Bettes um 9½ Uhr sofortiges Aufhören der Beschwerden und guter Schlaf bis 11 Uhr, wo ein typischer Gallensteinkolikanfall mit Erbrechen und starkem Rückenschmerz eintrat. Von da ab bis zum 23. Februar stets Nachmittags Schüttelfröste mit Steigen der Temperatur zuweilen bis 41° C. in axilla und tiefen Remissionen nach Mitternacht mit abundanten Schweissen. Am 23. 2. krisisartiges Aufhören des Fiebers und sofortiges Wohlbefinden, guter Appetit und so schnelle Erholung, dass nach 10 Tagen trotz eines Gewichtsverlustes von fast 40 Pfund die Praxis wieder aufgenommen werden konnte. Bis Mitte November 1902 bestand relatives Wohlbefinden, manchmal wochenlang ohne jegliche Beschwerde zeigte sich dann während einiger Tage, besonders nach schweren Körperanstrengungen in der sehr beschwerlichen Landpraxis, leichtes Druckgefühl. Mitte November — während einer ausgebreiteten Influenzaepidemie — traten etwa 14 Tage lang abendliche leichte Temperatursteigerungen ohne jegliche Erscheinungen von Schmerz oder Druck im rechten Hypochondrium oder im Rücken auf. Während dieser Zeit regelmässige, allerdings ausserordentlich ermüdende Ausübung der Praxis. Von Anfang Dezember bis 18. Dezember völliges Wohlbefinden. Am 18. 12. 02 abends 40,2° C. ohne Erscheinungen seitens der Gallenblase. Am 24. 12. zum ersten Mal leichte Schmerzen im rechten Hypochondrium und stärkere Empfindlichkeit der Gallenblase, die langsam an Umfang zugenommen hatte. So zog sich die Erkrankung ohne besondere Schmerzen mit Abendtemp. bis 39,5° C. und Morgentemp. von 37—38° C. und mit ausserordentlich schwerem Krankheitsgefühl, das bei der ersten Erkrankung nicht vorhanden gewesen war, bis zum 3. Januar 03 hin. Dann Aufhören des Fiebers, starke Körperschwäche und langsame Rekonvalescenz. Die Praxis konnte erst wieder am 18. 2. 03 aufgenommen werden und machte im Gegensatz zur vorigen Erkrankung ausserordentlich müde. Sonst bestand bis heute gutes Wohlbefinden, guter Appetit, regelmässige Defaekation, kein Schmerz ausser leichtem Druckgefühl hier und da. Temp. am 21. 3. 03 morgens in axilla 37,0, in ano 38,2° C.

Befund: Am 21. 3. Kein Ikterus, Leber nicht vergrössert, Tumor der Gallenblase, der bei einer Consultation Mitte Februar apfelgross war, ist kleiner geworden, aber noch deutlich schmerzhaft. Urin frei.

Diagnose: Chron. Empyem der Gallenblase. (Eine Röntgenaufnahme anderwärts aufgenommen soll 2 grosse Steine nachgewiesen haben.)

Operation: 22. 3. 03. Wellenschnitt. **Gallenblase ganz in Netz eingewickelt, sehr schwierige Lösung. Gallenblase klein, geschrumpft, Cysticus mit Duodenum fest verwachsen (Fistel?). Kein Stein fühlbar.** Abbruch der Operation. 2 Tampons auf die Gallenblase. Dauer der Operation 35 Min. Leidliche Chloroformnarkose.

17. 4. 03. Verlauf gut. Pat. wird mit oberflächlicher, gut granulierender Wunde entlassen.

Epicrise: Der Tumor der Gallenblase wurde vorgetäuscht durch das Netz, in welches die Gallenblase wie eingewickelt war. Ich habe die feste Überzeugung, dass eine Cysticus-Duodenalfistel vorliegt. Wann diese zu Stande gekommen ist, geht aus der Krankengeschichte nicht deutlich hervor. Steine konnte ich nicht fühlen. Ich brach deshalb die Operation ab, weil weiteres Operieren zu gefährlich war. Pat. wird vielleicht durch die eingetretene Naturheilung noch ganz gesund.*) Bei der Vorgeschichte und den noch bestehenden Druckschmerzen war gewiss eine Operation gerechtfertigt, aber sie mit Rücksichtslosigkeit zu Ende zu führen, wäre ein grosser Fehler gewesen. Der Fall zeigt, wie wenig gerechtfertigt Riedels Indikationsstellung ist. Ich operierte, weil noch keine Ruhe im Gallensystem eingetreten war und musste einsehen, dass es besser gewesen wäre, wenn man den Bauch nicht aufgeschnitten hätte.

V. Die primäre Cholecystectomie.

a) Mit Unterbindung des ductus cysticus.

Nr. 33. S. B., 51 j. Kaufmannsfrau aus Bunzlau.

Aufgen.: 27. 10. 1903.

Operiert: 30. 10. 1903. Ectomie. Hepatopexie.

Entlassen: 12. 12. 1903. Fast geheilt.

Anamnese: Pat. ist Mutter von 5 Kindern (1 Fehlgeburt); einen 26jährigen Sohn verlor Pat. vor 5 Wochen an Diabetes. Der Gatte leidet auch an Gallensteinen. Vor 8 Jahren ist Pat. gynäkologisch wegen einer Verlagerung operiert. Vor 5 Jahren zum erstenmale Magenkrampf gehabt; seitdem besteht andauernd ein dumpfer Druck in der Magengegend und rechts vom Nabel, der oft in bohrende Schmerzen übergeht. Typische Koliken mit sehr starken Schmerzen hat Pat. nicht gehabt. Pat. suchte vor 4 Jahren Karlsbad zum erstenmal auf, zur Begleitung ihres Gatten; ihr Leiden wurde von den Ärzten für ein Magenleiden gehalten. Seitdem war Pat. jedes Jahr in Karlsbad. Am 6. Februar dieses Jahres bekam Pat. mit den Erscheinungen des akuten

*) Pat. berichtet an Jahrestag der Operation (22. 3. 1904), dass es ihm ausgezeichnet gehe und er die Praxis ohne Störung ausüben könne. (Anmerkung während der Korrektur.)

Blutverlustes (Ohrensausen, Schwindel, Ohnmacht) schwarzes Erbrechen und reichlich blutige Stuhlentleerung; dabei stärkere Schmerzen rechts vom Nabel. Pat. erholte sich bald wieder und war im Mai und Juni in Karlsbad, wurde daselbst mit heissen Umschlägen und Sprudel behandelt. Vor einigen Monaten im Stuhl nach einem Anfall feiner Gries gefunden worden. Seit Februar besteht stärkere Nervosität, die in den letzten Wochen durch den Tod des Sohnes noch gesteigert wurde. Stuhlgang ist immer angehalten. Kein Erbrechen. Zur zeit andauernd Druckgefühl in der rechten Bauchseite. Herr Dr. Haefner schickt die Pat. zur Klinik.

Befund: Kein Ikterus, Leber gesenkt, Gallenblasengegend sehr empfindlich, dort harter Tumor fühlbar. Urin frei.

Diagnose: Chronische Cholecystitis (Empyem?). Adhäsionen.

Operation: 30. 10. 03 in Gegenwart des Herrn Prof. Dr. Capaldi-Neapel. Wellenschnitt. **Leber gesenkt, lässt sich samt grosser, verwachsener Gallenblase leicht herauswälzen.** Pylorus eng, narbig (Ulcus sanatum). Gallenblase enthält Eiter, 3 haselnussgrosse Steine; einer sitzt fest im Cysticus. Ectomie. Gallenblase gross, chronisch entzündet, der Stein im Cysticus sitzt sehr fest. Cysticus choledochuswärts sehr eng. Tamponade. Hepatopexie. **Vernähung des stark blutenden Leberbettes mit 3 Suturen. Wegen sehr starken Fettpolsters wird das untere Ende des Schnitts in Etagen genäht.** Dauer der Operation 35 Min. (40 gr Chloroform). Sehr glatte Sauerstoff-Chloroformnarkose.

Verlauf: 30. 10. 03. Kein Erbrechen nach der Narkose, kein Aufstossen. Gegen Abend Urin spontan. Abends 38,0. Puls 100, kräftig. Abends bereits Kollern im Leib.

31. 10. 03. Temp. 38.1. Nacht mit wenig Morphium teilweise geschlafen. Ganz vereinzeltes Aufstossen. Nachts auf Spritze bereits Blähungen abgegangen. Schmerzen geringer. Abendtemperatur 38,3°. Bähungen wenig abgegangen. Abends Chloralspritze.

1. 11. 03. 37,7—38,2. Befinden bereits sehr gut, Nachmittags reichlich Blähungen und Stuhl. Kein Aufstossen mehr.

2. 11. 03. Nachts mit Chloral mässig gut geschlafen. Tagsüber bereits guten Appetit. Trinkt viel Milch, Tee und Bouillon. Kein Aufstossen. Abends ½ cg. Morphium subkutan. Temp, 37,3—38,1.

3. 11. 03. Letzte Nacht besser geschlafen. 38,1—38,2.

4. 11. 03. Temp. 38,0—38,4. Pat. führt ab, hat reichlich Stuhl. Befinden gut. Kein Aufstossen.

5. 11. 03. Temp. 38,2—38,4. Gutes Befinden. Appetit reichlich.

6. 11. 03. Temp. 38,0—38,7. Wechsel der oberflächlichen Schichten des Verbandes und Entfernen eines kleinen Tampons aus dem unteren Wundwinkel. Wunde in Ordnung.

10. 11. 03. Verbandwechsel. Entfernen der Tampons und eines Teils der Hautnähte.

13. 11. 03. Entfernen der übrigen Hautnähte. **Da etwas Sekretverhaltung hinter dem Tampon eingetreten ist, wird ein Drainrohr mit Mull umwickelt in die Wunde eingeführt.**

20. 11. 03. Pat. steht auf.

13. 12. 03. Wunde bis auf einen dünnen Gang, der noch etwas sezerniert, geheilt. Wird entlassen, soll von ihrem Arzt noch einigemale verbunden werden. Pat. hat sich bereits sehr gut erholt.

Die mikroskopische Untersuchung der Gallenblase ergibt folgendes:

Die Gallenblase ist ziemlich stark erweitert. An der Innenfläche sieht man ein deutliches Netzwerk vorspringender Bälkchen mit ziemlich tiefen Gruben zwischen denselben, sodass die Wand an einzelnen Stellen ganz durchsichtig erscheint. Die Halsgegend und der duct. cysticus erscheinen weniger stark verändert.

Micr. zeigt letzterer allerdings eine viel weitergehende Zerstörung als macr. zu vermuten war. Es findet sich nämlich eine völlige Zerstörung der Schleimhaut und Muskelschicht auf weite Strecken, mit Umwandlung in ein schwieliges Narbengewebe, an dem das Oberflächenepithel vollkommen fehlt, von Drüsen nur noch kümmerliche Reste vorhanden sind. Die Balken im Fundus erweisen sich micr. als die hochgradig verdickten elastisch muskulären Bänder der Ringmuskeln, zwischen denen überall die Schleimhaut divertikelartig ausgestülpt ist. In diesen letzteren finden sich gelegentlich Haufen von eingedickter Galle mit vielen Cholestearinkrystallen. Das Epithel ist an solchen Divertikeln zerstört, das umgebende Bindegewebe zeigt entzündliche Reaktion, und es ist zur Bildung von Fremdkörperriesenzellen gekommen. An den vom Epithel entblössten Gebieten des duct. sind die obersten Zell-Lagen des Bindegewebes mit Gallenfett stark angefüllt.

Epicrise: In solchen Fällen von Cholelithiasis, die sich mit Ulcus pylori oder duodeni komplizieren, ist ein völliges Freiwerden von Beschwerden nicht immer zu garantieren. Das stark blutende Leberbett machte mehrere Umstechungen nötig, wegen des starken Fettpolsters zog ich die Etagennaht der Durchstichknopfnaht durch die ganze Bauchwand vor.

Nr. 34. H. K., 26 j. Oberleutnantsfrau aus Chemnitz.

Aufgen.: 4. 11. 1903.

Operiert: 6. 11. 1903. Ectomie. Hepatopexie.

Entlassen: 12. 12. 1903. Geheilt.

Anamnese: Pat. ist seit 4 Jahren verheiratet, hat zwei Kinder. Letzte Geburt im Juni 1902. Sonst war Pat. immer gesund, hat nur ab und zu an Mandelentzündung gelitten. Vor 8 Tagen wiederum Mandelentzündung (4 Tage lang). Eine Schwester der Mutter leidet an Gallensteinen. Im März 1903 begannen sich Schmerzen in der Lebergegend und der Gegend der Magengrube einzustellen, die sich bald nach rechts und links bis in den Rücken hinzogen und mehr dumpfer Natur waren. Die Schmerzen traten besonders beim Gehen und fast

täglich auf. Appetit war zunächst gut. Pat. machte dann im Sommer eine Kur bei Lahmann durch. Doch wurde es nicht besser, vielmehr traten die Schmerzen allmählich stärker auf, besonders in den letzten 14 Tagen und lokalisierten sich zuletzt in der Gallenblasengegend und rechts im Rücken, traten jetzt auch beim Sitzen auf. Appetit ist schlecht. Körpergewicht hat etwas abgnommen. Dabei kein Fieber, kein Schüttelfrost, keine Gelbsucht, kein Erbrechen. Herr Prof. Rosenheim-Berlin stellte bei Pat. Gallenblasenentzündung fest. Herr Dr. Berndt-Chemnitz sendet uns die Pat. zu.

Befund: Hepatoptose, rechter Lappen massig, dahinter schmerzhafte Resistenz. Kein Ikterus. Pat. ist elend und sieht grau aus.

Diagnose: Cholecystitis chronica (Adhäsionen?)

Operation: 6. 11. 03. Wellenschnitt. Gallenblase gross, liegt unter dem massigen rechten Leberlappen, ist mit Duodenum und Netz verwachsen. Im Hals ein haselnussgrosser rauher Stein. Trübe Galle. Ectomie leicht. 3 Suturen an der art. cystica. Appendix wird revidiert, weil am Coecum Verwachsungen gefunden werden, wird aber gesund gefunden und in Ruhe gelassen. Hepatopexie mit 1 Sutur. Tamponade mit 2 Tampons. Bauchwandnaht. Sehr gute Chloroform-Sauerstoffnarkose (30 gr.). Dauer der Operation 35 Min.

Verlauf: 7. 11. 03. Temp. normal, abends 2 mal Erbrechen von etwas stinkender Galle und Thee. Nachts Magenspülung, ergibt viel Galle und stinkende Flüssigkeit (Thee) im Magen. Puls 72–80.

8. 11. 03. Befinden heute erheblich besser. Etwas Aufstossen, keine Übelkeit, kein Erbrechen. Einmal Magenspülung, im Magen nur Spuren von Galle, Blähungen gehen nach Spritze. Puls 72–80.

9. 11. 03. Befinden gut. Kein Aufstossen, keine Übelkeit.

11. 11. 03. Führt ab.

17. 11. 03. Wechsel der oberen Verbandschichten. Entfernung einiger Nähte aus dem untern Wundteile.

20. 11. 03. Verbandwechsel. Entfernung der Tampons, des Drahtes und sämtlicher Nähte. Wundtrichter sehr eng.

24. 11. 03. Steht auf.

3. 12. 03. **Letzter langer Faden entfernt, sass sehr fest.**

5. 12. 03. Keine Tamponade des sehr engen Wundtrichters mehr.

7. 12. 03. **Etwas Galle im Verband.**

8. 12. 03. **Galle läuft reichlicher.**

10. 12. 03. **Verband 3 Tage trocken. Es läuft keine Galle mehr.** Wundtrichter völlig geschlossen.

12. 12. 03. Pat. wird mit kleiner granulierender Wunde geheilt entlassen.

Das pathologische Institut Marburg schreibt uns über die Gallenblase folgendes:

Die Gallenblase ist an ihrer Innenfläche grünlich gefärbt, zeigt aber sonst makroskopisch die normale Zeichnung der Schleimhaut. Es besteht auch keine Verdickung der Wand. Mikroskopisch findet sich ebenfalls eine ganz normale Schleimhaut, wenigstens an den unter-

suchten Stellen. Das Epithel ist hoch cylindrisch, zeigt vielfach in den freien Zellhälften körnige bezw. körnig-fädige Einlagerungen, die mit Hämatoxylin die Schleimreaktion geben. Ausserdem sind die Zellen sehr reichlich von Fettkörnchen durchsetzt, auch finden sich viele Fettkörnchen in den Bindegewebszellen der Schleimhaut.

Epicrise: Der Befund war so, dass schon die gesenkte Leber und das Vorhandensein der Verwachsungen die Beschwerden erklärten. Der Stein war ein völliger Nebenbefund. Die Verwachsungen am Cysticus knicken den Gang ab, machen Stauung in der Gallenblase und die chronische Entzündung lässt die Pat. nicht zur Ruhe kommen. Sonst bot die Operation keine Besonderheiten. **Nachdem der letzte Faden entfernt war, stellte sich Gallenfluss — wahrscheinlich aus dem wiedergeöffneten Cysticus — ein, aber schon nach wenigen Tagen sistierte der Gallenfluss und die Wunde heilte rasch zu.**

Nr. 35, M. M., 26 j. Postassistent aus Halberstadt.
Aufgen.: 15. 10. 1901.
Operiert: 17. 10. 1901. Ectomie.
Entlassen: 23. 11. 1901. Geheilt.

Anamnese: Vater an Blutsturz gestorben. Mutter leidet an Gallensteinen.

Pat. selbst war früher immer gesund.

Im Oktober 1900 bekam er aus voller Gesundheit heraus einen Anfall von Schmerzen im Rücken, welche dann um den ganzen Leib zogen, wie ein Panzer. Der Anfall dauerte von Spätnachmittags bis nachts um 2 Uhr und endete mit Erbrechen. Ein zweiter Anfall kam 8 Tage später und dauerte einige Stunden.

Im ganzen hat Pat. seitdem 10 Anfälle gehabt, welche alle in gleicher Weise verliefen.

Im Mai dieses Jahres trat ein sehr heftiger Anfall auf. Herr Sanitätsrat Nebelung diagnostizierte Magengeschwür und verordnete Milchdiät.

Anfang Juni, kurz nach Beginn der Milchkur, welche Pat. zu Hause durchmachen wollte, trat ein erneuter Anfall auf. Hier wurde Pat. zum ersten Male ikterisch. Der Urin war bierbraun, der Stuhl tongelb (Milchstuhl?). Die Gelbfärbung der Haut hielt 8 Tage an.

Ein nächster Anfall folgte am 2. Oktober dieses Jahres; zweitägiger Ikterus.

Seitdem Ruhe.

In den Zwischenpausen zwischen den Anfällen war Pat. nie ganz wohl. Er hatte stets angehaltenen Stuhl, nach Diätfehlern Magenbeschwerden, Völlegefühl nach Speisenaufnahme.

Pat. kam Anfang Oktober während des Anfalls hier zur Untersuchung: damals wurde von einer Operation abgesehen, eine Karls-

bader Kur, heisse Umschläge (Thermophor) etc. verordnet. Da aber keine Latenz eintrat und Pat. fortwährend Beschwerden hat, so kommt er zur Operation.

Befund: Schlanker Mann. Spur von Ikterus. Herz und Lungen gesund. Leber etwas vergrössert. Urin frei. Gallenblasengegend etwas druckempfindlich.

Diagnose: Cholecystitis calculosa.

Operation: 17. 10. 1901. Wellenschnitt. Gallenblase langgestreckt, ohne Verwachsungen, leer, im Hals ein haselnussgrosser Stein. Ectomie. Gallenblase ohne Flüssigkeit, enthält einen Klumpen zäher, dicker Galle. Wandungen ödematös, besonders da, wo der Stein liegt. Choledochus frei, Cysticus sehr eng. Dauer der Operation ½ Stunde.

Verlauf: 17. 10. Abends 37,3. Puls 84.

18. 10. 1901. 37,7. Puls 88. 38,6. Puls 96.

Nachmittags etwas Aufstossen, kein Erbrechen. Abends 7 Uhr ganz wenig gallige Massen erbrochen. Um 8 Uhr Magenspülung. **Dabei entleert sich eine ziemliche Menge schwarzer, kafteesatzähnlicher Massen.** 10 Uhr Kochsalzinfusion.

19. 10. 38,6. Puls 88. 37,1. Puls 84. Morgens Kochsalzinfusion, Magenspülung (5 Uhr). **Wieder Blut im Magen.** Um 12 Uhr nochmals Magenspülung. Der Magen ist frei von Blut. Nochmals Kochsalz. Ebenso nachmittags 6 Uhr. Da Pat. kein Blut mehr im Magen hatte, Aufstossen sich nicht mehr einstellte, wird von weiteren Spülungen abgesehen.

30. 10. Fieberfreier Verlauf. Verbandwechsel. Tamponade gewechselt. Einige Fäden bleiben noch liegen. Ebenso die Nähte der Hautwunde.

4. 11. Sämtliche Nähte entfernt. Tamponade gewechselt.

10. 11. Die Wunde wird immer kleiner.

23. 11. Die Wunde ist fest geschlossen. Pat. wird im besten Befinden entlassen.

Epicrise: Der Ikterus ist so zu erklären, dass durch den Reiz der Steine im Hals der Gallenblase eine ödematöse Schwellung hier eintrat, die sich auf das lig. hepatoduodenale fortsetzte und den Gallenabfluss hinderte. Dass ein Stein in den Choledochus getreten ist, ist sehr unwahrscheinlich.

Auch hier trat das „schwarze Erbrechen“ auf, doch ging es nach einigen Magenspülungen schnell zurück. —

Nr. 36. F. G., 29 j. Hoteliersfrau aus Gossensass am Brenner (Tirol).

Aufgen.: 9. 10. 1902.

Operiert: 11. 10. 1902. Ectomie.

Entlassen: 20. 11. 1902. Geheilt.

Anamnese: Pat. war früher gesund. Vor ca. 6 Jahren im 1. Wochenbett hatte sie zum 1. Male einen Magenkrampf, Schmerzen,

die unter dem rechten Rippenbogen begannen und beiderseits um die Taille und zum Rücken bis zwischen die Schulterblätter ausstrahlten, ein beengendes atemraubendes Gefühl, dabei Fieber, Erbrechen, keinen Ikterus. Die Anfälle wiederholten sich in wechselnden Pausen.

Vor ca. 4 Jahren im 3. Wochenbett kamen sie sehr häufig und stark, dann liess ihre Intensität nach, Erbrechen ist seitdem nicht mehr aufgetreten.

Jetzt kommen sie in Pausen von 2—3 Mon. Der letzte Anfall war vor 7 Wochen.

Die Diagnose wurde bald auf Gallensteine, bald auf nervöse Beschwerden, Wanderniere und gynäkol. Leiden gestellt. Herr Oberstabsarzt a. D. Dr. Mahner-Mons-Erfurt, der im Sommer in Gossensass war, riet ihr, hierher zu kommen. Pat. war 1899 und 1901 in Karlsbad, 1900 machte sie zu Hause eine Karlsbader Kur durch.

Befund: Schlanke Frau in gutem Ernährungszustande. Kein Ikterus. Herz und Lungen gesund. Leib weich, flach. In der Gallenblasengegend fühlt man einen rundlichen, etwas druckempfindlichen Tumor, wahrscheinlich den über der Gallenblase ausgezogenen Leberlappen.

Diagnose: Recidiv. Cholecystitis calculosa.

Operation: Wellenschnitt. Gallenblase gross, nicht verwachsen, enthält viele kleine und 3 grössere Steine; mehrere Steine im ausgebuchteten Hals der Gallenblase. Ectomie. **Keine Unterbindung an der art. cystica nötig; (schwache Entwicklung derselben).** Choledochus frei. Dauer der Ectomie 10, **die der ganzen Operation 20 Min.** Gute Chloroformnarkose. Gallenblase, wenig verändert, zeigt geringe Spuren chronischer Entzündung.

Verlauf: Ganz normal.

20. 11. Geheilt entlassen.

Epicrise: Die Pat., Frau eines Hoteliers, hatte in Karlsbad keine Heilung gefunden, und da sie in ihrem Haushalt nicht mehr tätig sein konnte, entschloss sie sich zur Operation. Die Diagnose wurde, da Ikterus fehlte, von vielen Ärzten nicht gestellt.

Nr. 37. A. D., 31j. Kaufmannsfrau aus Quedlinburg.

Aufgen.: 18. 4. 1903.

Operiert: 20. 4. 1903. Ectomie. Hepatopexie.

Entlassen: 24. 5. 1903. Geheilt.

Anamnese: Die Mutter der Pat. hat an Gallensteinen gelitten. Vor 8 Jahren während der ersten Schwangerschaft bekam Pat. häufige, einige Stunden bis mehrere Tage dauernde Anfälle von Druckgefühl und Schmerzen (jedoch nicht kolikartig) in der Lebergegend und der Gegend der Magengrube. Kein Erbrechen, kein Fieber, keine Gelbsucht.

Diese Anfälle stellten sich auch weiterhin alle 4—6 Wochen in ganz gleicher Art ein. In den anfallsfreien Zeiten fühlte sich Pat. völlig wohl.

Während der zweiten Schwangerschaft vor 2 Jahren blieben die Anfälle gänzlich fort. Etwa 3—4 Monate nach der Geburt des zweiten Kindes traten die früheren Anfälle in ganz gleicher Art wieder auf und stellten sich dann weiterhin alle 4 Wochen bis jetzt wieder ein und zwar regelmässig kurz vor oder nach der Periode. Vor Weihnachten 1902 bemerkt Pat. eine allmählich sich vergrössernde Geschwulst in der rechten Seite des Leibes, die sich leicht nach allen Seiten hin verschieben liess und ärztlicherseits zunächst als der Bauchmuskulatur angehörig angesehen wurde. Die Geschwulst ist etwas druckempfindlich, macht spontan nur Schmerzen beim Gehen, wenn das Kleid darauf drückt. Sonst fühlt sich Pat. völlig wohl. Erbrechen, Fieber, Gelbsucht ist nie vorhanden gewesen.

Da die Geschwulst sich vergrösserte, sendet uns Herr Dr. Strokorb-Quedlinburg die Pat. zu.

Befund: Grosser Tumor im rechten Hypochondrium, der sich nach allen Seiten besonders medial leicht verschieben lässt. Er steigt mit der Atmung in die Tiefe. Bei Reposition kommt er immer wieder an die Oberfläche. Nach Ricinus ist der Tumor entschieden kleiner geworden. Er ist wenig empfindlich.

Diagnose: Hydrops vesicae felleae.

Operation: 20. 4. 03. Im Beisein der Herren Dr. Rennebaum-Halberstadt und Dr. Schilling-Nürnberg. Der Tumor ist die hydropische Gallenblase. Sie enthält im Hals 6 haselnussgrosse Steine. Ectomie nach Aspiration von serös-schleimiger Flüssigkeit. Keine Adhäsionen. Gallenblase ist wandverdickt, Schleimhaut stark ulceriert. Hepatopexie mit zwei Suturen (Draht). Dauer der Operation 35 Min., der Narkose 50 Min. (35 gr. Chloroform). Gute Sauerstoff-Chloroform-Narkose. Tamponade. Verband.

Verlauf: 20. 4. 03. Temp. abends 37,3. Puls 60. Befinden gut. Kein Erbrechen, wenig Aufstossen.

21. 4. 03. Temp. morgens 37,5, abends 37,5. Puls 100. Mehrmals (3 mal) reichlich Galle gebrochen. Magenspülung, viel Galle im Magen. Nachher Ruhe. Blähungen gehen noch nicht.

22. 4. 03. Morgens Temp. 37,6. **Heute früh 6 Uhr Erbrechen grosser Mengen grüner Galle. Magenspülung, im Magen viel grüne Galle. Pat. sieht sehr schwach und elend aus. Puls sehr klein, 120—130. Kochsalzinfusion.** Blähungen gehen nach Rohr. Den Tag über kein Erbrechen mehr. Mittags Magenspülung, im Magen noch ziemlich viel Galle, jedoch weniger als heute früh. Kochsalzinfusion.

Temp. nachmittags 37,6. Puls 120, noch klein, jedoch kräftiger als in der Frühe. Pat. sieht wohler und munterer aus. Zunge etwas trocken. Leib weich. Blähungen gehen wieder nur vereinzelt. Kochsalzinfusion.

23. 4. 03. Temp. morgens 37,6. Puls 120, etwas kräftiger. In der Nacht kein Erbrechen, doch Gefühl von Völle im Magen. Daher nachts Magenspülung, die eine Spur Galle ergibt. Pat. sieht heute früh wesentlich munterer und wohler aus, ist nicht mehr so matt. Blähungen gehen.

Vormittags mehrmals wieder galliges Erbrechen. Magenspülung, viel Galle im Magen. Darauf Lagerung auf die rechte Seite, darnach kein Erbrechen mehr, etwas Aufstossen. Temp. abends 37,7. Puls 116.

24. 4. 03. Temp. normal. **Kein Erbrechen mehr seit gestern Mittag. Puls 100, kräftig. Pat. liegt dauernd auf der rechten Seite,** sieht sehr gut aus, ist frischer. Nachmittags etwas Klagen über Völle im Leib.

25. 4. 03. Befinden gut, keine Klagen. Kein Erbrechen, kein Aufstossen. Führt ab, reichlich Stuhl.

4. 5. 03. 1. eigentlicher Verbandwechsel. Entfernung der Tampons, die ziemlich locker sitzen, sämtlicher Nähte und einzelner langer Fäden und des Hepatopexie-Drahtes. Wunde sieht gut aus. Tamponade. Verband.

24. 5. 03. Pat. wird, nachdem 5 Verbandwechsel noch nötig waren, mit kleiner granulierender oberflächlicher Wunde entlassen.

Epicrise: Lieblein hat in der Münch. med. Wochenschr. 1903 Nr. 15 eine Arbeit über abnorme Beweglichkeit der Steine führenden Gallenblase veröffentlicht. Solche Fälle habe ich sehr oft gesehen, auch dieser Fall war ein solcher. Die Diagnose ist in der Tat nicht leicht, wer aber viel mit Gallensteinkranken zu tun hat, wird sich selten irren. **Es war interessant, dass in der Narkose der Tumor ganz medial verschoben werden konnte, sich zwischen Bauchwand und omentum minus einklemmte und so bei der Operation angetroffen wurde.**

Nr. 38. A. W., 30j. Wirtschafterin aus Kusey bei Clötze.
Aufgen.: 11. 4. 1903.
Operiert: 13. 4. 1903. Ectomie. Hepatopexie.
Entlassen: 29. 5. 1903. Geheilt.

Anamnese: Pat. war früher stets gesund. Vor etwa 2½ Jahren bekam sie Magendrücken, welches unabhängig von Speisenaufnahme und sonstigen äusseren Umständen die Pat. fast ununterbrochen belästigte. Im Januar vor 2 Jahren trat zum erstenmale eine sehr heftige typische Kolik auf. Pat. lag damals 14 Tage zu Bett. Seitdem hat sie alle 14 Tage bis 4 Wochen eine Kolik, ist jedoch auch in der Zwischenzeit nie ohne ein dumpfes Druckgefühl in der Gallenblasengegend. Sie hat eine ganze Reihe von Mitteln angewendet. Eine Neuenahrerkur zu Hause und eine in Neuenahr selbst waren ebenso erfolglos wie eine Ölkur. Bei der letzteren sollen über 70 weiche (!!) Steine abgegangen sein, die Koliken bestanden aber nach wie vor. Da der Zustand seit 2 Jahren ohne Unterbrechung derselbe ist, Pat. durch die fortwährenden Schmerzen und durch die Behinderung der Nahrungsaufnahme bei den häufigen Koliken sehr herunterkommt, entschliesst sie sich zur Operation. Pat. hat häufig während der

Anfälle Morphium subkutan bekommen. Herr Dr. Rommel-Clötze schickt die Pat. zur Operation.

Befund: Resistenz der Gallenblasengegend. Sehr starke Druckempfindlichkeit. Kein Schmerz, keine Lebervergrösserung. Urin frei.

Diagnose: Cholecystitis chron. (wahrscheinlich Hydrops).

Operation: 13. 4. 03. Wellenschnitt. Bauchdecken sehr straff. Schlechte Chloroformnarkose. Gallenblase ist geschrumpft, liegt hoch, unter Leber und Rippenbogen, kaum erreichbar. Verwachsungen zwischen Netz und Gallenblase. **Hals der Gallenblase sehr ausgebuchtet, erstreckt sich nach oben bis unterhalb des Choledochus. In der Gallenblase Eiter; er ist aber so dick, dass er nicht aspiriert werden kann. Leberpartie über der Gallenblase narbig, wird mit Klemmzange gefasst und nach oben gezogen. Lig. teres wird durchschnitten, um die Leber beweglich zu machen; hilft nicht viel. Bei Ablösung der Gallenblase vom Leberbett reisst dieselbe mehrere Male ein, es tritt Eiter in die untergelegten Tupfer.** Im Foramen Winslowii liegt kein Tupfer, dorthingelangter Eiter wird fortgetupft. Excision der Gallenblase ist sehr mühsam. Gefässe liegen hoch, werden unterbunden, ductus cysticus ebenso. Choledochus frei, es läuft klare Galle ab. Hepatopexie mit 2 Suturen. 3 Tampons. Naht. Dauer 70 Min. Gallenblase chronisch entzündet, enthält dicken, gelben Eiter und viele erweichte Steine. Die Schleimhaut ist im Fundus papillomatös entartet. ein Divertikel am Fundus.

Verlauf: Anfangs gut.

16. 4. 03. Ziemlich reichlicher Husten und Auswurf. Atmung etwas beschleunigt. Rechts hinten unten pneumonischer Herd nachweisbar.

24. 4. 03. 37,5—37,8. Husten und Auswurf nur gering.

27. 4. 03. Temp. dauernd normal. Kaum noch Husten und Auswurf. 1. Verbandwechsel. Entfernung der Tampons, die ziemlich locker sitzen, nicht riechen, der Nähte, sowie der Hepatopexiedrähte und einzelner langer Fäden. Wunde sieht sehr gut aus. Tamponade. Verband. Wundtrichter sehr tief und eng.

30. 4. 03. 2. Verbandwechsel. Entfernung des Restes der langen Fäden. Wunde sieht sehr gut aus. In der Nacht ist reichlich Galle gelaufen, sodass Verband heute durchtränkt war. Tamponade. Verband.

9. 5. 03. Verbandwechsel. Sekretion nur noch gering. Wundtrichter wird deutlich enger. Kein Husten und Auswurf.

22. 5. 03. Sekretion sehr gering. Wundtrichter sehr eng, weniger tief. Befinden dauernd gut.

29. 5. 03. Pat. wird mit kleiner, granulierender, oberflächlicher Wunde entlassen.

Epicrise: Das Empyem der Gallenblase war nicht zu diagnostizieren, die Operation war sehr schwierig; die Steine waren erweicht (unter dem Einfluss des Eiters?) Es war gut, dass die Gallenblase entfernt wurde, denn die Schleimhaut war papillomatös entartet. Eine Cystostomie hätte nichts genützt.

Nr. 39. L. H., 38 j. Landwirtsfrau aus Burgstaden.

Aufgen.: 4. 2. 1903.
Operiert: 7. 2. 1903. Ectomie. Hepatopexie.
Entlassen. 15. 3. 1903. Geheilt.

Anamnese: Vor 18 Jahren im Wochenbett nach Geburt ihres zweiten Kindes bekam Pat. mehrmals leichtere Anfälle von drückenden Schmerzen in der Gegend der Magengrube, die aber bald wieder vorübergingen. Dann war Pat. wieder frei von diesen Anfällen.

Vor 7 Jahren traten jedoch diese Anfälle von neuem auf. Die Schmerzen waren erst drückend und wurden immer heftiger und krampfartiger. Sie zogen von der Mitte des Leibes, der Gegend der Magengrube, nach beiden Seiten hin zum Rücken und strahlten auch nach oben, der Brust hinauf, aus. Zugleich bestanden auch starke Kopfschmerzen. Die Anfälle dauerten $^1/_4$—$^1/_2$ Tag lang. Pat. war jedoch meist längere Zeit, bis zu $^1/_4$ Jahr, frei von Anfällen.

Vor 2 Jahren, nachdem Pat. im November 1900 eine Fehlgeburt überstanden, trat im Januar 1901 ein sehr heftiger Anfall auf und es stellte sich dabei Erbrechen ein. Der Anfall dauerte länger und Pat. wurde damals zum erstenmal wegen Gallensteinkolik ärztlich behandelt. Darauf im September 1901 neuer Anfall, dann Ostern 1902, darauf August/September 1902 während drei Wochen mehrere Anfälle, im Dezember 1902 leichter Anfall. Endlich vor 14 Tagen äusserst heftiger Anfall mit Erbrechen, der $1^1/_2$ Tag dauerte, darnach noch 3 leichtere Anfälle, der letzte vor 4 Tagen.

Fieber hat angeblich nicht bestanden, auch kann Pat. nicht angeben, ob sie bei den Anfällen gelb gewesen. Nach Gallensteinen im Stuhl ist nicht gesucht worden. In den anfallsfreien Zeiten ist Pat. frei von Beschwerden gewesen, nur in den letzten 14 Tagen hat sie dauernd etwas Druckgefühl in der Lebergegend gehabt. Pat. wird von Herrn Dr. Radecke-Lauchstedt zugesandt.

Befund: Leib ziemlich weich. Typische und ziemlich starke Druckempfindlichkeit der Gallenblasengegend. In der Tiefe ein rundlicher Tumor zu tasten. Keine Gelbsucht. Herz und Lunge gesund. Urin frei.

Diagnose: Entzündlicher Hydrops der Gallenblase.

Operation: 7. 2. 03. Wellenschnitt. Gallenblase liegt tief unter Netz verwachsen, enthält im Hals einen walnussgrossen Stein, der sich leicht in den Fundus schieben lässt. Aspiration des wässrig-trüben Inhalts. Extraktion. Ectomie. **Die Gallenblase wird bis zum Choledochus isoliert und reisst bei stärkerem Anziehen dicht am Choledochus ab. Die Gallenblase ist stark entzündet und enthält im Hals ein dekubitales Ulcus mit aufgeworfenen Rändern.** Cysticusschleimhaut sehr zart und normal, scharf gegen die hochgradig entzündete Schleimhaut der Gallenblase abgegrenzt. Unterbindung des Cysticus. Tamponade mit 2 Streifen. Hepatopexie. Dauer der Operation $^1/_2$ Stunde.

Verlauf: Gut.

21. 2. 03. 1. Verbandwechsel. Entfernung sämtlicher Tampons, Nähte und einzelner Fäden. Wunde sieht gut und rein aus.

25. 2. 03. 2. Verbandwechsel. Am Tampon etwas klare Galle, sehr reichliche Sekretion. Letzte Fäden entfernt.

27. 2. 03. 3. Verbandwechsel. **Es läuft reichlich klare, goldgelbe Galle. Verband stark durchtränkt.**

28. 2. 03. Steht auf.

8. 3. 03. Verbandwechsel. **Spur Galle im Verband.** Wunde verkleinert sich schnell von der Tiefe aus.

15. 3. 03. **Keine Galle im Verband.** Wunde hat sich erheblich verkleinert. Pat. wird nach Hause entlassen.

Über den Befund an der Gallenblase teilt uns das path. Institut in Göttingen folgendes mit:

Die 8 cm lange Gallenblase hat eine braunrote, unregelmässig netzförmig gezeichnete, derb anzufühlende Innenfläche, die in der Fundusgegend im Umfang einer Haselnuss eine leichte Ausstülpung zeigt. Am Übergang des Corpus zum Collum erscheint die Schleimhaut gut erhalten und wenig pigmentiert, während sich in der Mitte des Blasenhalses, woselbst die Wandung eine Gesamtdicke bis zu 7 mm erreicht, an 2 einander gegenüberliegenden Stellen 2 schwarzbraun gefärbte Ulcerationen von ca. Erbsengrösse finden. Überall ist das die eigentliche Gallenblasenwand umgebende Bindegewebe stark ödematös gequollen.

An den untersuchten Schnitten vom Blasenhals lassen sich Nekrosen der Schleimhaut umschriebener Art u. z. T. tiefgehende zellige Infiltration im Verlauf der Lymphgefässe konstatieren.

Im Fundusteil fanden sich die gleichen Veränderungen, jedoch leichterer Art.

Epicrise: Keine Gelbsucht, weil der Prozess sich lediglich in der Gallenblase abspielte. Da die Cysticusschleimhaut resp. die des Gallenblasenhalses durch ein Ulcus sehr verdünnt war, riss die Gallenblase bei der Operation ab. **Die abschliessende Ligatur hatte sich mit der Zeit gelockert, sodass eine Gallenfistel entstand, die sich aber wieder schloss.**

Nr. 40. A. H., 51 j. Schlossermeistersfrau aus Gardelegen.
Aufgen.: 12. 1. 1904.
Operiert: 14. 1. 1904. Ectomie. Hepatopexie.
Entlassen: 24. 2. 1904. Geheilt.

Anamnese: Pat. kommt auf Anraten des Herrn Dr. Butschkus-Gardelegen zur Untersuchung. Mutter ist an Leberkrebs gestorben; Pat. hat 2 gesunde Kinder, 3 sind gestorben. Vor einigen Jahren hatte Pat. Blasen- und Nierenkatarrh.

Vor 17 Jahren hatte Pat. zum ersten Mal Gallensteinkrämpfe, die vom Magen nach dem Rücken ausstrahlten, Pat. bekam Morphium-

tropfen. Pat. wurde gelb, hatte dunkeln Urin, Farbe des Stuhles nicht bekannt. Im selben Jahre noch etwa 2—3 Anfälle; dann war Pat. lange gesund. Vor 2 Jahren begannen wieder Schmerzen in der Lebergegend, diesmal nicht kolikartig, mehr andauernd. Seitdem häufige Übelkeit, kein Erbrechen, aber starke Salivation und Hochwürgen von wässeriger Flüssigkeit. Stuhlgang ist immer etwas angehalten. Die Schmerzen pausieren zuweilen 1/4 Jahr, dann treten sie wieder auf. Zur Zeit hat Pat. seit etwa 4 Wochen wieder die Schmerzen, nicht allzuschlimm, aber doch psychisch stark deprimierend. Pat. wurde mit Ölkuren, warmen Umschlägen und Karlsbader Wasser zu Hause behandelt, hat seit etwa 1/2 Jahre ca. 30 Pfund an Gewicht abgenommen.

Vorher: Einmal Ikterus (?), keine Leberschwellung, aber Gallenblasentumor. Bei Aufnahme: Kein Ikterus, keine Leberschwellung, schmerzhafter Gallenblasentumor.

Befund: Anämische, elende Frau. Kein Ikterus, Urin frei. Leber normal, grosser schmerzhafter Gallenblasentumor.

Diagnose: Hydrops der Gallenblase; Carcinom nicht völlig auszuschliessen.

Operation: 14. 1. 04. Gute Sauerstoff-Chloroformnarkose (30 gr.) Wellenschnitt. Gallenblase **kindkopfgross**, lose mit Netz und Duodenum verwachsen, enthält klare, wasserhelle Flüssigkeit. Im Cysticus festsitzend ein haselnussgrosser Stein. Ectomie nach Aspiration. Gallenblasenwand verdünnt, gallenblasenwärts der Cysticus, wo der Stein sitzt, narbig, choledochuswärts glatt, Hepatopexie mit 3 Suturen (Draht). Ein Tampon. Naht. Dauer der Operation 28 Min.

Die Untersuchung der Gallenblase, die ca. 50 eckige Steine enthält, ergibt:

Die mikroskop. Untersuchung verschiedener Stellen der Gallenblasenwand ergibt das überraschende Resultat, dass die Schleimhaut überall fehlt und die noch deutlich vorhandene Muskulatur nur noch von einer dünnen Bindegewebsschicht bedeckt ist. In dieser Bindegewebsschicht finden sich frische Blutungen und zellige Einlagerungen. Das Protoplasma dieser Zellen ist mit Fettkörnchen dicht erfüllt. Diese entzündlichen Zellanhäufungen ragen gelegentlich bis in die Muskelschicht hinein. In der Muskulatur besteht eine starke Zunahme der elastischen Fasern. Die Gefässe des Peritonealüberzugs sind von Zügen lympathischen Gewebes eingeschlossen.

Verlauf: 15. 1. Blähungen gehen noch nicht, Leib ziemlich gespannt und aufgetrieben. Kein Fieber. Ziemliche Unruhe. Puls 116—120. Abends Magenspülung, fördert grössere Mengen Thee und Galle mit Spuren von Blut zu Tage.

16. 1. Morgens kommen die ersten Blähungen, Leib weicher; Pat. fühlt sich wesentlich erleichtert. Nachmittags sistieren die Blähungen wieder; Leib ist ziemlich aufgetrieben und gespannt. Urin spontan. Abends Wein-Kognakklystier. Magenspülung. Grosse Unruhe.

17. 1. Mittags beginnen wieder Blähungen; Abends Leib weich. Pat. fühlt sich wieder ganz wohl.

18. 1. Kein Aufstossen mehr. Sehr gutes Allgemeinbefinden. Kräftiger Puls, 80; Temperatur immer normal.

19. 1. Pat. führt ab.

28. 1. Erster Verbandwechsel. **Tampons, die zumeist mit Galle durchtränkt sind, entfernen sich leicht.** Ein Teil der langen Fäden und der Drähte werden entfernt.

30. 1. Entfernen von noch 2 Drähten und der Hautnähte.

5. 2. Pat. steht auf.

11. 2. Da Pat. schmerzhafte Venenverhärtung in der linken Kniekehle bekommt, bleibt sie heute zu Bette. Spiritusumschlag um das linke Knie.

16. 2. Unter Spiritusverbänden sind die Schmerzen in der linken Kniekehle verschwunden; es sind bloss noch einige kleine, nicht druckempfindliche Knötchen zu fühlen.

17. 2. Letzte lange Fäden entfernt.

18. 2. Pat. steht wieder auf.

24. 2. Wunde bis auf kleine Granulation geheilt. In vorzüglichem Gesundheitszustande entlassen.

Epicrise: Ein Fall von selten grossem Hydrops. Obwohl der Stein ganz fest im Anfangsteil der Gallenblase sass, hatte Pat. augenblicklich keine Beschwerden, da die Entzündung fehlte. Inhalt war wasserklar.

Nr. 41. M. B., 37j. Bäckersfrau aus Gröningen.

Aufgen.: 27. 10. 03.

Operiert: 29. 10. 03. Ectomie.

Entlassen: 17. 12. 03. Mit Gallenfistel. Später geheilt.

Anamnese: Pat. ist sonst immer gesund gewesen; in der Familie keine besonderen Erkrankungen. 9 Geburten, 6 Kinder sind am Leben, Zwillinge sind gestorben, ebenso ein in Narkose geborenes Kind (Querlage.) Bei der 1. Schwangerschaft vor 14 Jahren zum 1. Male Anfälle von Magenschmerzen, die aber nur kurzdauernd waren. Dieselben pausierten dann einige Jahre, um plötzlich wieder aufzutreten. Vor 8 Wochen zum 1. Male richtiger Anfall von Kolikschmerzen in der Lebergegend, die besonders nach dem Kreuze ausstrahlten; Morphium wurde nötig; Pat. musste 5 Tage zu Bette liegen; aber kein Ikterus, keine Stuhlentfärbung, kein Erbrechen. Ein gleicher Anfall vor 14 Tagen, auch wieder 5 Tage lang bettlägerig; vorletzter Anfall vor 8 Tagen, etwas kürzer, letzter Anfall vor 5 Tagen; beim letzten soll der Urin dunkelrot gewesen sein. Der Arzt Herr Dr. Röhrbein behandelte die Pat. mit Morphium, heissen Umschlägen und Trinken von heissem Wasser und riet der Pat. als einziges sicheres Mittel zur Heilung die Operation.

Befund: Kleiner, aber sehr deutlicher und schmerzhafter Tumor der Gallenblase. Kein Ikterus. Leber normal. Urin frei.

Diagnose: Abgelaufene serös-eitrige Cholecystitis. Gallenblase ist wenig gespannt.

Operation: 29. 10. 03. In Gegenwart der Herren Dr. Röhrbein-Gröningen und Prof. Dr. Capaldi-Neapel. Sehr gute Sauerstoff-Chloroformnarkose, 45 gr. Wellenschnitt. Gallenblase mässig gross, ist mit Netz verwachsen, enthält Steine. Einer fest im Cysticus. **Ectomie ziemlich schwierig, wegen vieler Verwachsungen am Hals.** Im Cysticus ein Stein von Kirschkerngrösse. Choledochus anscheinend frei. Gallenblase chronisch entzündet, enthält Schleim und Eiter. Tamponade. Dauer der Operation 35 Min.

Die Untersuchung der Gallenblase ergibt: Keine Erweiterung. Schleimhaut stark höckrig. Am Fundusteil, ca. 1 Finger breit von der Spitze entfernt, eine linsengrosse, schwärzlich verfärbte Stelle, die einer kleinen mandelgrossen Vorwölbung an der Aussenseite entspricht. Auf dem Durchschnitte sieht man hier ein über erbsengrosses vielkammeriges Divertikel der Gallenblase mit dem Lumen an der oben erwähnten schwärzlichen Stelle kommunizierend, ganz mit kleinen Pigmentkalksteinen gefüllt.

Mikroskopisch findet sich in den steinerfüllten Divertikeln kein Epithel, vielmehr ist die Wand von einem sehr gefässreichen Granulationsgewebe gebildet, wie wir es ja wiederholt bei Gallenstauung in den perforierenden Schleimhautausbuchtungen der Gallenblasenwand gefunden und geschildert haben. Es ist nicht unmöglich, dass diese Gallenretentionen, zu denen die zahlreichen, die Muskelwand perforierenden Schleimhautausstülpungen leicht Gelegenheit geben, durch bakteriologische oder chemische Zersetzung umschriebene Entzündungen an der Gallenblasenwand hervorrufen, wie es auch hier wieder der Fall ist, wodurch die klinisch beobachtete starke Schmerzhaftigkeit der Blase in vielen Fällen am besten erklärt würde. Die Schleimhaut selbst und die Muskulatur zeigt nämlich von einer leichten Hypertrophie abgesehen keine stärkeren entzündlichen Veränderungen. Nur dort, wo am Blasenhals Drüsen die Muskelwand durchbrechen, finden sich stärkere entzündliche Zellenanhäufungen.

Verlauf: Nach der Operation etwas Aufstossen, kein Erbrechen. Abends nach Morphium gute Nachtruhe. Blähungen kommen schon am Abend in Gang. Abendtemperatur 37,1.

30. 10. 38,0—38,0. Pat. hat etwas Zeichen von Bronchitis, hustet zähes, fade riechendes Sputum aus. Puls immer kräftig, kaum beschleunigt.

31. 10. 37,8. Bronchitis noch nicht gebessert; Husten aber etwas lockerer. Blähungen gehen nach Spritze. **Abends 6 Uhr plötzlich sehr starker kolikartiger Schmerz in dem rechten Hypochondrium, der eine Morphiumeinspritzung nötig macht;** darauf Erleichterung. 38,5.

1. 11. Pat. hustet heute noch ziemlich viel. **Verband mit Galle durchtränkt;** Entfernen der oberflächlichen Schichten. Blähungen

gehen gut. Keine Schmerzen. 37,8—38,5. Puls kräftig, zuweilen etwas aussetzend, 120.

2. 11. Pat. hat die ganze Nacht nicht gehustet. Morgens beginnt der Husten wieder. Da der Puls etwas unregelmässig und beschleunigt ist, erhält Pat. Infus. fol. digital. Temp. 38,2—38,4.

3. 11. Temp. 38,7—38,4. Verbandwechsel der oberflächlichen Schichten, **da ziemlich reichlich Galle gelaufen ist. Heute deutlicher Ikterus.** Über dem linken Unterlappen Dämpfung und Bronchialatmen, rechts Vesiculäratmen mit verschiedenen Rasselgeräuschen. Pat. führt heute ab, hat 2mal nahezu weiss gefärbten Stuhl. Digitalis. Wein. Puls kräftig, aber noch beschleunigt.

4. 11. Pat. hat nachts etwas geschlafen. Husten heute weniger, aber noch locker. Keine Schmerzen beim Atmen. Ikterus hat nicht zugenommen. Temp. 37,9—38,8° C.

5. 11. Temp. 38,2—38,5. Sputum etwas rostbraun heute, Digitaliswirkung jetzt vorhanden; Puls 100, kräftig. Digitalis wird ausgesetzt. Appetit gut, Schmerzen wenig. Da Verband durchtränkt, Wechsel der oberflächlichen Schichten.

6. 11. Temp. 38,2—38,2. Heute Husten fast verschwunden. Puls kräftig, 100, noch unter Digitaliswirkung. Ikterus geringer. Urin etwas dunkel, eiweissfrei. Wechsel der oberflächlichen Verbandschichten.

7. 11. Temp. 37,7—37,8.

8. 11. Heute Auswurf wieder etwas reichlicher. Verband durchtränkt, wird gewechselt. 38,2—37,7.

10. 11. Verbandwechsel. Entfernen der Tampons und sämtlicher langen Fäden und Hautnähte.

15. 11. Temp. 39,0—39,0.

16. 11. Pat. ist heute eine Stunde ausser Bett. Seit gestern ziemlich hartnäckiger Durchfall. Glühwein. Opium. Über der Lunge, besonders links, noch ziemlich reichliche klein- bis mittelgrossblasige Rasselgeräusche. Keine Dämpfung. 38,5—39,2.

17. 11. 38,5—38,7. Durchfälle bestehen noch. Pat. erhält Tannalbin. Schleimsuppen. Rotwein.

18. 11. 37,5—38,7. Eichelkakao. Noch 2mal heute Durchfälle.

19. 11. 37,9—38,4. Kein Durchfall mehr.

20. 11. 37,3—38,5. Auswurf locker, noch immer reichlich. Lungenbefund unverändert.

23. 11. Allgemeinbefinden bedeutend besser. Stuhlgang geformt. Appetit hebt sich. **Gallensekretion lässt etwas nach.**

15. 12. Pat. hat sich sehr gut erholt. Verband heute zum 1. Male 3 Tage trocken. Gallenfluss minimal.

17. 12. Pat. wird mit sehr wenig absondernder Gallenfistel entlassen. Kommt noch zum Verbinden her.

25. 12. **Pat. hat inzwischen 2 typische Kolikanfälle** (am 21. und 23. 12. 03) **gehabt mit Ikterus; Urin war dunkel.**

Heute Verbandwechsel. Im Verband sehr wenig Galle. Choledochusstein vielleicht bereits abgegangen?

28. 12. Keine Koliken wieder. Verband trocken. Es läuft keine Galle mehr. In den faeces wird ein erbsengrosser Stein gefunden.

1. 1. 04. Völlig trocken. Pat. ist ganz beschwerdefrei und hat sich sehr erholt. Herr Dr. Röhrbein wird Pat. weiter verbinden.

Epicrise: Als Pat. operiert wurde, bestand kein Ikterus, der Choledochus war anscheinend frei, und doch war ein Stein im Choledochus übersehen worden. Die Ligatur am ductus cysticus gab nach, und es floss nun fast 2 Monate lang viel Galle. Als der äussere Fistelgang eng wurde und eine feste Tamponade angewandt wurde, bekam Pat. 2 heftige Koliken, welche den Stein abtrieben. Sofort hörte der Gallenfluss auf. **Hat man ectomiert und einen Stein übersehen, so sei man mit einer sekundären Choledochotomie nicht zu rasch bei der Hand.** Nur kleine Steine wird ein erfahrener Gallensteinchirurg übersehen, aber diese gehen oft noch spontan ab. Eine feste Tamponade genügt, um den Druck im Choledochus so zu erhöhen, dass das Hindernis überwunden wird.

Nr. 42. L. P., 26 j. Kaufmann aus Seligenstadt (Hessen).
Aufgen.: 9. 4. 1900.
Operiert: 12. 4. 1900. Ectomie.
Entlassen: 5. 6. 1900, vorläufig mit Gallenfistel.
Später geheilt.

Anamnese: Pat. stammt aus einer Familie, deren Angehörige sämtlich etwas nervös sind. Gallensteinleiden sind nicht vorgekommen.

Pat. war früher stets gesund, Stuhlgang regelmässig. Im Sommer 1896 hatte er zum ersten Male Anfälle von Schmerzen in der Magengrube, die 2—3 Stunden, später länger dauerten, sehr heftig waren, ohne Fieber und Erbrechen — einmal aufgetretenes Erbrechen wird auf einen Diätfehler zurückgeführt — einhergingen und sich in Pausen von 3 Tagen bis mehreren Monaten wiederholten. Die Anfälle endeten meist mit Durchfall, der letzte war im Dezember 1897. In der folgenden Zeit litt Pat. viel an Sodbrennen und Aufstossen, Kopfschmerzen und unregelmässigem Stuhlgang, wodurch er körperlich sehr herunterkam.

Im September 1897 traten die oben beschriebenen Anfälle wieder auf, Pat. hatte stundenlang vorher ein zusammenziehendes Gefühl im Rücken und konnte den Anfall vorhersagen. Auf heisse Umschläge erfolgte jedesmal Besserung. Er wurde von Herrn Dr. Noll-Hanau behandelt, der Wanderniere diagnostizierte und ihn eine Mastkur machen und eine Leibbinde tragen liess. Durch erstere nahm Pat. 7 Pfund an Gewicht zu, die Schmerzen schwanden, seitdem er die

Leibbinde trug, Sodbrennen, Aufstossen etc. blieben bestehen. Ihm selbst fiel sein fahles Aussehen auf. Vor ca. 14 Tagen kam wieder einer der oben beschriebenen Schmerzanfälle, der sich bisher noch 5 mal wiederholte, der letzte und schwerste war am 6. 4. Erbrechen, Fieber, Ikterus fehlten wieder, das Körpergewicht soll abgenommen haben. Dr. Noll fand nach dem ersten Anfall ausgesprochene circumskripte Empfindlichkeit in der Gallenblasengegend, nach einem späteren Anfall die gespannte druckempfindliche Gallenblase palpabel. Seine Diagnose lautete Duodenalkatarrh, Cholecystitis, wahrscheinlich ohne Steine. Ferner konsultierte Pat. noch Herrn Dr. Abend-Wiesbaden, der sekundäre nervöse Dyspepsie mit Superacidität, chronische Obstipation, Cholelithiasis diagnostizierte. Auf Rat des Herrn Dr. Noll kommt Pat., der die Operation selbst dringend wünscht, hierher. Der betreffende Arzt hat von der Krankheit folgende Auffassung:

„Herrn P. aus Nürnberg, z. Z. in Seligenstadt in Hessen, habe ich geraten, sich wegen der Erkrankung an Cholecystitis operieren zu lassen. Die kurze Krankengeschichte ist folgende:

P. kam im September vorigen Jahres zu mir mit den Klagen über einen seit Wochen bestehenden Darmkatarrh und über zeitweise Anfälle von „Magenkrampf".

Bei der Untersuchung fand ich eine rechtsseitige Wanderniere und musste diese für die (mechanische) Ursache des Darmkatarrhes, wie der wahrscheinlichen Gallenkoliken (durch Choledochus-Kompression) halten. Ich liess eine Leibbinde (Teufel'sche) anlegen mit dem Erfolg, dass von der Stunde an der Darmkatarrh verschwand und der sehr schlechte Ernährungszustand des Pat. sich ganz wesentlich besserte. Vor etwa 14 Tagen bekam Pat. wieder einen Kolik-Anfall zu Haus. Zwei Tage nach der Attaque kam er zur Untersuchung zu mir. Ich konnte eine ausgesprochene Empfindlichkeit an circumskripter Stelle in der Gallenblasengegend konstatieren. Vorgestern kam Pat. wieder zu mir, nachdem er abends vorher wieder einen heftigen Kolik-Anfall gehabt hatte. Diesmal konnte ich die gespannte druckempfindliche Gallenblase deutlich palpieren.

Diagnose: Duodenalkatarrh durch Kompression und Zerrung von Seiten des ren mobilis, sodann Infektion der Gallenblase aus dem unter Druck stehenden Inhalt des Duodenum. Steine sind wahrscheinlich nicht vorhanden.

Nunmehr riet ich dem Pat. umso dringender zur Operation. Vermutlich wird nach vorgenommener Cholecystostomie eine Nephropexie nicht nötig werden?"

Befund: Kleiner, mittelkräftiger Mann von fahler Gesichtsfarbe. Kein objektiver Befund. Urin frei von Eiweiss, Zucker und Gallenfarbstoff. Herz und Lungen gesund. Geringe Druckempfindlichkeit der Gallenblasengegend. Temperatur, Puls normal.

Diagnose: Wieweit die sehr unklaren Beschwerden des Pat. auf einer Erkrankung des Gallensystems beruhen, ist fraglich. Hauptsächlich dafür spricht der Befund des Herrn Dr. Noll, der zweimal

die Gallenblase palpieren konnte. Vielleicht liegt Ulcus duodeni vor. Wahrscheinlicher ist Cholecystitis calculosa.

Operation: 12. 4. In der Nacht zuvor hat Pat. Schmerzen. Am nächsten Morgen deutlich Resistenz in der Gallenblasengegend, so dass die Diagnose Cholecystitis an Wahrscheinlichkeit gewinnt. Wellenschnitt. Leber klein, Gallenblase klein, mit Magen flächenhaft verwachsen. In ihr viele Steine und seröseitrige Flüssigkeit. Im Cysticus ein Stein. Cystectomie. Lebhafte Blutung aus der art. cystica, deren Unterbindung einige Schwierigkeiten macht. Choledochus anscheinend frei. Tamponade. Bauchdeckennaht. Rechte Niere etwas locker, am Duodenum nichts.

Verlauf: 13. 4. 37,8. Puls 92. Urin spontan. Kein Erbrechen. Blähungen nach Glycerin. Jammert viel. Verband mit Galle durchtränkt, wird erneuert, ohne dass die Tampons entfernt werden.

Vom 14. 4. bis 22. 4. wird der Verband täglich erneuert, weil er von Galle durchnässt ist.

23. 4. 37,1. Puls 80. 3 ,9. } Kein Verbandwechsel
24. 4. Fieberfreier Verlauf. } notwendig.
25. 4. Verbandwechsel. Herausnahme der Tampons.

Vom 26. 4. an ist jedesmal der Verband mit viel Galle durchnässt, so dass täglich verbunden werden muss. Pat. hat öfters Durchfälle, schläft nicht gut, macht dabei aber einen guten Eindruck.

Am 10. 5. wird die äussere Fistel durch einen Stöpsel verschlossen, um über die Durchgängigkeit des Choledochus ins Klare zu kommen. Schon nach 2 Stunden ist der Verband mit Galle durchtränkt. (Stein im Choledochus, bei der Operation übersehen?). Allerdings hatte Pat. vor dem Ausfliessen der Galle keine Schmerzen, auch keinen Magendruck.

Am 11. 5. wird das Stöpselexperiment wiederholt.

12. 5. Der Verband ist trotz des Stöpsels wieder stark durchtränkt. Wechsel. Abends noch einmal.

Vom 13. 5. bis 22. 5. wird der Verband zweimal am Tage erneuert, weil er stets mit Galle durchtränkt ist. Stuhlgang völlig entfärbt.

23. 5. dito. **Stöpselexperiment.**

24. 5. Verband trocken, keine Schmerzen, nachmittags wieder reichlicher Gallenfluss. Wechsel.

25. 5. **Stöpselexperiment,** nachmittags wieder Verband durchtränkt. Stuhl grau.

Vom 26. 5. bis 29. 5. zweimaliger Verbandwechsel am Tage.

30. 5. **Stöpselexperiment.**

31. 5. **Verband durchtränkt. Stöpselexperiment.**

1. 6. Verband trocken. Stöpsel entfernt. Danach wieder reichlich Gallenfluss, Abends Wechsel.

Vom 2. 6. bis 4. 6. einmaliger Verbandwechsel am Tage.

5. 6. **Verlässt vorläufig die Klinik mit kompleter Gallenfistel.**

20. 6. **Herr P. schreibt, dass er zu Hause 2 heftige Kolikanfälle gehabt hat, und dass danach sich die Fistel geschlossen habe. Sein Befinden ist ausgezeichnet.**

Epicrise: Es unterliegt gar keinem Zweifel, dass bei der Operation kleine Steine im Choledochus übersehen wurden, daher der profuse Gallenfluss in den ersten Wochen. Als dann die äussere Fistel immer enger wurde, presste die sich stauende Galle die Steinreste unter heftiger Kolik durch die Papille in das Duodenum, und mit einem Mal hörte der Gallenfluss auf. Die in der Nacht vor der Operation auftretende Kolik hat die Steine in den Choledochus gepresst, vielleicht wäre es besser gewesen, man hätte mit dem Eingriff noch ein paar Tage gewartet, bis der Stein die Papille des Duodenums passiert hatte. Pat. meldet im Februar 1904, dass es ihm ganz ausgezeichnet gehe und er nie wieder Beschwerden gehabt habe.

Nr. 43. M. H., 44j. Seminardirektorsfrau aus Königsberg i. d. Neumark.

Aufgen.: 29. 8. 1900.
Operiert: 31. 8. 1900. Ectomie.
Entlassen: 1. 11. 1900. Geheilt.

Anamnese: Vorleben ohne Belang. Frau H. ist Mutter von 4 Kindern, hat bei der letzten Gravidität vor 7 Jahren in Posen eine Laparotomie durchgemacht.

Empfindlichkeit in der Gallenblasengegend schon seit Jahren. Weihnachten 1899 Influenza, hinterher Masern. April 1900 schwere Kolik, welche mehrere Morphiumeinspritzungen nötig machte (Herr Dr. Nimtsch-Königsberg). Im Sommer Kur in Karlsbad. Herr Dr. Fink fand zugleich rechtsseitige Wanderniere. Bald nach der Rückkehr trat ein sehr schwerer Anfall auf, der die Pat. 14 Tage ans Bett fesselte. Röntgenbild negativ. Nie Ikterus. In der letzten Zeit nie frei von Schmerzen.

Pat. kommt auf den Rat der Herren Prof. Klemperer-Berlin und Dr. Neumeister-Danzig in die Klinik.

Zu erwähnen ist noch, dass Pat. im letzten Jahre 14 Pfund abgenommen hat.

Befund: Hagere, blasse Dame. Herz und Lunge gesund. Urin frei. Leber normal gross. Gallenblase als hühnereigrosser, harter Tumor sehr deutlich zu tasten. Mässige Schmerzhaftigkeit bei Druck. Rechtsseitige Wanderniere.

Diagnose: Chron. Cholecystitis. Hydrops der Gallenblase.

Operation: 31. 8. 1900. Wellenschnitt. Gallenblase gross, überragt den Leberrand um 3 cm, prall gefüllt, mit Netz verwachsen. Lösung. Beim Anziehen entleert sich ein Teil des Gallenblaseninhalts in den Choledochus. Sofort fühlt man 3 haselnussgrosse Steine. Einer liegt im Hals der Gallenblase. Cystectomie. Unterbindung der art. cystica und des Cysticus. Choledochus frei. Tamponade mit steriler Gaze. Durchstichknopfnähte mit Seide. Verband. Dauer der Operation ½ Stunde. Die aufgeschnittene Gallenblase zeigt auf ihrer Schleimhaut viele Ulcera, besonders im Hals der Gallenblase, dessen Muscularis sehr hypertrophisch ist. Cysticus eng, gesund, die Heisterschen Falten scharf ausgebildet. In der Gallenblase 3 haselnussgrosse und 14 kleine, schrotkorngrosse Steine.

Verlauf: Abends 37,5. P. 80.

1. 9. 37,3. P. 84. Blähungen beginnen. Kein Erbrechen. Leib weich.

2. 9. 37,7. P. 94. Etwas Aufstossen. Leib weich.

5. 9. Kein Fieber. Ricinus. Fängt an zu essen. Fühlt sich ausgezeichnet.

6. 9.—10. 9. Sehr gutes Befinden.

Die Entfernung der tamponierenden Gaze machte hier etwas Schwierigkeiten, sie sass sehr fest, und trotzdem Pat. am 18. Tage post op. 2 mal badete, liess sich die Gaze am nächsten Tage nur unter grossen Schmerzen entfernen. Hinterher einige Tage Fieber (39,0° C). Seit 30. 9. guter Verlauf. Wundkanal schon sehr eng. Pat. wird am 1. 11. 00 geheilt entlassen.

Epicrise: Der Befund war in diesem Fall so charakteristisch, wie selten und müsste jeden, der in der Untersuchung von Gallensteinkranken nur einige Übung hat, zur Operation einladen. Der Cysticus selbst war ganz eng und normal, aber der Stein im Hals der Gallenblase hatte eine bedeutende Schwellung der Schleimhaut und zugleich Hypertrophie der Muskulatur des Gallenblasen-Halses hervorgerufen. Die Schleimhaut hier war ulceriert, doch glaube ich nicht, dass schon Carcinom vorlag. Jedenfalls ist in einem solchen Fall die Cystectomie richtiger wie die Cystostomie. Man kann nie wissen, ob solche Ulcera sich zurückbilden oder später bösartig werden.

Nr. 44. W. Z., 47 j. Kaufmannsfrau aus Riga.

Aufgen.: 29. 3. 1900.

Operiert: 31. 3. 1900. Ectomie.

Entlassen: 8. 5. 1900. Geheilt.

Anamnese: Vater hat öfters an „Magenschmerzen“ gelitten und mehrmals Gelbsucht gehabt.

Pat. selbst ist früher nie erheblich krank gewesen. 1886 legte ihr die Hebamme nach dem 4. Wochenbett ein stark drückendes Korsett an. Als Pat. es etwa 4 Wochen getragen hatte, fühlte sie ein leise ziehendes Schmerzgefühl in der Lebergegend, das sich in Pausen von einigen Tagen wiederholte und jedesmal stärker auftrat, so dass sie nach 14 Tagen zum Arzt ging, ohne aber Linderung zu finden. Im nächsten Jahre steigerten sich die Schmerzen noch mehr und strahlten nach dem Rücken aus, bisweilen trat in den Anfällen Erbrechen auf, Fieber nicht.

1887 im Oktober kam ein sehr heftiger Schmerzanfall mit Erbrechen und Ikterus, sie litt nach ihrer Angabe 3 Wochen lang an Leberentzündung, ob sie dabei Fieber gehabt hat, weiss sie nicht anzugeben. Sie erhielt damals viel Morphium und war körperlich sehr geschwächt. Es blieb ein dauernder schmerzhafter Druck in der Lebergegend zurück, der erst nach einer Kur in Karlsbad — Mai 88 — schwand. Februar 89 hatte sie 2 leichtere Anfälle mit geringen Schmerzen. Mai 89 zum 2. Male Karlsbad, danach 3 Jahre frei von Beschwerden. Erst im Februar 92 trat wieder ein leichter Schmerz in der Lebergegend und im Rücken auf, dem sich ein nervöser Zustand von Kopfschmerz, Schwäche und allgemeinem Unwohlbefinden anschloss. 14 Tage danach kam wieder ein Gallensteinanfall mit Schmerzen und Erbrechen, ohne Ikterus, auf Fieber ist nicht geachtet worden. Im Stuhlgang wurden 2 Steine gefunden. Das Allgemeinbefinden blieb schlecht, Pat. neigte zu Ohnmachten. Deshalb 1892 3. Kur in Karlsbad. Danach blieben die Gallensteinbeschwerden wieder aus, das Nervenleiden trat aber wiederholt auf, so dass Pat. 1893 in einer Kaltwasserheilanstalt einige Wochen zubrachte. Danach ging sie im Mai 93 wieder nach Karlsbad, hatte dort einen heftigen Gallensteinanfall, bei dem 5 Steine gefunden wurden. Von der Reise kam sie wieder krank an, hatte gleich einen heftigen Anfall, bei dem 18 Steine abgingen. Danach war sie wieder beschwerdefrei, im Winter 95/96 kamen einige kleinere Anfälle, deshalb Mai 96 zum 5. Male Karlsbad. Mai 98 zum 6. Male. November 98 sehr heftiger 2 Tage dauernder Anfall mit Schmerzen, Erbrechen, Fieber, 1 Stein wurde gefunden. Gleich darauf Lungenentzündung, in der Rekonvaleszenz wieder Anfall. Mai 99 zum 7. Mal in Karlsbad, im Sommer und Herbst ausgezeichnetes Befinden, im Dezember wieder leichtes Druckgefühl nach dem Essen. Anfang Januar wieder sehr heftiger Anfall mit Schmerzen, Erbrechen und Fieber, ebenso im Februar 1900. Beide Male viel Morphium. Im ganzen sind etwa 80 Steine bis zu Erbsengrösse im Stuhl gefunden worden.

Auf Rat des Herrn Dr. Schabert-Riga entschliesst sich Pat. zur Operation.

Befund: Kräftige Frau in gutem Ernährungszustande. Urin frei von pathol. Bestandteilen. Herz und Lungen gesund. Gallenblasengegend druckempfindlich. Kein Ikterus. Temperatur, Puls normal.

Diagnose: Steine in der Gallenblase. Cysticus zur Zeit offen.

Operation: 31. 3. 00. Wellenschnitt. **Leber sehr mobil, lässt sich so extraperitoneal lagern, dass die ganze Operation gewissermassen ausserhalb der Bauchhöhle vorgenommen werden kann.** Gallenblase gross, verdickt, mit Netz an der unteren Fläche verwachsen. Lösung. Cystectomie. In der Gallenblase dicke Galle und 90 Steine. Choledochus frei. Unterbindung des Cysticus und der art. cystica für sich. Tamponade. Bauchnaht nach Spencer-Wells. Die Gallenblase ist verdickt, im Cysticus eine sternförmige Narbe (altes Ulcus). Schleimhaut sehr hypertrophisch. Operationsdauer ½ Stunde.

Verlauf: 1. 4. 37,5. Puls 72, kräftig, regelmässig. 37,5. Mehrmals wenig erbrochen, subjective Mattigkeit, sonst Wohlbefinden. Blähungen noch nicht.

2. 4. 37,5. Puls 76. Blähungen spontan. 37,5.

Fieberfreier Verlauf.

13. 4. Verbandwechsel. Entfernung der Tampons.

24. 4. Steht auf.

8. 5. Verlässt geheilt die Klinik.

Epicrise: Der Befund eines Ulcus im ductus cysticus ist nichts seltenes. Macht man die Cystostomie, so kann, da die Narbe an recht ungünstiger Stelle liegt — der Cysticus zeigt an und für sich grosse Neigung zur Obliteration — später ein Hydrops der Gallenblase ohne Steine entstehen. Zudem weiss man nie, ob nicht doch einmal auf dem Boden einer Narbe sich ein Carcinom entwickelt, welches überhaupt beim Gallensteinleiden nicht sehr selten ist. Diese Überlegungen haben mich mehr und mehr zu einem Anhänger der Cystectomie gemacht.

Nr. 45. H. Z., 44 j. Kaufmannsfrau aus Leopoldshall bei Stassfurt.

Aufgen.: 12. 10. 1898.

Operiert: 14. 10. 1898. Ectomie.

Entlassen: 13. 11. 1898. Geheilt.

Anamnese: Die Eltern der Pat. sind tot, der Vater starb vor 10 Jahren an Lungenkrankheit, die Mutter vor 6 Wochen an Paralysis agitans. Frau Z. heiratete 32 Jahre alt und ist Mutter zweier Kinder, welche gesund sind. Abgesehen von Kinderkrankheiten war Pat. gesund, bis sie, ca. 23 Jahre alt, abends beim Zubettgehen plötzlich einen Krampf, der seinen Anfang in der Magengrube nahm und nach dem Rücken ausstrahlte, bekam. Der Anfall dauerte etwa eine Viertelstunde. Der Appetit blieb gut. Ähnliche Anfälle wiederholten sich in der Folgezeit in mehr weniger grossen Pausen von einigen Monaten bis höchstens zu einem halben Jahre. In der letzten Zeit war die Intensität der Schmerzen geringer, die Dauer aber grösser, bis zu 5 Tagen.

Vor 5 Jahren ist zum erstenmal bei einem Anfall Gelbsucht aufgetreten: seitdem wurde auch Abgang von etwa linsengrossen Steinen beobachtet. In den letzten Jahren waren die Anfälle häufig von Gelbsucht begleitet. Der Appetit war ausser zur Zeit der Anfälle gut, nur bisweilen klagte Pat. über leichten Druck in der Oberbauchgegend. Im Hause sind öfters Trinkkuren mit Karlsbader Wasser ohne Erfolg vorgenommen worden. Frau Z. ist im Laufe der Zeit um 20 Pfund abgemagert, vielleicht erklärt sich das aus allzu vorsichtiger Nahrungsaufnahme. Herr Dr. Israel-Stassfurt schickt Pat. her.

Befund: Grosse, magere Frau mit normalen Organen, kein Ikterus, Harn frei von Eiweiss, Zucker, Gallenfarbstoff. Resistenz in der Gallenblasengegend, kein Tumor palpabel. Leber nicht vergrössert.

Die Diagnose wird auf altes Gallensteinleiden gestellt, Steine in der Gallenblase und im Cysticus, Choledochus frei.

Operation: Längsschnitt im rechten Rectus vom Rippenbogen abwärts in Ausdehnung von ca. 12 cm. Nach Eröffnung der Bauchhöhle präsentiert sich sofort die mit Steinen vollgepfropfte Gallenblase, die den Leberrand drei Querfinger breit überragt. Die Blase lässt sich leicht hervorwälzen und wird frei von Verwachsungen befunden. Kleine Konkremente lassen sich mit Mühe aus dem Cysticus in die Blase drücken. Der Choledochus enthält keine Steine; der Pankreaskopf ist etwas verdickt, aber nicht sehr bedeutend. **Da die Exstirpation der Blase technisch sehr leicht schien, wurde sie der Fistelbildung vorgezogen, und die Ectomie in typischer Weise unter geringer Blutung aus dem Leberbett ausgeführt.** Dreifache Ligatur des Cysticus mit Catgut, Tamponade des Leberbettes bis zum Cysticusstumpf hin. Schluss der Bauchwunde durch durchgreifende Seidenknopf- und einige Hautnähte bis auf die Durchtrittstelle der Gaze nahe dem oberen Wundwinkel. Verband. Dauer ca. 1/2 Stunde.

Befund der Gallenblase: Die Gallenblase zeigt normale Wandung, keine Ulceration oder Narbenbildung der Schleimhaut. In der Blase klare Galle und eine sehr grosse Anzahl (870) graugelber, rundlicher Steine, deren Grösse von Hanfkorngrösse bis zu Haselnussgrösse schwankt.

Verlauf gut und fieberfrei. Pat. steht am 5. 11. auf. Die Tamponade blieb 19 Tage liegen, beim 2. Verband am 4. 11. fast vollständige Heilung. Gutes Allgemeinbefinden. Geheilt entlassen.

Epicrise: Wie sind in diesem Falle die Beschwerden zu erklären? Keine Entzündung in der Gallenblase, keine Adhäsionen. Der Steintumor muss als Fremdkörper Druckerscheinungen gemacht haben. Trotz der gänseeigrossen Geschwulst, die fast nur aus Steinen bestand, fühlte man bei der mageren Frau kaum eine Resistenz, weil der Cysticus offen war und eine Spannung der Gallenblase fehlte.

Nr. 46. W., 44 j. Kommerzienratsfrau aus Danzig.
Aufgen.: 20. 4. 1899.
Operiert: 21. 4. 1899. Ectomie. Cysticotomie.
Entlassen: 25. 5. 1899. Geheilt.

Anamnese: Mutter der Pat. lebt und ist gesund bis auf Gicht. Vater ist † (Zuckerkrankheit). Frau W. war ganz gesund bis vor 4 Jahren; da bekam sie einen krampfartigen Schmerz, welcher in Brust und Rücken seinen Sitz hatte und äusserst heftig war. Morphiuminjektion mit gutem Erfolg. Dann 2jährige Ruhepause, Magen sehr gut, keine Schmerzen. Nun neue, selten auftretende Anfälle, weniger heftig als der erste; der Schmerz sass nicht in der rechten Oberbauchgegend und wird nicht als Magenkrampf gefühlt, vielmehr wird er in der Hauptsache in die Speiseröhre lokalisiert. Die Anfälle waren von Erbrechen begleitet, nicht von Gelbsucht; das Erbrechen ist gegen das Ende der Anfälle aufgetreten. 1898 Kur in Karlsbad; dort kein Anfall. Dann, angeblich da die angeordnete strenge Diät nicht innegehalten wurde, Anfälle in 1/4 jährigen Zwischenräumen. Schmerz nicht sehr heftig. Schliesslich homöopathische Kur mit strenger Diät, daher wohl Abmagerung um 20 Pfund. Zurzeit permanente Druckempfindung in der Speiseröhre und Brennen im Magen. Appetit gut, keine Schmerzen in der Lebergegend.

Befund: Geringe Druckempfindlichkeit in der Gallenblasengegend. Leber nicht vergrössert. Kein Ikterus. Herz, Lunge gesund. Urin nicht pathologisch verändert.

Diagnose: Steine in der Gallenblase und im Cysticus. Chron. Cholecystitis. Gallenblase wahrscheinlich schon geschrumpft.

Operation: Längsschnitt im r. M. rectus abdom. von 12 cm. Länge. Gallenblase liegt hoch unter der Leber, schlecht zugänglich. Mühsam gelingt es, dieselbe vorzuziehen und durch Aspiration aus ihr 30 ccm trüber seröser Flüssigkeit zu entleeren **Es wurden 2 hochsitzende Konkremente gefühlt, das eine lässt sich nach dem Fundus drücken und aus dem angelegten Gallenblasenquerschnitt herausdrücken, das andere nicht. Die Blase wird provisorisch zugeklemmt, vorgezogen und auf das Konkrement im Hals eingeschnitten.** Nachdem dasselbe entfernt ist, quere Abtragung der Blase oberhalb des Halses. Isolierte Ligatur des Cysticus und der art. cystica mit Catgut. Sterile Gazestreifen in das Foramen Winslowii, auf einen mässig blutenden Riss in der Leber oberhalb desselben, der jedenfalls durch das starke Ziehen an der Blase entstanden ist, und auf das Leberbett. Schluss der Bauchhöhle mittelst Durchstichknopf- und einiger Hautnähte. Herausleitung der Tampons aus dem oberen Wundwinkel.

Verlauf: Fieberfrei, nicht über 37,6°. **Puls beschleunigt, gegen 100, steigt am 3. Tage auf 130.** Leib aufgetrieben, aber nicht schmerzhaft. Im Leib hatte es 24 Stunden post. op. gekollert; trotz Glycerinclysmen, Mastdarmrohr gehen keine Blähungen ab. Dabei viel Aufstossen. In der Nacht vom 22./23. 4. zweimaliges

Erbrechen grüner Massen. **Man denkt an akute Dilatatio ventriculi. Magenausspülung. Geringer Inhalt.** Da 60 Stunden post. op. noch immer keine Blähungen abgegangen sind, der Puls 140 Schläge aufweist, Einlauf, Glycerinklystiere erfolglos sind, erhielt Pat. 2 Theel. Sagradawein. Darauf Kollern im Leibe und Abgang von Flatus. Puls hebt sich und ist nachts vom 23./24. 112. Kein Fieber. Am andern Morgen sieht Pat. besser aus. Puls 92. Temp. 37,3° C. Kein Erbrechen. Grosse Mattigkeit. Der Mangel von Flatus, das Sistieren der Peristaltik nach Laparotomien ist stets eine grosse Sorge für den Chirurgen. **Ohne dass die geringste Entzündung vorliegt, kann sich der Leib auftreiben, der Puls beschleunigt und klein werden; kommt die Peristaltik in Gang, so ist mit einem Schlag die Sachlage geändert. Der Puls wird langsam und kräftig, das Aufstossen hört auf, die Unruhe verschwindet.** Vom 5. Tage an sehr guter Verlauf; Pat. erholt sich täglich und fühlt sich schon am 8. Tage so wohl, dass sie den Wunsch hat, aufzustehen. Am 12. Tage Verbandwechsel. Wunde per primam geheilt. Entlassung am 25. 5. 1899.

Epicrise: Pat. hatte einen chronischen Hydrops in einer erheblich geschrumpften Gallenblase. Die Leber war völlig normal. Der Schmerz, den der Cysticusstein resp. das in der Gallenblase sich stauende Sekret hervorrief, wurde mehr in der Brust, in der Speiseröhre gefühlt. Tastbefund bis auf geringe Druckempfindlichkeit bei tiefer Exspiration normal. Kein Ikterus, kein Tumor. Die Indikation wurde gegeben durch das Nichtvertragen der Karlsbader Kur und durch eine Abmagerung in kurzer Zeit um 30 Pfund. Der Stein am Cysticus sass so unverrückbar fest, dass irgend ein Verschieben unmöglich war. Adhäsionen waren nur am Cysticus, nach dem Choledochus sich ausspannend, vorhanden. —

Nr. 47. C. W., 28j. Oberlehrersfrau aus Pillau.
Aufgen.: 18. 12. 1900.
Operiert: 20. 12. 1900. Ectomie.
Entlassen: 22. 1. 1901. Geheilt.

Anamnese: Grossvater und ein Bruder der Mutter litten an Blasen- oder Nierensteinen, Pat. war stets gesund, ihr Stuhlgang regelmässig.

Im April d. J., 4 Tage vor der Entbindung, hatte sie zum ersten Male krampfartige Schmerzen, in der Magengrube festsitzend, etwa 15—20 Min. anhaltend. Kein Erbrechen oder Ikterus. In der Folgezeit war sie nie ganz schmerzfrei, sie hatte dauernd ein unbequemes Gefühl in der Magengrube, das manchmal stärker, aber nicht zum ausgesprochenen Anfall wurde. Die Entbindung verlief normal. Der Zustand blieb unverändert, erst Anfang September kam wieder ein

Anfall. Pat. hatte 3 Tage lang sehr heftige krampfartige Schmerzen in der Magengrube und im Rücken, dabei Erbrechen, kein Fieber, nachher leichte Gelbfärbung der Bindehäute. Sie bekam erst Opium, dann Morphium, beides angeblich ohne Erfolg. Sie reiste sofort nach Karlsbad, wo sie nach etwa 10 Tagen einen 1½ Tag dauernden ebenso verlaufenden, aber nicht ganz so heftigen Anfall hatte. Auch nach Karlsbad hatte sie dauernd leichte Beschwerden, Besserung empfand sie, als sie eine Zeit lang Pillen nahm, die ein starkes Abführmittel enthielten. Vorgestern hatte sie den dritten grösseren Anfall, der von morgens bis abends dauerte. Da entschloss sie sich zur Operation und kam, von Herrn Dr. Christiani-Königsberg darauf aufmerksam gemacht, trotz des Abratens anderer Ärzte hierher.

Befund: Schlank gebaute Frau in mässigem Ernährungszustande. Leib flach, weich, die Gallenblase ist als apfelgrosser, prall gespannter, druckempfindlicher Tumor zu fühlen. Herz und Lungen gesund, Puls und Temperatur normal, Urin frei von pathol. Bestandteilen.

Diagnose: Cholecystitis. Stein im Cysticus.

Operation: 20. 12. ½stünd. Chloroformnarkose. Längsschnitt im r. Musc. rectus. Die prall gespannte, stark vergrösserte Gallenblase tritt unter dem Leberrand hervor. Lösung von Verwachsungen zwischen ihr und dem Magen und Netz. Ablösung der Gallenblase aus dem Leberbett, Unterbindung der A. cystica und des Cysticus erst zusammen, dann einzeln. Tamponade, Schluss der Bauchwunde durch Durchstichknopfnähte. In der Gallenblase viele kleine Steine, im Hals ein haselnussgrosser und ein Ulcus. Galle trübe, übelriechend. Essigkompresse auf den Mund.

Verlauf: 20. 12. 37,1. Puls 96.

21. 12. 37,0. Puls 118. **Nachts mehrmals Erbrechen,** Leib weich, etwas Singultus. Kochsalz 3 Mal. Nachmittags Puls 124. Temp. 36,8, abends 37,7. Thee heiss mit Kognac, Kampher. Aufstossen quälend, Magenspülung ergibt wenig galligen Inhalt. Grosse Unruhe.

22. 12. 37,6. Puls 116. Nach Morphium gute Nachtruhe. Überhaupt ist das Befinden heute morgen besser, nur quält das Aufstossen noch etwas. Blähungen gehen noch nicht, auch noch kein Kollern im Leib. Leib wenig gespannt. Glycerin, Mastdarmrohr. Nachmittags nach Glycerin etwas Blähungen; Erleichterung, Puls 104. Abends stocken die Blähungen wieder, Aufstossen vermehrt, Gefühl von Spannung im Leib. Glycerin, Mastdarmrohr. **Temp. 37,1, Puls abends 144,** 3 mal Kochsalz, mehrmals Morphium, Kampher, Thee mit Kognac.

23. 12. 37,1. Puls 118. Nachts wieder etwas Blähungen nach Glycerin, Leib dabei weich, Aufstossen noch immer. 1 mal Kochsalz von Mittag an Blähungen spontan, Puls 108, kräftig, kein Kochsalz mehr. 37,1.

24. 12. 37,3. Puls 110. **Nachts Erbrechen,** einmal Magenspülung, im Magen sehr wenig grüne gallige Flüssigkeit. **Morgens wieder etwas Erbrechen.** Verbandwechsel. Wunde sieht gut aus. **Da für das Erbrechen keine andere Ursache gefunden werden kann, wird an**

arterio-mes. Darmverschluss gedacht und Pat. auf den Bauch gelagert, doch erbricht sie mittags wieder, ebenso abends noch einmal. 38,0.

25. 12. Gutes Befinden, kein Erbrechen, guten Schlaf. Ol. Ricini, danach wieder Erbrechen. 2 Tamarinden. Abends Stuhlgang.

26. 12. Fieberfreier Verlauf.

22. 1. Verlässt die Klinik. Die Wunde stellt noch eine granulierende Fläche dar. Pat. erhält die Weisung, sich noch weiter verbinden zu lassen.

Nach eingelaufenen Nachrichten geht es der Pat. sehr gut.

Epicrise: **Das anhaltende Erbrechen liess an arterio-mesenterialen Darmverschluss denken, doch war es dafür nicht intensiv genug. Durch fleissiges Magenspülen, Einnahme der Bauchlage liess das Erbrechen nach. Im Übrigen war der Verlauf gut.**

Nr. 48. A. M., 53 j. Apothekersfrau aus Jerxheim.

Aufgen.: 4. 1. 1901.
Operiert: 7. 1. 1901. Ectomie.
Entlassen: 5. 3. 1901. Geheilt.

Anamnese: Pat. stammt aus gesunder Familie und war selbst immer gesund.

Vor 14 Jahren nach einer Gemütsaufregung (Ärger) hatte sie zum erstenmale einen eigentümlichen Schmerz in der Oberbauchgegend, der bald vorüberging, nach einigen Tagen wiederholte sich der Schmerz, dauerte einige Stunden an und war mit Erbrechen verbunden. Über die Art des Schmerzes in den ersten Jahren weiss sie nichts anzugeben. Von ihrer Familie wurde ihr manchmal gesagt, dass sie gelbliche Gesichtsfarbe habe, sie selbst hat es nie bemerkt, auch der Arzt hat nie etwas gesagt. Die Anfälle kamen anfangs etwa alle Vierteljahre, später häufiger, bis zu mehrmals im Monat, meist nach Ärger oder kleinen Diätfehlern, Erbrechen war nur bei grösseren Anfällen, Fieber nie. Weihnachten 1891 ein grösserer, langdauernder Anfall, danach 7 Jahre Ruhe, in den ersten 1½ Jahren hat sie regelmässig Karlsbader Salz genommen. Ostern 1899 nach Aufregung wieder ein Anfall, 36 Stunden dauernd, die Schmerzen begannen in der Gallenblasengegend, zogen nach der Mitte und nach links herüber. Wenn sie vorn nachliessen, wurden sie im Rücken stärker. Dabei Erbrechen, kein Fieber. Im Juni 1899 4 Wochen Karlsbad, dort nach Diätfehlern 4 kleinere Anfälle, danach Ruhe bis Juni 1900. Damals wieder ein Anfall, im September nach einer sehr anstrengenden Reise wieder ein Anfall. Ebenso Mitte November, der letzte grössere Ende November. Dieser endete mit einem Gefühl, als ob etwas über den Leib hinstreiche, im Augenblick waren die Schmerzen verschwunden. Bei den beiden letzten Anfällen hat Frau M. Morphium bekommen, sonst machte sie heisse Umschläge, nahm ein heisses Bad oder ähnliches. Ausserdem hielt sie Diät und sorgte für regelmässigen Stuhl.

Vor 5 Tagen hatte sie einen kleineren Anfall, den sie als „Magenkrampf“ bezeichnet, die Schmerzen sassen in der Magengrube fest, ohne auszustrahlen, der Anfall war kurz und endete mit Aufstossen.

Frau M., die früher sehr stark war, ist in den letzten Jahren abgemagert, zumal in den letzten Wochen seit dem vorletzten Anfall. Seitdem ist ihr Appetit schlecht, Erbrechen ist ausserhalb der Anfälle nicht aufgetreten.

Herr Dr. Pütz-Jerxheim rät zur Operation.

Befund: Anämische, sichtlich abgemagerte Frau in sonst gutem Ernährungszustande, kein Ikterus. Herz und Lungen gesund, Puls und Temp. normal, Urin frei von pathologischen Bestandteilen. Bauchdecken schlaff, Leib weich, nicht gespannt, in der Gallenblasengegend druckempfindlich. Sonst ausser leichter Resistenz und geringer dilatatio ventriculi kein Befund.

Diagnose: Recidiv. Cholecystitis calculosa. Cysticus zurzeit frei. Verwachsungen mit dem Pylorus. (?)

Operation: 7. 1. 1901. Wellenschnitt. Diagnose stimmt. Verwachsungen zwischen Gallenblasenhals und Magen. Trennung. Excision der mittelgrossen, schlaffen Gallenblase. In ihr ca. 200 Steine von Erbsengrösse. 4 sind haselnussgross. Tamponade nach Ligatur der Art. cystica und des ductus cysticus. Naht. Verband. Dauer der Operation ½ Stunde. Essigkompresse auf den Mund.

Verlauf: Abends 37,6. Puls 92.

8. 1. 37,4. Puls 100. Gestern Abend bis heute Morgen 5 Uhr öfters Erbrechen galliger Massen, es wird jedesmal nur sehr wenig entleert. Noch kein Kollern im Leib. In der ersten Hälfte der Nacht nach Chloral etwas Schlaf. 38,2. Puls 124.

9. 1. **38,0. Puls nicht zu zählen.** Nachts dreimal Kochsalz, stündlich Kampfer, Tee und Milch mit Kognak. Erbrechen seit gestern nachmittags 4 Uhr nicht mehr, Blähungen seit der Nacht im Gange. Wunde sieht gut aus. Leib weich, nicht schmerzhaft. **Pat. bricht 1 Liter dunklen blutigen Mageninhalt. Magenausspülung. Abstinenz. Kochsalzlösung und Kampfer weiter.** Puls dann und wann 116—120.

Von Mittag an bessert sich das Befinden der Pat. Der Puls wird kräftig und geht auf 110 herunter, ihr Aussehen ist gut, ihr ganzes Wesen frischer. Abends noch einmal Magenspülung und Kochsalz. 38,0. Puls 110.

10. 1. 36,1. Puls 106. Nachts einmal Erbrechen. Im Erbrochenen schwärzliche Beimengungen (Blut). Pat. war nachts unruhig. Blähungen gehen seit gestern nicht mehr, doch ist der Leib weich. Der Verband ist durch. 37,0.

11. 1. 36,7. Puls 96. Heute ist das Befinden sehr gut. Das Aussehen ist frisch, die Stimme kräftig, der Puls langsam und voll. Blähungen gehen. 37,0.

12. 1. 37,0. Puls 96. Abführen.

Fieberfreier Verlauf.

21. 1. Verbandwechsel. Herausnahme der Tampons und Nähte. Die lang gelassenen Fäden bleiben noch liegen.

26. 1. Verbandwechsel. Die letzten Fäden haben sich abgestossen.

7. 2. Steht auf. Verbandwechsel alle 2 Tage.

5. 3. Geheilt entlassen.

Epicrise: Das blutige Erbrechen ging nach einer Magenausspülung vorüber; der Puls, der kaum zu fühlen war, hob sich wieder. Derartige Fälle haben wir öfters beobachtet.

Nr. 49. L. H., 53j. Kaufmannsfrau aus New-York.

Aufgen.: 21. 5. 1904.
Operiert: 26. 5. 1904. Ectomie.
Noch in Behandlung.

Anamnese: Herr Dr. König, New-York, schreibt uns über die Patientin folgendes:

„Frau H. leidet schon seit 14 Jahren an periodisch auftretenden heftigen Schmerzen in der Lebergegend. Dem ersten Anfall folgte ein länger anhaltender Ikterus, ebenfalls ging in diesem Anfall ein spiralförmig aussehender Gallenstein ab.

Seitdem wiederholten sich die Schmerzanfälle, anfangs mit längeren Zwischenpausen; in den letzten Jahren jedoch leidet die Dame beinahe konstant.

Die Patientin war mehreremale zur Kur in Karlsbad, **in letztem Sommer bei Herrn Dr. Glaser in Muri, aber ohne dauernden Erfolg.** Die Dame hat sich während der Schmerzattacken mit ziemlich starken Morphiumzäpfchen beholfen, ebenfalls hat sich Patientin dieses Mittels bei Gelegenheit von hysterischen Muskelkontraktionen bedient, die besonders vor Eintritt des Schlafes sich einzustellen pflegen, so dass wohl eine mässige Angewöhnung des Morphiums vorhanden ist.

Dass die Patientin an heftigen Leberschmerzen leidet, ist zweifellos, aber dass ebenfalls ein neurotisches Element dabei eine Rolle spielt, ist sehr wahrscheinlich.“

Pat. trifft am 16. 5. in Hamburg ein, nachdem sie auf der Seereise viel von Schmerzen zu leiden hatte. In Hamburg vom 16. 5. bis 21. 5. viel Anfälle.

Dazu bemerken wir noch: Seitdem ersten Wochenbette litt die Pat. viel an Magenschmerzen, sogenannten „Magenkrämpfen“, die sich von den später aufgetretenen Gallensteinanfällen in ihrer Art vollkommen unterschieden. Bei den Gallensteinkoliken trat nur sehr selten Erbrechen auf. Der Stein soll im Jahre 1898 im Stuhle gefunden worden sein. Pat. war im ganzen 7mal in Karlsbad, verspürte dort immer Linderung nie Beseitigung der Schmerzen. Im Februar

dieses Jahres Gürtelrose. Ist seit längeren Monaten auch in den anfallsfreien Zeiten nie frei von drückendem, schmerzhaftem Gefühl in der Lebergegend. Ihr Ernährungszustand hat wenig gelitten. Ihre nervösen Erscheinungen bringt sie selbst mit dem Klimakterium teilweise in Zusammenhang.

Befund: Pat. ist sehr nervös und sieht blass und elend aus. Ein umschriebener Tumor der Gallenblase ist nicht tastbar. Leber nicht vergrössert. Urin frei. Gallenblasengegend bei Druck äusserst empfindlich.

Diagnose: Steine in der Gallenblase. Chronisch recidiv. Cholecystitis.

Operation: 26. 5. 04. Wellenschnitt. Sehr fette Bauchdecken. Schnitt ist deshalb fast 40 cm lang. Gallenblase sehr gross, nicht verwachsen, enthält viele Steine und trübe Galle. Aspiration. Stichöffnung wird abgeklemmt und Gallenblase entfernt. Stark entwickelte Art. cystica. Zweifache Sutur. **Cysticus sehr eng, dort befindliche kleine Steine werden gallenblasenwärts verschoben und dann der Cysticus abgeklemmt, damit während der Excision keine Steine in den Choledochus gedrückt werden.** Dieser sieht normal aus und ist anscheinend leer. Pat. presst während der Narkose viel, das lig. hepato-duodenale liegt sehr tief und ist schwer zugänglich, von einer Hepaticusdrainage wird deshalb Abstand genommen. Ligatur des ductus cysticus. 3 Tampons. Bauchwandnaht. Dauer der Operation 1 Stunde. Mässige Chloroform-Sauerstoffnarkose (45 gr). Die Gallenblase stark erweitert, ist chronisch entzündet und enthält 3 Generationen von Steinen — 2 haselnussgrosse, ca. 200 erbengrosse und unzählige ganz kleine von Mohnkorngrösse. **Die Steine sind sehr fest und zeigen nicht die geringste Einwirkung des Chologens.** Die Galle ist sehr trübe und etwas übelriechend.

Verlauf: Sehr guter Verlauf. Am Abend des zweiten Tages Temperaturerhöhung bis 38,7° C. Nach einmaliger Magenspülung — Pat. hatte viel dunkle Galle gespuckt — rasche Besserung und weiterhin guter Verlauf. Seit 8. Juni ausser Bett.

Die mikroskopische Untersuchung der Gallenblase im pathol. Institut in Marburg ergibt folgenden Befund:

Die mikroskopische Untersuchung der Gallenblasenwand zeigt feinwarzige Verdickungen, hervorgerufen durch drüsenähnliche Einstülpungen; das Bindegewebe der Schleimhaut und der Serosa ist faserreich, die Muskulatur stark verdickt, anscheinend Zeichen einer langandauernden Entzündung.

Epicrise: Das Chologen hatte auf die Steine gar nicht eingewirkt. Bei den vielen kleinen Steinen ist es nicht ausgeschlossen, dass auch im Choledochus solche stecken. Aber die Narkose war mässig, das Lig. hepato-duodenale lag so tief, dass eine Hepaticusdrainage geradezu unmöglich war. Man

tut gut, sich in solchen Fällen mit der Ectomie zu begnügen; stecken noch Steine im Choledochus, so sind diese klein und werden schon spontan abgehen. Gegen nachträgliche Karlsbader Kuren ist in solchen Fällen nichts einzuwenden.

Nr. 50. M. Sch., 36j. Kaufmannsfrau aus Torgau a/E.
Aufgen.: 5. 5. 1904.
Operiert: 7. 5. 1904. Ectomie.
Entlassen: 6. 6. 1904. Geheilt.

Anamnese: Herr Dr. Krause-Torgau schreibt uns über die Pat.:

„Die 34jährige Frau Sch. war bis zu ihrer Verheiratung vor 9 Jahren ein zartes, häufig blutarmes, sehr sensibel angelegtes Mädchen, hat in der Jugend viel Gemütsbewegungen durchgemacht, immer sehr wenig geschlafen, sich körperlich sehr angestrengt und auch häufig an Magenkrampfähnlichen Anfällen gelitten. Nach 1jähriger Ehe hat sie ein Kind spontan geboren und sich dann einige Jahre ganz leidlich wohl gefühlt, aber immer mal an Magenkrämpfen gelitten. Vor 2 Jahren erkrankte sie an einer Blinddarmentzündung, die sehr stark auftrat mit peritonitischen Erscheinungen und wurde in Leipzig von Herrn Prof. Krönig zugleich wegen eines gynäkologischen Leidens operiert.

Der Krankheitsverlauf war zuerst günstig, wurde aber dann durch eine böse Venenentzündung des linken Beines sehr verlängert. Gelegentlich meiner ersten Untersuchung etwa vor 4 Jahren stellte ich eine deutliche Resistenz in der Gallenblasengegend fest, die auch heute noch besteht. Nach der Operation, August 02, haben sich nun sehr lebhafte Kolikanfälle im rechten Hypochondrium ausgebildet, die so viel in den letzten Monaten sich gehäuft haben, dass der Zustand unerträglich geworden ist. Zur Zeit der erwarteten Menses beginnen die Mammae anzuschwellen, und es stellt sich ein allgemeiner nervöser Erregungszustand ein, der mit stundenlangen Bewusstseinstörungen, Delirien einhergeht, aber niemals mit den typischen Kolikanfällen verbunden ist, sondern mehr einem rein hysterischen Zustand gleicht. Die schweren Kolikanfälle kamen fast immer ganz plötzlich und gewöhnlich in der Rückenlage. Es bestand niemals Ikterus, niemals Steinabgang, niemals Fieber. — Dagegen liess eine Zeitlang der Abgang von sehr reichlichen Urinmengen nach dem Anfalle und den Morphiuminjektionen eine Wanderniere vermuten. Der Hauptgrund, weshalb ich die Frau zu Ihnen schicke ist der, dass vor etwa acht Tagen ganz plötzlich nach einigen heftigen Anfällen etwa 1 Liter ganz dunkle eingedickte Galle ganz allein für sich ohne andere Exkremente entleert wurde, woran sich mehrere Tage langes Wohlbefinden anschloss. Dieser Vorgang machte den Eindruck, als ob eine grössere Gallenverhaltung frei geworden wäre, hat sich aber nicht wiederholt, sondern 2 neue Anfälle traten nach 4—5 Tagen ein. So hat noch kein Kollege eine absolut sichere Diagnose stellen können.

Die Diagnose schwankt:

1) Reine schwere Hysterie.
2) Wanderniere.
3) Kolikanfälle von Gallensteinen ausgehend.
4) Verwachsungen und Narbenzerrungen, durch die grosse Operation von 1902 verschlimmert.

Bei grossen Anfällen braucht Pat. 0,03 Morphium, bei leichten genügen 0,02, um die Anfälle zu coupieren.

Meine persönliche Ansicht ist, dass es sich um eine alte aus der Jugendzeit herstammende Gallenblasenerkrankung handelt, die durch die Operation im Unterleib verschlechtert worden ist, und die ganz von den schweren nervösen Anfällen, die zur Zeit der Menses auftreten, zu trennen ist."

Pat. gibt noch an, dass sie alle Kinderkrankheiten durchgemacht hat; nach dem Scharlach bekam sie eine Nierenentzündung. Als Kind auch Lungenentzündung gehabt. Als Mädchen hat sie viel an Chlorose gelitten.

Befund: Harter, druckempfindlicher Tumor der Gallenblase an tiefgelagerter Leber. Der Tumor folgt zu deutlich den Atmungsbewegungen und liegt zu oberflächlich, als dass es sich um eine fixierte Niere handeln könnte. Kein Ikterus.

Diagnose: Steine in der Gallenblase und im Cysticus.

Operation: 7. 5. 04. im Beisein des Herrn Oberstabsarztes Dr. Krämer. Wellenschnitt. **Leber lässt sich umkippen, Gallenblase liegt dann bis zum Cysticus bequem zugänglich vor der Bauchwand. Sehr grosse Gallenblase mit beweglichem fast gestielten „Mesenterium" wird in wenigen Minuten excidiert. Ein Tampon auf das Leberbett und die 3 Suturen.** Keine Adhäsionen. Bauchwandnaht. Dauer der Operation ca. 25 Min. Sehr gute Sauerstoff-Chloroformnarkose (35 gr).

Die Gallenblase enthält ganz dicke, teerartige Galle, 8 haselnussgrosse, viele kleine Steine; im Hals ein Ulcus mit papillomatösen Excrescenzen.

Das Marburger path. Institut gibt über die Untersuchung der Gallenblase folgenden Bescheid:

Die Gallenblase ist besonders im Halsteil stark erweitert und zeigt zahlreiche feine Einsenkungen an der Schleimhaut, wohl Drüsenausführungsgängen entsprechend. Am Fundus ist in Fünfmarkstückgrösse die Schleimhaut feinwarzig und papillär verdickt.

Die mikroskopischen Schnitte durch die Gallenblasenwand ergeben in den nach dem Cysticus zu gelegenen Abschnitten nur eine feinpapilläre Wucherung der Schleimhaut, welche das Mass der gewöhnlichen Faltenbildung weit überschreitet. Das Oberflächenepithel ist einfaches hohes Cylinderepithel, in dem kernfreien Abschnitt des Protoplasma eine auffallend starke Ablagerung feinster gelber Pigmentkörnchen. Im Fundusteil sind die Falten und Zotten der Blasenschleimhaut ungewöhnlich kräftig entwickelt, zeigen auch eine viel stärkere Zerklüftung als in der Norm. In die Falten ziehen starke

Bündel glatter Muskelfasern hinein. Die stärkeren Falten sind von einem förmlichen System drüsenartiger Gänge, die cystische Hohlräume bilden, durchsetzt. Ueberall findet sich niedriges Cylinderepithel ohne Pigment. Die Epitheleinsenkungen gehen ziemlich tief in die stark verdickte muscularis hinein, ja dringen hie und da bis an die Serosa vor. Echte Schleimdrüsen und schleimbildende Zellen werden in den untersuchten Schnitten vermisst.

Verlauf: Fieberfrei. In den ersten 2 Tagen häufiges galliges Aufstossen. 2mal Magenspülung fördert wenig Galle zu Tage.

Viele nervöse Aufregungszustände machten sich in den nächsten Tagen bemerkbar. Wundverlauf ohne irgendwelche Besonderheiten.

Völlig geheilt am 3. 6. 04. Nervensystem viel besser.

Epicrise: Die gesenkte Leber liess sich weit aus der Bauchhöhle herausnehmen und vollständig umkippen, so dass man die Gallenblase gewissermassen extraperitoneal excidieren konnte. Das ist eine Operation, die gar keine Schwierigkeiten bereitet! Die Gallenblase war sehr locker an der Leber angeheftet und konnte mit wenigen Messerzügen entfernt werden. Die Blutung aus dem Leberbett war minimal, so dass ein einziger Tampon genügte, um so mehr, als Zeichen der Entzündung im Augenblick fehlten.

Nr. 51. L. S., 51j. Rangiermeistersfrau aus Egeln.

Aufgen.: 1. 11. 1903.
Operiert: 3. 11. 1903. Ectomie. Hepatopexie.
Entlassen: 13. 12. 1903. Geheilt.

Anamnese: 3 Kinder totgeboren, 1 Kind gesund. Eltern gesund. Pat. will seit über 20 Jahren an Schlaflosigkeit leiden, kann oft 8 Tage lang überhaupt nicht schlafen; seitdem ist Pat. nie recht arbeitsfähig gewesen, weil sie sich immer zu schwach fühlte. Seit der gleichen Zeit besteht hartnäckige Obstipation, gegen die alle möglichen Abführmittel und Irrigator gebraucht wurden. Blähungen gingen immer sehr schwer und Pat. hatte immer viel Aufstossen und Magendrücken. Im Jahr durchschnittlich 3—4mal Erbrechen, sonst viel Uebelkeit. Pat. hat zwar immer Appetit gehabt bis vor einigen Wochen, riskierte aber nie, viel zu essen. Seit 10 Jahren soll viel Ohrensausen besonders rechts bestehen, desgleichen Brummen im Kopf. Pat. hat seit 6 Jahren nicht mehr menstruiert, früher sehr profus, nach den Geburten soll eigentlich ununterbrochen Blut, teils in grösseren Klumpen, abgegangen sein. Vor 8 Jahren zum letzten Male ausgekratzt worden. In letzter Zeit ziemlich viel Schmerzen in der linken Bauchseite, angeblich vom erschwerten Stuhlgang herrührend. Koliken hat Pat. nie gehabt, oft Kreuzschmerzen. Gelbsucht war nie vorhanden. Viel Kopfschmerzen. Pat. sucht wegen der Schlaflosigkeit und Stuhlverstopfung die Klinik auf. Herr Dr. Schwarzlose in Egeln behandelte Pat. wegen Nervosität.

Befund: Anämische, elende Frau. Tumor der Gallenblase, mässig druckempfindlich. Kein Ikterus. Urin frei.

Diagnose: Hydrops der Gallenblase.

Operation: 3. 11. 03. Wellenschnitt. Dauer der Operation 35 Min. (30 gr Chloroform). Gute Sauerstoff-Chloroformnarkose. Gallenblase gross, Hals mit Duodenum verwachsen. Im Hals walnussgrosser Stein. **Ectomie. Schwierige Blutstillung an Aesten d. Art. cystica. Starke Blutung aus dem Leberbett. Vernähung desselben. Cysticus sehr eng (feine Sonde!). Gallenblase chronisch entzündet, im Hals papilläre Excrescenzen.** Hepatopexie mit 2 Fäden. Tamponade mit 2 Tampons. Bauchwandnaht.

Makroskopisch zeigt die Gallenblase folgenden Befund:

Die Gallenblase ist deutlich erweitert, ihre Wandung im grossen und ganzen dünn, wenn auch nicht ganz entsprechend der Dehnung, die bei der Erweiterung stattgefunden. An der Innenfläche sieht man nichts mehr von der normalen Felderung der Schleimhaut, vielmehr sieht dieselbe ganz glattnarbig aus. Nur an einzelnen Stellen sind an der Innenfläche buckelförmige linsengrosse Verdickungen von leicht gelblicher Farbe zu sehen. Am Blasenhals sieht man die papilläre Zeichnung der Schleimhaut, die sich mit scharfer Grenze gegen die narbig geglättete übrige Innenfläche abhebt. Inmitten der Schleimhaut des Blasenhalses sieht man ein kleines Geschwür.

Mikroskopisch ist in der Tat im Blasenfundus keine Spur von Schleimhaut mehr zu entdecken. Die Muskulatur und das elastische Gewebe ist nur noch in kümmerlichen Resten vorhanden. An Stelle der Schleimhaut findet sich ein grobfaseriges narbenartig aussehendes, z. T. hyalin degeneriertes Bindegewebe, das dort, wo die linsenförmigen Verdickungen sind, besonders stark ausgeprägt ist, zahlreiche Herde fettkörnchenhaltiger Zellen enthält, auch sonst von Spindel- und Rundzellen reichlich durchsetzt ist und ganz an das Bild einer atheromat. verdickten Aortenintima erinnert. Im Halsteil das elastische muskulöse Gewebe kräftig entwickelt; die Schleimhaut zeigt die normalen, vielleicht etwas zellig verdickten, papillären Fortsätze; die Drüsen sind nur wenig entwickelt. An einer Stelle besteht ein bis an das Peritoneum reichender Defekt, der aber bereits z. T. von Epithel wieder überhäutet ist. Carcinomatöse Wucherungen fehlen.

Verlauf: 3. 11. Nach der Operation kein Erbrechen. Abends ganz vereinzeltes Aufstossen. Nach Morphium etwas Schlaf. Puls kräftig, 60 in der Minute. Abendtemperatur: 37,3.

4. 11. Temperatur: 37,2—37,5. Befinden gut; Puls kräftig, 64 in der Minute. Blähungen beginnen auf Spritze. Leib weich. Nachmittags Verband am unteren Rande durch. Kein Aufstossen. Ueberwickeln des Verbandes.

5. 11. Blähungen noch sehr gering. Wein-Kognakklystier nützt auch wenig. Sonst vorzügliches Befinden.

6. 11. Blähungen sind jetzt gut im Gang. Da Verband durchtränkt, Wechsel der oberflächlichen Schichten.

8. 11. Verlauf weiter fieberfrei. Heute führt Pat. ab.

17. 11. Entfernen sämtlicher Haut- und langen Fäden und aller Tampons. Wundtrichter rosig.

23. 11. Heute Verband zum ersten Male gallig durchtränkt. Abendtemperatur seit 3 Tagen 38,1° C. Wunde in Ordnung.

25. 11. Pat. steht auf.

27. 11. Verband heute wieder trocken.

13. 12. Wunde bis auf oberflächliche Granulation geheilt. In letzter Zeit auch der Schlaf etwas besser gewesen. Geheilt entlassen.

Epicrise: Die Schlaflosigkeit und die Nervosität, die im Vordergrund der Beschwerden stand, kann man doch wohl auf den Hydrops zurückführen, obwohl eigentliche Koliken fehlten. Der Inhalt der Gallenblase war wasserklar, die Entzündung fehlte, der Stein lag im Hals der Gallenblase, der Cysticus war wegsam.

Nr. 52. M. R., 30j. Fabrikbesitzersfrau aus Wehrsdorf (Sachsen).

Aufgen.: 30. 5. 1904.

Operiert: 3. 6. 1904. Ectomie. Hepatopexie.

Noch in Behandlung.

Die Anamnese stammt von Herrn Dr. Michaelis und lautet: „Pat. ist eine ca. 30jährige Dame von etwas zarter Konstitution, die ich seit etwa 3 Jahren behandle. Sie hat in dieser Zeit öfters an Gallensteinkoliken gelitten. Die Anfälle waren anfangs nicht so typisch wie in letzter Zeit, wo sie unabhängig von der Nahrungsaufnahme auch öfters Nachts, mit Schüttelfrösten, heftigem Würgen und Erbrechen von galligem Mageninhalt und den typischen, ausstrahlenden Schmerzen auftraten. Die Anfälle wiederholten sich fast regelmässig alle 4 Wochen, traten aber auch bei Aufregungen, Eisenbahnfahrt, bei längeren Wegen auf. Linderung brachte nur eine Spritze Morphium; der Pat. habe ich das Mittel nie in die Hand gegeben, stets selbst injiciert. In den schmerzfreien Intervallen wurden alle Speisen, auch schwere, gut vertragen. Ikterus trat bei den Anfällen nie auf, Pat. hat überhaupt nur einmal vor 9 Jahren einen rasch vorübergehenden Ikterus gehabt. Die Lebergegend ist sehr empfindlich; die Leber sehr vergrössert, reichte bisweilen bis zum Nabel, Oberfläche stets glatt; die Grösse der Leber wechselte; nach einer Kur in Karlsbad war sie etwas zurückgegangen; vielleicht besteht auch Hepatoptose. Infolge der vorgelagerten Leber konnte ich einen Gallenblasenhydrops oder dergl. von aussen nie fühlen.

Ehe die Anfälle so typisch auftraten, wie jetzt, war ich in der Diagnose noch unsicher, vor allem machte mich die so eminent ver-

grösserte Leber stutzig. Pat. hat zweimal geboren, beidemale waren die Kinder sehr lebensschwach, bekamen Pemphigusbläschen und starben nach 6 bezw. 3 Wochen.

Es besteht mässige Magendilatation. Urin frei von Eiweiss und Zucker. Gallensteine sind nie abgegangen, auch war der Stuhl, den ich oft selbst untersucht habe, nie verfärbt. Letzteres habe ich auf die ganz hartnäckige chronische Obstipation geschoben; in letzter Zeit half auch Karlsbader Salz und Bitterwasser nicht mehr."

Befund: Gracile Patientin ohne Ikterus. Hochgradige Hepatoptose. Ein Gallenblasentumor ist nicht tastbar. Gallenblasengegend etwas druckempfindlich. Urin frei. Herz, Lunge gesund.

Pat. bekommt am 31. 5. Rizinus. Nach einer Stunde starke Kolik, wobei das Oel erbrochen wird. Bei der Untersuchung fühlt man deutlich die sehr druckempfindliche, vergrösserte Gallenblase. Pat. erhält 0,01 Morphium und Thermophor; darauf ist nach einer Stunde die Kolik vorbei, die Gallenblase kleiner, aber deutlich tastbar und wenig druckempfindlich. Am 1. und 2. 6. drei solche Anfälle; immer ist dabei die Gallenblase deutlich palpabel.

Diagnose: Entweder seröse Cholecystitis oder mechanische Verlegung des ductus cysticus durch Adhäsionen resp. Verdrehung des Gangs bei Hepatoptose.

Operation: 3. 6. 04 in Gegenwart des Herrn Dr. Michaelis.

Wellenschnitt. Leber sehr gesenkt, besonders der rechte Lappen reicht tief in die Bauchhöhle hinab. Der Lappen ist sehr voluminös und es sind an ihm die Zeichen der Stauung deutlich ausgesprochen. Gallenblase sehr gross, wandverdickt, anscheinend ohne Steine. Keine Adhäsionen am Cysticus. Die Gallenblase ist prall gespannt, und ihr Inhalt lässt sich auch bei grösserer Kraftanwendung nicht ausdrücken. **Ectomie sehr leicht, in wenigen Minuten: die Gallenblase hängt sehr locker an der Leber.** Tamponade mit 2 Streifen. Magen, Pylorus, Appendix, Pankreas ohne Besonderheiten. Die Leber wird durch 4 Fäden unter welche Draht gelegt wird, möglichst hoch fixiert. **Leberbett blutet stark, mehrere Umstechungsnähte, darunter Draht.** Dauer der Operation $^3/_4$ Stunden. Gute Sauerstoff-Chloroformnarkose (40 gr.). Die Gallenblase ist verdickt, chronisch entzündet, Cysticus so eng, dass die feinste Sonde nicht passiert, Galle sehr dickflüssig wie Teer.

Verlauf: Fieberfrei, Puls immer langsam. Kein Erbrechen. **Am 4. 6. Verband, von Galle durchtränkt, wird bis auf die Tamponade erneuert. Vom 5. 6. bis 16. 6. Verband trocken.**

Am 16. 6. Entfernung der Tampons und Fäden. Dieselben sitzen noch ganz fest: der Gallenfluss kann also nicht dadurch entstanden sein, dass die Ligatur am ductus cysticus nachgegeben hat; die Galle stammt vielmehr aus den Gallengängen des Leberbetts. Weiterhin normaler Verlauf.

Epicrise: Ist der Cysticus abnorm eng, besteht zugleich Hepatoptose resp. Anteversio hepatis, so kann der Gang geradezu „abgedreht" werden. Dann staut sich die Galle und dehnt die

Wandungen der Gallenblase, wodurch Koliken entstehen. — Solche Fälle lassen sich von den Attacken seröser Cholecystitis sehr schwer unterscheiden; charakteristisch ist das plötzliche Sistieren der Kolik und das sofortige Zurückgehen des Gallenblasentumors. Nur bei langer Beobachtung wird man einen solchen Fall richtig erkennen.

b) Ectomie mit Drainage des ductus cysticus.

Nr. 53. S. M., 44 j. Direktor aus Barby.

Aufgen.: 12. 4. 1895.

Operiert: 14. 4. 1895. Ectomie mit Drainage des ductus cysticus.

Entlassen: 9. 5. 1895. Geheilt.

Anamnese: Pat. hatte im Jahre 1894, ohne dass er vorher schwer krank war, — auf jeden Fall deutete weder Ikterus noch Schmerz auf eine Gallensteinerkrankung hin — einen walnussgrossen Stein per vias naturales verloren. Er quälte sich Tage lang mit dem Stuhlgang, hatte das Gefühl, als ob etwas nicht durch den Sphincter durchkommt; als der behandelnde Arzt digital untersuchte, fand er einen grossen Gallenstein, den er mit der Kornzange entbinden musste. Dann blühende Gesundheit, keine weiteren Symptome von Seiten des Gallensystems. In den ersten Tagen des Aprils 1895 lebhafte Koliken mit Ikterus. Leib in der Gallenblasengegend sehr empfindlich. Fieber und Schüttelfrost. Da die Koliken täglich immer heftiger werden, entschliesst Pat. sich auf Anraten seines Arztes, des Herrn Dr. Damm in Barby, am 14. 4. zur Operation. Ich fand ein Empyem der viele kleine Steine enthaltenden Gallenblase und am Gallenblasenhals eine feste Verbindung zwischen diesem und Duodenum (die alte Durchbruchstelle). **Da die Gallenblasenwandung eitrig infiltriert ist, Exstirpation. Aus dem Cysticus fliesst trübe Galle. Ich verschliesse deshalb den Cysticus nicht, da mir ein Hindernis im Choledochus wahrscheinlich war und ich Sorge trug, dass sich Cholangitis entwickeln könnte, sondern drainierte den Cysticus mit einem langen, dünnen Gummirohr. Dasselbe wird mit reichlich Gaze umgeben, diese durch die Bauchwunde nach aussen geleitet.** Im Choledochus, den ich sehr sorgfältig abtastete, fand ich keinen Stein, hier waren auch keine Verwachsungen zu finden, so dass der grosse Stein nicht durch eine Choledochus-Duodenalfistel, sondern durch eine Gallenblasenduodenalfistel durchgebrochen sein musste. —

Verlauf: glatt; die Galle ist die ersten Tage noch trübe, das in den letzten Tagen vor der Operation bestehende Fieber geht allmählich zurück, dann, vom 4. Tage an, wird die Galle klarer. Der Stuhlgang, der immer genau auf Concremente vergebens untersucht wird, wird brauner, die Gallensekretion wird geringer, die Fistel schliesst sich allmählich. Entlassen am 9. 5. 1895. Zu Hause trat noch

einmal eine Verschwellung des Choledochus auf, die indes rasch zurückging. Als ich den Pat. zum letzten Male (am 1. 6. 04) sah, war er vollständig gesund.

Epicrise: Riedel ist der Meinung, dass in den Fällen, in denen vorher grosse Steine per vias naturales abgegangen, d. h. in den Darm durchgebrochen sind, nicht operiert werden soll. Mein Fall beweist, dass die Ansicht nur teilweise richtig ist. Hier war das Loch, das doch recht gross gewesen sein musste und das der „stillen Arbeit" der Gallensteine seine Entstehung verdankt, wieder verheilt. In der Gallenblase hatte sich ein eitriger Prozess entwickelt, der unbedingt den chirurgischen Eingriff erheischte. Der Fall beweist endlich, wie wenig der Naturheilung zu trauen ist; dass die Natur bei der Gallensteinkrankheit Wunder schafft, ist bekannt, aber ebenso sicher ist, dass ihre Arbeit oft recht stümperhaft sein, ja für den Pat. geradezu gefährlich werden kann. — Pat. ist vor 9 Jahren operiert; heute würde ich Ectomie und Hepaticusdrainage machen.

c) Ectomie mit gleichzeitigen Operationen an Magen, Darm und Leber.

Nr. 54. W. B., 39 j. Förster aus Ballenstedt a. H.
Aufgen.: 29. 5. 1899.
Operiert: 30. 5. 1899. Ectomie. Pylorusresektion.
Entlassen: 24. 6. 1899. Geheilt.

Anamnese: Familienanamnese ohne Wichtigkeit, Herr B. war stets gesund, bis er 1896 nach einer Influenza an Magendrücken erkrankte, welches ständig zunahm. Der Appetit war nicht gestört. Damals diagnostizierte Herr Dr. Danziger-Ballenstedt Gallensteine und verordnete Sprudelsalz. Die Beschwerden liessen nach, kehrten aber wieder. Verordnung des Durande'schen Mittels. Schliesslich fast völliges Verschwinden der Beschwerden. Stuhlgang regelmässig. Winter 1898 Wiederkehr der früheren Erscheinungen. Frühjahr 1899 Verschlimmerung in der Weise, dass die Beschwerden in der Magengegend — ausdrücklich als nicht krampfartig bezeichnet — lebhafter wurden, der Appetit schwand, Kur in Karlsbad ohne Erfolg. Nach 14 Tagen Aufenthalt bessert sich der Appetit, das Gefühl von Druck und Ziehen in der Magengegend hört auf. 8 Tage später jedoch Wiedereintritt der Beschwerden, welche bis jetzt in schwankender Stärke anhalten. Dabei ist der Appetit sehr gut, Stuhlgang regelmässig, Steinabgang nicht beobachtet. Gelbsucht möglicherweise (!) vorübergehend vorhanden gewesen.

Befund: Mittelgrosser, magerer, mässig kräftiger Mann von normalem Organbefund. Kein Ikterus, Urin frei von pathologischen Be-

standteilen. Druckempfindlichkeit in der Gallenblasengegend. Leber nicht vergrössert, kein Tumor palpabel.

Diagnose ist schwierig. Differentialdiagnostisch kommen in Erwägung: 1. Steine in der Gallenblase, 2. Verwachsungen des Cysticus mit dem Pylorus bezw. Duodenum, 3. Atonie des Magens und Hyperacidität (Ulcus ventriculi?).

Operation: Längsschnitt im r. m. rectus 15 cm. lang. Gallenblase, nicht verwachsen, sehr gross, in sich selbst geknickt, keine Steine nachweisbar. **Ziemlich unblutige Exstirpation derselben,** doppelte Cysticusunterbindung mittelst Catgut. Ulcusnarbe an kleiner Magencurvatur nahe dem Pylorus. **Resectio pylori nach Kocher.** Länge des entfernten Stückes an der gr. Curvatur 12 cm, an der kl. 8 cm.

Befund: Ulcus an der kl. Curvatur, 0,5 cm. tief, 1 cm. im Durchmesser. Darüber das Netz verdickt.

Tamponade des Leberbettes und Cysticusstumpfes. Schluss der Bauchwunde bis zum oberen Wundwinkel mit durchgreifenden und Hautnähten. Operationsdauer 54 Min.

Verlauf: Fieberfrei. Harnverhaltung, Katheterismus. **Zwischen Leber und vorderer Bauchwand sammelt sich Eiter an (subphr. Abszess). Ausspülung. Die Ansammlung des Eiters im Subphrenium schwindet schnell,** im übrigen heilt die Wunde sehr gut. Die Kräfte nehmen zu. Pat. kann schon 3½ Wochen nach der Operation im besten Wohlbefinden entlassen werden.

Epicrise: Die Entwicklung des subphrenischen Abscesses wurde bei Zeiten bemerkt. Zu seiner Entfernung war ein besonderer Schnitt nicht nötig. **Durch eine Hepatopexie hätte man die Eiterung vielleicht vermeiden können.**

Nr. 55. L. H., 51 j. Güterbegleitersfrau aus Wolfenbüttel.
Aufgen.: 28. 4. 1898.
Operiert: 29. 4. 1898. Ectomie und Magenfistelverschliessung.
Entlassen: 28. 5. 1898. Geheilt.

Anamnese: Eltern der Pat. †, von 9 Geschwistern leben noch 6, welche gesund sind. Frau H. war als Kind oft krank, heiratete 27 Jahre alt, war Mutter von einem frühgeborenen Kinde (7 Monate), welches im 14. Lebensjahre starb, im übrigen machte sie 5 Aborte durch. Vor 10 Jahren bekam sie plötzlich Magenkrämpfe, welche in häufigen, kurzdauernden Anfällen bestanden. Erbrechen trat mitunter dabei ein, Gelbsucht desgleichen. Frau H. hatte dann heftige Schmerzen rechts unter dem Rippenbogen, so dass sie ganz krumm ging. ¼ Jahr später besserte sich der Zustand. Jetzt war 10 Jahre lang das Befinden ganz gut, abgesehen davon, dass gelegentlich Druck in der Magengegend bestand und nicht alle Speisen vertragen wurden. Ende Februar 1898 erkrankte Pat. von neuem, angeblich an Grippe, nach 8 Tagen kam Gelbsucht hinzu, und es stellten sich sehr heftige

Schmerzen in der rechten Oberbauchgegend ein, Erbrechen fehlte, der Stuhlgang war angehalten. Der Ikterus schwand nach 8 Tagen, die Schmerzen blieben bestehen, der Zustand besserte und verschlimmerte sich, Pat. konnte nicht gestreckt liegen. Herr Dr. Breymann überwies die Pat. meiner Klinik.

Befund: Kaum mittelgrosse, ziemlich magere, schlecht aussehende Frau mit gebeugter Haltung, welche von der kolossalen Schmerzhaftigkeit, welche die ganze Gallenblasengegend bis fast in Nabelhöhe einnimmt, herrührt. Man fühlt dort eine Resistenz, welche auf eine entzündete Gallenblase bezogen wird. An den übrigen Organen nichts Bemerkenswertes. Harn normal. Temp. 38,7° C. Puls 110.

Diagnose: Cholecystitis acuta purulenta bei Cystolithiasis.

Operation: Chloroformnarkose. Längsschnitt im r. m. rectus vom Rippenbogen abwärts bis etwas unter den Nabel reichend; nach Durchtrennung von Haut und Muskel kommt man auf das Peritoneum, welches sich mit den unterliegenden Teilen verwachsen zeigt. **In der Gegend, wo man die Gallenblase vermutet, wird mit der Pravazspritze punktiert und bald auch etwas Eiter aspiriert.** Bei der Incision gelangt man in einen Hohlraum, der als Gallenblase erkannt wird und viele Steine und Eiter enthält. **Verwachsung der Gallenblase mit dem Magen. Ektomie. Bei Ablösung der Gallenblase entsteht im Magen ein Loch, aus dem Schleimhaut herauskommt; dasselbe wird durch 6 Seidenknopfnähte geschlossen.** Tamponade bis auf den Cysticusstumpf Durchstichknopfnähte der Bauchdecken, einige Hautnähte; der obere Wundwinkel bleibt offen.

Verlauf: Der Verband ist am 4. 5. 98 durchtränkt und wird daher gewechselt; die Magennaht hat nicht völlig gehalten, es wird etwas Mageninhalt entleert. In der Folge häufiger Verbandwechsel, da die austretende Flüssigkeit die umliegende Haut anätzt. Beim Verbandwechsel am 20. 5. 98 zeigt sich die Fisel geschlossen, breite Granulation im Niveau der Haut, übrige Wunde geheilt, Haut leicht wund. Die Vernarbung macht weiterhin schnelle Fortschritte, so dass Frau H. am 28. 5. 98 mit kleiner Granulation im oberen Wundwinkel entlassen wird. Heilung. Ausgezeichnetes Befinden.

Epicrise: **In solchen Fällen mag man zur Pravaz'schen Spritze greifen, um nach Eiter zu suchen.** — Bemerkenswert ist das Nachgeben der Magennaht, doch gelang es durch geeignete Behandlung das Loch zu schliessen und einer Inanition vorzubeugen.

Nr. 56. F. B., 25 j. Zuschneidersfrau aus Wernigerode.
Aufgen.: 21. 5. 1902.
Operiert: 22. 5. 1902. Ectomie. Pyloroplastik.
Entlassen: 24. 6. 1902. Geheilt.

Anamnese: Die Pat. wird von Herrn Dr. Morgenroth aus Wernigerode geschickt. Derselbe teilt Folgendes mit:

„Die Ueberbringerin dieses, Frau Schneidermeister B. von hier, 25 Jahre alt, leidet an Cholelithiasis. Das Leiden begann vor ca. 1½ Jahren am Ende der ersten und bis jetzt einzigen Gravidität.

In meine Behandlung trat sie Ende August 1901 wegen einer Gallensteinkolik, die mit deutlichem Ikterus, Leberschwellung und Schmerz in der Tiefe (Choledochus) verbunden war. Nach Beseitigung der heftigen Koliken durch Opium und heisse Umschläge blieb doch der Schmerz in der Tiefe und ikterischer Harn. Karlsbader- und eine Ölkur liessen am 5. Tage nach Beginn der Kolik einen gut pfefferkorngrossen Stein abgehen. Rückenschmerzen rechts und Schmerzen in der Lebergegend blieben jedoch bei heftigen Bewegungen und Erschütterungen.

Ab und zu traten neue Koliken auf, welche Frau B. auf 8—14 Tage ans Bett oder Sopha fesselten; verschiedentlich gingen auch wieder Steine derselben Grösse ab; gezählt sollen im ganzen 14 sein.

Therapeutisch wurden noch Karlsbader Salz, Ölklystiere und eine Kräuterkur angewandt.

Nachdem jetzt 4 Monate Ruhe gewesen war, trat am 15. Mai wieder eine neue Kolik auf: Die Gallenblase war stark vergrössert, die Leber leicht geschwollen, die Haut leicht ikterisch, der Urin schwarzbraun. Fieber war nicht vorhanden.

Ich nehme an, dass in der Gallenblase eine grössere Zahl kleiner Steine liegt, sowie dass auch schon einige Verwachsungen mit der Nachbarschaft eingetreten sind. Wegen der so häufigen Koliken und in der Annahme, dass trotz aller inneren Mittel auch fernerhin noch eine lange Reihe von Koliken auftreten wird, die die Kräfte der Pat. unnütz aufzehren, halte ich eine operative Beseitigung der Steine für indiciert."

Befund: Magere Frau. Rechte Leber gesenkt. Druckempfindlichkeit der Gallenblasengegend. Magen steht tief, ist atonisch. Viel Plätschern. Urin frei.

Diagnose: Hepatoptose, Steine in der Gallenblase, Adhäsionen am Pylorus.

Operation: 22. 5. 02. (700. Operation) im Beisein der Herren Prof. Dr. Stern-Philadelphia und Dr. Heinrich-Cassel. Wellenschnitt. Rechter Leberlappen gross. Gallenblase liegt dahinter, enthält ca. 20 erbsengrosse Steine, ist schlaff, trübe Galle in der Blase. 2—3 erbsengrosse Steine im Cysticus. Choledochus frei. Pankreas härter als normal. Pylorus eng, verwachsen mit dem Hals der Gallenblase. Ectomie. Gallenblasenwand ödematös, Schleimhaut chronisch entzündet. Operation 20 Min. Pyloroplastik nach Lösung der Adhäsionen (10 Min.). Auf die Pyloroplastiknaht wird ein Zipfel des kleinen Netzes fixiert. Am Pylorus strahlige Narbe. Tamponade des lebhaft blutenden Leberbettes. Bauchdeckennaht. Mässige Chloroformnarkose. Viel Cyanose.

Verlauf: 22. 5. Abends 37,4. Puls 76.
23. 5. 37,5—37,9. Puls 84—120—132—120.

Morgens viel Aufstossen. Magenspülung ergibt sehr viel dunkles Blut, teils zu Gerinnseln zusammengeballt. Nachmittags plötzlich hohe Pulsfrequenz, welche sehr rasch wechselt. Leib weich, viel Darmgeräusche. Aussehen sehr frisch. 2 mal Kochsalz subkutan. Abends nochmals Magenspülung, welche wieder Blut fördert.

24. 5. 37,0—37,4. Puls 120—120.

Morgens noch immer frequenter Puls. Aufstossen. Kochsalz subkutan; im Magen kein Blut mehr, nur mässige Menge Galle und Thee. Auch Abends kein Blut im Magen.

25. 5. Temperatur normal. Puls immer noch von sehr wechselnder Frequenz, aber besserer Qualität. Pat. klagt abends über Vollsein im Magen. Magenspülung ergibt wenig Inhalt.

26. 5. Status idem. Allgemeinbefinden besser.

26. 5. Führt ab.

6. 6. Verbandwechsel: Sämtliche Tampons und Nähte entfernt, ein Faden noch fest. Wunde in gutem Zustand.

12. 6. Der letzte lange Faden abgestossen.

24. 6. Wundtrichter durch Granulation fast völlig ausgefüllt. Wird zur Behandlung durch ihren Hausarzt entlassen.

Epicrise: Der behandelnde Arzt hatte eine sehr gute Diagnose und Indikation gestellt. Die strahlige Narbe am Pylorus deutete auf ein ausgeheiltes Ulcus hin, die Stenose war immerhin so, dass eine Pyloroplastik gewiss am Platze war.

Nr. 57. P. L., 49 j. Rentiersfrau aus Blankenburg.

Aufgen.: 9. 11. 1899.
Operiert: 11. 11. 1899. Ectomie. Pyloroplastik.
Entlassen: 20. 12. 1899. Geheilt.

Anamnese: Vater starb 64jährig infolge einer Pankreas-Geschwulst (Sektion), die Mutter starb 66 Jahre alt nach jahrelangem Leiden an Rheumatismus. Von den 6 Geschwistern der Pat. ist eine lungenleidend, eine andere vermutlich leberleidend.

Pat. war als Kind gesund, in den Entwicklungsjahren blutarm. Sie verheiratete sich mit 36 Jahren und blieb ohne Kinder. Seit 1880 leidet sie an Beschwerden beim Stuhlgange, Abführmittel und Einläufe sind ihr seitdem ein unentbehrliches Bedürfnis. 3 Jahre nach ihrer Verheiratung entwickelten sich Myome des Uterus. Von Leopold, Olshausen und Zweifel wurde Pat. teils mit Ergotin-Injektionen, teils mit dem elektrischen Strome behandelt. Da der Erfolg jedoch ausblieb, im Juli 1892 Extirpation der Myome durch Zweifel. Es folgen dann 3 Jahre völliger Gesundheit, nur die Verstopfung bleibt bestehen. Von 1895 ab traten ab und zu Magenkrämpfe auf, die mit Belladonnapräparaten wirksam bekämpft wurden. Die Krämpfe hielten durchschnittlich 2 Stunden an und kamen in Zwischenräumen von

mehreren Monaten. Erbrechen fehlte. Die Ärzte sprachen diese Krämpfe als nervöse an. Anfangs Januar 1899 trat der erste wirkliche Kolikanfall ein, der 3 Stunden währte. Die Schmerzen strahlten von der Magengegend nach dem Rücken hin aus. Während des Anfalles erfolgte Erbrechen unverdauter Massen. Tage lang nachher bestanden noch Rückenschmerzen. 14 Tage später 2. Kolikanfall, doch weniger heftig; in den ersten Tagen nach diesem Anfalle wieder ziehende Schmerzen im Rücken. Von Februar bis Ende Juli hatte Pat. Ruhe, dann traten mehrere heftige Anfälle dicht hintereinander auf, der schmerzhafteste Ende August von 12stündiger Dauer. Vom 15. 9. bis 19. 10. Kur in der Anstalt des Herrn Dr. Abend in Wiesbaden wegen nervöser Dyspepsie und Hyperacidität des Magens. Während der Kur traten 3 schwere Anfälle auf; Dr. Abend diagnosticiert Gallensteine. Zurückgekehrt befindet sich die Pat. 14 Tage lang wohl, sie trinkt Neuenahrer-Sprudel. Ende Oktober erfolgen wieder 2 heftige Attaquen. Den letzten schweren Anfall vor ihrer Aufnahme in die Klinik hatte Pat. am 2. November; derselbe dauerte 4 Stunden, und die Schmerzen in der Seite und im Rücken sind seitdem heftiger als sie vorher waren. Pat. fühlt sich sehr matt. Seit Mai 1899 hat sie ca. 12 Pfd. an Gewicht verloren. Erbrechen ist nur bei dem ersten Anfalle im Januar aufgetreten, später nicht mehr. Ob einmal Gelbsucht vorhanden war, kann Pat. nicht mit Sicherheit angeben. Im Stuhlgang sind trotz sorgfältiger Untersuchung niemals Steine gefunden. Die Nahrung der Pat. bestand stets in leichtverdäulicher, flüssiger Kost. Auf den Rat des Herrn Dr. Abend- Wiesbaden begiebt sich Pat. in die Klinik.

Befund: Grosse, etwas magere Dame. Herz- und Lungenbefund normal. Im Urin nichts Pathologisches. Leber nicht vergrössert, Gallenblase nicht palpabel. Kein Ikterus. Stuhlgang von regelrechter Farbe. Puls regelmässig, kräftig, 76. Kein Fieber.

Diagnose: Steine in der Gallenblase. Cysticus zur Zeit frei. Vielleicht Adhäsionen zwischen Gallenblase und Pylorus.

Operation: 11. 11. 1899. Chloroformnarkose. Dauer der Operation 1 Stunde. Längsschnitt im r. musc. rect. abdomin. Gallenblase von normaler Grösse, ödematös geschwollen. Der Halsteil mit Duodenum verwachsen, enthält zahlreiche erbsengrosse Steine, ein gleiches Steinchen im Cysticus. Exstirpation der Gallenblase, Entfernung des Cysticus-Steines. Zwischen Cysticus und Duodenum bestehen Adhäsionen, Lösung derselben. Sondierung des Choledochus ergibt, dass derselbe frei ist. Der Pylorus ist mässig hypertrophisch, der Magen etwas dilatiert. Pyloroplastik. **Von einer Gastro-Enterostomie wird bei der geringfügigen Stenose abgesehen.** Tamponade des Leberbettes und des Cysticusstumpfes. Naht der Bauchdecken.

Verlauf: In den ersten 24 Stunden 4 mal Erbrechen von galliger Flüssigkeit. **Vom 12. 11. bis 13. 11. Erbrechen von blutiger Flüssigkeit.** Keine Blähungen, Leib treibt sich auf, **Puls 110—130, klein,** weich, Temperatur vaginal 37,8° C. Viel Aufstossen und Erbrechen

von geringen Mengen grüner Flüssigkeit. Ausspülen des Magens ergibt geringe Reste. Wegen des schlechten Pulses Kampher, Kochsalzinfusion 3 mal in 24 Stunden. Puls hebt sich. Soll man in solchen Fällen den Verband wechseln, da die Annahme besteht, dass die tamponierende Gaze den Pylorus zudrückt? Peritonitis war auch nicht sicher auszuschliessen (trotz niedriger Temperatur schneller Puls). **Ich halte es für richtig, nicht die Gaze zu entfernen; liegt lokale Peritonitis vor, so beschränkt sie sich schon, ist sie diffus, so hilft der Verbandwechsel nicht.** Im ersteren Falle schadet er geradezu! **Also nicht verbinden, sondern Magenausspülen, Glycerinklysmata, damit die Peristaltik beginnt, Kampher, Kochsalzinfusion, Thee mit Cognac, auf die rechte Seite legen!** Am 13. und 14. 11. Puls etwas langsamer, 110, kein Fieber, kein Erbrechen. Am 15. 11. Stuhlgang nach Ricinusöl. Gutes Allgemeinbefinden.

Geheilt entlassen am 20. 12. 1899.

Epicrise: Man beachte in diesem Falle mein **Verhalten während der Nachbehandlung;** ich glaube, ich habe richtig gehandelt, dass ich nicht die Gaze entfernt habe. Doch ist es nicht leicht, in solchen Fällen das Richtige zu treffen.

Nr. 58. M. K., 32 j. Fabrikantenfrau aus Düsseldorf.

Aufgen.: 1. 3. 1904.

Operiert: 3. 3. 1904. Ectomie. Appendicectomie. Hepatopexie.

Entlassen: 10. 4. 1904. Geheilt.

Anamnese: Dieselbe stammt von dem behandelnden Arzt, Herrn Sanitätsrat Dr. Fleischhauer, und lautet:

„Mutter dreier Kinder. Ausgesprochene Neigung zur Adipositas, jetzt allerdings etwas abgemagert, leichte Enteroptose. Vor 3 Jahren der erste leichte Gallensteinkolikanfall mit leichtem Ikterus. Derselbe ging nach Morphiuminjektion, Diät und Karlsbader Kur hierselbst leicht vorüber. Darauf 1½ Jahre Ruhe. Es folgten dann noch zwei frustrane Anfälle, die jedoch jedesmal stärker wurden. Darauf im Sommer eine Kur in Karlsbad unter Herrn Dr. Ritter. 3 Monate später ein heftiger Anfall in Vitznau in der Schweiz, der nach einer Gletschertour und Trinken kalten Wassers auftrat. Nach weiteren 3 Monaten (vor 8 Wochen) ein enorm heftiger Anfall von Gallensteinkolik. Die Dauer des Anfalls 8 Tage. Die Schmerzen waren so heftige, dass mehrmals täglich Morphium nötig war. Es bestand starker Ikterus der Conjunktiven und der Haut. Urin fast schwarz. Erbrechen im Anfang. Neben dem Rectus abdominis eine fast kindskopfgrosse Geschwulst, die in die Leberdämpfung überging. Enorme Schmerzhaftigkeit, das subjektive Gefühl des Pulsierens in der Geschwulst (als ob Eiter darin sei) und das Wichtigste: 2 Tage Fieber bis zu 39,5 abends. Ich konsultierte deshalb einen hiesigen Chirurgen, und wir waren fast schon zur Operation entschlossen, als alle Erscheinungen

allmählich nachliessen, und die Geschwulst rasch zurückging. Steine wurden diesmal nicht gefunden. Die Pat. ist nun seit etwa einem Jahre niemals mehr ganz frei von Schmerzen. Trotz sorgfältiger Diät ist seit dem letzten Anfall der Stuhl angehalten.

Bei der Untersuchung findet man verhältnismässig schlaffe Bauchdecken, die ein Eindringen bis fast auf die Wirbelsäule ermöglichen. Die Gallenblase ist als eine nussgrosse feste Resistenz unter dem Leberrand zu fühlen. Bei leichtem Druck schon hat Pat. Schmerzen im Rücken, die bis in die rechte Schulter ausstrahlen. Heute Morgen fand ich nun ein Novum, nämlich eine Schmerzhaftigkeit des Mac Burneyschen Punktes. Diese war vor dem letzten Anfall niemals vorhanden. Nie Zeichen einer Appendicitis. Ob es sich hier um eine Adhäsion des Netzes handelt oder um eine Kombination mit Appendicitis, steht dahin."

Befund: Schmerzempfindlicher Tumor der Gallenblase deutlich. Kein Ikterus, keine Lebervergrösserung. In der Gegend der Appendix schmerzhafte Resistenz. Urin frei.

Vor der Aufnahme: Ikterus, Gallenblasentumor, Lebervergrösserung.

Bei der Aufnahme: Kein Ikterus, Gallenblasentumor, keine Lebervergrösserung.

Operation: 3. 3. 04. Wellenschnitt. Gallenblase prall gespannt, dunkelblau, von spinnnetzartigen Auflagerungen bedeckt. Leber normal, sehr weich. Punktion und Aspiration von trüber, eitriger Galle. 5 haselnussgrosse Steine werden entfernt. Im Cysticus festsitzend ein haselnussgrosser Stein. Gallenblasenschleimhaut sieht dunkelgrün aus, wie nekrotisch. Der Cysticusstein liegt sehr tief, **so dass die geplante Cysticotomie nicht möglich ist. Ectomie. Dabei kommt das Messer immer in das morsche, schwer von der Gallenblase abzulösende Lebergewebe. Starke Blutung.** 3 Suturen an der art. cystica. Cysticus ganz eng, kaum für feine Sonde durchgängig. Im Cysticus festsitzend ein Stein. Appendix krank, verdickt, wird exstirpiert, enthält Eiter. Tamponade des Leberbetts etc. mit 3 Tampons. Hepatopexie mit 2 Suturen. Bauchwandnaht. Dauer der Operation 5/4 Stunden. Gute Chloroformsauerstoffnarkose (50 gr.).

Die exstirpierte Gallenblase ist wandverdickt, zeigt tiefe Ulcerationen, besonders im Hals der Gallenblase.

Verlauf: Fieberfrei.

7. 3. Verband wird neu überwickelt; **da die Fäden des obersten Wundwinkels etwas spannen und schmerzen, werden die 4 oberen Fadenschlingen durchgeschnitten.** (4. Tag post op.)

17. 3. **Entfernung der festsitzenden Tampons im Aetherrausch.** Weiterer Verlauf normal. Pat. wird am 10. 4. 04 geheilt entlassen.

Epicrise: Pat. hat erst jüngst eine schwere eitrige Cholecystitis durchgemacht. Der Infekt war so ziemlich erloschen, aber der Stein im Cysticus blieb fest sitzen. Der damals entstandene Ikterus wird wahrscheinlich durch Entzündung der

benachbarten Leberpartieen entstanden sein. Eine Cystostomie war wegen der schweren Veränderungen der Gallenblase falsch, die Ectomie sehr schwer, da das weiche Lebergewebe sich kaum von der Gallenblase ablösen liess. Die wahrscheinlich durch denselben Infekt erkrankte Appendix musste mitheraus, da sie Eiter enthielt. Eine akute Appendicitis hatte Pat. nie gehabt, wenigstens keine Symptome derselben.

Nr. 59. J. H., 49 j. Kaufmannsfrau aus Nürnberg.
Aufgen.: 11. 10. 1903.
Operiert: 14. 10. 1903. Ectomie. Appendicectomie.
Entlassen: 28. 11. 1903. Geheilt.

Anamnese: Pat. ist verheiratet, hat 7 mal geboren. 4 Kinder leben, 3 sind an Diphtherie gestorben.

Pat. hat 2 mal an Wochenbettfieber und vor 2 Jahren an sehr heftigem, langdauernden Bronchialkatarrh gelitten, ist sonst immer gesund gewesen.

Vor 2 Jahren erster Anfall von Magenkrampf, der eine Nacht lang dauerte. 1901 und 1902 dann etwa 3—4 gleiche Anfälle.

Darauf etwa 1 Jahr anfallsfrei, doch litt Pat. ab und zu nach dem Essen an Magendruck. Am 10. 8. 1903 neuer, schwerer, mehrere Tage dauernder Anfall. Schmerzen auch im Rücken und in die Brust bis zu den Schultern aufsteigend. Kein Erbrechen, viel Aufstossen, kein Fieber oder Schüttelfrost. Leichte Gelbsucht, Stuhl lehmfarben, im Urin Gallenfarbstoff.

Danach vom 18. 8. bis 22. 9. Kur in Karlsbad. Dort zweimal leichte, 1/4 Stunde dauernde Anfälle, einmal mit etwas Ikterus. Urin frei von Eiweiss und Zucker.

Am 24. 9. schwerer, zwei Tage dauernder Anfall ohne Gelbsucht Am 1. bis 3. 10. nochmals 2 schwere Anfälle.

Dann vom 4. bis 10. 10. schwerster, äusserst heftiger Anfall mit andauernden sehr heftigen Schmerzen und vielen Kolikanfallen. Keine Gelbsucht, Temperatur normal. Steine im Stuhl wurden nicht gefunden. Während des letzten Anfalles einige Tage heftige Schmerzen in der Blinddarmgegend, die zu Zeiten stärker waren als die Schmerzen in der Magengrube. Schon im Laufe des letzten Jahres hatten ab und zu Schmerzen in der Blinddarmgegend sich eingestellt.

Pat. leidet seit zwei Jahren an starker Verstopfung. Appetit ist leidlich, doch hat Pat. in letzter Zeit ca. 10 Pfund abgenommen. Jetzt fühlt sich Pat. fast völlig wohl.

Pat. wurde mit Karlsbader Kur, in den Anfällen mit Morphium (subkutan) und Opium behandelt. Auch hat sie 3 Tage lang Ziegler'sches Salz (Ziegler ist ein Apotheker in Nürnberg, der dies Salz gegen Gallensteinkrankheit herstellt) gebraucht, kam aber infolge äusserst reichlicher wässeriger Stuhlentleerungen so herunter, dass sie das

Mittel nicht weiter gebrauchen konnte. Bei einer Konsultation in Nürnberg mit Herrn Dr. Fr. Merkel stellte Prof. Kehr eine grosse Druckempfindlichkeit der Gallenblase fest; daneben war die Gegend der Appendix coeci sehr empfindlich. Pat. entschliesst sich sofort zur Operation und reist am 11. 10. nach Halberstadt.

Diagnose: Chron. Cholecystitis.

Befund ist jetzt völlig negativ, kein Ikterus, Urin frei.

Operation: 14. 10. 03. Im Beisein des Herrn Dr. Capaldi-Neapel. Wellenschnitt. Chloroform-Sauerstoffnarkose 55 gr. 90 Min. Dauer der Operation 75 Minuten. Mässig gute Narkose, Pat. presst viel. Gallenblase gross, enthält mehrere kleine Steine. Im Cysticus ein überkirschkerngrosser und viele kleine Steine. Lösung von Adhäsionen zwischen Gallenblasenhals, Cysticus und Duodenum. Leber nicht vergrössert. **Vena porta sehr gebläht, schwer von dem darunter liegenden Ductus choledochus zu unterscheiden.** Ectomie. Sondierung des Choledochus vom Cysticusstumpf aus, keine Steine tastbar. Appendicectomie. Appendix chronisch entzündet, enthält Kot; zahlreiche Verwachsungen gelöst. Nach der Appendicectomie Deckung der Naht durch Netzzipfel. Naht der Bauchwunde nach Tamponade des Leberbettes und Cysticusstumpfes.

Die Wand der Gallenblase zeigt im grossen und ganzen mikroskopisch normale Verhältnisse. Die Muskulatur ist nicht besonders verdickt, aber kräftig entwickelt. Stark entwickelte Faltenbildung der Schleimhaut mit zahlreichen feinen Sekundärfalten an den Abhängen der Hauptfalten. Überall wohlerhaltenes, regelmässig angeordnetes einschichtiges Cylinderepithel. Keine sichtbare Schleimproduktion, keine Zellsäume. In den Sudanpräparaten fällt eine sehr starke feinkörnige Fettresorption in den Epithelzellen auf, besonders in den freien Abschnitten des Zellleibes. Auch in den subepithelialen Bindegewebsschichten findet sich sehr starke feinkörnige Fettablagerung in den Zellen, die in den tieferen Schichten fehlt.

Verlauf: 23. 10. 03. 1. eigentlicher Verbandwechsel. Entfernung sämtlicher Tampons, die mit Sekret ziemlich stark durchtränkt sind, etwas riechen, sowie eines Teiles der Nähte. Wunde sieht besonders in der Tiefe gut aus, nur oberflächlich am Unterhautfettgewebe nekrotisch gewordene Partie. Ausspülung. Tamponade.

24. 10. 03. Temp. morgens 38,1, abends 38,5. Befinden erheblich besser. Puls 100. Appetit gut.

25. 10. 03. Temp. morgens 37,5, abends 37,7. Befinden gut. Puls 100.

26. 10. 03. Temp. morgens 37,1, abends 37,2.

27. 10. 03. Temp. morgens 37,2, abends 37,7. 2. Verbandwechsel. Es ist etwas Galle gelaufen. Wunde sieht in der Tiefe sehr gut aus. An der unteren Naht eitern mehrere Stichkanäle, auf Druck entleert sich aus denselben reichlich Eiter, der offenbar von einer ziemlich ausgedehnten Fettnekrose des Unterhautfettgewebes herrührt. Erweiterung der Stichkanäle, Ausspülung. Entfernung der letzten Nähte.

29. 10. 03. Befinden dauernd sehr gut. Temp. normal. 3. Verbandwechsel. Keine Sekretentleerung aus den Stichkanälen der unteren Naht mehr, auch auf Druck nicht. Wundtrichter sieht sehr gut aus.

31. 10. 03. Verbandwechsel. Keine Sekretion aus den Stichkanälen mehr. Wunde sieht sehr gut aus. Letzte lange Fäden entfernt.

1. 11. 03. Steht auf.

12. 11. 03. Keine Tamponade des bereits engen Wundtrichters mehr.

16. 11. 03. Wundtrichter in der Tiefe geschlossen.

28. 11. 03. Wundtrichter völlig geschlossen. Wunde vernarbt. Pat. wird als geheilt entlassen.

Epicrise: Eine Kombination von Cholecystitis und Appendicitis. **Die geblähte vena portarum liess sich kaum vom Choledochus unterscheiden, und erst bei Einführung der Sonde in den Choledochus wurde man sich über die anatomischen Verhältnisse klar.**

Nr. 60. B. S., 56 j. Kaufmannsfrau aus Osnabrück.

Aufgen.: 31. 7. 1903.

Operiert: 2. 8. 1903. Ectomie. Appendicectomie. Hepatopexie.

Entlassen: 10. 9. 1903. Geheilt.

Anamnese: Pat. ist verheiratet, hat 7 mal geboren. Angeblich hat Pat. vor 22 Jahren an Eierstocksentzündung gelitten. Vor 2 Jahren Blinddarmentzündung.

Vor 28 Jahren, im Wochenbett, bekam Pat. den ersten Anfall von kolikartigen Schmerzen in der Magengrube, der rechten Seite und im Rücken. Gleiche Anfälle traten seitdem in teils wochen-, teils monate-, teils jahrelangen Abständen wieder auf. Dabei niemals Fieber, Erbrechen (ausser nach Morphiuminjektion) oder Gelbsucht.

Vor 3½ Jahren, nachdem Pat. 5—6 Jahre lang keinen Anfall gehabt hatte, traten wieder neue heftige Kolikanfälle auf. Pat. hatte kurz vorher einen Beinbruch erlitten und war nachher an Influenza erkrankt.

Seitdem traten die Anfälle wieder sehr heftig auf, die letzten im Februar und dann im Mai 1903, etwa 3 Tage dauernd. Erbrechen und Fieber stellten sich nicht ein, doch soll manchmal ein leicht gelblicher Schimmer der Haut vorhanden gewesen sein. Der Stuhl ist etwas verstopft, in den Anfällen manchmal hell, Steine darin wurden nicht gefunden.

Pat. hat auch in den Zwischenzeiten zwischen den Anfällen immer etwas Schmerzen in der Magengrube und im Rücken. Dabei ist Pat. äusserst nervös, leidet dauernd an Kopfdruck, Schwindel, Aufgeregtheit, besonders des Nachts. Der Appetit ist gut. Pat. ist mit heissen Umschlägen (Thermophoren), Karlsbader Wasser, Kuren in

Neuenahr, in den Anfällen mit Morphium (bezw. Morphium mit Belladonna) behandelt worden. Auch eine Chologen-Kur hat Pat. 8 Wochen lang durchgemacht, ohne anderen Erfolg zu erzielen als Regelung des Stuhlgangs bezw. Beseitigung der Verstopfung.

Befund: Kein Ikterus, schlechte gelbliche Gesichtsfarbe. Leber gesenkt, rechter Leberlappen massig, daneben medial die druckempfindliche, gespannte Gallenblase. Urin frei, Herz, Lunge gesund.

Diagnose: Steine in der Gallenblase, Cholecystitis chronica.

Operation: 2. 8. 03 in Gegenwart der Herren Dr. Belz-Charkoff und Dr. Noble-Philadelphia. Gute Chloroformnarkose 70 Min. (mit Sauerstoff). 45 gr. Chloroform. Wellenschnitt. Rechter Leberlappen massig, Gallenblase mittelgross, mit Netz verwachsen. Lösung. Punktion der Gallenblase, Aspiration von kleinen Mengen blutigen Serums. **Ectomie schwierig, weil die morsche Gallenblase überall einreisst. Die art. cystica bei der Excision stark spritzend, lässt sich in der enormen Tiefe nicht unterbinden, deshalb bleibt eine König-Klemme liegen.** Cysticus sehr eng, ist sehr hypertrophisch. Choledochus frei. Appendix an der Spitze mit Netz verwachsen, ist chronisch entzündet; Appendicectomie. **Tamponade um die Klemme herum,** Hepatopexie mit 2 Suturen. Naht. Verband. Dauer der Operation 58 Min. Gallenblase enthält im Hals einen runden Schlussstein, darüber im Cysticus noch einen kleineren Stein, im Fundus 9 Steine. Überall Ulcerationen. Wandungen der Gallenblase sehr verdickt. Von der Einwirkung des Chologens natürlich keine Spur zu bemerken.

Verlauf: 3. 8. 03. In der Nacht und Vormittags dreimal Erbrechen von etwas Flüssigkeit mit Spuren von Blut. Magenspülung, im Magen etwas Blut. Befinden sonst gut. Temp. morgens 37,5, abends 37,7, Puls 84, kräftig. Nachmittags noch ab und zu Aufstossen, dabei kommt öfters etwas mit Blutspuren vermischte Flüssigkeit hoch.

5. 8. 03. Befinden gut.

11. 8. 03. Wechsel der oberen Schichten des Verbandes. Herausnahme der seitlich tamponierenden Gazestreifen. **Klemme sitzt noch sehr fest, wird daher liegen gelassen.**

16. 8. 03. **Entfernung der Tamponade, der Klemme, der Fäden und Nähte.** Gute Heilung. Orientierung in dem tiefen Wundtrichter wegen Blutung aus den Granulationen nicht möglich.

28. 8. 03. Verband 3 Tage trocken. **Etwas Galle im Verband,** Wundtrichter erheblich enger.

1. 9. 03. **Wieder etwas reichlicher Galle gelaufen.** Entzündete Varix am rechten Oberschenkel. Bettruhe.

6. 9. 03. Entzündung der Varix zurückgegangen. Pat. steht auf.

8. 9. 03. Neue entzündete Varix etwas unterhalb der alten.

9. 9. 03. **Noch Spur Galle im Verband.** Entzündung der Varix bereits zurückgegangen.

10. 9. 03. Pat. wird mit kleinem, engen, gut granulierenden Wundtrichter entlassen.

Die mikrosk. Untersuchung der Gallenblase durch das pathol. Institut in Marburg ergibt folgenden Befund:

An der prall gespannten Blase fällt mikroskopisch vor allem eine beträchtliche Verdickung der Muskulatur auf, die mit ihren innersten Bündeln vielfach in das Lumen vorspringt. Die Schleimhaut ist überall hochgradig atrophisch und nur noch am Hals teilweise erhalten. In den Resten der Mucosa fleckweise stärkere Zellinfiltrationen (spärliche eosinophile Zellen, hauptsächlich Lymphocyten). Zahlreiche submucöse kleine Blutungen.

Epicrise: Ein Arzt hatte von der Operation abgeraten wegen der Nervosität der Kranken; gerade deshalb schlug ich die Operation vor. Ein anderer sagte: Ich kann nichts fühlen, deshalb keine Operation! Es war genug zu fühlen, ausserdem sprach die Anamnese sehr für die Operation. — **Die Unterbindung der art. cystica war sehr schwer; ich rate, in solchen Fällen die Klemme liegen zu lassen, sonst kann es leicht passieren, dass die Arterie sich unter der Sutur retrahiert und eine schwere unstillbare Blutung erfolgt.** — Von einer Einwirkung des Chologens war bei 8 Wochen langem Gebrauch (täglich 1—3 Tabletten) gar nichts zu bemerken. Das Chologen wirkt, wie jedes Abführmittel, auf die Cholecystitis günstig ein, eine lösende Kraft hat es bestimmt nicht.

Nr. 61. M. V., 66 j. Witwe aus London.
Aufgen.: 8. 6. 1903.
Operiert: 12. 6. 1903. Ectomie. Appendicectomie.
Entlassen: 7. 7. 1903. Geheilt.

Anamnese: Pat. ist immer gesund gewesen, hat nur 1866 an Typhus gelitten und leidet jetzt etwas an Gicht.

Ein Onkel der Pat. ist an Gelbsucht gestorben.

Im Jahre 1868 nach einer Entbindung litt Pat. 3 Monate lang an Gelbsucht. Pat. hatte während dieser Zeit Schmerzen im Kreuz und fühlte sich sehr matt. Kolikanfälle waren nicht aufgetreten.

Pat. war dann wieder ganz gesund bis zum Jahre 1897.

1897 nach dem Heben einer schweren Last plötzlich heftige kolikartige Schmerzen in der Gegend der Magengrube, nach rechts bis in den Rücken und das rechte Schulterblatt ausstrahlend, dabei starke Herzangst. Der Anfall dauerte einige Stunden; nach 8 Tagen stellten sich gleiche, jedoch weniger heftige Kolikanfälle ein.

Pat. hatte dann monatelang Ruhe. Dann traten die gleichen, mehr oder weniger intensiven Kolikanfälle nach unregelmässigen, anfallfreien Zwischenzeiten wieder auf. Leichte Gelbsucht soll während der heftigsten Anfälle vorhanden gewesen sein, ebenso Fieber. Auch

trat dabei Erbrechen auf, besonders nach Einnahme von Morphiumpulvern. Einmal hatte Pat. fast 1 Jahr lang Ruhe.

1902 wieder mehrere Anfälle, der letzte zu Weihnachten.

1903 Ruhe, abgesehen von kleinen Anfällen, bei denen einige Stunden Unbehagen und leichte Schmerzen in der Magengrube bestanden; letzter heftiger Anfall Anfang April. Es traten dabei innerhalb 24—30 Stunden 3 heftige Anfälle auf. Etwas Gelbsucht, Fieber. Stuhl war an einigen Tagen etwas heller. Urin dunkel, schäumend. Dabei Erbrechen. Pat. war sehr matt, lag 14 Tage zu Bett. Steine im Stuhl wurden nie gefunden. Stuhl unregelmässig (Verstopfung).

Letzter leichter Anfall auf der Reise von England hierher.

In den Zwischenzeiten zwischen den Anfällen, wie auch jetzt, ist Pat. völlig beschwerdefrei.

Pat. wurde mit heissen Umschlägen, Karlsbader Wasser, Medikamenten, Morphiumpulvern und Einspritzungen (nur bei heftigen Anfällen, zuletzt 1903) behandelt.

Die Herren Professor Kassowitz-Wien und Dr. Midwinter-London senden uns Pat. zu.

Befund: Gallenblase prall gespannt, etwas druckempfindlich. Kein Ikterus. Leber normal.

Diagnose: Chron. Cholecystitis.

Operation: 12. 6. 03. Wellenschnitt. Gallenblase gross, nicht verwachsen, enthält im Cysticus kleine Steine. Ectomie in 10 Min. **Appendix nach oben geschlagen, etwas starr, wird entfernt.** Gallenblase wenig entzündet, aber im Cysticus, perlschnurartig aneinandergereiht, kleine Steine. Ca. 80 in der Gallenblase. Dauer der Operation 40 Min. Gute Chloroform-Sauerstoffnarkose (40 gr.).

Verlauf: Fieberfrei und gut. Am 17. 7. 03 in guter Gesundheit entlassen.

Die mikroskopische Untersuchung der makroskopisch nicht sehr verändert erscheinenden, tief grün gefärbten Blase lässt im Fundus ein im allgemeinen gut erhaltenes Epithel erkennen, das nur an den Spitzen der Zotten hier und da Defekte ohne entzündliche Veränderungen der darunterliegenden Wandschicht zeigt. Die intakte Muskulatur wird stellenweise von tiefen Epitheleinsenkungen durchdrungen. Der Halsteil zeigt eine stark ulcerierte Oberfläche, zellige Infiltration der ganzen Wand, sowie Verdrängung der Muskulatur durch enorme Verdickung des hyalinen intermuskulären Gewebes.

Epicrise: Dass wir mit der gleichzeitigen Entfernung der Appendix bei unseren Gallensteinoperationen rasch bei der Hand sind, darauf habe ich schon oft hingewiesen. Ich halte es für ein Unrecht, einen nicht ganz normalen Wurmfortsatz zurückzulassen, wenn man gerade den Bauch auf hat und das nichtswürdige Anhängsel sich dem operierenden Arzt frech präsentiert.

Nr. 62. A. W., 30 j. Lehrerin aus Halle a. S.

Aufgen.: 26. 10. 1901.

Operiert: 28. 10. 1901. Ectomie. Resektion des die Gallenblase bedeckenden, vernarbten Leberlappens. Hepatopexie.

Entlassen: 2. 1. 1902. Geheilt.

Anamnese: Pat. hat als junges Mädchen zuweilen an Magenkrämpfen gelitten. Vor 9 Jahren machte sie eine „Blinddarmentzündung" durch. Sie lag damals 3 Monate zu Bett. In der Folge stellten sich in Pausen von 2–3 Monaten Rückfälle von Schmerzen in der Blinddarmgegend ein, die in den letzten 3 Jahren seltener wurden und dann ganz verschwanden. Doch behielt Pat. immer eine starke Empfindlichkeit gegen Druck in der rechten Unterbauchgegend.

Seit Pfingsten dieses Jahres hat Pat. neuerdings Schmerzen in der Gegend der Leber. Es stellte sich dort ein bohrender, drückender Schmerz ein, der immerfort anhielt, zuweilen etwas stärker wurde, sich beim Bücken steigerte. Pat. hatte stets das Gefühl, als ob ihr rechts im Leib etwas stecke, was nicht hingehört. Dabei besteht guter Appetit, geregelte Verdauung. Ikterus ist nie vorhanden gewesen. Kein Erbrechen. Auch keine Erscheinungen von Fieber.

Befund: Grosse, kräftige Person. Herz und Lungen gesund. Kein Ikterus. Grosser Tumor der Gallenblase mit allen Merkmalen palpabel.

Diagnose: Hydrops der Gallenblase. (Appendix?)

Operation: 28. 10. 01. Wellenschnitt. Grosser Hydrops der Gallenblase mit Netz verwachsen. **Ectomie der Gallenblase samt dem darüberliegenden narbig veränderten Lebergewebe.** Cysticusstein vollständig unverschieblich. In der Gallenblase wässriger Schleim und ca. 50 Steine bis Erbsengrösse. Tamponade. Choledochus frei. Dauer der Operation 40 Min. Gallenblasenwand sehr verdünnt. Coecum, Appendix normal.

Verlauf: 28. 10. Fieberfrei.

11. 11. Ein Teil der Tamponade entfernt. Da einige Tampons festsitzen, wird die tiefe Tamponade noch belassen.

14. 11. Weitere Entfernung von Tampons. Sämtliche Nähte und Fäden werden entfernt. Ein Tampon bleibt noch liegen.

19. 11. Es gelingt, den letzten, von der Operation noch vorhandenen Tampon zu entfernen. Wundtrichter tief, aber allenthalben mit guten Granulationen bedeckt. Abends 38,7.

20. 11. 38,5–37,8. Auf der Magenwand im Wundtrichter eine umschriebene, nekrotische Stelle. Klagt seit gestern Abend über Schmerzen in der Wunde.

21. 11. 37,3–37,8. Schmerzen geringer.

23. 11. Fieberfrei. Ohne Beschwerden. Verbandwechsel. Die nekrotischen Stellen abgestossen. Wunde mit guten Granulationen ausgefüllt. Steht auf.

6. 12. Abends 38,9. Klagt heute über Stechen auf der Brust

beim Atmen und über Schmerzen im rechten Unterschenkel. **Der rechte Unterschenkel etwas praller als der linke und sehr stark druckempfindlich.** Keine Stränge zu fühlen. Auf den Lungen nichts nachweisbar. Es besteht leichter Hustenreiz.

7. 12. 39,0--39,0.

8. 12. 38,5—40,6—37,5. Morgens gegen 11 Uhr Schüttelfrost. Darnach 40,6. Es besteht l. h. o. über der Spina scapulae entferntes, leises Bronchialatmen. Über dem rechten Oberlappen diffuse spärliche Rhonchi.

9. 12. 37,5—39,6. Nachts leichter Frost. Noch Schmerzen im rechten Bein.

10. 12. 37,5—38,7. Das rechte Bein immer noch geschwollen und druckempfindlich. Kein Husten, kein Auswurf.

14. 12. 37,2. **Gestern Verbandwechsel nötig wegen plötzlichen Gallenflusses. Heute Verband trocken.** R. Unterschenkel weicher und weniger druckempfindlich.

20. 12. Fieberfrei. Verbandwechsel. Unterschenkel nicht mehr geschwollen und druckempfindlich. Wunde in guter Granulation.

27. 12. Pat. steht auf.

2. 1. 02. Pat. ist dauernd ausser Bett. Von Seiten des Unterschenkels keine Erscheinungen mehr. Wunde granuliert sehr gut. Es besteht noch ein ca. $1^1/_2$ cm. breiter, 3 cm. tiefer Gang. Will sich in Blankenburg von Herrn Kreisphysikus Sanitätsrat Dr. Klöppel weiter verbinden lassen.

Epicrise: Ein leicht zu diagnostizierender Fall von Hydrops der Gallenblase. **Während der Nachbehandlung trat eine Pneumonie und Thrombose der Schenkelvene ein — nach Laparotomien nicht ganz seltene Zufälle.**

Im April 1902 stellte sich Pat. in bestem Befinden vor; sie hatte bedeutend an Körpergewicht zugenommen.

Nr. 63. E. R., 39j. Fabrikantenfrau aus Tomaszow (Russland).
Aufgen.: 10. 6. 1904.
Operiert: 12. 6. 1904. Ectomie. Appendicectomie.
Noch in Behandlung.

Anamnese: Pat. ist verheiratet, hat 2 gesunde Kinder. Ausser an einer Dickdarmentzündung ist sie nie erheblich krank gewesen.

1893 traten die ersten leichten, kurzdauernden Magenkrämpfe auf, die in gleicher Weise weiterhin alle paar Wochen oder Monate sich einstellten.

1896 trat der erste schwere Kolikanfall auf. Starke Kolikschmerzen, von der Magengegend besonders nach rechts, bis in den Rücken ausstrahlend, dabei galliges Erbrechen und ca. 14tägige Gelbsucht. Derartige schwere Anfälle stellten sich dann jährlich 1—3mal, fast regelmässig im Frühjahr und Herbst, ein, jedoch ist Gelbsucht nicht wieder vorhanden gewesen.

Seit der letzten Entbindung vor 4 Jahren, bei welcher gleichfalls Koliken auftraten, fühlt sich Pat. nicht mehr wohl, ist matt, schwach und blutarm. Dabei bestehen fast andauernde leichte Schmerzen in der rechten Seite, besonders in der Gallenblasengegend. Der letzte heftige Kolikanfall, ebenfalls ohne Gelbsucht, stellte sich vor 2 Jahren ein. Es wurde eine Entzündung und Anschwellung der Gallenblase (ev. Blinddarmentzündung?) festgestellt. Pat. war im ganzen 6 Wochen lang krank und hatte dauernde sehr heftige Schmerzen in der Gallenblasengegend. Herr Prof. Nothnagel in Wien riet bereits damals zur Operation.

Seitdem hat Pat. andauernde, bald leichtere, bald stärkere Schmerzen in der Gallenblasengegend, ab und zu auch Magenschmerzen, die bei jeder auch geringen Anstrengung wie Gehen, Bücken u. s. w. heftiger wurden. Jedoch trat ein eigentlicher, ausgesprochener Kolikanfall nicht mehr auf. In letzter Zeit sind die Schmerzen eher etwas besser, doch ist das Allgemeinbefinden schlechter, Pat. fühlt sich matt und schwach. Der Appetit ist leidlich, das Körpergewicht hat erheblich abgenommen. Der Stuhl ist oft verstopft. Steine sind im Stuhl nicht gefunden worden. Pat. hat vielerlei Kuren durchgemacht. (Traubenkuren, Oelkur, Karlsbader Kur etc.)

Herr Dr. Narewski aus Tomaszow sendet uns die Pat. zu.

Befund: Anämische, elende Frau. Herz gesund, Urin frei. Gallenblasengegend sehr druckempfindlich, kein deutlicher Tumor. Rechter Leberlappen gesenkt, etwas Plätschern über dem Magen, motorische Funktionen verlangsamt. Kein Ikterus.

Diagnose: Chronische Cholecystitis (Empyem); Verwachsungen zwischen Gallenblase und Pylorus. Die Anämie lenkt Verdacht auf komplicierendes Ulcus, doch sind Blutungen nicht beobachtet.

Operation: 12. 6. 04. Wellenschnitt. Leber gesenkt. Gallenblase gross, mässig gespannt, mit Pylorus verwachsen. Leichte Trennung mit der Cooper'schen Schere. Eine Unterbindung des blutenden Netzes. Gallenblase ist wandverdickt, enthält im Hals einen haselnussgrossen Stein, der sich leicht funduswärts drücken lässt. Leber lässt sich gut umkippen. Der Fundus der Gallenblase ist divertikelartig ausgebuchtet. Bei der Excision ist die Isolierung der Gallenblase vom Leberbett schwierig; **die Gallenblase, an ihrer Hinterfläche äusserst morsch, reisst ein, und es entleert sich etwas trübes, eitriges Sekret in die Absperrungstamponade. Deshalb völlige Entleerung der Gallenblase, die nach rechts gezogen ihren Inhalt in eine ausgekochte Schale entleert.** 2 haselnussgrosse und 1 erbsengrosser Stein werden neben eitriger Flüssigkeit entfernt. Die Gallenblase wird mit einem Gazestreifen ausgestopft und am Fundus abgeklemmt. **Bei ihrer Trennung vom Leberbett wird eine bleistiftstarke Vene, die stark blutet, verletzt. Umstechung,** darunter Draht. Noch 2 Umstechungen im Leberbett (darunter Draht). Drüse am Cysticus sehr gross, aber nicht sehr hart. Excision sonst leicht. Die Gallenblase zeigt im Hals ein Ulcus mit aufgeworfenen, papillomatösen Rändern, Cysti-

ausschleimhaut normal und zart. Cysticus sehr eng. Da wo die Gallenblase am Leberbett eingerissen ist, ist ebenfalls ein Ulcus vorhanden. Tamponade mit 2 Streifen. Choledochus frei, kein Ulcus am Magen oder Duodenum nachweisbar. Appendix lang, verdickt, enthält 2 Kotsteine und stinkenden Kot, wird entfernt. **Auf eine Hepatopexie wird verzichtet, da die Tamponade allein die Leber gehörig nach oben drängt.** Schluss der Bauchwunde durch Durchstichknopfnähte. Dauer der Operation 50 Min. Sehr gute Sauerstoff-Chloroformnarkose, 60 Min. 35 gr.

Verlauf: Sehr gut. Am 25. 6. 04 Entfernung der Tampons und der meisten Fäden. Wunde sieht sehr gut aus. **Der Wundtrichter ist ziemlich eng, bei dem Auseinanderhalten mit den beiden grossen Wundhaken löst man in der Tiefe den Magen etwas von der Leber, so dass glänzende Serosa zum Vorschein kommt. Neue lockere Tamponade.** Weiterhin sehr guter Verlauf.

Die Untersuchung der Gallenblase ergibt Folgendes:

Makroskopisch: Verdickung der Gallenblasenwand; feinkörnige Schleimhaut; am Fundus kirschkerngrosse Ausbuchtung. Dicht unterhalb derselben ein Defekt der Wand, übergehend in einen anscheinend mechanisch entstandenen Riss; dieser Partie entspricht aussen ein gelblich-braungefärbtes Gewebe, das mehrere mm. dick der Gallenblasenwand aufsitzt.

Mikroskopisch: An der Stelle der bräunlichgefärbten Partie findet sich ein im Peritoneal-Gewebe gelegener typischer Gallenabscess. Die Schichten der Gallenblasenwand sind gering kleinzellig infiltriert, entlang den Nerven befinden sich eigentümlich halbgekörnte Zellen. (Path. Institut in Marburg.)

Epicrise: Die Pat. hatte unter dauernden Beschwerden zu leiden, da der Infect in der Gallenblase niemals ganz erloschen war. Sie war sehr elend und anämisch geworden, so dass man auch an Ulcus pylori denken konnte. **In technischer Beziehung ist die Umstechung der weitklaffenden, stark blutenden Vene im Leberbett zu erwähnen und die Notwendigkeit der Entleerung der Gallenblase vor der Excision.** Da die Operation sonst glatt verlaufen war, wurde der verdickte Wurmfortsatz gleich mitentfernt.

Nr. 64. M. F., 50 j. Frl. aus Stettin.

Aufgen.: 28. 4. 1904.

Operiert: 30. 4. 1904. Ectomie. Cysticotomie. Choledochotomie. Appendicectomie.

Entlassen: 22. 6. 1904. Geheilt.

Die Anamnese stammt von Herrn Dr. Bretschneider in Rom und lautet:

„Der Vater der Pat. starb 79 j. an Lungenentzündung, die Mutter 50j. an Carcinoma uteri. Von 13 Geschwistern sind 3 an Carcinom,

2 an Darmdurchbruch gestorben, von 3 lebenden Schwestern leidet eine an Gallensteinen, eine zweite ist „magenleidend“.

Während der Kindheit Masern und Scharlach.

13 Jahre alt: Typhus abdomin. nebst Diphteritis der äusseren Genitalien. Seitdem immer blutarm und „viel Magensäure“.

27 Jahre alt: 1. Gallensteinkolik (4—5 Tage krank ohne Ikterus). Darauf 3 Sommer in Karlsbad und 2 Sommer in Franzensbad. Trotzdem fortwährend Magenstörungen („ich habe in einem fortwährenden Magenkatarrh gelebt“), Hyperacidität, konstanter Zungenbelag, viel Appetitlosigkeit; hat vielfach von Suppen gelebt.

44 Jahre alt: 5—6 Monate lang Analfissuren.

Seit dem 20. Lebensjahr chronischer Katarrh der oberen Luftwege. Auch vielfach wegen „Unterleibskatarrh“ behandelt worden, auf welchen die „Magenbeschwerden“ oft zurückgeführt wurden.

50 Jahre alt:

a) Januar 1903: aus einem Eisenbahnwagen gefallen und rechts hinten auf den Rücken aufgeschlagen.

b) September 1903: Kolik ohne Fieber und ohne Ikterus: blieb 3 Tage zu Bett.

c) Oktober 1903: Heftiger Fieberanfall (39,8) ohne besondere Schmerzen: seitdem, eigentlich ununterbrochen, ein Gefühl von Unbehagen in der rechten Seite, häufig Stiche im Rücken, grosse Schwäche und Energielosigkeit, „Magen sehr schwach“, Appetitlosigkeit („ich fühlte mich immer recht krank und wusste nicht, wo es mir sass“).

d) Januar 1904: Pat. tritt eine Erholungsreise nach dem Süden an. Die ersten 14 Tage an der Riviera (Beaulieu) rufen eine grosse Besserung des Allgemeinbefindens und des katarrhalischen Zustandes der oberen Luftwege hervor. Bald treten aber die Magenbeschwerden wieder auf, einige Tage akuter Schmerz im Mastdarm während der Defäkation (träge Stühle!), der aber nach Anwendung von Purgantien vergeht.

e) Februar 1904: Halsentzündung in Florenz.

f) Rom: 4.—5. März: Kolik („Magenkrämpfe“), 7.—17. März hohes Fieber von 39,8 ab, welches im Laufe der 10 Tage nach und nach abliess: nächtliche und morgentliche Remissionen mit Schweiss. Das ganze rechte Hypochondr. ist gegen Druck schmerzhaft. Leber nicht vergrössert; unter dem Leberrand palpiert man eine ziemlich genau abgrenzbare mandarinengrosse glatte pralle Geschwulst, die mit den Inspirationsbewegungen viel deutlicher hervortritt. Die Geschwulst selbst ist äusserst schmerzhaft. Kein Ikterus. 18.—23. März: Das Fieber ist verschwunden, die Geschwulst ist taubeneigross, weniger schmerzhaft, aber immer noch recht empfindlich.

24.—29. März: Pat. steht täglich etwas auf und geht auch einige Schritte spazieren. Ausgesprochenes Unbehagen nebst Gefühl von Druck und Ziehen im ganzen „rechten Leib“.

30. März: Erneuter Kolikanfall.

1.—15. April: Pat. ist bettlägerig, wagt es nicht aufzustehen, weil sie das Gefühl hat, die Krämpfe könnten wieder auftreten; sie isst wenig, weil der Magen nicht viel verträgt, daher deutlich zunehmende Abmagerung, jedoch ohne Zeichen einer wirklichen Kachexie. Manchmal am Abend Temperaturerhöhungen. Die Geschwulst unter dem Leberrand ist kaum noch zu fühlen, die Palpation ist aber stets unangenehm.

Ich rate der Pat., ihre Erholungsreise, weil zwecklos, vorläufig aufzugeben und sich Prof. Kehr in Halberstadt vorzustellen."

Befund: Elend aussehende Pat. ohne Ikterus. Gegend der Gallenblase sehr druckempfindlich, in der Tiefe ein runder Tumor tastbar. Gegend der Appendix empfindlich. Kein Fieber. Leber nicht vergrössert. Urin frei.

Diagnose: Abgelaufene Cholecystitis, Appendix (?).

Operation: 30. 4. 04. Wellenschnitt. Gallenblase gross, prall gespannt, Leber nicht vergrössert. **Gallenblase lässt sich extraperitoneal lagern, wird incidiert; die ausfliessende dicke schwarze Galle wird durch ein untergehaltenes steriles Emaillebecken aufgefangen.** Sehr viele kleine Steine, eingebettet in breiartige Galle. **Gallenblase ist nicht verwachsen, lässt sich aber, trotzdem der Schnitt über den proc. xiphoideus hinausgeht, sehr schwer freilegen, da die Leber sehr hoch liegt. Es macht kolossale Schwierigkeiten, das lig. hepato-duodenale zu Gesicht zu bekommen.** Im Hals der Gallenblase festsitzend ein Stein, grösser wie eine Walnuss, wird nach Erweiterung der Gallenblasenincision entfernt. **Im Cysticus wenig verschieblich ein Stein. Er lässt sich aber nicht in die Gallenblase schieben. Deshalb Cysticotomie.** Aus dem Cysticusschnitt fliesst dicke teerartige Galle ab. Die Gallenblase ist um das 3fache vergrössert, sehr wandverdickt, und es scheint das Beste, sie zu exstirpieren. Die Excision ist technisch sehr schwer, da der Hals der Gallenblase sich nach oben — unter das lig. hepato-duodenale — hochgradig ausgebuchtet hat. **Erst nachdem die beiden Äste der Art. cystica von der Wand der Gallenblase abgelöst und unterbunden sind, lässt sich der Hals der Gallenblase isolieren und der ductus cysticus stielen.** Dicht am Choledochus stecken im Cysticus noch 2 kleine Konkremente. **Cysticus wird bis in den Choledochus hinein gespalten, in dem keine Steine mehr nachweisbar sind.** Choledochusgalle ganz klar. **Das gespaltene vordere Blatt des lig. hepato-duodenale wird durch einige feine Suturen, die lang bleiben, über der Choledochusincision wieder vereinigt, der Cysticus in sich vernäht.** 3 Tampons auf Leberbett und Choledochusnaht. — Die Appendix ist chronisch entzündet, nach oben hoch geschlagen, enthält Kotsteine, ist sehr verwachsen und wird entfernt. Schleimhaut geschwollen, von kleinen Hämorrhagien durchsetzt. Naht der Bauchwunde. Die Tampons werden n der linea alba herausgeleitet, so dass der ganze musc. rect. abd. wieder vereinigt wird. (Vergl. Figur Nr. 4.) Dauer der überaus

schwierigen Operation 1½ Stunden. Sehr gute Sauerstoff-Chloroformnarkose.

Das pathol. Institut in Marburg berichtet über den Befund der Gallenblase folgendes:

Chronische Cystitis der Gallenblase mit feinwarziger Hypertrophie der Schleimhaut.

Fig. 4.

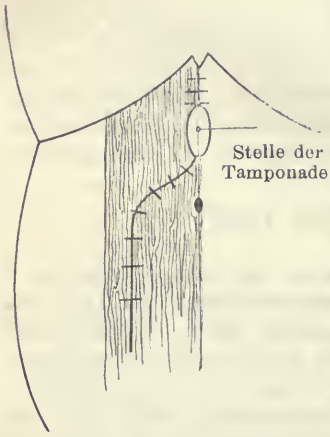

An den mikroskopischen Querschnitten durch die Gallenblasenwand sieht man die Oberfläche derselben sehr stark gefältelt, mit zahlreichen kryptenartigen Einsenkungen des Oberflächenepithels versehen. Doch dringen diese Einsenkungen nur selten in die eigentliche Muskelschicht vor. Die kleinen drüsenförmigen Einsenkungen stehen ganz dicht nebeneinander, ähnlich wie bei den Wucherungen des Oberflächenepithels der Harnblase bei der sogenannten Cystitis granulosa: Das Gallenblasenepithel, auch dasjenige, welches die Einsenkungen auskleidet, ist grösstenteils ein einfaches Zylinderepithel, doch finden sich auch, besonders in der Tiefe der Einsenkungen, grössere Epithelstrecken mit deutlicher Verschleimung des Protoplasma. Die Muskularis ist etwas verdickt durch Hypertrophie ihrer Fasern. Sonst zeigt sie nichts Besonderes. Der bindegewebige Anteil der Schleimhaut zeigt ebenfalls keine besonderen Veränderungen.

Verlauf. Ohne Besonderheiten völlig fieberfrei. Am 7. 5. Entfernung sämtlicher Tampons, da Pat. in den letzten Tagen immer über etwas Magendruck klagte. Einige Durchstichknopfnähte werden bereits entfernt, da sie durchschneiden.

Weiterer Verlauf normal.

22. 6. 04. Geheilt entlassen. Geht in den Harz zur weiteren Erholung.

Epicrise: Die zweite Gallensteinoperation nach dem Chirurgenkongress 1904. Die Technik war so schwierig, dass mir zu Mute war, als ob ich überhaupt erst einige Gallensteinoperationen gemacht hätte. Und dabei war es Nr. 914! Ich musste immer daran denken, wie Riedel darauf hinwies, dass, wenn man nur gehörig die Bauchdecken durchschneide, gar keine Schwierigkeiten „resultieren“. Nun, mein Schnitt war gross genug, aber ich hatte solche Schwierigkeiten, dass, wenn ich nicht genügend Übung in der Gallensteinchirurgie gehabt hätte, ich sicher nicht zu Ende gekommen wäre. Trotz hinreichend grosser Bauchwandincision bleiben oft genug Schwierig-

keiten zurück, die nur ein erfahrener Laparotomist bewältigen wird! Was Riedel sagt, trifft nur für die mageren Frauen mit Hepatoptose zu, häufig verfügen die Pat. aber über sehr fette Bauchdecken, und sehr oft liegt die Leber so hoch, dass man in grösster Tiefe operieren muss.

d) Ectomie wegen Carcinom. (Leberresektion).

Nr. 65. E. K., 47 j. Kaufmannsfrau aus Torgau.

Aufgen.: 20. 6. 1903.

Operiert: 22. 6. 1903. Ectomie. Leberresektion. (Carcinom).

Entlassen: 20. 7. 1903. Ungeheilt.

Anamnese: Herr Oberstabsarzt Dr. Rüger-Torgau sendet uns die Pat. mit beifolgender Anamnese zu:

„Vor einigen Tagen wurde ich von Frau Kaufmann K. aus Torgau konsultiert. Dieselbe ist 47 Jahre alt, seit ca. 15 Jahren leidend, angeblich an Magenkrämpfen und Appetitlosigkeit, Gicht. Sie hat sechs Entbindungen und 3 Aborte durchgemacht, ohne besondere Zwischenfälle. Seit 4—5 Jahren ist sie gänzlich arbeitsunfähig, hat ein Gefühl von Druck und Schmerz im Leib, sie hat verschiedene Bäder gebraucht, Teplitz, Augustusbad, natürlich auch Naturheilanstalt, zuletzt Elster. Ein Gynäkologe hat einen Maier'schen Ring eingelegt, angeblich wegen Vorfall, ich habe ihn liegen lassen, da er keine Beschwerden macht. Bald nach der Rückkehr von Elster im September 1902 Schmerzen in der Gallenblasengegend, dunkelbrauner Urin mit gelblichem Schein, kein Ikterus. Diese Schmerzen haben bis November 1902 angehalten, sind dann vorübergehend besser geworden, sind aber immer von Zeit zu Zeit wieder aufgetreten, bis im Februar ein typischer Anfall mit heftigen Kolikschmerzen, Ikterus, galligem Erbrechen, dunkelbraunem Urin auftrat; seit dieser Zeit bestehen fast dauernd Schmerzen, doch ist die Abmagerung nicht erheblich grösser geworden, trotz sehr geringer Nahrungsaufnahme, nur die allgemeine Schwäche ist grösser geworden. Bei der ersten Untersuchung fand ich eine kleine, gracile, stark abgemagerte Frau ohne eigentlich kachektisches Aussehen, Herz, Lungen normal, Zunge belegt, Leib eingesunken, Magen anscheinend nicht vergrössert, (ohne Aufblähung untersucht). Kein Fieber, Urin hellgelb, klar, ohne Eiweiss und Zucker. In der Gallenblasengegend eine gänseeigrosse, harte, etwas knollige Geschwulst, mit der Atmung auf- und absteigend, der anschliessende Leberrand hart, wenig schmerzhaft. Ich habe der Schmerzen wegen und um keinen Schaden anzurichten, nicht allzutief eingedrückt und halte die Geschwulst für eine steingefüllte Gallenblase, wohl mit Krebs der Gallenblase, für den die grosse Härte und Form der Geschwulst, gegen den die lange Dauer

und das Fehlen stärkerer Kachexie mir zu sprechen scheint. Ich habe die Frau zur event. Operation bezw. Sicherung der Diagnose an Sie gewiesen. Die Operation scheint mir wegen des verzweifelten Zustandes, der die Frau auch psychisch hochgradig niederdrückt, wenn irgend möglich, auch bei einem Schatten von Aussicht noch geboten."

Wir fügen noch hinzu:

Pat. ist sonst immer gesund gewesen, leidet jedoch schon seit Jahren an schwerer Gicht. Eine Tochter leidet an Magenkrämpfen. Im 16. Lebensjahr schwere Magenkrämpfe; dann vor 15 Jahren ebensolche Krämpfe (Schmerzen und Krämpfe im Leib, nach dem Rücken und in die Brust ausstrahlend, Angstgefühl, Aussetzen des Pulses).

Danach keine Krämpfe mehr bis Herbst 1902, jedoch stets Magenbeschwerden, Stechen in der Brust und der Seite, seit 5—6 Jahren viel saures Aufstossen, starke Gewichtsabnahme.

Herbst 1902 (Oktober) neuer Magenkrampfanfall.

November 1902 sehr schwerer Kolikanfall mit Schmerzen in der Lebergegend und Erbrechen, der über 1/2 Tag dauerte.

Nachher grosse Schwäche, dauernd Ziehen und Druck im Leib.

Im Januar 1903 Influenza (?) mit hohem Fieber, darauf schwerer Gichtanfall (Knie), daran anschliessend 14 Tage lang im Februar heftige Kolikanfälle, 8 Tage lang Gelbsucht.

Seitdem, besonders aber seit Mai 1903, dauernde Rückenschmerzen, Ziehen und Druck im Leib. Schon seit Jahren hat Pat. in der Gallenblasengegend eine harte Anschwellung bemerkt. Es besteht hartnäckige Verstopfung. Pat. ist mit heissen Umschlägen, früher Karlsbader Wasser (das nicht vertragen wurde), Morphiumeinspritzungen (im Anfall) und Pulvern behandelt worden.

Befund: Sehr harter Tumor der Gallenblase. Kein Ikterus. Urin frei.

Diagnose: Empyem der Gallenblase event. mit Carcinom.

Operation: 22. 6. 03. Gute Sauerstoff-Chloroform-Narkose 50 Min. (40 gr. Chloroform). Wellenschnitt. Gallenblase mässig gross, nicht verwachsen. **Über der Gallenblase eine Härte, die für Carcinom spricht. Die Drüsen am Choledochus werden entfernt. Dabei wird die vena portarum in grosser Ausdehnung freigelegt. Sehr schwierige Arbeit. Excision eines grossen keilförmigen Leberstücks inkl. Gallenblase. Doch zeigt sich, dass das Carcinom höher im Lebergewebe verbreitet ist, als das von aussen den Anschein hat.** Dauer der Operation 40 Min. Tamponade. Alle Umstechungs- und Unterbindungsfäden (ca. 50) werden lang gelassen. Naht. In der Gallenblase ein haselnussgrosser Stein und viele kleine. Gallenblase chronisch entzündet, enthält trübes Serum.

Verlauf: Gut. Kein Fieber, Puls stets langsam. Der mit Blut und Sekret am 3. Tage durchtränkte Verband wird überwickelt.

6. 7. 03 1. eigentlicher Verbandwechsel. Entfernung sämtlicher Tampons, sämtlicher Nähte und langen Fäden. Die Tampons sitzen ziemlich locker. Die langen Fäden (Umstechungsfäden der Leber)

lassen sich sehr leicht entfernen, dabei keine Blutung aus der Leberwunde. Leberwunde sieht sehr gut aus, Tamponade. Temperatur abends 38,1.

7. 7. 03. Verband durch (Galle). Verbandwechsel.

12. 7. 03. Steht auf. Wundtrichter verkleinert sich allmählich. Verband 3—4 Tage trocken.

20. 7. 03. Pat. wird mit kleinem, gut granulierendem Wundtrichter entlassen.

Die Untersuchung durch das path. Institut in Marburg ergibt folgenden Befund:

„Mikroskopische Schnitte aus dem Halsteil der Gallenblase ergeben nahezu unveränderte Schleimhaut, vielleicht geringe Hypertrophie der bis in die äussersten Wandschichten der Blase eingelagerten Drüsenkörper, aber kein Carcinom. Im Fundus hingegen ist die Schleimhaut weithin von carcinomatösen Wucherungen durchsetzt, die Wand selbst von schmalen Carcinomsträngen durchdrungen, aber in keiner Weise auffällig zerstört. Umsomehr imponiert die gewaltige Krebswucherung in dem angrenzenden Lebergewebe. Der Krebs ist vor allem in den grossen Blutgefässen weitergedrungen. Es handelt sich um einen polymorphzelligen, vielfach abgeplattete Zellen aufweisenden Krebs. Nach den bisherigen Schnitten erscheint die Annahme eines primären Gallenblasenkrebses wohl gerechtfertigt.

Epicrise: Eine sichere Diagnose Carcinom war nicht möglich; aber die Probeincision zeigte die Möglichkeit der Excision; nach vollendeter Leberresektion stellte sich jedoch heraus, dass man nicht im Gesunden resecieren konnte. Das ist das Gewöhnliche: Es wird selten gelingen, den Gallenblasenkrebs zur richtigen Zeit zur Operation zu bekommen.

No. 66. C. H., 52j. Kupferarbeitersfrau aus Ilsenburg.

Aufgen.: 17. 5. 04.

Operiert: 19. 5. 04. Resektion der Leber wegen Gallenblasencarcinom. Resektion des Pylorus nach Kocher. Hepaticusdrainage. Choledochusdrainage.

Noch in Behandlung.

Anamnese: Pat. stammt aus gesunder Familie; sie hat 10 Geburten durchgemacht, 6 Kinder sind am Leben. Nach den sehr ungenauen Angaben der wenig intelligenten Pat. will sie seit etwa 10—12 Jahren an Magenkrämpfen und Kolikanfällen leiden, die in Abständen von ½—1—2 Jahren aufgetreten sein sollen. Die Koliken verliefen ohne Gelbsucht und machten Morphiuminjektionen notwendig. Im Winter 1902/03 sollen die Koliken sehr häufig, alle 14 Tage, aufgetreten sein. Seitdem traten keine Koliken mehr auf, sondern mehr dauernder Schmerz in der Leber- und Gallenblasengegend, der nach dem Rücken hin ausstrahlte und sich jede Nacht verschlimmerte.

Vor etwa 8 Wochen an einem Nachmittag 10 maliges Erbrechen, danach 3 Wochen lang bettlägerig. Seitdem waren die Schmerzen noch schlimmer als vorher, besonders auch stets nach Nahrungsaufnahme. Daher hat sie sich fast nur von Suppen genährt, sodass sie sehr abgemagert sein will. Herr Dr. Polz-Ilsenburg hat ihr schon seit langem zu einer Operation in Halberstadt zugeraten, doch entschloss sich Pat. erst jetzt dazu.

Befund: Sehr elende Frau mit grossem harten Tumor der Gallenblase. Magen sehr dilatiert. Kein Ikterus. Motorische Funktionen des Magens schlecht. Urin frei.

Diagnose: Carcinom der Gallenblase, auf den Pylorus übergreifend (vielleicht nur Verwachsungen).

Operation: 19. 5. 04 in Gegenwart des Herrn Oberstabsarztes Dr. Krämer. Dauer der Operation 1½ Stunden. Sehr gute Sauerstoff-Chloroformnarkose (40 g). Wellenschnitt. Leber nach unten verzerrt. Gallenblase gross, hart, mit Colon, Netz und Pylorus verwachsen. Die Drüsen des lig. hepato-duodenale sind weich. Pylorus ist so innig mit Gallenblase verwachsen, dass eine Isolierung unmöglich ist. Es wird also beschlossen, den Pylorusteil des Magens mit Gallenblase und Leber zu resecieren. Die Verwachsungen zwischen Netz und Gallenblase werden nach Unterbindung gelöst; dabei stellt sich heraus, dass das Colon nur durch entzündliche, nicht carcinomatöse Schwarten an die Gallenblase fixiert ist. Es genügt, die etwas lädierte Colon-Serosa mit 3 Suturen zu übernähen. Nach Abklemmung des Magens cardiawärts wird die pars pylorica quer durchtrennt und sofort durch fortlaufende Schleimhautnaht und Serosa-Knopfnähte geschlossen. Dann lässt sich das Duodenum bis zum Pankreas frei präparieren und wird hier ebenfalls quer abgeschnitten. **Einpflanzung des Duodenums in die hintere Magenwand nach Kocher. Die Leber lässt sich nun umkippen und extraperitoneal lagern. Man hat einen ausgezeichneten Ueberblick über alle Drüsen. Diese werden prä parando mit Schere und Messer entfernt, obwohl sie noch ganz weich sind. Gallenblase samt dem darüberliegenden Lebergewebe wird nach der Methode, wie sie im ersten Teil unter dem Abschnitte: „Die Ectomie bei Carcinom der Gallenblase“ beschrieben ist, entfernt. Die Blutung ist mässig. Aus dem durchschnittenen Cysticus tritt eitrige Galle mit Steinbröckeln hervor. Der Cysticus wird bis in den Choledochus gespalten und sowohl Choledochus- wie Hepaticusdrainage vorgenommen. Der Hepaticus ist sehr zart. Da wo er in das Lebergewebe eintritt, liegt er völlig entblösst da, weil das bedeckende Lebergewebe mitresecciert ist. Der eingeführte Nélaton-Katheter schimmert durch die dünne Wand hindurch. Nach gründlicher Blutstillung auf alle lang gelassenen Fäden Tampons (4 Stück).** Die Magennaht wird so gelagert, dass sie ausserhalb der Tampons zu liegen kommt. Die Operation hat Pat. gut vertragen, Puls 110, weich. Kochsalzinfusion noch auf dem Operationstisch.

Am Lebergewebe sind keine Carcinomknoten vorhanden. Cysticus enthält kleine Steine, im Hals ein walnussgrosser Cholestearinstein,

darunter ein Ulcus. Im Fundus ein erweichtes Carcinom, welches den Pylorus fixiert. Inhalt der Gallenblase trüber Eiter.

Verlauf: Temperatur völlig normal. Puls die ersten 48 Stunden 120—160. Viel Kochsalzlösung rectal, 3mal täglich Kochsalzinfusion. Nie Erbrechen. Gutes Aussehen. Leib weich. Urin muss durch den Katheter entleert werden.

21. 5. 04. Temp. normal. Puls 110, kräftig. Trinkt fleissig Thee mit Cognac, Milch etc. Urin spontan.

Am 5. Tage nach Ricinus reichlicher Stuhlgang. Pat. sieht sehr gut aus. Reichlicher Gallenfluss. Temperatur und Puls immer normal.*)

Epicrise: Der vorliegende Fall bot in technischer Beziehung grosse Schwierigkeiten, die man nur bei grosser Uebung überwinden wird. Eine ausgedehnte Leberresektion mit gleichzeitiger Pylorusresektion nach Kocher war nötig. Die mühsame Trennung der Verwachsungen, die Entfernung der Drüsen am lig. hepato-duodenale erfordern technische Fertigkeiten, die man vom Anfänger nicht verlangen kann. Verlaufen solche Fälle letal, so bringt man die Gallensteinchirurgie in Misskredit, und deshalb soll nur der geübte Laparotomist die Radikaloperation versuchen. Der Anfänger begnüge sich mit der Probeincision oder überweise den Fall dem Spezialisten. —

Ich teile im Anschluss an diese Carcinomoperation einen Fall mit, bei dem zwar keine Radikaloperation d. h. eine Ectomie, sondern nur eine Probeincision gemacht werden konnte. Aber der Fall ist so interessant, dass ich ihn nicht unerwähnt lassen wollte.

Nr. 67. M. St., 48j. Dreschmaschinenbesitzersfrau aus Ströbeck.

Aufgen.: 29. 1. 1904.

I. Operation: 30. 1. 1904. Wieder-Eröffnung einer mit der Bauchwand verwachsenen Gallenblase.

II. Operation: 10. 3. 1904. Probeincision (Carcinom).

† 13. 3. 1904 an Schwäche.

Anamnese: Pat. wurde im Jahre 1892 wegen Gallensteinleidens cystostomiert. Danach war Pat. 4 Jahre lang vollkommen gesund. Dann traten plötzlich wieder Koliken auf, etwa alle Vierteljahre, durch 3 Jahre hindurch. Bei den Koliken bestand jedesmal Gelbsucht und dunkler Urin, Stuhl soll immer normal gefärbt gewesen sein. Steine

*) Pat. hat sich sehr erholt und kann in den nächsten Tagen entlassen werden. (Anm. während der Korrektur am 25. 6. 04.)

wurden in demselben nie gefunden. Die Kolikanfälle dauerten allemal etwa zwei Tage und erforderten Morphiumeinspritzungen. Der letzte Anfall im Jahre 1899 machte länger Beschwerden, die Gelbsucht hielt über 6 Wochen an. Seit 1899 wieder ganz gesund, und Pat., die von den Anfällen ziemlich mitgenommen war, erholte sich wieder sehr gut. Da trat vor etwa 6 Wochen wieder ein Anfall auf (Dezember 1903), diesmal ohne Ikterus, von dessen Folgen sich Pat. noch nicht ordentlich wieder erholt hat; bei diesem letzten Anfall war der Urin nur schwach dunkel gefärbt. Magenbeschwerden hat Pat. nie gehabt; bei den Anfällen, die in der Gallenblasengegend begannen und nach rechts in den Rücken ausstrahlten, war die alte Narbe jedesmal äusserst druckempfindlich.

Befund: Sehr schmerzhafter, harter Tumor rechts von der alten Cystostomie-Narbe. Kein Ikterus. Urin frei. Leber nicht vergrössert.

Diagnose: Cholecystitis (Steinrecidiv?)

Operation: 30. 1. 04. Eröffnung der Gallenblase durch kleinen Schnitt in der alten Narbe. Viele trübe Galle entfernt. Kein Stein zu finden. Rohr in die Gallenblase. Bauchhöhle wird oberhalb der Gallenblasen-Incision an kleiner Stelle eröffnet. Hier Tamponade. Gute Sauerstoff-Chloroformnarkose 15 gr. Dauer der Operation 15 Minuten.

30. 1. Befinden nach der Operation gut.

31. 1. Verband durch. Durchs Rohr keine Galle ausgelaufen. Verband wird überwickelt, Rohr gekürzt, sodass es mit in den Verband kommt.

3. 2. Es ist keine Galle gelaufen. Beim Verbandwechsel das Rohr entfernt; es hat sich reichlich heller Schleim in der Gallenblase angesammelt. **Beim Ausspülen ein keulenförmiger Stein entfernt, danach mit der Kornzange noch ein grösserer.** Sofort fliesst klare Galle. Pat. ist heute leicht ikterisch. **Die Steine, über 1 cm. lang, 1/3 cm. breit, mit keulenförmiger Anschwellung am einen Ende, enthalten als Centrum je eine Seidenschlinge (von der Operation vor 12 Jahren).** Farbe der Steine braun.

4. 2. Verband von Galle durchtränkt, wird gewechselt. Ausspülen der Gallenblase.

8. 2. Pat. steht auf.

11. 2. Da beim Ausspülen der Gallenblase sich noch viel Schleim entleert, wird heute ein Laminariastift zur Erweiterung der Fisteläffnung eingelegt und Pat. bleibt im Bett.

12. 2. Entfernen des Laminariastiftes. Ausspülen der Gallenblase; es fliesst keine Galle mehr.

13. 2. Heute Abend 38,8 ° C ohne ersichtlichen Grund. Wunde rosig beim Verbandwechsel.

14. 2. Temperatur wieder normal.

18. 2. Beim Ausspülen der Gallenblase entleert sich wieder reichlicher gelblicher Schleim.

20. 2. Gestern Nacht hat Pat. vorübergehend starke kolikartige Schmerzen gehabt. Heute wieder stärker Galle gelaufen. Leichter Ikterus. Stuhl etwas entfärbt, im Urin Gallenfarbstoff.

21. 2. Heute wieder sehr reichlicher Gallenfluss. Beim Ausspülen wieder reichlich schleimig-eitrige Flüssigkeit, anscheinend aus dem äusseren Teil der Gallenblase, der sich sanduhrförmig von der übrigen Gallenblase abgeschnürt hat, stammend. Letzte Nacht vorübergehend Schmerzen in der Gallenblase.

22. 2. Heute wieder starker Gallenfluss; Einlegen eines Rohres in die Gallenblase wegen des reichlich schleimig-eitrigen Sekretes. Temperatur normal. Stuhl gefärbt.

23. 2. Verband durch, aber nur mit Sekret, keine Galle. Entfernen des Rohres, Ausspülung der Gallenblase. **Kuhn'sche Durchspülung des Choledochus gelingt nicht.**

25. 2. **Nochmals Kuhn'sche Durchspülung der Gallengänge versucht, ohne Erfolg. 1 Stunde danach leichter Schüttelfrost mit Fieber.**

26. 2. **Heute gelingt die Durchspülung, es werden 1/4 Ltr. Kochsalzlösung durchgespült. 1 Stunde später leichter Schüttelfrost und Schmerzen.** Temperatur 38,0, Abends Temp. 37,6°. Stuhlgang ist noch hell, im Urin Gallenfarbstoff, mässiger Ikterus.

1. 3. Da beim Ausspülen immer wieder stinkendes schleimig-eitriges Sekret und dann erst Galle sich entleert, wird heute wieder ein Nélatonkatheter in die Gallenblase eingeführt, welcher einige Tage liegen bleiben soll. In den letzten Tagen keine Schmerzen, normale Temperatur.

2. 3. Seit gestern etwa 180 ccm. leicht getrübte Galle mit Schleimflockenbeimischung gelaufen; keine Schmerzen eingetreten.

3. 3. Verbandwechsel. Ausspülen der Gallenblase, wobei noch reichlich eitrige Flocken entleert werden. Danach Nélaton wieder eingelegt.

5. 3. Fortlassen des Nélaton, Ausspülen der Gallenblase, die diesmal nur wenig Sekret enthält; leichte Tamponade der Gallenblase.

7. 3. Gleicher Befund. Sämtliche Galle in den Darm gelaufen; keine Schmerzen aufgetreten. Beim Ausspülen der Gallenblase läuft keine Galle.

8. 3. Verband stark durch. Pat. hat 2 Mal Erbrechen im Anschluss an kolikartige Schmerzen. Ausspülung der Gallenblase, deren Inhalt wieder stärker eitrig ist und foetide riecht. Spiritusverband. Ol. Ricini.

9. 3. Nochmals Ol. Ricini. Spiritusverband. Einlegen eines Drains in die Gallenblase.

Pat. ist in den letzten Tagen sehr heruntergekommen, der Gallenausfluss stinkt, Appetit sehr gering; es ist deshalb Zeit, dass radikal vorgegangen wird. Bei dem schlechten Befinden denkt man auch an Carcinom.

10. 3. 04. Operation. Gute Chloroform-Sauerstoff-Narkose (30 gr). Dauer der Operation 30 Min. **Hakenschnitt Czernys. Man findet ein**

Carcinom der Gallenblase, das bereits die Leber ergriffen hat. Netz sehr verdickt. Bei seiner Lösung reisst die Gallenblase ein. 2 Nähte. Tamponade. Bauchwandnaht.

Verlauf: Befinden nach der Operation gut. Abendtemperatur 37,5.

11. 3. 04. Verband mit serös-eitrigem Sekret durchtränkt; Wechsel der oberflächlichen Verbandschichten. Pat. erbricht mehrmals geringe Schleimmengen. Blähungen gehen, Leib weich; wegen Schmerzen Morphium. 37,4—37,6° C.

12. 3. Pat. sieht sehr verfallen aus. Nochmals mehrmals etwas Schleim mit Spuren von Blutbeimengung erbrochen. Puls sehr klein, flatternd 140—150. Blähungen gehen. Morphium 36,9—37,1° C.

13. 3. Da Verband stark durch, Wechsel der oberen Schichten. Ausspülung der Gallenblase, wobei stark stinkendes schmierig-eitriges Sekret entleert wird. Puls sehr klein, 160, Atmung ziemlich flach und etwas beschleunigt. Gegen Abend lässt die Herzkraft nach, und 11¾ Uhr nachts erfolgt unter dem Zeichen der Herzschwäche der Exitus letalis.

Die Revision der Wunde ergibt ein weit vorgeschrittenes Carcinom, welches bereits die mediale Fläche der Gallenblase perforiert hat. Die Tamponade schliesst die Bauchhöhle völlig ab; diese ist frei von Entzündung. In der Gallenblase selbst stinkendes Sekret, rechter Leberlappen von vielen Krebsknoten durchsetzt. Eine Sektion der Brusthöhle wurde nicht erlaubt.

Epicrise: Pat. bekam 12 Jahre nach einer Cystostomie ein Carcinom der Gallenblase. **Der Fall spricht gegen die Fistelbildung und für die Ectomie.** Pat. wurde nach der Probeincision immer schwächer und ging, ohne dass Erscheinungen von Seiten des Peritoneum sich geltend machten, an Schwäche zu Grunde. Die Jauchung aus der Gallenblasenfistel bestand fort. Es ist interessant, den Verlauf nach der ersten Operation zu verfolgen. Die Seidenfäden haben sich doch wahrscheinlich noch im Jahre 1892 in die Gallenblase abgestossen und sich sofort inkrustiert. Trotzdem blieb Pat. 4 Jahre lang frei von Beschwerden: Die Steine verhielten sich latent. Dann — i. J. 1893 — trat die Cholelithiasis aus dem Stadium der Latenz heraus und wurde aktuell. — Unter meinen sehr zahlreichen Cystostomien (mehr als 300) ist mir übrigens nur noch ein Fall bekannt geworden, bei dem sich nachträglich ein Carcinom entwickelt hatte; in diesem Falle bestand, wie ich glaube, schon bei der Operation das Carcinom.

VI. Die secundäre Cholecystectomie

(besonders wegen Beseitigung von Schleim- und Eiterfisteln).

Nr. 68. A. B., 39 j. Bergwerkbesitzersfrau aus Leipzig.
Aufgen.: I. 27. 11. 1903. II. 1. 12. 1903.
Operiert: 4. 12. 1903. Cysticotomie. Ectomie.
Entlassen: 8. 1. 1904. Geheilt.

Anamnese: Pat. ist verheiratet gewesen, 1 Kind, 13 Jahre alt, an Nierenleiden gestorben. Mutter an Gallensteinen operiert und gestorben.

Pat. war mit 17 Jahren schon in einer Nervenheilanstalt und ist immer sehr nervös gewesen. Sie leidet öfter an leichten, rheumatischen Beschwerden und an „Reissen" in den Gliedern. Vor etwa 8 Jahren merkte Pat., dass ihr Magen verschiedene Speisen nicht mehr vertragen konnte, sie hatte öfter Druck und Brennen in der Magengrube, besonders dann, wenn sie grossen Hunger hatte; die Schmerzen wurden unmittelbar nach dem Essen besser; nach einiger Zeit, wenn die Verdauung in Gang kam, gingen die Schmerzen wieder los. Dabei litt Pat. sehr viel an schmerzhaften Blähungen, die nicht abgehen wollten. Sie will während der Schmerzen oft „Knollen" in der Magengrube gefühlt haben. Dabei bestand starkes Aufstossen, welches aber keine Erleichterung verschaffte. Vor 6 Jahren Karlsbader Kur. Das Leiden wurde nun allmählich immer schlimmer, bis vor 1 Jahr die ersten Koliken kamen; dieselben begannen gewöhnlich nachmittags und dauerten 3 Tage an. Sie kamen oft jede Woche. Allemal nach den Koliken ist Pat. leicht ikterisch gewesen, Stuhl blieb immer dunkel, Urin sedimentiert stark, war aber sonst normal. Die Ärzte konstatierten Leberschwellung und Gallensteine. Am 23. April wurde in Leipzig von einem Chirurgen die Cystostomie vorgenommen. Viele kleine und ein grösserer Stein. Cystectomie wurde wegen bestehender Verwachsungen nicht ausgeführt. Am 2. Tage nach der Operation begann der Gallenfluss sehr reichlich und dauerte etwa bis Anfang August, wo die Wunde zuheilte. In der 3. Woche nach der Operation hatte Pat. nachts einen etwa 7 Stunden lang anhaltenden Kolikanfall. Die Wunde war etwa 2 Wochen zugeheilt, da fühlte Pat., dass sich unter der Narbe wieder etwas ansammelte, zugleich stellten sich wieder drückende Schmerzen, besonders nach dem Essen ein. Daher musste Ende August die Narbe wieder etwas geöffnet werden (Arzt auf dem Lande), dabei entleerte sich zumeist wässrige, dann gelbliche, dann grüne Flüssigkeit in grosser Menge und unter grossem Drucke. Im September wurde durch den Operateur in Leipzig die Fistel durch Laminariastifte erweitert, dabei durch Sondierung ein Stein festgestellt, mit der Kornzange zerdrückt und in Trümmern herausgeholt. Pat. bekommt aber immer wieder Kolik, sowie die Fistel sich schliessen will. Da Pat. das Leiden nun definitiv los werden möchte, sucht sie unsere Klinik auf.

Befund: 8 cm. lange Narbe im rechten M. rectus abd.; in deren Mitte feine Fistelöffnung. Mit der Sonde gelangt man nur schwer in

der Gallenblase: ein Stein ist nicht zu fühlen. In der Gallenblase trübflockiger Schleim. Einlegen eines Laminariastiftes. Nachts wegen Schmerzen Morphium.

28. 11. 03. Heute ein stärkerer Laminariastift eingeführt. Mittags wegen Schmerzen Morphium. Gegen Abend Erbrechen. Da der Stuhl angehalten ist und Blähungen nicht gehen, wird Ricinus gegeben.

29. 11. 03. Entfernen des Laminariastiftes; es läuft keine Galle. Einlegen eines Drains, Pat. wird auf Wunsch für 2 Tage nach Hause entlassen.

1. 12. 03. Pat. wieder aufgenommen. Zustand unverändert; keine Galle. Fortlassen des Drains und Vorbereitung zur Operation. (Abführen, Magenspülung etc.).

Diagnose: Schleimfistel, Stein im Cysticus.

Operation: 4. 12. 03. **Hakenschnitt Czerny's.** Gallenblasenwand sehr verdickt, mit Magen (Pylorus) verwachsen.. Im Hals der Gallenblase fühlt man hinter der verdickten Cysticusdrüse einen Stein. Cysticotomie. Entfernung des Steines in 2 Hälften. Da die Gallenblase sehr wandverdickt ist, wird sie entfernt. Loslösung der mit einem Gazestreifen ausgestopften Gallenblase. Hals sehr verdickt, wird isoliert, Art. cystica für sich unterbunden. Cysticus sehr eng. Abbindung. **Der Abstand des ductus cysticus von der art. cystica beträgt 4 cm. 2 Umstechungen blutender Leberbettgefässe.** 1 Tampon in das Foramen Winsloiwii, 1 auf die Suturen. **Herausleitung der Tamponade durch den alten Cystostomieschnitt, das Loch der Fistel ist gehörig erweitert worden. Längs- und Querschnitt der Bauchdecken werden genau genäht.** (Fig. 5.) Dauer der Operation 1 Stunde. Gute Sauerstoff-Chloroformnarkose (40 gr.).

Fig. 5.

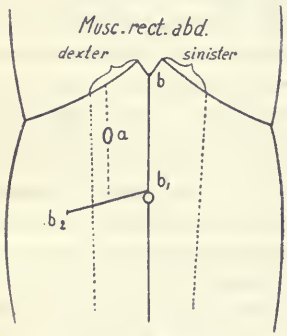

b b1 b2 Czerny's Hakenschnitt.
a. Cystostomiefistel.

Fig. 6.

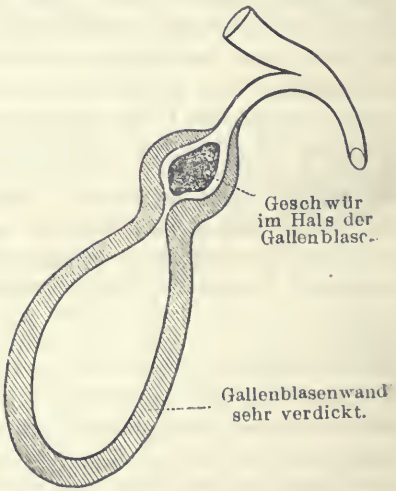

Die entfernte Gallenblase ist sehr wandverdickt, teilweise bis zu 1 cm; da wo im Hals der Gallenblase der Stein steckte, befindet sich eine tiefe Ulceration. Cysticus sehr eng. Zwischen Hals und

Fundus der Gallenblase eine Einschnürung, sodass eine Sondierung des Steines nicht möglich war. (Fig. 6.)

Der Befund (path. Institut in Marburg) war folgender:

Die Gallenblase hat eine innere Höhe von 45 mm., sie ist in ihrem oberen Abschnitte sanduhrartig verengt, sodass ein Drittel des Lumens oberhalb, zwei Drittel unterhalb der Verengerung liegen. Die Wandung des unteren Abschnittes ist hochgradig verdickt, ca. 10 mm., die Wand dabei auffallend hart. Am Übergang zum Cysticus hört die Schleimhaut mit scharfem Rande auf. Der Cysticus ist erweitert, seine Innenfläche erscheint geschwürig verändert. In der eigentlichen Gallenblase sieht man einige tiefe Gruben von mehreren Millimetern Länge. Auf Durchschnitten sieht man, dass dieselben zu kleinen, schwärzlich gefärbten Herden, die in den äusseren Schichten der Blasenwand liegen, hinführen.

Die mikroskopische Untersuchung zeigt vor allem, dass die Schleimhaut des ductus keineswegs überall ulceriert ist, sondern im Gegenteil sehr starke papilläre Verdickungen und Faltenbildungen aufweist. Das Stroma dieser Zotten und Falten ist hochgradig von Lymphocyten und Leucocyten infiltriert. Diese Infiltration reicht durch die Muskelschicht bis in die äusseren Bindegewebshöhlen hinein. Auffallend reich ist der Gehalt an eosinophilgekörnten Leucocyten in diesem Granulationsgewebe. Das Epithel ist meist einreihiges Zylinderepithel, wie das Oberflächenepithel des Dickdarms oder des Magens. An einzelnen Stellen findet sich starke Leucocytendurchwanderung, an anderen Stellen ist das Epithel mehrschichtig, und äusserst wechselnde plumpe Zellformen treten auf, sodass hier an die ersten Stadien einer beginnenden Carcinomentwicklung gedacht werden muss. Doch liegt eine wirklich bösartige Wucherung noch nicht vor. Schnitte aus der eigentlichen Blasenwand zeigen, dass der Unterschied zwischen dem oberen und den unteren beiden Dritteln nur auf der starken Verdickung der äusseren Wandschichten in den unteren zwei Dritteln beruht. Die Schleimhaut und die Muskulatur ist überall gleichmässig und gut entwickelt, die Schleimhaut mit deutlichen Falten und diese selbst mit einer zusammenhängenden Lage von hohem Zylinderepithel bedeckt. In dem Schleimhautstroma besteht eine Vermehrung der Bindegewebszellen, sowie eine Anhäufung gewöhnlicher Leucocyten. Der wesentliche Unterschied zwischen dem oberen dünnwandigen und dem unteren dickwandigen Abschnitt ist der, dass in dem letzteren zahlreiche, divertikelartige Epithelausstülpungen bis in das verdickte Peritoneum hinein vorhanden sind, um welche herum mit grosser Regelmäßigkeit reichliche Anhäufungen eosinophilgekörnter Leucocyten gefunden werden, sodass es den Anschein gewinnt, als wenn gerade auf dem Wege dieser Divertikel ein Transport der Zersetzungsprodukte der gestauten oder bakteriell infizierten Galle in das peritoneale Gewebe stattgehabt und eine Entzündung desselben bewirkt habe.

Verlauf: 5. 12. 03. Pat. ist fieberfrei. Heute Morgen etwas galliges Erbrechen; Magenspülung fördert wenig Galle zu Tage.

10. 12. 03. **Pat. hat noch bis gestern öfters Galle gebrochen. 2mal Magenspülung. Seit gestern rechte Seitenlage, seitdem sistiert das Erbrechen.** Heute abgeführt.

15. 12. 03. Entfernen der Tamponade und der Hautnähte. Ausspülung der Wunde, hinter den Tampons etwas eitriges Sekret, ebenso unter einigen Hautnähten. Sonst überall Prima reunio. Alte Fistelöffnung wird wieder locker tamponiert.

20. 12. 03. Entfernung sämtlicher langen Fäden. Keine Sekretion aus der Wunde mehr.

25. 12. 03. Pat. steht auf.

8. 1. 04. Völlig geheilt entlassen. Wunde geschlossen, Appetit und Verdauung gut. .

Epicrise: Ein typischer Fall von secundärer Cystectomie. Die Gallenblase war so verändert, dass statt der Cysticotomie die Exstirpation der Blase gemacht wurde. Die Einschnürung am Hals der Gallenblase, das Ulcus hätten die Funktionsfähigkeit der Gallenblase sicher in Frage gestellt. Der Bauchwandschnitt ist als Hakenschnitt besser, als wenn man den Wellenschnitt macht und die Fistel umschneidet. Das Cystostomieloch wurde zur Durchführung der Tampons benutzt.

Nr. 69. A. S., 44 j. Direktor aus Avesta in Schweden.

Aufgen.: 17. 11. 1903.

Operiert: 21. 12. 1903. Ectomie. Appendicectomie. Bauchbruchexcision.

Entlassen: 20. 2. 1904. Geheilt.

Anamnese: Pat. ist verheiratet und hat 4 gesunde Kinder. Ein congenitaler Leistenbruch wurde im 6. Lebensjahre operiert. Sonst immer gesund gewesen. Vor 8 Jahren hatte Pat. zum 1. Male einen kolikartigen Schmerzanfall in der Lebergegend, der etwa 6—8 Stunden dauerte und Morphiuminjektion nötig machte. Danach befand sich Pat. 4 Jahre vollständig wohl. Im Januar 1899 Magendarmkatarrh mit Gewichtsabnahme, im März desselben Jahres ein Kolikanfall von gleicher Art wie der erste. Im Juni sucht deshalb Pat. Karlsbad auf. Im Juli hatte er dann wieder einen neuen Kolikanfall. 1900 und 1901 wieder Karlsbader Kuren. . Pat. fühlte sich jetzt wieder ganz gesund und konnte alles vertragen. Oktober 1902 4 Anfälle in einer Woche, beim letzten, sehr starken, war er bewusstlos. Es war bisher nie Ikterus, Stuhl- oder Urinverfärbung eingetreten. Ende Oktober 1902 entschloss sich Pat. zur Operation, die von Herrn Prof. Lennander in Upsala ausgeführt wurde. Sie fand erst etwa 1 Woche nach dem letzten Anfalle statt, da von diesem her noch etwas leichte Bauchfellentzündung bestand. Es fand sich eine eitergefüllte Gallenblase mit 4 erbsengrossen Steinen; die Hälfte der Gallenblase wurde reseziert und eine Cystostomie angelegt, da man den Choledochus für

frei von Steinen hielt. Einige Verwachsungen wurden gelöst, die Wunde mit grossen Tampons tamponiert, deren letzter 5 Wochen post op. entfernt wurde. Mitte Dezember brach wieder in die Fistel, die keine Galle mehr entleert hatte und fast geschlossen war, Galle durch, dasselbe wiederholte sich Anfang Januar. Am 21. Jan. 03 war die Fistel ganz geschlossen und Pat. wurde gesund entlassen. Pat. erholte sich und nahm an Gewicht zu. Mitte April bekam Pat. zeitweise Schmerzen in der Narbengegend, im Mai mehrere Schwindelanfälle und 14 Tage lang Diarrhoe. Ende Juni 03 ins norwegische Gebirge zur Erholung; daselbst die Schmerzen schnell schlimmer geworden, Urin zeitweise etwas dunkel gefärbt; nach Abführen leichte Besserung. Danach in einer Woche 3 Anfälle von Koliken, beim letzten Anfall Urin schwarzgrün und 40° Fieber. Am 6. Juli von Herrn Prof. Berg in Stockholm wegen eines grossen Abscesses in der alten Wundgegend operiert; dabei entleerte sich viel braune Galle; Pat., der damals angeblich leicht pyämisch war, wurde längere Zeit wieder tamponiert und fühlte sich ganz wohl. Da die Fistel sich nicht schliessen wollte, erweiterte Mitte August Herr Prof. Lennander (Upsala) die Fistel mit Sonde und Messer, gleich danach Anfall von Magenkolik durch coaguliertes Blut, das die Öffnung verstopfte. Am 1. September legte Herr Prof. Lennander ein Dauerkatheter ein, worauf sich Pat. wieder wohl fühlte. Ein zweimaliger Versuch, die Fistel durch Tamponade abzuschliessen, löste nach 2 bis 3 Tagen Nervosität und Druckgefühl aus. Ende September leichter Anfall von Appendicitis(?).

Herr Prof. Berg in Stockholm, der es nicht für ausgeschlossen hielt, dass ein Stein im Choledochus stecken könnte, überweist den Pat. der Klinik.

Pat. hat im ganzen etwa 40 Pfund an Gewicht abgenommen, davon aber in den letzten Wochen wieder 6 Pfund eingeholt.

Befund: Grosse Narbe im rechten Hypochondrium. Grosse Hernie im weitklaffenden rechten musc. rect. abd. Gallen-Schleimfistel. Kein Ikterus.

Verlauf: 17. 11. Entfernen des Katheters aus der Fistel; Ausspülen der Gallenblase und Stöpselung der Fistel.

18. 11. Nach Ausspülung statt des Stöpsels heute zur Erweiterung ein Laminariastift eingelegt. Es fliesst ebenso wie gestern alle Galle in den Darm, ohne dass Schmerzen oder Fieber auftreten.

19. 11. Einführen eines etwas stärkeren Laminariastiftes. 37,6 bis 38,1° C.

20. 11. Fistel heute lose tamponiert.

21. 11. Nur wenig Galle im Verband. Befinden dauernd gut. **Versuch, unter niedrigem Druck Wasser in den Darm einlaufen zu lassen, gelingt nicht.** Wunde lose tamponiert. Stuhlgang normal.

22. 11. Einführen eines dickeren Laminariastiftes in die Fistel. Nachts entstehen bei der Quellung Schmerzen, sodass Morphium nötig wird.

23. 11. **Der Stift sitzt so fest und tief, dass erst eine Spaltung der Fistelränder (mit Schleich) nötig wird, ehe sich derselbe entfernen lässt.** Hinter demselben her fliesst etwas Eiter, dann klare Galle. Lose Tamponade mit Gaze.

24. 11. Nochmals lose tamponiert. Es fliesst keine Galle.

26. 11. Tamponade fortgelassen.

8. 12. Fistel zugeheilt; keine Beschwerden wieder aufgetreten. Pat. tritt die Heimreise an, bekommt aber in Berlin Schmerzen und kehrt zurück.

11. 12. Er hat jetzt Übelkeit, Appetitlosigkeit und Schmerzen in der Blinddarmgegend. Pat. sieht ziemlich angegriffen aus. Fistel zugeheilt. In der Blinddarmgegend kleine Resistenz, etwas schmerzhaft. Bettruhe; flüssige Diät. Vielleicht gehen die Beschwerden von der Hernie aus oder es besteht Appendicitis simplex. Gallensystem scheint in Ordnung zu sein. Trotzdem dem Pat. die Operation als **sehr schwer** und ziemlich gefährlich hingestellt wird, besteht er auf derselben, da er sich schwer krank fühlt und er für seine Erwerbsfähigkeit fürchtet.

Operation: 21. 12. 03. Gute Sauerstoff-Chloroformnarkose, vorher 0,01 Morphium. Wellenschnitt. Gallenblase gross, prall gefüllt, nicht ausdrückbar. Aspiration von trüber Galle. Choledochus zart, frei, Ectomie der im Hals narbig verränderten Gallenblase. **Diese ist sehr gespannt und fest am perit. pariet. fixiert.** Appendix krank (A. simplex), geknickt, wird entfernt. Der Musc. rect. abd. wird frei gemacht, sodass der Verschluss der Hernie gelingt. Starke Blutung aus dem Leberbett. Eine Unterbindung. Tamponade. Sehr schwierige Operation von 70 Min. Dauer. Puls hinterher gut.

Die Untersuchung der Gallenblase in Marburg ergibt folgenden Befund:

Makroskopisch erscheint die Gallenblase, wenigstens in dem vorliegenden gehärteten Zustande, relativ klein und die Wandungen verdickt. Die mikroskop. Untersuchung zeigt, dass diese Verdickung im wesentlichen durch einen starken Kontraktionszustand bedingt ist. Die äussere elastische Schicht sowie die darauf folgende Muskulatur treten sehr kräftig hervor. Die Schleimhaut ist deutlich gefaltet, überall mit gut erhaltenem Cylinderepithel versehen, welches nur hier und da auf der Höhe der Falten anscheinend mechanisch entfernt ist. In dem Bindegewebsgerüst der Schleimhaut besteht eine deutliche Zellvermehrung, die besonders im Ductus stärker hervortritt, doch fehlen die Zeichen akuter Entzündung. Insbesondere ist die Durchwanderung durch das Epithel sehr gering. Sehr deutlich ausgeprägt ist die Fettresorption in den Epithelien, deren basale Abschnitte ganz mit Fettkörnchen erfüllt sind. Auch in den Bindegewebszellen findet sich hier und da Fett.

Verlauf: Abends Puls 120, aber ziemlich kräftig. Nachts mehrmals etwas galliges Erbrechen, daher Magenspülung, die aber nur fast klare Flüssigkeit in geringen Mengen zu Tage fördert.

22. 12. Morgens 38,4. Puls 108. Mehrmals Erbrechen von klarem, schleimigen Wasser, dem feine Blutcoagula beigemengt sind. Da Nachmittags das Würgen noch besteht, Magenspülung, die etwas reichlicher klare schleimige Flüssigkeit, ohne Galle, aber mit mässig vielen Blutgerinnseln vermengt, zu Tage fördert.

Abends Temp. 38,0. Puls 104—108.

23. 12. In der Nacht noch viel Würgen, etwas Erbrechen von gallig gefärbter Flüssigkeit. Magenspülung, im Magen etwas Galle und auch Spuren alten Blutes. Puls 120, ziemlich klein. 3 mal Kochsalzinfusion, Cognakklystiere und Kochsalzklystiere 2 stündlich, Strophantus 3 mal 10 Tropfen. Im Laufe des Tages sehr viel Würgen, ab und zu Erbrechen von etwas Galle. Abends nochmals Magenspülung, im Magen Spuren von Galle. Verband ziemlich stark mit Blut und Galle durchtränkt. Verbandwechsel. Wunde sieht sehr gut aus.

Puls wird abends sofort kräftiger, als Blähungen reichlich zu gehen anfangen.

24. 12. Puls heute kräftig, 108—116. Morgens viel Würgen nochmals Magenspülung, im Magen etwas Galle. Danach Ruhe. Keine Excitantien, kein Kochsalz mehr.

25. 12. Befinden gut.

26. 12. Führt ab.

29. 12. Erster eigentlicher Verbandwechsel. Tampons riechen stark, lassen sich leicht entfernen. Der vorliegende Magen sieht rein aus, dagegen an der Unterfläche der Leber Belag und etwas Nekrose. Übrige Wunde heilt per primam. Allgemeinbefinden jetzt sehr gut. Puls kräftig, 72—76.

1. 1. 04. Entfernung sämtlicher Hautnähte. Wundtrichter sondert noch reichlich Sekret ab. Ausspülung und Einlegen eines Drains.

13. 1. Pat. steht auf.

24. 1. Sekretion hat stark nachgelassen. Drain fort, nur noch dünner Gazestreifen eingeführt.

26. 1. Da hinter dem Tampon leichte Retention eintritt, wird statt desselben wieder ein dünnes Drainrohr eingeführt.

28. 1. Heute abends 39,4°. Unterhalb der Tamponadestelle fängt die Bauchhaut sich an zu röten, ein kleiner Bauchhautabscess ist in Ausbildung begriffen.

29. 1. Incision des Abscesses mit Schleich, es entleert sich fast kein Eiter. Umgebung schmerzhaft und gerötet. Abends 39,8° C.

30. 1. Temperatur abgefallen. Im unteren Teil der Narbe heute noch eine kleine Incision angelegt, da daselbst etwas Rötung und Schwellung besteht; es findet sich aber nur Ödem.

8. 2. Jede Tamponade bleibt fort; es bestehen nur noch oberflächliche Granulationen.

20. 2. Vollkommene Heilung eingetreten. Narbe vollkommen fest. Vorzügliches Befinden. Geheilt entlassen.

Epicrise: Dass noch ein Stein im Choledochus steckte, war immerhin möglich; wahrscheinlicher war, dass die Gallenblase

entzündlich verändert war und dass Adhäsionen die Beschwerden hervorriefen. Die Hernie und die erkrankte Appendix mögen die Schmerzen erhöht haben. Pat. wünschte dringend die Operation, trotzdem ihm alle Gefahren auseinandergesetzt waren. Die Appendicitis wird dadurch entstanden sein, dass der Wurmfortsatz, durch die vielen Verwachsungen beeinträchtigt, in seiner Peristaltik gestört wurde und dadurch eine Infektion in ihm festen Fuss fassen konnte.

Nr. 70. H. C. L., 54 j. Kaufmann aus Flensburg.

Aufgen.: 2. 7. 1901.

Operiert: 4. 7. 1901. Resektion des rechten Rippenbogens, Auskratzung eines alten subphrenischen Abscesses. Ectomie.

Entlassen: 26. 8. 1901. Geheilt.

Anamnese: Pat. war früher immer gesund. Oktober 1894 erkrankte er mit Schmerzen in der Lebergegend, kein Erbrechen, kein Fieber, kein Ikterus. Nach Morphium schwanden die Schmerzen, wiederholten sich aber am nächsten Tage. Wieder Morphium. Die Anfälle kamen in Pausen bis zu 1/4 Jahr, später stellte sich Übelkeit und Aufstossen dabei ein, einmal wurde leichte Gelbfärbung der Conjunctiven beobachtet. Am Stuhl und Urin fiel nichts auf, Steine wurden nicht gefunden. 1895 und 1896 Kissingen. 1898 Karlsbad, dort 1 Anfall.

1898 erkrankte er mit Erscheinungen von Pleuritis, Herr Dr. Schädel-Flensburg fand bei einer Probepunktion Eiter und legte einen Schnitt unterhalb und parallel dem Rippenbogen an. Frühjahr 1899 machte derselbe die Laparotomie mittels eines auf den vorigen aufgesetzten Längsschnittes, gab die Operation aber auf, da er wegen Verwachsungen nicht an die Gallenblase herankommen konnte.

Sommer 1899 operierte er noch einmal, öffnete die Gallenblase und tastete sie ab, fand aber keine Steine; der Schnitt verlief parallel dem Rippenbogen, die Gallenblase wurde drainiert. Nach 5 Wochen trat ein schweres Erysipel an der Wunde auf, nach Ablauf desselben eine Pleuritis, Pat. war 1/4—1/2 Jahr bettlägerig. Die Gallenblasenfistel hat sich seitdem nicht geschlossen. Ausgesprochene Koliken hat Pat. seitdem nicht mehr gehabt, wohl aber kleinere länger dauernde Schmerzattacken. Wenn sich die Fistel einmal schloss, traten bald Schüttelfrost, Übelkeit, Schmerzen in der Magengrube, Kopfschmerzen auf, dann fand das angesammelte Sekret einen Ausweg nach aussen, und der Anfall war vorüber.

Pat. hat sich 1 1/2 Jahre lang die Gallenblase selbst ausgespült, manchmal soll der Ausfluss gallig gefärbt gewesen sein, meist war es wenig farbloser Schleim. Seit 4 Wochen spülte er nicht mehr aus, die

Fistel schloss sich, am 29. 6. hatte er einen Anfall, und in der Nacht ging die Fistel wieder auf.

Herr Dr. Schädel riet ihm hierherzukommen.

Befund: Grosser kräftiger Mann in gutem Ernährungszustand, kein Ikterus. Starkes Fettpolster. Unterhalb des rechten Rippenbogens findet sich eine T-förmige Narbe, am Treffpunkt beider Schenkel liegt eine stark eingezogene Fistelöffnung, von der aus man ca. 10 cm. tief gelangt. Ein Stein ist nicht zu fühlen.

Urin frei von pathol. Bestandteilen, Puls 48, Temp. normal. Herz und Lungen gesund.

Diagnose: Eiterfistel bedingt durch Cysticusstein oder vielleicht auch durch Verzerrung und Abknickung der Gallenblase.

Operation: 4. 7. 1901. Wellenschnitt. **Der Fistelgang führt nicht in die Gallenblase, sondern zwischen sehr verdicktem Peritoneum pariet. und Leber nach oben. (Es hat also früher ein subphrenischer Abscess bestanden.)** Nach vielen Unterbindungen und Trennung von Verwachsungen **(Resektion des Rippenbogens nach Lannelongue)** kommt man endlich auf die prall gefüllte Gallenblase. Im Hals derselben fühlt man einen walnussgrossen Stein, der in den Fundus der Gallenblase gedrückt wird. Trotzdem bleibt die Gallenblase prall gespannt. **Aspiration darminhaltähnlichen, stinkenden Sekrets.** Excision des Steines. Es wurde das Schlauchverfahren beschlossen, **der Cysticus fühlte sich aber so fest an, dass das Vorhandensein eines zweiten Steins wahrscheinlich war. Deshalb Ectomie. Beim Hervorziehen der Gallenblase reissen die Gefässe am Cysticus ein. Kolossale Blutung. Da die Unterbindung in so enormer Tiefe kaum möglich, werden 5 lange König'sche Klemmen liegen gelassen, mit vieler Silbergaze umwickelt.** Der Gang nach dem Subphrenium hin wird ebenfalls tamponiert. **Bei der Naht der Bauchdecken gibt eine Klemme nach, bedeutende Nachblutung. Neue Anlegung, neue Tamponade.** Pat., der während der Narkose immer cyanotisch war, ist jetzt sehr anämisch. Puls 100, klein. Naht bis auf die Stelle, wo die Tamponade durchgeleitet wird. Verband. Essiglappen auf den Mund.

Verlauf: 4. 7. Abends 37,1.

5. 7. 37,3. Puls 72. Einmal etwas Erbrechen. Fühlt sich kräftig und sieht zwar etwas blass, aber sonst wohl aus. Verband durchgeblutet. Wechsel der oberen Schichten. 37,7.

6. 7. 37,4. Puls 60. Blähungen im Gang. Wohlbefinden. Verband trocken. 38,4.

7. 7. 38,0. Puls 84. Gestern abend starkes Würgen und infolgedessen heftige Schmerzen an der Wunde. Morphium. Danach guter Schlaf. Heute morgen etwas Hitzegefühl, sonst Wohlbefinden.

9 7. Abführen.

11. 7. Verbandwechsel. **Herausnahme der Tampons und der liegen gebliebenen Klemmen.** Einige Fäden haben sich abgestossen. Ausspülung.

12.—25. 7. Täglich Verbandwechsel. Der Verband ist täglich mit einer schmutzig-grauen, bisweilen leicht galligen Flüssigkeit von wenig fäkulentem Geruch durchtränkt. In den nächsten Tagen wird der Gallenzusatz reichlicher, schliesslich ist es reine Galle. **Wahrscheinlich handelte es sich in den ersten Tagen um ein kleines Loch im Duodenum, das infolge Verletzung der Serosa nach der Operation entstanden war.**

1. 8. Pat. steht auf. Verbandwechsel alle 2—3 Tage, der Gallenfluss sistiert vollkommen. Die Wundhöhle hat sich zu einem schmalen Spalt zusammengezogen.

8. 8. Pat. hat am linken Bein sehr starke Krampfadern. Die V. saphena wird in einer Länge von ca. 50 cm. unterhalb des Knies bis zur Einmündungsstelle in die V. femoralis reseciert. Naht.

16. 8. Herausnahme der Nähte.

20. 8. Steht auf.

26. 8. Geheilt entlassen.

Epicrise: Zuerst Cholecystitis purulenta, dann subphrenischer Abscess; ob infolge von Perforation, liess sich nicht nachweisen. Da bei den ersten 3 Operationen die Gallenblase nicht gefunden wurde, kam der Fall nicht zur Ausheilung. Es wäre richtiger gewesen, sich mit der Cystostomie zu begnügen, da aber der Cysticus so hart war, glaubte man an einen zweiten Stein und machte die Cystectomie. Die Gallenblase war sehr entzündet, das Bett des Steines im Hals der Gallenblase zeigte ein dekubitales Geschwür. Wegen der Verwachsungen bot der Fall grosse technische Schwierigkeiten, wie kaum ein zweiter.

VII. Die Resection der Gallenblase.

Nr. 71. A. P., 60 j. Witwe aus Dessau.

Aufgen.: 4. 12. 1898.

Operiert: 5. 12. 1898. Resektion der Gallenblase.

Entlassen: 22. 1. 1899. Geheilt.

Anamnese: Familienanamnese ohne Besonderheiten. Frau A. P. war ganz gesund, bis seit etwa 3 Jahren, etwa einmal im Jahre, ein Magenkrampf sich einstellte. Vor 2 Jahren trat auch Gelbsucht hinzu. Im Juni 1898 setzte ein äusserst heftiger Magenkrampf ein, der ca. einen Tag anhielt und von Gelbsucht gefolgt war. Nach 14 Tagen waren die Gelbsucht und die Schmerzen vorüber. Es wurde Gallensteinkrankheit konstatiert. Unter dem rechten Rippenbogen wurde eine Geschwulst festgestellt. Der Magen war sehr empfindlich. Die Gelbsucht blieb. Frau A. P. ist abgemagert und hat stets Druck in der rechten Oberbauchgegend.

Befund: Mittelgrosse, nicht ikterische, ziemlich gutgenährte Frau. Organe gesund. In der rechten Oberbauchgegend ein undeutlich abgrenzbarer Tumor palpabel, der für die verwachsene Gallenblase gehalten wird. Harn normal.

Diagnose: Steine in der Gallenblase. Empyem. Adhäsionen.

Operation: Chloroformnarkose. 15 cm. langer Längsschnitt im rechten Musc. rect. abdom. Netz mit dem Rande des rechten Leberlappens verwachsen, so dass die Gallenblase verborgen ist. Beim Lösen der Verwachsung am Leberrande in der Gegend der Gallenblase tritt bald ein ca. haselnussgrosser, dunkler Gallenstein zu Tage. Es wird beim weiteren Suchen ein zweiter Stein herausbefördert nebst Eiter, der sofort aufgetupft wird. Jetzt zeigt sich eine Perforationsöffnung in der Blase, aus der ein dritter gleicher Stein extrahiert wird, während die Entfernung eines vierten nur in Trümmern gelingt. Es fliesst Galle. Die Sonde weist Steine nicht mehr nach. **Abtragung der sehr zerreisslichen Blase in der Höhe des Blasenhalses. Einführung eines Drains in den Stumpf, welches festgenäht wird.** Tamponade. Schluss des unteren Teils der Bauchwunde mittelst durchgreifender Knopf- und Hautnähte. Dauer 40 Min.

Glatter Verlauf. Geringer Gallenausfluss. Fistel Mitte Januar fest geschlossen. Vorzügliches Allgemeinbefinden. Geheilt entlassen.

Nr. 72. H. P., 32 j. Forstbetriebsdirektor aus Piatra-Neanetz (Rumänien).

Aufgen.: 17. 11. 1902.

Operiert: 19. 11. 1902. Resektion der Gallenblase.

Entlassen: 20. 12. 1902. Zur weiteren Behandlung.

Anamnese: Vor 2 Jahren heftige Kolik, Schmerzen in der Gallenblasengegend nach links, sowie zum Rücken und in die Brust ausstrahlend, mit Übelkeit, Aufstossen, danach Ikterus. Die Anfälle wiederholten sich häufig, aber ohne Ikterus.

November 1901 heftiger Anfall, 8 Tage dauernd, mit Ikterus. Abgang eines erbsengrossen Steines. Dezember Kur in Karlsbad, danach einige Monate verhältnismässige Ruhe. Seit diesem Anfall im November 1901 blieben dauernd nagende, bohrende Schmerzen in der Gallenblasengegend bestehen, die manchmal nachliessen, manchmal so stark waren, dass Pat. nicht auf der rechten Seite liegen konnte. Im Juli 1902 begannen wieder Koliken, zunächst von geringer Intensität und kurzer Dauer, aber sehr häufig kommend. September 1902 Karlsbader Kur, dort fast täglich Anfälle, kein Ikterus, aber bisweilen Acholie der Faeces. Zu Hause wurden die Anfälle wieder seltener, doch blieb der gleichmässige bohrende Schmerz bestehen. Bei den Anfällen bisweilen Schüttelfröste, auch in der anfallsfreien Zeit öfter leichtes Frostgefühl.

Herr Dr. E.-Wien erklärte im Oktober d. J., dass ein Stein im Cysticus sässe, riet aber vorläufig von der Operation ab. Trotzdem auch die übrigen Ärzte, die den Pat. behandelten, von einer Operation

abrieten, kommt er mit dem Wunsche, operiert zu werden, hierher, da die dauernden Schmerzen seine Arbeitsfähigkeit herabsetzen.

Befund: Leber nicht gross, kein Tumor der Gallenblase, kein Ikterus. Excessive Druckempfindlichkeit der Gallenblase. Urin frei. **Sehr starker und fetter Mann.**

Diagnose: Chronische recidiv. Cholecystitis calculosa.

Operation: 19. 11. 02. Wellenschnitt. Gallenblase klein, geschrumpft, um Steine kontrahiert, enthält ca. sechs haselnussgrosse Steine und Schleim. **Die Ectomie wird versucht, die Gallenblase vom Leberbett abgelöst, der Cysticus liegt aber so tief und die Narkose ist so schlecht (Pat. presst fortwährend), dass die Ectomie undurchführbar ist. Wo die Gallenblase am Fundus eingerissen ist, wird dieser reseciert und sonst das Schlauchverfahren angewandt. Im Cysticus fühlt man einen Stein, doch gelingt es nicht, ihn herauszudrücken.** Reichliche Tamponade. 3/4 stündige Operation im Beisein des Herrn Dr. Erik Lind-Stockholm.

Verlauf: Gut.

27. 11. Temperaturen normal. Pat. klagt fortgesetzt über Magendruck. Heute Entfernung der Tamponade. Wundtrichter in sehr gutem Zustand. Danach wesentliche Besserung der Beschwerden.

30. 11. **Ein Stein ist mit der Sonde zu fühlen, scheint locker zu sitzen.**

5. 12. **Heute zwei kleine Steinbröckel beim Ausspülen abgegangen. Mit der Sonde kein Stein mehr zu fühlen.**

9. 12. **Einlegen eines Laminariastiftes in die Gallenblase bis an den Cysticus.** Viel Schmerzen in den ersten Stunden. 3 mal 0,02 Morphium subkutan.

10. 12. Stift entfernt. Stein nicht zu fühlen. Galle läuft nicht.

15. 12. Wunde wesentlich kleiner. Mit dem Spülkatheter ist die Gallenblase nicht mehr zu erreichen.

17. 12. Verbandwechsel. Hinter der Tamponade liegt ein kleines Steinsplitterchen. Es scheint etwas Galle zu laufen.

18. 12. Galle läuft mässig stark.

20. 12. Zur weiteren Behandlung zu Herrn Prof. von Eiselsberg-Wien.

Epicrise: Ob Pat. seine Steine sämtlich losgeworden ist, erscheint mir fraglich. Bei Empyem der Gallenblase ist, wenn man es mit starken und fetten Patienten zu tun hat, die Ectomie kaum möglich, man muss sich mit der Cystostomie begnügen und kann dann leicht einen Stein im Cysticus zurücklassen. Die beste Technik ist oft nicht im stande, in solchen Fällen eine völlige Heilung zu garantieren, und die Fälle von Choledochusverschluss geben, was die Dauerheilungen anlangt, viel bessere Resultate wie der Cysticusverschluss mit Hydrops und Empyem, wenn die Ectomie undurchführbar ist. — Auf eine

Anfrage im Januar 1904 antwortete Pat., dass er mit seinem Zustande sehr zufrieden sei. Fistel ist geschlossen.

Nr. 73. R. J., 37 j. Hauptmann aus Danzig.

Aufgen.: 5. 1. 1903.

Operiert: 6. 1. 1903. Resektion der Gallenblase.

Entlassen: 12. 2. 1903. Gebessert.

Anamnese: Pat. ist früher immer gesund gewesen. Sein Vater, welcher noch lebt, hat angeblich vor 12 Jahren einmal an Magenkoliken gelitten, die sich jedoch nach einer Karlsbader Kur nicht wieder einstellten.

Pat. litt im Februar 1902 an einer heftigen Influenza mit 14 täg. hohem Fieber. Nach diesen 14 Tagen stellte sich plötzlich ein heftiger Anfall von kolikartigen Schmerzen in der Gegend der Magengrube ein, Schmerzen, die Pat. für Magenkrämpfe hielt. Es folgten in den nächsten Tagen noch einige leichtere Anfälle. Von dem behandelnden Arzte wurde eine auch äusserlich sichtbare Schwellung der Gallenblase festgestellt. Pat. wurde 3 Wochen lang mit heissen Umschlägen und Morphium behandelt. Er fühlte sich dann völlig wohl und machte darauf eine Kur in Neuenahr durch. Eine Zeit lang traten keine neuen Anfälle mehr auf, dann aber stellten sich doch wieder einige leichte, kurze Anfälle (etwa 6—7) ein. Am 12. November 1902 trat, nachdem am Tage vorher ein leichter Anfall vorhergegangen, ein gleichheftiger Anfall von kolikartigen Schmerzen in der Gegend der Magengrube auf, wie im Februar 1902. Seitdem hat Pat. dauernd leichte Schmerzen in der Gegend der Gallenblase und der Magengrube. Verschiedentlich wurde bei Pat. eine Vergrösserung der Leber diagnostiziert. Pat. sucht aus freien Stücken unsere Klinik auf, um sich operieren zu lassen. Gelbsucht hat nie bestanden. Steine wurden trotz sorgfältigsten Suchens nicht gefunden. Die kolikartigen Anfälle haben sich angeblich immer nach kaltem Trinken eingestellt, jetzt hat Pat. nach jeder Mahlzeit Schmerzen. Auch beim Reiten stellten sich stets stärkere Schmerzen ein. Pat. hat bis jetzt Dienst getan.

Befund: Tumor der Gallenblase, prall gespannt und schmerzhaft. Leber nicht vergrössert. Kein Ikterus. Urin frei.

Diagnose: Empyem der Gallenblase.

Operation: 6. 1. 03. **Schnitt im äusseren Teil des rechten Musc. rect. abd.** Leber nicht gross. Gallenblase allseitig verwachsen. Sehr schwierige Lösung. Gallenblase sehr morsch, reisst ein; es entleert sich Eiter. **Im Hals der Gallenblase ein haselnussgrosser Stein. Resektion der Gallenblase bis zum Hals der Gallenblase. Entfernung des Steins. Zwischen Leber und Gallenblase ein Abscess. Tamponade.** Sehr schwierige, fast 2stünd. Operation. Naht. Verband. Die Narkose ist durch viel Pressen und Würgen gestört.

Verlauf: Gut.

18. 1. 03. 1. Verbandwechsel. Entfernung der Tampons und einzelner langer Fäden. Hinter den Tampons etwas stinkendes eitriges Sekret. Tamponade. Befinden abends gut.

20. 1. 03. 2. Verbandwechsel. Entfernung sämtlicher Nähte. Ein Faden sitzt noch fest. Wunde gut. Tamponade.

24. 1. 03. In der Tiefe des Wundtrichters sieht man noch Reste der Gallenblasenschleimhaut. Cysticus nicht zu sondieren.

25. 1. 03. Steht auf.

1. 2. 03. Es läuft etwas Galle. Über Nacht leichte Magenschmerzen. Der letzte Faden geht ab.

3. 2. 03. Keine Galle im Verband.

12. 2. 03. Wird mit kleinem granulierenden Wundtrichter entlassen. Schleimfistel.

Epicrise: Nach der Operation entwickelte sich eine Schleimfistel, die vorübergehend heilte, dann aber wieder aufbrach. Entweder steckt noch ein Stein im Cysticus, oder es ist an der Gallenblase zu viel Schleimhaut stehen geblieben, während der Cysticus obliteriert ist. Es ist eben unmöglich, in solchen Fällen immer eine Heilung herbeizuführen, es sei denn, dass man unter allen Umständen die Ectomie wagt. Dann bringt man aber das Leben in zu grosse Gefahr —, lieber eine Schleimfistel, als die Möglichkeit, bei der Operation das Leben zu opfern. Pat. hat mit seiner Schleimfistel im Herbst 1903 das Manöver mitgemacht und fühlt sich sehr wohl; er ist mir sehr dankbar, dass ich mich mit einer Cystostomie begnügt habe.

VIII. Der Verschluss kompleter Gallenfisteln.

Nr. 74. E. W., 44 j. Spezialarzt für Magen-, Darm- und Stoffwechsel-Krankheiten aus Düsseldorf.

Aufgen.: 7. 12. 1901.
Operiert: 9. 12. 1901. Cystostomie.
30. 1. 1902. Fistelverschluss.
Entlassen: 15. 2. 1902. Geheilt.

Die Anamnese stammt vom Pat. selbst und lautet:

„Vater starb, 54 Jahre alt, an einem Herzleiden. Mutter, 69 Jahre alt, lebt und ist gesund. Vor 18 Jahren ist sie an einem Mammacarcinom mit Erfolg operiert worden. Ein jüngerer Bruder erkrankte vor wenigen Jahren an paroxysmalen, krampfartigen Schmerzen in der Magengegend, die von dem behandelnden Arzt als Gallensteinkoliken gedeutet wurden. Nach einer einmaligen Brunnenkur in Karlsbad sind keine Anfälle mehr aufgetreten. Meine noch lebende

Schwester hat vor ca. 10 Jahren an einer schweren Appendicitis und Perityphlitis gelitten, ist aber seitdem vollständig gesund.

Von meinen vier Kindern ist eines, 1 Jahr alt, an Dysenterie, ein anderes, 4 Jahre alt, an Basalmeningitis gestorben. Die beiden anderen Kinder von 6 und 1 Jahr sind gesund.

Ich habe als Kind an Keuchhusten, Scharlach, Masern, Unterleibstyphus, als Student und dann später noch einmal als Arzt an Diphtherie gelitten. Im Herbst 1892 und 93 erkrankte ich an einer Perityphlitis, die nach ca. 5 Wochen, ohne Beschwerden zu hinterlassen, heilte. Ein schweres Recidiv derselben trat im Oktober 1899 ein. Die Resorption des Exsudats war zwar schon nach ca. 3 Wochen erfolgt, doch blieben in der Ileocoecalgegend dumpfe unbestimmte Schmerzen zurück; durch ca. 10 Fangopackungen, denen ich mich auf den Rat des Herrn Prof. H. Klemperer-Berlin unterzog, wurden auch diese beseitigt. Nach Wiederaufnahme meiner Tätigkeit traten bald von neuem schmerzhafte Empfindungen in der Blinddarmgegend auf, die allerdings vorübergehender Art waren, indessen so häufig sich zeigten, dass ich mich auf Klemperer's Rat an Herrn Prof. J. Israel-Berlin wandte, der mir in Anbetracht des fehlenden objektiven Befundes eine Probelaparotomie vorschlug, die am 19. Februar 1900 ausgeführt wurde. Dabei wurde das Cöcum nach vorne hochgeschlagen gefunden, so dass es mit seinem Fundus unmittelbar unterhalb der Leber lag. Die Appendix, die zunächst gar nicht aufzufinden war, lag vollständig eingebettet in fibrinöses Gewebe, war chronisch verdickt, stark ulceriert und perforiert, und das distale Ende fehlte vollständig. Appendix wurde entfernt. Abgesehen von einer Nekrose eines Teiles der unteren Rectusfascie, die nachträglich durch Curettement entfernt wurde, verlief die Heilung vollkommen fieberlos.

Mein jetziges Leiden begann im Mai 1891 (also 1—2 Jahre vor dem ersten Perityphlitisanfall) mit einem abendlichen Anfall sehr heftiger, stechender und bohrender Schmerzen im Epigastrium, die nach dem Rücken hin ausstrahlten, zu Schweiss und Erbrechen führten, aber sehr bald vorübergingen. Nach 4—6 Wochen wiederholten sich solche Attaquen und traten dann eine Zeit lang fast an jedem Abend (resp. Nacht) auf, wurden aber durch subcutane Anwendung von Morfin (0,01—0,02) sehr schnell beseitigt. Obwohl mein Appetit durch das Leiden nicht nennenswert beeinflusst wurde, verlor ich dennoch an Gewicht ca. 25 Pfund. Über die Diagnose „Gallensteinkolik“ im Klaren, ging ich im Sommer 1891 und auch in dem darauf folgenden Jahre zur Kur nach Karlsbad. So lange ich dort Brunnen trank und badete, blieben die Anfälle fast ganz weg, kehrten aber nach meiner Rückkehr in die Heimat in gleicher Häufigkeit und gleicher Intensität wie vorher wieder. Ich habe dann noch etwa 5 Sommer hindurch zu Hause Karlsbader Brunnen getrunken und sehr vorsichtig gelebt, ohne einen nennenswerten Nutzen davon zu sehen. Eine innerhalb dieser Zeit begonnene interne Ölkur (200 gr. pro die) musste ich abbrechen, weil mein Magen zu sehr darunter litt; etwas mehr Nutzen scheinen

mir Öleinläufe (50 mal à 500 ccm) gebracht zu haben; wenigstens wurden die Anfälle etwas schwächer, traten auch nicht mehr so häufig auf als anfangs, so dass ich nur selten zu Morphium zu greifen brauchte.

Im Juni 1900 gesellte sich zu diesen Beschwerden ein häufiges, zitterndes Aufstossen, das so lange anhielt, als die Magenverdauung dauerte und besonders anfangs mit sehr heftigem Sodbrennen sich vergesellschaftete, das zuweilen im unteren Teil der Speiseröhre ein recht unangenehm brennendes Gefühl erzeugte. Die Untersuchung des Magens ergab am 6. 12. 1900 folgendes Resultat:

Magengrenzen normal; Magen im nüchternen Zustande leer. Eine Stunde nach Ewald'schem Probefrühstück werden etwa 75 ccm. gut verdauten Speisebreies ausgehebert. Die Gesamtacidität des Magenfiltrats betrug 100, freie H Cl = 78, gebundene H Cl = 15, saure Salze = 7. Nach Gebrauch von Vichywasser, anderen Alkalien und geeigneter Diät schwand das Sodbrennen fast ganz, während das Aufstossen immer noch besteht, in der Häufigkeit seines Auftretens aber grossem Wechsel unterliegt. Die Ursache dieser Hyperchlorhydrie führe ich selbst teils auf Verwachsungen des Magens mit anderen Abdominalorganen, sei es infolge der Perityphlitis, sei es der Cholecystitis resp. Pericholecystitis, teils auf Überreizung des Gesamtnervensystems zurück, die nach so vielen, schweren Leiden nicht ausbleiben konnte.

Von Zeit zu Zeit werde ich auch seit Jahren von Trigeminusneuralgie geplagt; in letzter Zeit sind diese Schmerzen seltener aufgetreten.

Seit ungefähr 1½--2 Jahren ist es, zum Teil infolge Morphiumgebrauchs, zu besonders heftigen Koliken nicht mehr gekommen. Die Beschwerden traten dafür aber häufiger auf und waren von längerer Dauer. Rechtsseitige Lage im Bett wurde mir unbequem, und selbst beim Gehen hatte und habe ich das Gefühl, als ob ein grösserer Fremdkörper unter der Leber sitze und auf diese drücke.

In den letzten Wochen bin ich nur selten ganz ohne Beschwerden gewesen. Die Gallenblase, die immer während der akuten Anfälle druckempfindlich und als Tumor zu palpieren war, nach Morphium aber sehr bald wieder abschwoll, blieb jetzt tagelang fühlbar. Die letzte Morphiuminjektion machte ich mir am 30. 11., aber noch am 4. 12. konnte ich die Vesica als prall elastischen Tumor deutlich fühlen und mich von ihren respiratorischen Verschiebungen überzeugen.

Während der ganzen Dauer des Leidens haben Beziehungen der Schmerzen zur Qualität der Nahrung nicht bestanden; zuweilen schien die Quantität der Speisen einen gewissen (schmerzsteigernden) Einfluss darauf zu haben. Die akuten Anfälle entwickelten sich alle bis auf einen immer erst in den Abend- oder Nachtstunden. Fieber und Ikterus sind nie vorhanden gewesen. Steine, nach denen nur anfangs gesucht wurde, sind nicht gefunden worden.

Der Appetit ist sehr gut; Neigung zu Obstipation, ohne dass Abführmittel häufig notwendig sind. Der Schlaf ist bald gut, bald unruhig."

Befund: Urin frei. Befund an der Gallenblase bis auf geringe Druckempfindlichkeit negativ. Kein Tumor der Gallenblase, kein Ikterus.

Diagnose: Chron. recid. Cholecystitis. Infektion augenblicklich erloschen.

Operation: 9. 12. 01. Gallenblase mittelgross, keine Adhäsion. In der Gallenblase teerartige, eingedickte, zähe Galle und 3 Steine von Walnussgrösse, einer im Hals der Gallenblase. Cystostomie mit Draht. Galle fliesst. Dauer der Operation 1 Stunde.

Verlauf: Gut.

1. 1. 02. Täglich Verbandwechsel. **Immer sehr reichlicher Gallenfluss.** Pat. klagt heute Nacht über leichte Koliken. Galle klar. **Leichter Schleimhautprolaps.**

6. 1. 02. Täglich Verbandwechsel. Keine Schmerzen mehr.

15. 1. 02. **Immer noch sehr reichlicher Gallenfluss.** Stuhl schwach gefärbt. **Stöpselexperiment.**

16. 1. 02. Verband ist trocken. Keine Beschwerden. **Der bislang schwach gallig gefärbte Stuhl heute dunkler.** Stöpsel bleibt liegen.

17. 1. 02. Stöpsel entfernt.

18. 1. 02. **Verband wieder stark mit Galle durchtränkt.** Leichte Tamponade.

22. 1. 02. **Gallenfluss in den letzten Tagen wechselnd stark; täglich Ätzung des Schleimhautprolapses.**

29. 1. 02. **Da der Schleimhautprolaps nicht zurückgeht, der Gallenfluss nicht sistiert, so wird am**

30. 1. 02 **in Chloroformnarkose die Wunde umschnitten, die Fistel freipräpariert und abgetragen. Die Gallenblase wird durch Seidenknopfnähte über Draht geschlossen. Die freie Bauchhöhle wird dabei nur an kleiner Stelle eröffnet.** Verkleinerung der Bauchwunde. **Tiefdrängen der Gallenblase durch Tamponade.** Verlauf fieberfrei.

3. 2. 02. Führt ab.

8. 2. 02. Nähte entfernt. Gallenblase geschlossen. Wunde in guter Granulation.

15. 2. 02. Wunde durch Granulation verkleinert. Bei sehr gutem Allgemeinbefinden entlassen.

Epicrise: Pat. hat sich sehr gut beobachtet, und man kann aus der von ihm selbst niedergeschriebenen Anamnese sehr viel lernen.

Zur Zeit der Aufnahme hatte Pat. gar keine Beschwerden, und es fehlte jeder Untersuchungsbefund. Trotzdem drängte der Kollege zur Operation.

Die sich nach der Cystostomie ausbildende Gallenfistel wäre bei geduldigem Abwarten wohl noch spontan zum Verschluss gekommen; aber da der Gallenfluss den Pat. beunruhigte, verschloss ich die Fistel. Ich rate, diese Operation nicht unter

Schleich'scher Anaesthesie vorzunehmen, sondern unter allgemeiner Narkose. Bei der Lokalanästhesie ist es schwer, sich zu orientieren, während bei allgemeiner Narkose die Operation in kürzester Zeit durchzuführen ist.

Jetzt ist Pat. völlig gesund und arbeitsfähig. —

Nr. 75. M. S., 34 j. Maurermeistersfrau aus Pabstorf.

Aufgen.: 27. 5. 1902.

Operiert: 29. 5. 1902. Cystostomie. Cysticotomie. Netzresektion.

Entlassen: 28. 7. 1902. Gebessert.

2. Aufnahme: 12. 8. 1902.

2. Operation: 15. 8. 1902. Gallenfistel-Verschluss.

Entlassen: 28. 8. 1902. Geheilt.

Anamnese: Vor 9 Wochen erkrankte Pat. plötzlich mit heftigen Schmerzen in der Magengegend unter Schüttelfrost und Fieber. Herr Dr. Klavehn teilt mit, dass er damals schon die Diagnose Cholecystitis purulenta gestellt habe. Pat. hatte mehrere Wochen lang unter Fiebererscheinungen heftige Schmerzanfälle, welche sich auf die Magengegend und die Gegend der Gallenblase lokalisierten. Daneben bestand schlechter Appetit, Erbrechen und, da sie viel Opium bekam, Stuhlverhaltung. Allmählich trat vor ca. 3 Wochen Besserung ein, indem die Schmerzanfälle nachliessen und das Fieber aufhörte. Da trat jedoch vor 4 Tagen ein erneuter sehr heftiger Kolikanfall mit hohem Fieber auf unter Erbrechen und sehr grossem Verfall der Herzkraft. Jetzt erst entschloss sich Pat., dem schon lange gegebenen Rat des Herrn Dr. Klavehn-Pabstorf zu folgen und sich behufs Operation in die Klinik bringen zu lassen.

Befund: **Sehr grosse Herzschwäche. Puls frequent, klein.** Im Abdomen rechts vom r. Leberlappen abwärts grosser handbreiter, bis über Nabelhöhe herabreichender, druckempfindlicher Tumor. Temperatur 37,8. **Fortwährend Erbrechen. Keine Blähungen.**

Kochsalzinfusion. Campherinjektionen.

28. 5. 02 37,2—38,0. Puls 104—116.

Nach kleiner Dosis Ol. Ric. Stuhlentleerung. Stuhl braun. **Puls nach mehrmaliger Kochsalzinfusion voller und kräftiger.** Geringe Druckempfindlichkeit des sonst weichen Bauches.

Befund: Grosse Resistenz in der Gallenblasengegend. Kein eigentlicher Tumor mehr fühlbar. Kein Ikterus. Urin frei.

Diagnose: Akute Eiterung in und an der Gallenblase. Steine.

Operation: 29. 5. 02 im Beisein der Herren Dr. Klavehn-Pabstorf und Prof. Dr. Stern-Philadelphia. Wellenschnitt. Zwischen Gallenblase und Perit. parietale einige lockere, spinnwebartige Verwachsungen. Leichte Lösung. Leber nicht eigentlich vergrössert, nur die über der Gallenblase liegende Partie (Riedel'scher Lappen),

Gallenblase von entzündetem Netz verdeckt. Schwierige Lösung. **Dabei stellt sich heraus, dass ein Durchbruch des Eiters in das Netz und in das Colon transversum stattgefunden hatte. Loch im Colon.** 6 Nähte. Netz überall gallig imbibiert. Gallenblase schlaff, enthält ca. 20 erbsengrosse Steine, stark entzündet. Im Cysticus ein Stein unverschiebbar, wird excidiert. Cysticotomie. 1 Naht. Vom Netz wird schliesslich noch die entzündete Partie reseciert. Ausgiebige Tamponade des Cysticusschnittes, der Colonnaht etc. Gallenblase mit Rohr versehen, wird um das Rohr vernäht (mit Unterlegung von Draht). Naht der übrigen Bauchwunde. $^3/_4$stündl. Operation. Sehr gute Chloroformnarkose.

Verlauf: 29. 5. 02. Abends 37,1.

30. 5. 02. 38,9—39,0. Puls 120—140.

Morgens schwarzes Erbrechen. Sehr kleiner und frequenter Puls. Magenspülung ergibt viel Blut. Weitere Spülungen am Mittage und Abend zeigen, dass die Blutung aufgehört hat. Der Puls ist abends besser, weniger frequent und voller. Im Laufe der Nacht wird der Puls wieder sehr frequent und klein. Magenspülung ergibt wieder Blut. 4 mal Kochsalzinfusion. Kampher subkutan.

31. 5. 02. 38,1—37,9. Puls 120—108.

Puls etwas besser. **Noch immer zeitweise etwas Blut im Magen,** klagt viel über Druck im Magen. Der Mageninhalt ist immer sehr reichlich. 4 mal Magenspülung, 4 mal Kochsalzinfusion.

1. 6. 02. 37,2—37,8. Puls 100.

Allgemeinbefinden etwas besser. Leib ist weich, wiewohl noch keine Blähungen gehen. Magendruck immer noch vorhanden.

2. 6. 02. 37,9—38,0. Puls 96—108.

Im wesentlichen unverändert. **Es wird Ol. Ricin. durch die Magensonde gelegentlich Magenspülung gegeben.** Dasselbe findet sich grösstenteils abends noch im Magen.

3. 6. 02. 38,1—38,4. Puls 112—104.

Da Pat. fortgesetzt über Druck auf den Magen klagt und nach Flüssigkeitsaufnahme immer wieder erbricht, so besteht die Absicht, die Tamponade zu entfernen. Es wird aber davon wieder Abstand genommen, da trotz reichlichster Befeuchtung die Tampons sich noch nicht lockern lassen. Mehrere Wassereinläufe fördern etwas Stuhl. Auch Blähungen gehen. Die Zunge ist feucht; der Puls ist von guter Qualität. Es wird mehrfach Kochsalzlösung subkutan gegeben und Magen gespült.

6. 6. 02. In den letzten Tagen immer etwas Stuhl nach Einläufen. Viel Druck auf den Magen. Magen jedoch meist leer, trotz reichlicher Flüssigkeitszufuhr.

Es werden heute die Tampons entfernt. Einzelne sitzen noch fest. Die meisten sind jedoch gelockert. Aus der Gallenblase fliesst trüber Schleim, aus der Wundhöhle trübes Sekret ab.

Darnach abends plötzlich sehr hohe Temperatur, kleiner frequenter Puls bis 140. 3 mal Kochsalzinfusion. Kampher. Im Laufe der Nacht erholt sich Pat. etwas.

7. 6. 02. 37,8—38,2. Puls 120.

Puls von besserer Qualität. Pat. nimmt Flüssigkeit in reichlicher Menge zu sich, ohne zu erbrechen.

8. 6. 02. 38,0—38,4. Puls 120.

Nimmt mittags etwas feste Nahrung zu sich. Abends viel Aufstossen. Im Magen ziemlich viel Inhalt.

11. 6. 02. Verbandwechsel: Wunde sieht reiner aus. Es läuft etwas Galle aus der Gallenblase.

23. 6. 02. Jeden 2.—3. Tag Verbandwechsel. Nachdem der Gallenfluss mehrere Tage völlig versiecht war, läuft jetzt wieder Galle aus der Gallenblase. Die Wundhöhle in vorzüglicher Granulation. Im Urin geringe Mengen Albumen. Leichte Ödeme der Knöchelgegend. - Zeitweise Durchfälle. Herzaktion sehr labil.

28. 6. 02. Allgemeinbefinden gut. Urin frei. Steht auf.

10. 7. 02. Verbandwechsel noch etwa alle 2 Tage nötig, weil etwas Galle fliesst.

15. 7. 02. Sehr verstärkter Gallenfluss.

28. 7. 02. Wird gegen ärztlichen Rat aus der Klinik abgeholt.

Zu Hause sehr starker Gallenfluss, der täglich 1—2 Verbandwechsel erfordert. Frau S. sucht deshalb am 12. 8. die Klinik wieder auf. Ihr Befinden ist durch den starken Gallenverlust nicht verschlechtert, sie sieht gut aus und fühlt sich wohl, nur klagt sie bisweilen über Kopfschmerz. Der Stuhl ist heller als normal, der Urin frei.

13. 8. 02. **Nach Reinigung der Wunde und Ausspülung Stöpselexperiment. Pat. klagt im Laufe des Tages über ein nicht sehr erhebliches Druckgefühl, keine Schmerzen.**

14. 8. 02. Pat. hat leidlich geschlafen. **Der Verband ist trocken.** Nachmittags Wechsel. **Herausnahme des Stöpsels, hinter diesem eine kleine Menge Galle.** Der Stuhl ist dunkler als an den Tagen vorher, der Urin frei von Gallenfarbstoff, Koliken sind nicht aufgetreten, so dass es als sicher gelten kann, dass der Choledochus frei ist. Es wird deshalb beschlossen, die Gallenfistel zu beseitigen.

Operation: 15. 8. 02. **Ablösung der Gallenblase von der Bauchwand, Resektion des narbigen verdickten Fundus.** Verschluss des Loches der Gallenblase durch 8 Nähte, die lang gelassen werden. Operation im Beisein des Herrn Dr. Klavehn-Pabstorf.

Verlauf: Gut. Anfangs etwas Chloroformerbrechen. Pat. fühlt leichten Druck im Epigastrium.

20. 8. 02. Abführen.

22. 8. 02. Verbandwechsel. Herausnahme der Tampons, Fäden und Nähte. Die Gallenblasennaht ist gut geheilt. Leichte Tamponade. Verband.

24. 8. 02. Steht auf.

28. 8. 02 Geheilt entlassen.

Epicrise: Als die Pat. kam, machte der Zustand ganz den Eindruck eines perforativen Vorgangs. Bei der Herzschwäche war an eine Operation nicht zu denken. Als sich Pat. erholt hatte, fand man die greulichsten Verwüstungen in der Bauchhöhle, und wenn auch durch die Etablierung der Colon-Gallenblasenfistel die Hauptgefahr beseitigt war, sass doch der kleine Cysticusstein so fest, dass niemals eine völlige Heilung erzielt worden wäre. So gut aber die Gallenblase in das Colon durchbricht, so leicht kann sie auch in die freie Bauchhöhle perforieren! Ich sehe aber ein, dass die Indikation, ob man in solchen Fällen operieren oder abwarten soll, sehr schwer zu stellen ist. Geht der Anfall gut vorüber, so ist die später ausgeführte Operation ungefährlicher: man operiert nicht in einem so inficierten Gebiet. Aber die Patienten können sich, wenn sie schmerzfrei sind und sich erholt haben, schwer zur Operation entschliessen. Dass man in solchen Fällen sich mit der Cystostomie, der Beseitigung des Eiters begnügt und nicht ectomiert, habe ich schon früher auseinandergesetzt. Kann man den Cysticusstein entfernen, so ist es gut, wenn nicht, so warte man ab. Es ist sehr schwer, in solchen Fällen das Richtige zu treffen. Meist wird zu viel getan, eine schonende Operation ist sehr am Platze. Die sich ausbildende Gallenfistel wurde durch die Naht beseitigt.

Nr. 76. G. E., 63 j. Amtsrat aus Klein-Rosenburg.

Aufgen.: 29. 3. 1901.

Operiert: 30. 3. 1901. Cystostomie. Gallenfistelverschluss (5. 6. 1901).

Entlassen: 13. 6. 1901. Geheilt.

Anamnese: Familienanamnese und Vorleben ohne Belang. Pat. neigte zu Durchfällen, hatte im Frühjahr immer Asthma und Bronchitis.

Mitte November 1900 erkrankte er auf einer Fahrt nach Magdeburg ganz plötzlich unter sehr heftigen Schmerzen oberhalb des Nabels. Mässiges Fieber, etwas Brechreiz, Flatus und Stuhlgang gingen nicht, Unterleib etwas aufgetrieben, in der Gallenblasengegend sah man eine etwas hervorragende Geschwulst. Herr Geh.-Rat Aufrecht diagnostizierte umschriebene Bauchfellentzündung. Unter absoluter Ruhe, Umschlägen und Morphium schwanden die Beschwerden, doch kamen in der nächsten Woche noch mehrfach kurze Schmerzanfälle, angeblich, wenn die Flatus nicht weitergingen. Ikterus war nicht da. Man dachte an Darmstenose. Im Januar war das Befinden vorzüglich, nur die Stimmung schlecht. Deshalb und wegen der alljährlich wieder-

kehrenden Bronchitis wurde dem Pat. empfohlen, nach Mentone zu gehen. Drei Tage vor der Abreise kam wieder ein sehr heftiger Anfall. Trotzdem reiste Pat., doch war die Reise schlecht, in Mentone trat wieder ein Anfall ein. Auf Rat des früher in der Klinik ebenfalls an Cholelithiasis operierten Herrn Dr. Oberländer-Dresden, den er in Mentone traf, und seines behandelnden Arztes, des Herrn Dr. Schenk-Gross-Rosenburg, entschloss Pat. sich hierherzukommen.

Befund: Schlanker, kräftig gebauter Pat. Herz gesund. Urin frei von pathol. Bestandteilen. Puls und Temperatur normal. Bronchitis. In der Gallenblasengegend eine Resistenz, die besonders in tiefer Narkose deutlich zu fühlen ist. (Carcinom?)

Diagnose: Abgelaufene Cholecystitis, Steine in der Gallenblase, augenblicklich Cysticus frei.

Operation: 30. 3. 1901. Längsschnitt im rechten musc. rect. abd. Gallenblase gross, mit Netz verwachsen, enthält Steine. Nach Lösung der Adhaesionen Cystostomie. 30 Steine in der Gallenblase. Dauer der Operation $^3/_4$ Stunde. Essiglappen auf den Mund.

31. 3. 37,7. Puls 108. Kein Erbrechen. 38,4. Puls 112.

1. 4. 38,7. Puls 118. Quälender Husten, auf der Lunge noch nichts nachzuweisen. Abends Chloral, danach Schlaf, gegen Morgen kommt dann der Husten wieder. Seitens der Operationswunde keine Erscheinungen. Zunge feucht, Leib weich, Blähungen gehen. 38,2.

2. 4. 38,0. Puls 116. Befinden wie gestern. Inf. Senegae. 37,9.

3. 4. 38,0. Puls 100. Es ist deutlich Besserung eingetreten. Der Auswurf löst sich leichter, der Husten quält weniger. Gallenfluss täglich gegen 250 gr. Der Verband ist gallig durchtränkt, Wechsel, die Tampons bleiben liegen, die Bauchwandnaht hat trotz des vielen Hustens gehalten. 37,9.

4. 4. 37,8. Puls 120. Auswurf etwas bluthaltig. In der Nacht viel Husten und quälende Blähungen. Abführen. Inf. fol. Digital.

5. 4. 38,0. Puls 120. Husten weniger, auch die Blähungen quälen weniger. Guter Schlaf. 38,0.

6. 4. 37,5. Puls 108. Pat. hat gut geschlafen, hustet noch etwas. Wechsel des Verbandes bis auf die tiefsten Schichten. Nachmittags kurz nach 2 Uhr, bei einem sehr heftigen Hustenanfall, hat Pat. das Gefühl, dass ihm etwas in der Wunde gerissen sei. Sofort Verband-Wechsel in Chloroform-Narkose. **Fast das ganze Netz und ein Teil des Dickdarms liegen ausserhalb der Bauchhöhle unter dem Verbande. Die unterhalb der eingenähten Gallenblase durch Peritoneum und Fascie gelegten Nähte sind ausgerissen. Die vorgefallenen Teile werden mit Kochsalzwasser abgewaschen und mit Gaze zurückgebracht. Die Tampons und Nähte, auch die die Gallenblase festhaltenden, werden entfernt, die Bauchhöhle bleibt offen, es wird mit Silbergaze tamponiert. Die Wunde wird mit starken Heftpflasterstreifen zusammengezogen.** Verband. Essiglappen auf den Mund. Abends 37,8. Puls 108.

7. 4. 38,4. Puls 108. Erbrechen ist nicht dagewesen, auch der Husten hat sich bis heute morgen noch nicht wieder eingestellt.

Kollern im Leibe, auch Blähungen sind gegangen. Die Nacht war leidlich, heute früh etwas Schmerzen in der Wunde. Mässiger Gallenfluss. 38,5.

8. 4. 38,6. Puls 100. Gutes Befinden, nur noch etwas Husten. Pat. fängt an zu essen. Blähungen im Gang, Leib weich, Zunge feucht. 38,5.

9. 4. 38,0. Puls 96. Wohlbefinden. 38,3.

10. 4. 38,7. Puls 100. Der Husten ist leicht und löst. 37,8.

11. 4. 37,9. Puls 96. Sputum nicht mehr pneumonisch. 38,0. Verbandwechsel.

14. 4. 37,5. Puls 98. Verband trocken. Es fliessen ca. 200 gr. Galle täglich. Allgemeinbefinden gut. Husten nicht mehr als vor der Operation. Sputum schleimig. Appetit gut.

21. 4. Pat. soll heute zum 1. Male aufstehen. Bei völligem Wohlbefinden wird der Versuch gemacht. **Als er einen Augenblick neben dem Bett gestanden hat, fällt er plötzlich zurück. Starke Atemnot, Atmung beschleunigt, mühsam, Gesicht cyanotisch, Augen starr, Bewusstsein klar, Puls 120, anfangs regelmässig, später unregelmässig und von wechselnder Stärke. Der Zustand höchster Atemnot geht nach Morphium-Injektion zurück, die Atmung wird ruhiger, leiser, die Cyanose schwindet, Pat. spricht ohne grosse Anstrengung, doch wird der Puls immer schlechter. Kampher-Injektionen, Strophantus, Sekt, starker Kaffee, später zwei Injektionen von Coffeïn. natrio-benzoïcum 0,2. Nachmittags noch ein ähnlicher, weniger heftiger Anfall.** Abends 37,8.

22. 4. 38,8. Puls 114. Heute morgen etwas Atemnot, deshalb Morphium 0,01, nachmittags noch einmal Coffeïn 0,2. Befinden besser als gestern, **morgens ein Ballen blutigen Auswurfs, ebenso abends. Puls kräftig, regelmässig.** Wechsel der oberen Verbandschichten. 38,3. Puls 114.

23. 4. 37,9. Puls 120. Wieder ein Ballen blutigen Auswurfs. 37,5.

24. 4. 37,3. Puls 120. **4 mal blutiger Auswurf, rechts oben leichtes Bronchialatmen.** Befinden und Appetit gut. Verband durch. Wechsel. Die Wunde verkleinert sich.

26. 4. Wohlbefinden. Abends noch etwas Morphium.

29. 4. Täglich Verbandwechsel. Heute macht Pat. den Versuch, sich im Bett aufzurichten und die Beine heraushängen zu lassen.

1. 5. Steht auf und sitzt 1 Stunde ausser Bett.

5. 5. Noch immer täglich Verbandwechsel. Geht umher.

11. 5. Verlässt die Klinik. Es fliesst noch Galle, Pat. muss täglich verbunden werden.

31. 5. **Pat. stellt sich wieder vor, der Gallenfluss dauert noch an; durch das Stöpselexperiment wird das Freisein des Choledochus festgestellt.**

4. 6. **Um die Fistel zu verschliessen, wird versucht, unter Schleich'scher Lokalanästhesie die Narbe nach oben zu spalten und die Gallenblase vom Peritoneum abzulösen. Doch ruft die Spannung in dem**

Narbengewebe so heftige Schmerzen hervor, dass dieser Versuch aufgegeben werden muss.

5. 6. **In Chloroformnarkose** (1/2 Stunde — 18 gr. Chloroform) **wird die Narbe nach oben gespalten, die Gallenblase abgelöst, die Ränder geglättet und zusammengenäht. Danach rutscht die Gallenblase etwa 2 Finger breit in die Tiefe. Tamponade. Verband.** Essiglappen auf den Mund.

Verlauf: 6. 6. Gut.

9. 6. 36,7. Puls 92. Pat. steht auf.

12. 6. Verbandwechsel, Entfernung der Fäden. Die Wundränder werden mit einem Heftpflaster zusammengezogen.

13. 6. Pat. wird heute nach Hause entlassen.

16. und 20. 6. kommt Pat. zum Verbinden zur Klinik. Galle hat sich nicht mehr gezeigt. Die Wunde ist fast geheilt.

Epicrise: Der 63jährige Pat. hatte eine „gute Natur", sonst hätte er die **Lungenembolie** nicht überwunden. Ich hatte Sorge, bei der Fistelverschliessung wieder Chloroform anzuwenden und hoffte mit Schleich'scher Lokalanästhenie auszukommen; aber ich musste den Versuch aufgeben, da die Einspritzung zu arge Schmerzen machte. Pat. war im Mai 1904 in meiner Sprechstunde: es geht ihm ausgezeichnet.

B) Die Operationen am ductus cysticus.

I. Die Cysticolithotripsie.

Nr. 77. M. H., 65 j. Hauptmannsfrau aus Erfurt.
Aufgen.: 16. 9. 1896.
Operiert: 18. 9. 1896 und 16. 10. 1896. Zweizeitige Cystostomie und Cysticolithotripsie.
Entlassen: 22. 11. 1896. Geheilt.

Anamnese: Pat., kinderlos, will aus gesunder Familie stammen und selbst stets gesund gewesen sein. Im Frühjahr 95 erkrankte sie mit heftigen Magenschmerzen und Erbrechen. Auch Ikterus stellte sich ein. Der Stuhlgang war angehalten, von brauner Farbe, nur zur Zeit des Ikterus weiss gefärbt. Der hinzugezogene Arzt konstatierte Gallensteine und schlug einen Aufenthalt in Karlsbad vor. Pat. wandte sich dorthin. Nach 6 wöchentlichem Kurgebrauch war sie von ihren Schmerzen befreit und blieb es $^3/_4$ Jahre lang. Da trat wieder ein heftiger Anfall auf. Abermals wurden die Quellen Karlsbads aufgesucht, diesmal aber mit geringerem Erfolg, denn bereits 14 Tage nach vollendeter Kur waren die alten Schmerzen in unverminderter Heftigkeit wieder da. Pat. sucht deshalb die Klinik auf.

Befund: Kleine hagere Frau. Herz- und Lungenbefund normal. Zur Zeit kein Ikterus. Die Leber ist nicht vergrössert, in der Gallenblasengegend besteht starke Druckempfindlichkeit. Kein Milztumor. Der Stuhlgang ist braun, der Urin hell gefärbt; letzterer enthält kein Eiweiss, keinen Gallenfarbstoff, keinen Zucker. Temperatur ist normal, Puls regelmässig, mittelkräftig, 74 Schläge in der Min.

Diagnose: Steine in der Gallenblase, Verwachsungen.

Operation am 18. 9. 96. Morphium-Atropin-Chloroform-Narkose. Längsschnitt im rechten Musc. rect. abdomin. Nach Eröffnung der Bauchhöhle zeigt sich die hoch oben unter der Leber liegende, kleine, geschrumpfte Gallenblase. **Bei dem Versuch, dieselbe abzutasten, setzen Puls und Atmung aus. Es gelingt, Steine in der Gallenblase zu fühlen. Pat. verträgt aber die Narkose so schlecht, dass von einem Aufsuchen der tiefen Gallengänge abgesehen wird. Die Gallenblase einzunähen, ist wegen ihrer Kleinheit und des straffen Peritoneums nicht möglich. Auch ist die Herztätigkeit derartig schwach, dass die Operation beendet werden muss. Es wird daher die uneröffnete Gallenblase rechts**

an das Peritoneum angenäht, die übrige Wunde austamponiert und zum Teil durch Naht geschlossen. Verband. Dauer der Operation ½ Stunde.

Verlauf: 19. 9. 96. Pat. hat wenig gebrochen, ist fieberfrei. Leib weich, nicht druckempfindlich.

20. 9. 96. Auf Glycerin gehen heute die ersten Blähungen ab. Pat. fühlt sich wohl. Kein Fieber.

26. 9. 96. Pat. war in der ganzen Zeit fieberfrei. Da sich nunmehr erwarten lässt, dass die Bauchhöhle vollständig abgeschlossen ist, wird heute ohne Narkose die Gallenblase eröffnet und aus ihr mehrere Steintrümmer nebst zähem Schleim entfernt. In die Fistel wird ein dünnes Rohr gelegt; darauf Verband. Galle fliesst nicht. Da bei keinem Verbandwechsel Galle fliesst, immer noch Steintrümmer ausgespült, sogar in der Tiefe mit der Sonde Steine gefühlt werden, die aber trotz aller Bemühungen von der Fistel aus nicht entfernt werden können, wird am 16. Oktober wiederum zur Operation geschritten:

Eröffnung der Bauchhöhle durch einen Längsschnitt in der Mittellinie vom Proc. xiphoid. bis zum Nabel. Die Orientierung ist durch zahlreiche Verwachsungen ausserordentlich erschwert. Mit Mühe gelingt es, den gefühlten Stein am Übergang der Gallenblase in den Duct. cysticus zu tasten, und da ein Zurückschieben unmöglich ist, wird die Cysticotomie beschlossen. **Bei der Fixation des Steines zwecks Incision geht das Concrement in Trümmer. Es handelt sich also um eine unfreiwillige Cystico-Lithotripsie. Die Trümmer werden von der Gallenblase aus entfernt, es fliesst sofort Galle.** Kein weiterer Stein mehr fühlbar. Schluss der Bauchwunde. Dauer der Operation 1 Stunde.

Verlauf: Pat. hat den Eingriff gut vertragen, fiebert nicht. Nach 10 Tagen Verbandwechsel. Die Nähte werden entfernt, reaktionslose Heilung. Im Verband Galle. **Beim Ausspülen der Gallenblase entleeren sich noch kleine Steintrümmer.**

30. 10. 96. **Heute fliesst plötzlich keine Galle mehr; aus der Fistel entleert sich Schleim.** Mit der Sonde wird kein Stein gefühlt; Einlegen eines Laminariastiftes.

31. 10. 96. Trotz der erweiterten Fistel ist kein Stein zu tasten; Verband.

22. 11. 96. Seither ist keine Galle geflossen. Pat. wird, da die Fistel sich vollständig geschlossen hat, entlassen.

Epicrise: Wahrscheinlich hat der Stein im Cysticus ein decubitales Geschwür (Lithotripsie?) gemacht, welches später geheilt zur Obliteration des Cysticus geführt hat. Jedenfalls ist die Schleimfistel versiecht, und Pat. erfreut sich, wie neuere Berichte bekunden, der besten Gesundheit.

II. Die primäre Cysticotomie (kombiniert mit Cystostomie).

Nr. 78. H. R., 46 j. Kutschersfrau aus Wegeleben.
Aufgen.: 7. 7. 1902.
Operiert: 8. 7. 1902. Cysticotomie. Cystostomie.
Entlassen: 20. 8. 1902. Geheilt.

Anamnese: In der Familie kein Gallensteinleiden. Pat. hat 9 Kinder. Sie hat zweimal Unterleibsentzündung gehabt.

Vor ca. 4 Jahren hatte sie etwa 8 Wochen lang Anfälle von Schmerzen, die, im Rücken beginnend, beiderseits herum nach vorn strahlten. Die Anfälle dauerten 1/4 bis mehrere Stunden, kamen in Pausen von einigen Stunden bis zu mehreren Tagen, besonders häufig zur Zeit der Menstruation. Pat. hatte meist Erbrechen dabei, Hitzegefühl und Schweiss.

Im vorigen Jahre hatte sie ein Lungenleiden mit viel Husten und Auswurf, sie war 1/4 Jahr krank.

Vor ca. 6 Wochen, zur Zeit der Menstruation, begannen die Anfälle wie vor 4 Jahren wieder. Zugleich wurde sie intensiv gelb, der Urin dunkel, der Stuhl war angehalten, seine Farbe heller als gewöhnlich. Die Anfälle kamen in Pausen wie früher. Seit einigen Wochen ist unter dem rechten Rippenbogen eine Geschwulst hervorgetreten, seitdem ist Pat. auch in der anfallsfreien Zeit nie ganz beschwerdefrei. Herr Dr. Rennebaum-Wegeleben riet ihr dringend zur Operation.

Befund: Frau in mittlerem Ernährungszustand, Hautfarbe leicht gelblich. Unter dem rechten Rippenbogen ist eine über faustgrosse, druckempfindliche, wenig bewegliche Geschwulst von glatter Oberfläche und praller Konsistenz sicht- und fühlbar. Urin frei von Eiweiss, Zucker und Gallenfarbstoff.

Diagnose: Akute serös-eitrige Cholecystitis calculosa, Gallenblase mit der Bauchwand bereits verwachsen.

Operation: 8. 7. 02 im Beisein des Herrn Prof. Stern-Philadelphia. Wellenschnitt, Gallenblase stark mit Bauchwand verwachsen. Vor der Lösung Aspiration von Schleim und Eiter nach Einlegung von genähten Tupfern. Stein im Hals der Gallenblase unverschiebbar. **Deshalb Cysticotomie. 6 Nähte, nur durch verdickte Serosa. Zum Cysticus kommt man erst, nachdem man die Gallenblase, die flächenhaft mit dem Duodenum verwachsen war, gelöst hatte.** Ausräumung von vielen mittelgrossen Steinen aus der Gallenblase. **Diese ist so gross und wandverdickt, dass sie sich fest in die Bauchwunde einlegt, so dass auf eine Annähung verzichtet wird. Tamponade der Cysticusnaht.** Rings um die Gallenblase feine Streifen Gaze. Dauer der Operation 1 Stunde. Choledochus frei.

Verlauf: Gut.
20. 8. 02 geheilt entlassen.

Epicrise: Die Entzündung begann vor 6 Wochen mit Ikterus. Ob ein Stein in den Choledochus geworfen wurde oder nicht, entzieht sich meiner Beurteilung. Der Ikterus lässt sich aber auch durch die sehr starke Entzündung, die am Hals der Gallenblase und am Ligamentum hepato-duodenale sich abspielte, erklären. — Eine Ectomie wäre in diesem Fall ein sehr schwerer Eingriff geworden, ich ziehe die Cystostomie und Cysticotomie in solchen Fällen vor, tamponiere aber jetzt die Cysticusnaht.

Nr. 79. A. T., 37 j. Landwirt aus Remkersleben.
Aufgen. 25. 5. 04.
Operiert: 26. 5. 04. Cysticotomie. Cystostomie.
Entlassen: 28. 6. 1904. Geheilt.

Anamnese: Herr Dr. Thümmel-Seehausen schreibt über den Patienten: „Überbringer dieses leidet seit 2 Jahren an Gallensteinkoliken, welche in den letzten Monaten ungemein häufig, bisweilen täglich in grösserer oder geringerer Stärke sich eingestellt haben. Wenngleich Steinabgang nie nachgewiesen worden ist, so besteht für mich kein Zweifel an der Diagnose, da mehrfach nach eingetretenen Koliken Ikterus der Conjunktiven und ikterisch gefärbter Urin beobachtet wurden. Die Gallenblase war meist sehr gross, deutlich fühlbar und schmerzhaft; die Schmerzhaftigkeit erstreckt sich indes oft weiter als im Bereich der Gallenblase, besonders nach der Ileocoecalgegend zu; bisweilen auch nach links zur Magengegend.

Es traten auch Schmerzen in der Nierengegend auf und verliefen scheinbar mit dem rechten Ureter, so dass das Vorhandensein von Nierensteinen in Betracht gezogen werden muss, indes ist mir diese Diagnose noch zweifelhaft. Versucht ist vielerlei, indes der Erfolg, ausser bei Morphiuminjektionen (0,03), meist gering. Karlsbader Mühlbrunnen, Sprudel, Salz. Glycerin in Vichy. Olivenöl, Massage, Kataplasmen etc.“ — Dazu ist noch zu bemerken, dass Pat. durch die schlaflosen Nächte, durch die Schmerzen und oft geringe Nahrungsaufnahme seit Beginn der Krankheit etwa 30 Pfund abgenommen hat. Früher will er stets ganz gesund gewesen sein, auch aus ganz gesunder Familie stammen. Bei den Anfällen tritt stets andauerndes Aufstossen mit Völlegefühl in der Magengegend ein, zuweilen spontanes Erbrechen, manchmal hilft Pat. durch Einführen des Fingers in den Schlund nach. In den letzten Zeiten oft 3—4 Anfälle wöchentlich, am Spätnachmittage beginnend und fast die ganze Nacht anhaltend. Hat in den letzten Monaten sehr viel Morphium, als Tropfen, Pulver und subcutan verbraucht. Vor 4 Wochen eine Schwitzkur, die aber auch nichts half.

Befund: Patient sieht stark angegriffen aus, ist nicht ikterisch. Gallenblase ist deutlich als prall gespannter, sehr schmerzhafter Tumor tastbar. Puls oft aussetzend, sonst langsam. Leber nicht vergrössert.

Diagnose: Acutes Empyem der Gallenblase.

Operation: 26. 5. Sehr gute Chloroform-Sauerstoffnarkose 35 gr. Vorher 0,02 Morphium. Wellenschnitt. Sofort kommt die nirgends verwachsene Gallenblase zum Vorschein. Sie ist prall gefüllt, Aspiration ergibt blutig gefärbten Eiter in reichlichen Mengen. Trockenlegung der Gallenblase, nachdem diese eröffnet ist. **Die an der Gallenblase entlang geführte linke Hand tastet im Hals einen grössern Stein, fest eingeklemmt und gänzlich unbeweglich. Deshalb Incision über demselben. Neben dem grossen, sehr rauhen Stein liegt noch ein zweiter erbsengrosser. Entfernung. Schnitt wird durch einfache Serosanaht (6 Nähte) geschlossen. Die Fäden bleiben lang. Gallenblase, jetzt leer, wird mit Rohr versehen und lateral am perit. parietale suspendiert. Medial wird ein Tampon auf die Cysticusnaht gelagert, die Fäden werden samt den Tampons nach aussen geleitet.** Naht der Bauchwunde. Dauer der Operation ½ Stunde.

Verlauf: Am Abend 38,8° C. Pat. bricht oft Galle.

27. 5. 38,2°—38,4. Häufig Magenspülung, weil Pat. fast alle 10 Minuten Galle bricht. Es macht den Eindruck, als ob die tamponierende Gaze sich so zwischen Cysticusnaht und Duodenum geschoben hat, dass letzteres abgedrückt wird. Puls 90—100.

28. 5. Puls morgens sehr rasch. (140—160.) Temp. 38,4° C. Campher dreimal. Danach plötzlich Atemnot und Cyanose (Embolie?). Am Abend besser.

29. 5. Pat. ist fieberfrei. Puls 90; sieht gut aus. Weiterhin guter Verlauf.

10. 6. Entfernung sämtlicher Fäden und des bis auf die Cysticusnaht geführten Tampons.

12. 5. Geringer Gallenfluss. Der letzte Cysticusfaden hat sich abgestossen.

28. 6. Geheilt entlassen. Pat. hat sich sehr erholt.

Epicrise: Ein Fall, bei dem das akute Empyem der Gallenblase leicht zu diagnostizieren war. Pat. war auf der Durchreise nach Karlsbad, sein Arzt hielt es aber für besser, dass er erst bei mir vorfrug. Solche Pat. gehören in eine chirurgische Klinik und nicht nach Karlsbad. Wegen fester Einklemmung des Steines Cysticotomie. Eine Ectomie war, da es sich um einen Mann handelte und die Gallenblase schwer infiziert war, zu gefährlich. Es genügt bei der Cysticusnaht, wenn die Fäden nur die Serosa fassen, eine gleichzeitige Tamponade ist das **sicherste** Verfahren.

Der Verlauf in den ersten Tagen deutete darauf hin, dass eine lokale Infektion zwischen Cysticusnaht und Duodenum ein-

getreten war. Ich empfehle in solchen Fällen **nicht** zu verbinden, sondern häufig den Magen zu spülen und durch Kochsalzinfusionen die Herzkraft zu heben. Am 5. Tage befand sich Pat. so wohl, „als ob nichts passiert wäre“.

Nr. 80. A. M., 37 j. Viehhändlersfrau aus Genthin.
Aufgen.: 26. 9. 1901.
Operiert: 27. 9. 1901. Cysticotomie. Cystostomie.
Entlassen: 23. 11. 1901. Geheilt.

Anamnese: Seit Frühjahr dieses Jahres, ganz unmerklich beginnend und allmählich intensiver werdend, stellten sich Beschwerden im Leibe ein. Pat. hatte das Gefühl von Völle, sie wurde zeitweise stärker um den Leib, sodass die Kleider zu eng wurden, und war viel von Blähungen geplagt. Eine eigentliche Stuhlverstopfung bestand nicht. Dagegen hatte Pat. sehr häufig und in kleinen Portionen Stuhl.

Ende Juni stellten sich abends 7 Uhr plötzlich sehr heftige, kolikartige Schmerzen im Rücken rechts ein. Nach einigen Stunden Erbrechen. Im Laufe der Nacht wurden die Schmerzen geringer. Es bestand damals gerade starke Obstipation, welche durch Klystiere behoben wurde. Pat. hatte danach ca. 8 Tage lang geringere Schmerzen, bis sich die Beschwerden wieder hoben. Der Zustand, wie vor den Anfällen, bestand jedoch weiter.

Vor ca. 3 Wochen hatte Pat. einen zweiten Anfall. Derselbe setzte abends ein, wie der erste. Die Schmerzen waren diesesmal rechts vorne unterm Rippenbogen mit Ausstrahlung nach links gegen den Magen und nach hinten gegen den Rücken. Erbrechen wie das erstemal und Nachlass im Laufe der Nacht. Die Auftreibung des Leibes in den oberen Partieen ist diesesmal stärker. Die Schmerzen haben sich seitdem nie ganz verloren. Es besteht fortwährend ein leichter Schmerz in der Gallenblasengegend.

Ikterus ist nie vorhanden gewesen.

Befund: Grosse, kräftige Frau in gutem Ernährungszustand.

Rechts unterm Rippenbogen in der Mammillarlinie deutlich sichtbare Vorwölbung von flacher Form, welche einem Tumor entspricht, der sich am Rande des rechten Musc. rect. palpieren lässt. Derselbe scheint etwa apfelgross, sehr derb, von ebener Oberfläche, ist seitlich deutlich verschieblich und folgt der Atmung. Leichte Druckempfindlichkeit. Urin frei.

Diagnose: Abgelaufene akute serös-eitrige Cholecystitis. Hydrops resp. Empyem der Gallenblase. Stein im Cysticus.

Operation: 27. 9. 01. Wellenschnitt. Gallenblase faustgross, mit Netz verwachsen, prall gespannt. Aspiration von Schleim und Eiter. Stumpfe Lösung der Verwachsungen. Grosser Stein im Halse der Gallenblase, kleiner im Cysticus. 60 erbsengrosse Steine in der Gallenblase. **Incision des Cysticus, ganz nahe am Choledochus,** dieser ganz

frei. Cysticusnaht. Tamponade. Teilweise Einnähung der Gallenblase nach Einlegen eines Gummirohrs.

Dauer der Operation $^3/_4$ Stunde.

Verlauf: 28. 9. 01. Viel Erbrechen und Aufstossen. Magenspülung. Danach besser.

30. 9. 01. Fieberfreier Verlauf. Kein Erbrechen.

1. 10. 01. Puls 128. **Plätschern bei Palpation des Magens. Vier Magenspülungen, drei Kochsalzinfusionen. Abends 140 Pulse, Temp. 38,4. Seitenlagerung. Bauchlage.**

2. 10. 01. Während der Nacht Kochsalz, Magenspülung. Morgens 140 Pulse, Temp. 38,5. Puls etwas voller und kräftiger. Subjektiv besser. Magen bei der Spülung fast frei von Inhalt.

Abends 38,1. Puls 128.

Da keine Galle floss, wurde das Rohr gekürzt, die äusseren Verbandschichten werden gewechselt. Im Laufe des Tages vier Kochsalzinfusionen, drei Magenspülungen.

3. 10. 01. Puls 112. Temp. 37,7. Morgens Kochsalz. Von weiteren Infusionen, Magenspülungen soll einstweilen abgesehen werden. Diät: Milch, Fleischbrühe, Wein. **(Die akute Magendilatation rührte vielleicht von zu starker Tamponade her.)** Weiterhin guter Verlauf.

23. 11. 01. Nach Hause geheilt entlassen.

Epicrise: Der Stein im Hals der Gallenblase liess sich funduswärts schieben, der im Cysticus sass fest. Deshalb Cysticotomie. Eine Cystectomie ist in solchen Fällen eine zu eingreifende Operation. Früher habe ich in solchen Fällen von Cysticotomie nicht tamponiert, doch möchte ich die Tamponade empfehlen; sie gibt doch grössere Sicherheit.

Nr. 81. L. B., 34 j. Malersfrau aus Hecklingen.

Aufgen.: 31. 3. 1900.

Operiert: 9. 4. 1900. Versorgung einer Gallenblasen-Pylorusfistel. Cysticotomie. Cystostomie.

Entlassen: 13. 5. 1900. Geheilt. Später wieder Beschwerden.

Anamnese: Pat. war immer gesund, insbesondere frei von Magen- und Darmbeschwerden.

Vor ca. 11 Jahren traten zum 1. Male Anfälle von Schmerzen in der Gallenblasengegend nach dem Rücken ausstrahlend auf, mit Erbrechen und Fieber, anfangs ohne, später mit Ikterus. Die Anfälle kamen ohne Zusammenhang mit der Nahrungsaufnahme anfangs bis 3 mal täglich, später seltener, und dauerten jedesmal 3 Stunden. Die Pausen zwischen den Anfällen wurden immer grösser, $^1/_4$—$^1/_2$ Jahr. Vor 5 Jahren suchte sie die Universitätsklinik in Halle auf, um sich operieren zu lassen, doch wurde ihr die Operation verweigert, da der Anfall bald gänzlich vorüberging. Seit 4 Jahren frei von Beschwerden.

Mitte März 1900 plötzlich wieder ein heftiger Anfall von Schmerzen im rechten Oberbauch und Rücken, Erbrechen, Ikterus, anfangs angeblich ohne, später mit geringem Fieber. Der Appetit war schlecht, der Stuhl angehalten. Der Anfall dauert noch an.

Auf Rat des Herrn Dr. Crampe-Hecklingen kommt sie zur Klinik.

Befund: Ziemlich kräftige Frau in mittlerem Ernährungszustand. Haut ikterisch. Pat. ist sehr schwach und hat grosse Schmerzen. Gallenblase als runder, prall gespannter Tumor am unteren Leberrand fühlbar. Grosse Druckempfindlichkeit derselben. Temperatur 38,4. Puls 100. Im Urin Gallenfarbstoff, kein Eiweiss.

Diagnose: Akute Cholecystitis.

1. 4. Der akute Anfall ist vorüber. Schmerzen, Fieber, Erbrechen sind geschwunden. Stuhl bräunlichgelb, Urin enthält noch Gallenfarbstoff. Gallenblase nicht mehr zu fühlen, noch leichte Druckempfindlichkeit dieser Gegend.

4. 4. Subj. Wohlbefinden. Der Ikterus ist völlig geschwunden.

Diagnose: Abgelaufene Cholecystitis. Steine in der Gallenblase. Augenblicklich Cysticus und Choledochus frei.

Operation: 9. 4. 1900. Wellenschnitt. Leber nicht verändert, Gallenblase geschrumpft, wandverdickt, mit Pylorus verwachsen. **Geheilte Gallenblasen-Pylorus-Fistel. Loch im Pylorus wird übernäht.** Bei der Isolierung der Gallenblase, auf deren erhebliche Schrumpfung man nicht gerechnet hatte, **wird das lig. hepato-duodenale in seiner ganzen Breite isoliert, resp. als Verwachsung zwischen Gallenblase und Pylorus aufgefasst und wäre beinahe durchschnitten worden, (Choledochus, Vena portarum, Art. hepatica), wenn nicht noch zur richtigen Zeit die unerwarteten path. anat. Veränderungen entdeckt worden wären. Pankreas in ganzer Ausdehnung verdickt (Kopf, Körper und Schwanz gleichmässig), sieht aus wie ein Maiskolben und fühlt sich sehr hart an.** (Pankreatitis chron. interst.) Im Cysticus ein kleiner Stein tastbar. Cysticotomie. Cystostomie. Geringe Tamponade auf den Cysticusschnitt. Bauchnaht nach Spencer-Wells. Dauer der Operation ca. 1 Stunde.

Verlauf: Gut.

10. 4. 37,4. Puls 88. Urin spontan, Kollern im Leib. 37,4.

Gänzlich fieberfreier Verlauf. Geringer Gallenfluss.

23. 4. Entfernung der Tampons. Der genähte Teil der Wunde ist per primam verheilt.

3. 5. Steht auf. Gallenfluss hat aufgehört.

13. 5. Geheilt entlassen. Soll nach neueren Nachrichten wieder Beschwerden haben, was bei der Allgemeinerkrankung des Pankreas nicht auffallend ist.

Epicrise: Die ursprüngliche Affektion war die Cholecystitis calculosa. Es ist dann zu einem Durchbruch in den Pylorus gekommen. Von hier aus wurde die Infektion im Gallensystem resp. Pankreas unterhalten, daher die Pankreatitis chron.

interst. Der Befund bei Einlieferung in die Klinik hat sich deshalb so rasch geändert, weil zu dieser Zeit die Infektion erlosch, das geschwollene Pankreas, die entzündete Gallenblase etc. sich zurückbildeten. Eine Ectomie habe ich damals nicht vorgenommen, weil ich die Entstehung einer kompleten Gallenfistel fürchtete (Druck des Pankreaskopfes auf den Choledochus). Doch ist diese Sorge, wie ich mich an späteren Fällen überzeugen konnte, fast unnötig.

Neue auftretende Beschwerden in solchen Fällen sind natürlich nicht als „Recidive“ aufzufassen; nicht von Seiten des Gallensystems kommen die Rückfälle, sondern von Seiten des Pankreas. Einstweilen sind wir gegen entzündliche Affektionen des Pankreas noch ziemlich machtlos, doch scheint eine gründliche Beseitigung des Galleninfekts durch Cystostomie, besser noch durch Hepaticusdrainage, auf die Pankreatitis einen günstigen Einfluss auszuüben.

Nr. 82. A. D., 44 j. Postmeister aus Braunlage.

Aufgen.: 19. 1. 1897.

Operiert: 21. 1. 1897. Cysticotomie. Cystostomie. Incision eines Gallenblasendivertikels.

Entlassen: 2. 3. 1897. Geheilt.

Anamnese: Pat. will seit dem Jahre 1875 an Magenbeschwerden leiden; dieselben stellten sich besonders nach dem Genuss fetter Speisen ein. Erbrechen und eigentliche Magenkrämpfe traten erst im Jahre 1883 auf. Der Stuhlgang wurde damals unregelmässig, ausserdem bestand Druckschmerz in der Gallenblasengegend. Da Medizin ihm keine Linderung brachte, suchte er die verschiedensten Heilanstalten auf. Zunächst wurde er im Jahre 1884 in Kaltwasserheilanstalten zu Lauterberg und Thale behandelt. Kein Erfolg, daher ging Pat. 1885 nach Karlsbad. Eine dort durchgemachte 4 wöchentliche Kur brachte ihm Linderung, aber nur auf 6 Wochen, dann erneuter heftiger Anfall. In den folgenden 5 Jahren erfolgten noch mehrere typische Koliken in ganz verschiedenen Zeiträumen. Das Gefühl von Vollsein will er nie recht losgeworden sein. 1890 besuchte er eine Naturheilanstalt in Berlin ohne Erfolg, 1892 machte er in Chemnitz eine Kneippkur durch mit demselben Resultat, 1896 wurde er 4 Wochen lang von einem „physiologischen Chemiker“ mit „Schwefel-Kalk-Eisenpräparaten“ behandelt. Nach dieser Kur will Pat. 3 Monate schmerzfrei gewesen sein. Ende Dezember 1896 wieder heftiger Anfall, Pat. entschloss sich daher zur Operation. Während der Anfälle soll immer leichter Ikterus bestanden haben. Der Stuhlgang war dann tonfarben, der Urin bierbraun.

Befund: Grosser, kräftig gebauter Mann. Kein Ikterus. Herz- und Lungenbefund normal. In der Gallenblasengegend ein hühnereigrosser Tumor zu tasten, der sich mit der Atmung verschiebt. Der Tumor hat glatte Oberfläche und ist von prall-elastischer Konsistenz; seine untere Grenze steht zwei Finger breit oberhalb des Nabels, die obere Grenze geht in die Leberdämpfung über. Über dem Tumor gedämpft tympanitischer Schall. Milz und Leber nicht vergrössert. Der Stuhlgang ist braun gefärbt, ebenso der Urin; letzterer enthält Spuren von Gallenfarbstoff, aber kein Eiweiss, keinen Zucker. Kein Fieber, Puls regelmässig, kräftig, 84 Schläge in der Min.

Diagnose: Chron. Cholecystitis, Stein im Cysticus.

Operation am 21. 1. 97. Morphium-Atropin-Chloroformnarkose. Längsschnitt im rechten Musc. rect. abdomin. vom Rippenbogen nach abwärts bis zur Höhe des Nabels. Eröffnung der Bauchhöhle, sofort zeigt sich die prall gefüllte Gallenblase; sie ist mit Netz und Duodenum verwachsen. Die Verwachsungen werden gelöst, darauf Punktion der Gallenblase. Es entleeren sich 70 ccm. reiner Schleim. Nachdem die Punktionsöffnung durch eine etwa 1½ cm. lange Incision erweitert ist, gelingt es, mit der Kornzange etwa 8 haselnussgrosse Steine zu entfernen. **Am Gallenblasenhals sind zwei Divertikel ausgebildet, in welchen 2 Steine liegen. Es ist unmöglich, dieselben in die eigentliche Gallenblase zu schieben, daher wird auf sie eingeschnitten, dann werden sie extrahiert. Im Cysticus wird ein etwa bohnengrosser Stein gefühlt; derselbe sitzt so fest der Wand dieses Ganges an, dass er ebenfalls nur durch Incision des Cysticus entfernt werden kann. Beide Incisionswunden werden durch Nähte geschlossen.** Nachdem man sich teils durch Sondierung, teils durch Abtastung überzeugt hat, dass keine Steine mehr zu fühlen sind, wird die Gallenblase an das Peritoneum parietale angenäht; darauf teilweiser Verschluss der Bauchwunde. Einlegen eines dicken Schlauches in die Gallenblase. Verband. Dauer der Operation 1½ Stunde.

Verlauf: Völlig fieberfrei. Pat. hat nicht erbrochen, Blähungen gehen nach 48 Stunden ab. Puls kräftig, 80 Schläge in der Minute. Doch ist nie Galle, sondern immer nur Schleim geflossen. Die bei jedem Verbandwechsel vorgenommenen Sondierungen der Gallenblase wiesen nie einen Stein nach. **Es wird daher angenommen, dass der Cysticus verschwollen oder obliteriert ist. Die Wundheilung schreitet mehr und mehr fort, die Schleimfistel schliesst sich, so dass Pat. am 2. 3. 97 geheilt entlassen werden kann. Pat. fühlt sich immer wohl, so dass eine Obliteration des Ductus cysticus und der Gallenblase angenommen werden muss.**

Epicrise: Ich würde jetzt — 7 Jahre später — durch den Wellenschnitt das Gallensystem mir ordentlich zugänglich machen und die ganze Gallenblase exstirpieren. Aber man sieht, dass man auch mit der wesentlich einfacheren Cystostomie aus-

kommt und einen vollen Erfolg erzielt, denn Pat. ist, wie ich erst kürzlich erfuhr, ganz gesund geblieben.

III. Die sekundäre Cysticotomie.

Nr. 83. B. St., 33 j. Banquiersfrau aus Unna, Westfalen.

Aufgen.: 1. 12. 1903.

Operiert: 4. 12. 1903. I. Eröffnung der mit der Bauchwand verwachsenen, vereiterten Gallenblase. II. Sekundäre Cysticotomie. 10. 1. 1904.

Entlassen: 7. 2. 1904. Geheilt.

Anamnese: Pat. ist verheiratet, hat 3 gesunde Kinder. Das jüngste Kind ist 6 Monate alt. Menses regelmässig.

In der Familie der Mutter vermutlich auch Gallensteinkrankheiten.

Pat. ist immer gesund gewesen bis vor 3 Wochen, doch hat früher ab und zu mal ganz leichtes Magendrücken bestanden.

Vor 3 Wochen plötzlich sehr heftige Kolikschmerzen, die von der Magengrube aus beiderseits in den Rücken ausstrahlten und 5 Tage lang bald schwächer, bald stärker auftraten. Am ersten Tage einmal Erbrechen. Es bildete sich eine Anschwellung der Gallenblase aus. 3 Tage nach dem Anfall leichter Schüttelfrost, Fieber bis 38,8 (1½ Tage dauernd). Keine Gelbsucht, doch war der Stuhl, der sonst regelmässig und gut gefärbt war, angeblich einmal weiss. Steine im Stuhl nicht gefunden. Appetit schlecht, starke Abmagerung. Urin dunkel, in demselben kein Zucker, kein Eiweiss, aber Gallenfarbstoff. Pat. fühlt sich dann wieder wohler, doch bestand Druck in der Gallenblasengegend, öfters Aufstossen. Während der Anfälle und nachher ab und zu abends Morphium (subcutan und als Zäpfchen).

Herr Dr. Bierbaum-Unna, der eitrige Cholecystitis diagnostizierte, zog Mitte November Prof. Kehr zu einer Konsultation zu. Damals bestand bereits Tumor der Gallenblase, doch wurde von sofortiger Operation abgesehen, da eine Rückbildung zu erhoffen war. Da diese nicht eintrat, Transport nach Halberstadt.

Befund: Grosser, wenig beweglicher, etwas schmerzhafter Tumor der Gallenblase. Kein Ikterus. Temp. 38,5. Etwas Erbrechen. Im Urin etwas Albumen.

Diagnose: Empyem der Gallenblase; diese wahrscheinlich schon mit den Bauchdecken verwachsen.

Operation: 4. 12. 03 in Gegenwart des Herrn Dr. Bierbaum. Incision. **Gallenblase mit Perit. pariet. verwachsen, enthält Eiter und einige Steine. Extraperitoneale Eröffnung. Von einer Revision des Cysticus wird abgesehen.** Einige Nähte. Dauer der Operation ½ Stunde. 18 gr. Chloroform. Gute Sauerstoff-Chloroformnarkose.

Verlauf: 5. 12. 03. Galle läuft ziemlich reichlich, ist fast klar.

7. 12 03. Galle läuft weniger, ist ziemlich trübe. Temp. gestern Abend 38,2, heute Früh 38,2, abends 38,6.

8. 12. 03. Temp. morgens 37,7, abends 37,7. Pat. führt ab.

10. 12. 03. Entfernung des Rohres und der Tampons. **Ausspülung der Gallenblase, wobei 3 kirschgrosse, 3 kleinere und eine Anzahl ganz kleine Steine herausgespült werden.** Wunde sieht sehr gut aus. Gekürztes Rohr in die Gallenblase.

11. 12. 03. Verband etwas durch.

13. 12. 03. Verbandwechsel. Nur wenig Sekret im Verband, keine Galle. Ausspülung der Gallenblase, keine Steine herausgespült. Entfernung sämtlicher Nähte.

30. 12. 03. Einlegen eines Laminariastiftes in die stark verengte Gallenblasenöffnung. Nachts Morphium.

31. 12. 03. Stift entfernt, Öffnung bis zu Fingerstärke erweitert; Ausspülung und Sondierung, die bis in den Hals der Gallenblase sich ausführen lässt, lässt keinen Stein auffinden. **Eingiessen von Öl in die Gallenblase,** leichte Tamponade derselben.

1. 1. 04. Keine Änderung. **Nochmaliges Anfüllen der Gallenblase mit Öl** und leichte Tamponade derselben.

2. 1. 04. Heute ein langer Laminariastift bis in den Gallenblasenhals eingelegt.

3. 1. 04. In der Nacht zu heute wegen Schmerzen Morphium. Beim Verbandwechsel Stift gut gequollen, es ist aber mit der Sonde kein Stein zu fühlen. Ausspülung der Gallenblase. Verband.

7. 1. 04. Täglich noch Ausspülung und Sondierung durch die sehr enge Fistel. **Merkwürdigerweise glaubt man heute beim Ausspülen mit dem Spülkatheter deutlich einen Stein zu sondieren. Es stellt sich aber heraus, dass der klingende Ton beim Heraustreiben von Luftblasen durch den Spülkatheter in die Gallenblase entsteht.**

Da alle Bemühungen, den verschliessenden Stein herauszubefördern, umsonst sind:

II. Operation am 10. 1. 04. in Gegenwart der Herren Dr. Bierbaum-Unna und Dr. Pagenstecher-Mexico. **Längsschnitt in der Mittellinie vom proc. xiphoideus bis zum Nabel. Die Gallenblasenfistel war vorher mit dem scharfen Löffel ausgekratzt, ausgespült und tamponiert worden. Provisorischer Verschluss der Fistel durch eine Sutur, die medial und lateral von der Fistel durch die Haut geht. Im Hals der Gallenblase ein haselnussgrosser Stein, völlig unverschieblich. Deshalb Cysticotomie. Gallenblase ist mit Duodenum sehr fest verwachsen, Lösung. Naht der Cysticusincision durch 5 feine Seidensuturen, die lang bleiben. Cysticus ist sehr eng, nur für feine Sonde passierbar. 2 Tampons, lateral und medial von der Cysticusincision.** Rohr in die Gallenblase. Schluss der Bauchwunde. Dauer der Operation 1 Stunde. (45 gr. Chloroform.) Gute Sauerstoff-Chloroformnarkose. Der Stein ist sehr hart und rauh, haselnussgross.

Verlauf: Normal.

11. 1. 04. Es ist etwas Galle gelaufen durchs Rohr.

15. 1. 04. Verbandwechsel. Entfernung des in der Gallenblase liegenden Rohres, Ausspülung der Gallenblase. Durchs Rohr war täglich nur sehr wenig Galle gelaufen.

17. 1. 04. Leichte Temperatursteigerungen 38,0—38,4°. Verbandwechsel. Entfernung der Tampons und einzelner Nähte im oberen Wundteil

18. 1. 04. Temp. morgens 38,1, abends 38,8. Verbandwechsel. Im unteren Teil der Wunde eine leichte Fadeneiterung. Appetit schlecht.

19. 1. 04. Temp. morgens 37,6, abends 38,1. Schmerzen am unteren Teil der Wunde. Reichlich Stuhl.

20. 1. 04. Temp. morgens 38,0, abends 38,3°. Verbandwechsel, Entfernung sämtlicher Nähte. Einige Fäden im unteren Wundteil haben etwas geeitert. Zwischen dem unteren Teil der Wunde und der alten Fistel eine sich bretthart anfühlende, wie ein Polster sich vorwölbende Anschwellung. Viel Schmerzen am unteren Teil der Wunde. Sehr schlechter Appetit. Nachmittags einmal reichliches Erbrechen. Im Verband etwas Galle.

21. 1. 04. Temp. morgens 37,8, abends 38,0. Noch viel Schmerzen. Vormittags und abends reichliches, galliges Erbrechen. Viel saures Aufstossen. Verbandwechsel. Befund unverändert.

22. 1. 04. Temp. normal. Schmerzen geringer. Kein Erbrechen mehr. Verbandwechsel. Stichkanäle secernieren nicht mehr. Die harte Anschwellung zwischen alter Fistel und unterem Wundteil geht zurück. Stuhl nach Einlauf. Im Verband ziemlich viel Galle.

24. 1. 04. Heute einmal Erbrechen von etwas Galle und Flüssigkeit. Etwas Magendruck. Anschwellung neben der unteren Wunde völlig geschwunden.

26. 1. 04. Kein Erbrechen mehr. Stuhl nach Einlauf. Pat. steht auf. Bei der Anschwellung neben der unteren Wunde hat es sich offenbar um eine entzündliche Infiltration der Bauchmuskeln und des Peritoneum parietale gehandelt, welche einen Reiz auf den Magen ausgeübt hat. Letzte lange Fäden entfernt. Keine Galle mehr im Verband.

30. 1. 04. Keine Tamponade des Wundtrichters mehr. Befinden gut.

7. 2. 04. Beide Wundtrichter durch Granulationen geschlossen. Pat. wird als geheilt entlassen.

Epicrise: Es handelte sich um eine akute serös-eitrige Cholecystitis, bei der ich operiere, wenn die Erscheinungen sich nicht gleichmässig zurückbilden. In solchen Fällen die Gallenblase herauszunehmen, dürfte nicht nur schwer fallen, sondern auch für den Pat. von grosser Gefahr sein. Ich habe den Eiter entfernt, ohne die Bauchhöhle zu eröffnen: damit ist meiner Indikation Genüge getan. Die Steinentfernung erfolgt während der Nachbehand-

Fig. 7.

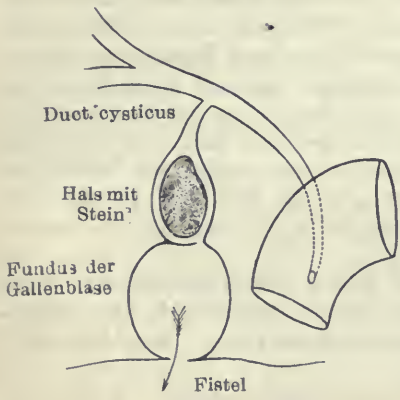

lung oder durch sekundäre Operation. Diese bestand in der Cysticotomie, da die Ectomie sehr eingreifend gewesen wäre. **Zwischen Fundus und Hals der Gallenblase bestand eine starke Einschnürung, wodurch es erklärlich wird, dass man den Stein nicht sondieren konnte.** (Siehe Fig. 7.)

IV. Die Cysticectomie

(die Excision des ductus cysticus).

Nr. 84. H. Sp., 31 j. Kaufmannsfrau aus Rathenow.
Aufgen.: 24. 9. 1901.
Operiert: 26. 9. 1901. Ectomie. Cysticectomie.
Entlassen: 29. 10. 1901. Geheilt.

Anamnese: Im Winter 1892—93 hatte Pat. im Wochenbett einen 14 Tage lang dauernden, sehr schweren Anfall von Schmerzen in der Gallenblasengegend, die zum Rücken und den Schultern ausstrahlten. Kein Erbrechen, kein Fieber, kein Ikterus. Dagegen war der Urin dunkel, im Stuhl wurden Steinchen gefunden, Entfärbung desselben wurde nicht beobachtet. Die Anfälle wiederholten sich in kurzen Pausen. Mai 1893 Karlsbad, danach Ruhe.

Im Winter 1894—95 begannen die Anfälle wieder, deshalb im Sommer 1895 Karlsbad, danach wieder Ruhe, zur Vorsicht ging Pat. im Sommer 1896 noch einmal nach Karlsbad. Sie war anfallsfrei bis vor ca. 1 Jahr.

Im Herbst und Winter 1900—01, etwa alle 4 Wochen, vor Eintritt der Periode, ein kurzer Schmerzanfall. Pat. achtete anfangs nicht weiter darauf, Juli 1901 ging sie nach Karlsbad, wo sie zwei derartige Anfälle hatte, ungefähr 4 Wochen nach der Rückkehr Anfang September ein sehr heftiger, 5 Tage dauernder Anfall mit folgendem Ikterus, ein zweiter vor 8 Tagen.

Die Schmerzen sind genau wie beim ersten Anfall vor 8 Jahren, nur heftiger, Fieber hat Pat. nicht gehabt, Erbrechen soll nur nach Morphium eingetreten sein, sonst nur Würgen und Aufstossen, Ikterus nur einmal vor ca. 14 Tagen. Der Urin war jedesmal dunkelbraun, im Stuhl wurden mehrmals Steinchen gefunden, bei jedem Anfall soll die Gallenblase als praller Tumor zu fühlen gewesen sein. Der Stuhl war immer angehalten, der Appetit ausserhalb der Anfälle gut, keine Abmagerung.

Auf Anraten ihres Hausarztes, des Herrn Dr. Grunert-Rathenow, entschliesst sich Pat. zur Operation.

Befund: Mittelgrosse Frau in gutem Ernährungszustand. Herz und Lungen gesund. Puls und Temperatur normal. Urin frei. Gallenblasengegend etwas druckempfindlich. Kein Tumor, keine Lebervergrösserung.

Diagnose: Chronisch-recidivierende Cholecystitis.

Operation: 26. 9. 01. Wellenschnitt. Leber normal. Gallenblase gross, prall gespannt. Am Cysticus viele Verwachsungen mit Duodenum. Nach deren Lösung teils stumpf, teils mit der Cooperschen Schere lässt sich der Cysticus gut isolieren. In ihm 2 kleine, unverschiebliche Steine. Excision der Gallenblase. **In dem zurückgebliebenen Cysticusstumpf fühlt man noch 2 kleine Steine. Cysticectomie bis an den Choledochus heran.** Dieser frei. Tamponade. Naht. Verband. Dauer der Operation 35 Min. In der chronisch entzündeten Gallenblase trübe Galle und 16 kleine Steine.

Verlauf: Normal.

29. 10. 01. Wunde noch an kleiner Stelle offen. Kleiner, gut granulierender Trichter. Entlassen. Will sich zu Hause von Herrn Dr. Grunert weiter verbinden lassen. Befinden der Pat. ist tadellos.

Epicrise: Macht man in einem solchen Falle eine Cystostomie, so bleiben gewöhnlich die Steine im Cysticus zurück. Beim Ausspülen der Gallenblase können sie in den Choledochus geraten, dann entstehen komplete Gallenfisteln resp. Recidive. Für die Kuhn'sche Durchspülung der Gallengänge kann ich mich nicht recht begeistern. Nach meinen Erfahrungen fängt sich die Spülflüssigkeit meist im Hals der Gallenblase und kommt gar nicht in die Gänge hinein. Man treibt leicht infektiöse Keime in die Tiefe, und Kuhn selbst berichtet über Fälle, die nach der Ausspülung hohe Temperaturen bekamen. Kuhn ist ein Freund der Cystostomie, er beweist mir damit, dass seine Erfahrungen noch nicht umfassend genug sind. Er wird mit der Zeit schon der Ectomie den Vorzug geben und dann braucht er seine Spülerei, die in vielen Fällen eine „Spielerei" ist, nicht mehr. Die Gallengänge nach erfolgter Ectomie von der Choledochusincision aus auszuspülen, das ist allerdings ein sehr nützliches Beginnen. Die Cysticectomie verdient eigentlich nicht als besondere Operationsmethode aufgestellt zu werden, da jede Ectomie zugleich in einer Excision des ductus cysticus bestehen soll, um eine gründliche Entfernung aller Steine zu garantieren und um der Neubildung eines Gallenreservoirs vorzubeugen.

Nr. 85. F. E., 68j. Majorswitwe aus Oeynhausen.

Aufgen.: 18. 6. 1904.

Operiert: 21. 6. 1904. Ectomie. Cysticectomie. Hepatopexie.

Noch in Behandlung.

Anamnese. Pat. hat 5 normale Geburten durchgemacht. Vater, der viel an Gallensteinkoliken litt, ist an Lungenentzündung gestorben.

Ein Bruder starb mit 45 Jahren an Gallensteinen. Ein Bruder ist „magenleidend“ und besucht seit 3 Jahren Karlsbad.

Als Kind hatte Pat. eine Lungenentzündung, bald danach Typhus, später Flecktyphus. Pat. hat sehr viel an rheumatischen Beschwerden gelitten, besonders viel an Hexenschuss. Seit einigen Jahren Ischias, die besonders hochgradig im Jahre 1903 auftrat. Von dieser hat sie jetzt noch ab und zu leichte Beschwerden, dumpfes Druckgefühl längs des Nervenstammes. Pat. war viel nervös, hatte oft Anfälle von Herzschwäche mit Aussetzen des Pulses, viel Ohnmachten und Schwindelanfälle. Vor 3 Jahren wurde ein kleines Cancroid der Mundgegend operativ beseitigt. In den letzten Jahren oft Influenza. Magenkrämpfe hat sie nie gehabt; ihr jetziges Leiden datiert vielleicht schon einige Jahre zurück, seit welcher Zeit sie zuweilen einen ausstrahlenden Schmerz in der Brust und Lebergegend hatte und im Bette nicht auf der rechten Seite liegen konnte. Pat. hat stets an Verstopfung gelitten, hilft seit Jahren dem Stuhlgang mit Rhabarberpillen nach; dagegen soll der Magen immer gut funktioniert haben. Der Schlaf ist schon seit längerer Zeit schlecht, Pat. hat viel Schlafmittel genommen. Im September 1903, während sie an Ischias zu Bette lag, spürte sie plötzlich krampfartige Schmerzen, die sich vom Magen zur Brust und zum Rücken hinzogen. Der Arzt dachte an Darmentzündung, es fand sich bei der Untersuchung der Leib sehr schmerzhaft und eine verhärtete Stelle in der Gallenblasengegend. Dabei bestand Fieber. Es wurden Abführmittel gegeben, Eisblase aufgelegt und Morphiumtropfen verordnet. In der Nacht liessen die Schmerzen dann nach. Seitdem besteht ein ununterbrochener leiser Schmerz in der Gallenblasengegend, der manchmal in seiner Intensität wechselt. Nie Ikterus, keine Stuhl- oder Urinentfärbung. Herr Dr. Wegele-Königsborn schickt die Pat. zur Operation. Ein Arzt hatte geglaubt, einen faustgrossen Stein in der Gallenblase fühlen zu können.

Befund: Abgemagerte Frau, grosser, sehr druckempfindlicher Tumor der Gallenblase. Kein Ikterus, Urin frei.

Diagnose: Hydrops event. Empyem der Gallenblase. (Carcinom am ductus cysticus?)

Operation: 21. 6. 1904. Gute Sauerstoff-Chloroformnarkose 1 Std. (40 gr.) Wellenschnitt. Gallenblase faustgross, gespannt, mit Colon und Netz locker verwachsen. Trennung mit Schere. 4 Unterbindungen des blutenden Netzes. **Gallenblase lässt sich herauswälzen, wird über einer Schale angestochen, doch lässt es sich nicht vermeiden, dass etwas Eiter über die Bauchdecken resp. über die untergelegten Tampons fliesst.** Sehr viel Eiter in der Gallenblase. Nach gründlicher Reinigung des beschmutzten Gebietes Abklemmung der Gallenblasenincision. Leichte Ectomie. Hals der Gallenblase ist mit Duodenum u. lig. hepato-duodenale locker verwachsen, enthält einen walnussgrossen Stein. **Nach Isolierung Abbindung des sehr dünnen, langen Cysticus. Dieser wird bis zum Choledochus frei präpariert und dicht am Choledochus abgeschnitten.** 2 Tampons. Leberbett blutet lebhaft. 2 Suturen. Dauer der Operation $^3/_4$ Stunde.

Die Gallenblase ist sehr gross, zeigt aufgeschnitten im Fundus zahlreiche Blutaustritte und Ulcera, im Hals ein decubitales Geschwür. Cysticus zart und eng. Der Stein sitzt im Hals sehr fest eingeklemmt.

Die mikroskopische Untersuchung ergibt starke Hypertrophie der Muskulatur. An der Innenfläche Buckel von Granulationsgewebe mit Epitheleinstülpungen. In den äussern Schichten kleinzellige Infiltration, teilweise zeigt sich die Muskelwand ersetzt durch narbiges Gewebe; daneben sieht man aber doch auch gut erhaltene Schleimhaut, die an einzelnen Stellen ziemlich starke drüsenähnliche Wucherung des Oberflächenepithels zeigt. Diese Stellen erscheinen vielfach zu Gruppen angeordnet.

Verlauf: Fieberfrei.

24. 6. Verband von Galle durchtränkt, riecht etwas; deshalb Wechsel der oberflächlichen Verbandschichten.

4. 7. Entfernung der Tampons, sämtlicher Fäden. Wunde in bester Verfassung. Allgemeinbefinden ausgezeichnet.

Epicrise: Ein Arzt will einen faustgrossen Stein gefühlt haben: er hat die empyematöse Gallenblase gefühlt, der hoch im Hals sitzende Stein war der Palpation nicht zugänglich. — **Ich habe den Eiter durch Incision entfernt; es ist besser, denselben zu aspirieren. Die Asepsis wird so besser gewahrt.** — Der Stein sass im geschwürig veränderten Hals der Gallenblase. Der Cysticus selbst war sehr eng und normal, enthielt klare Galle.

Nr. 86. M. S., 41 j. Kaufmannsfrau aus Wernigerode.
Aufgen.: 21. 6. 04.
Operiert: 23. 6. 04. Ectomie. Cysticectomie.
Noch in Behandlung.

Anamnese: Eine Schwester der Pat. hat an Gallensteinen gelitten.

Pat. hat mit 17 Jahren Typhus überstanden. Vor 12 Jahren litt sie an krampfartigen Zuckungen in der rechten Seite des Leibes, deren Ursache nicht festgestellt werden konnte. Sonst war sie immer gesund.

Vor 1½ Jahren erkrankte Pat. an einer Neuralgie in der rechten Schulter. 3 Wochen später bekam sie eine linksseitige Rippenfellentzündung. Zugleich zogen die Schmerzen in der rechten Schulter nach dem Kreuz hin herunter. Eines Nachts trat dann plötzlich ein heftiger Anfall von krampfartigen Schmerzen in der Lebergegend und besonders der Gegend der Gallenblase auf, dabei Erbrechen, kalter Schweiss. Pat. war eine kurze Zeit bewusstlos. Dieser erste Anfall im Februar 1903 dauerte 1½ Stunden.

Seitdem traten anfangs alle Monate, später seltener die gleichen Anfälle auf. In den Zwischenzeiten fühlte sich Pat. völlig wohl. Mai/Juni 1903 Kur in Karlsbad. Danach kein Anfall bis November 1903, dann wieder neue Anfälle in Zwischenräumen von 6—8 Wochen. Im Februar 1904 Kur bei einem Homoeopathen in Berlin.

Anfang April 1904 bekam Pat. ein um die andere Nacht regelmässig ziemlich heftige Koliken. Mai 1904 Kur in Karlsbad. Dort wurden die Anfälle schlimmer und dauerten länger. Nach den Anfällen fühlte sich Pat. verhältnismässig wohl. Nach der Rückkehr von Karlsbad vor 10 Tagen stellten sich in der letzten Woche wieder alle 2 Nächte Koliken ein.

Gelbsucht ist nie vorhanden gewesen. Appetit ist mässig. Körpergewicht hat erheblich abgenommen. Stuhl ist seit der Karlsbader Kur regelmässig. Ein Arzt in Karlsbad diagnostizierte nervöse Leberkolik. Herr Dr. Fink-Karlsbad riet wegen Gallensteinleidens zur Operation.

Befund: Elend aussehende Frau ohne Ikterus. Gurkenförmiger, schmerzhafter Tumor der Gallenblase leicht tastbar, Leber in toto nicht vergrössert, rechter Leberlappen steht etwas tief. Urin frei.

Diagnose: Chronische Cholecystitis.

Nach 2 mal Ricinus wird der Gallenblasentumor weniger empfindlich; er ist nicht mehr so prall gespannt wie beim Eintritt in die Klinik.

Operation: 23. 6. 04. Gute Sauerstoff-Chloroformnarkose. 50 Min. (30 gr. Chloroform). Wellenschnitt. Gallenblase gross, wandverdickt, am Fundus mit Netz, am Hals, in dem ein grosser Stein steckt, mit Duodenum verwachsen. Lösung. Leichte Ectomie. **Der Cysticus wird bis an den Choledochus heran gespalten, um sicher zu sein, dass er frei von Steinen ist. Das ist der Fall. Dicht am Choledochus quere Durchschneidung der Cysticusschleimhaut und Entfernung des Cysticus. 2 Suturen blutender Gefässe.** 2 Suturen am Leberbett (darunter Draht). 2 Tampons. Dauer der Operation 35 Min.

Die excidierte Gallenblase enthält leimartige dicke Galle, ganz zähe. Im Hals festsitzend ein haselnussgrosser Stein, Schleimhaut ulceriert, Cysticus ganz eng und fein.

Verlauf: Sehr gut. Am 6. 7. Entfernung der Fäden und Tampons. Wunde in guter Verfassung.

Epicrise: Solche Fälle schicke ich nicht nach Karlsbad, sondern operiere sie. — **Ich habe die Gallenblase exstirpiert, ohne vorher den Inhalt zu entleeren, doch tut der wenig geübte Operateur gut, die Entleerung zu machen. Schneidet er während der Operation die Gallenblase an, so kann leicht Infektion eintreten.** Der Prozess spielte sich nur im Hals und im Fundus der Gallenblase ab, der Cysticus war ganz normal.

Nr. 87. E. K., 55j. Kaufmann aus Osnabrück.

Aufgen.: 22. 6. 1904.

Operiert: 24. 6. 1904. Ectomie. Cysticectomie. Appendicectomie.

Noch in Behandlung.

Anamnese: Pat. ist verheiratet, hat 1 Kind. Er hat vor 25 Jahren einmal Blinddarmentzündung gehabt, ist sonst immer gesund gewesen. Im Juli 1902 plötzlich eines Nachts heftiges Erbrechen, das er auf eine Verdauungsstörung zurückführte.

Im April 1902 plötzlich eines Nachts heftiger Anfall von krampfartigen Schmerzen in der ganzen Oberbauchgegend, dabei Würgen, Erbrechen. Der Anfall wurde sofort als Gallensteinkolik erkannt und dauerte mehrere Tage. Auf Anraten des Herrn Prof. Fraenkel-Berlin gebrauchte dann Pat. im Mai eine 4wöchige Kur in Karlsbad, während welcher jedoch verschiedene sehr heftige, bis 3 Tage dauernde Kolikanfälle auftraten. Pat. verlor damals 17 Pfd. an Körpergewicht und wog nur noch 140 Pfund, das gleiche Gewicht, das er auch jetzt noch hat. Danach Kur in St. Blasien (5 Wochen lang), wo es Pat. sehr gut ging, und er nur einen viel gelinderen Anfall hatte. Dann aber traten wieder sehr häufige schwere Anfälle auf, in der Woche durchschnittlich zwei. Im September 1902 gebrauchte Pat. eine 14tägige Kur bei Schürmayer, bei welcher angeblich viel Gries und eine Menge seifiger, sich mit dem Federmesser schneidender, weicher Steine abging.

Nach dieser Kur war Pat. 1¾ Jahr lang völlig frei von Anfällen und fühlte sich wohl.

März 1904 trat dann wieder ein leichterer Anfall auf, der einen Tag und eine Nacht dauerte.

Vor 10 Tagen trat nochmals ein schwerer Anfall auf.

Zur Zeit fühlt sich Pat. schwach und krank.

Angeblich hat 1902 in Karlsbad leichte Gelbsucht in den Augen und im Gesicht bestanden, Urin war dabei sehr dunkel. Der Stuhl ist regelmässig, Appetit gut. Herr Dr. Tiemann-Osnabrück sendet uns den Pat. zu.

Befund: Druckempfindlichkeit der Gallenblasengegend. Kein Tumor tastbar. Leber etwas vergrössert. Kein Ikterus. Urin frei.

Diagnose: Chron. recid. Cholecystitis.

Operation: 24. 6. 04. Gute Sauerstoff-Chloroformnarkose, 40 gr. Wellenschnitt. Leber lässt sich etwas hervorziehen. Gallenblase mittelgross, enthält geringe Mengen trübes Serum und 2 haselnussgrosse Steine. Viele Verwachsungen mit Netz, Duodenum und Pylorus. Der letztere ist sehr hoch gezerrt und am Cysticus resp. lig. hepatoduodenale fixiert. Schwierige Lösung. Ectomie. **Da bei Schürmayer fünfzig Steine abgegangen sein sollen, wird dem Cysticus und Choledochus ganz besondere Aufmerksamkeit geschenkt. Der Cysticus wird bis in den Choledochus hinein gespalten, nirgends ein Stein. Aus dem Choledochus fliesst ganz klare Galle. Kein Stein palpabel oder son-**

dierbar. Cysticusschleimhaut wird dicht am Choledochus quer incidiert und von der Unterlage abpräpariert. Geringe Blutung. Abbindung des Cysticus dicht am Choledochus. Appendix verwachsen, chronisch entzündet, wird entfernt. Dauer der Operation 50 Minuten. 3 Tampons auf das Leberbett. **Wegen Morschheit der Leber wird, da die Suturen durchschneiden, auf die Hepatopexie verzichtet.**

Die Untersuchung der verdickten, ulcerierten Gallenblase ergibt, dass die Schleimhaut des Halses sich scharf von der des gesunden Ductus cysticus abhebt; dieser sehr eng und zart. Gallenblase misst im Querdurchmesser $5^1/_2$ cm, ebenso im Längsdurchmesser. Wandung 3—4 mm dick am Fundus; an der der Leber anliegenden Wand 2 linsengrosse, dicht nebeneinanderliegende, flache Geschwüre. Die übrige Schleimhaut stark gerötet, feinwarzig, zum Teil mit flachen, glatten Grübchen versehen. Auch sieht man hier und da mehr weissliche, narbenartige Züge in der Schleimhaut.

Microsc. Befund: Entzündliche Verdickung aller Wandschichten, Hypertrophie der Muskulatur, starke Entwicklung der musculösen Querbündel; an einzelnen Stellen zeigt sich ein sehr hohes Epithel, an anderen schwere Zerstörung der Schleimhaut mit teilweise vollkommenem Verlust derselben.

Verlauf: Ganz ohne Reaction.

Pat. hat schon wenige Tage nach der Operation ausgezeichneten Appetit, trinkt Bier, welches er seit Jahren gemieden hatte, mit dem grössten Behagen und fühlt sich sehr wohl.

Epicrise: Die 50 Steine, die bei Schürmayer abgegangen sind, waren sicher keine Gallensteine. Dazu war der Cysticus viel zu eng und zart. Pat. hat überhaupt nie mehr wie 2 haselnussgrosse Steine gehabt, und der Prozess hat sich stets auf Fundus und Hals der Gallenblase beschränkt. Am Zwerchfell resp. am Subphrenium fehlten die nach Angabe des Kranken von Schürmayer diagnostizierten Adhäsionen. Die Operation war schwierig wegen der vielen Verwachsungen; auch die Appendix-Entfernung war nicht leicht.

C) Die Operationen am ductus choledochus.

I. Die Choledocholithotripsie.

Nr. 88. F. R., 40j. Gerichtsdienersfrau aus Tangermünde a. E.
Aufgen.: 26. 1. 1899.
Operiert: 27. 1. 1899. Ectomie. Choledocholithotripsie. Hepaticusdrainage. Hepatopexie.
Entlassen: 19. 3. 1899. Geheilt.

Anamnese: Familienanamnese ohne Belang. Pat., in früher Jugend angeblich schon immer viel von Krankheiten heimgesucht, litt seit der Konfirmation an Magenschmerzen, welche krampfartig gewesen sein sollen, abhängig von Erkältungen und schwerer Arbeit und von kurzer Dauer waren. Pat. heiratete 31 Jahre alt, war Mutter zweier Kinder, welche gestorben sind; 1 Abort. Die Magenschmerzen wurden mit der Zeit häufiger und heftiger. Nach der Verheiratung besserte sich der Magen, dann aber verschlechterte er sich wieder. Im Sommer 1898 stellte sich abends nach dem Essen Magendrücken ein, dessen Heftigkeit äusserst gross war. Seit Oktober 1898 lag der Appetit gänzlich darnieder. Im Zusammenhang mit der Menstruation steigerten sich die Beschwerden. Im November 1898 trat nach einem Magenkrampf Gelbsucht ein. Karlsbader Salz besserte die Gelbsucht. Nach Weihnachten ging es Frau R. besser; etwa 8 Tage lang war der Appetit leidlich. Am 19. d. M. abends ein heftiger Schmerzanfall, der in der Magengegend begann, dann aber besonders in der Lumbalgegend seinen Sitz hatte; Frau R. erbrach, danach Besserung. Gegen Morgen neuer Anfall, welcher bis Nachmittag anhielt. Erneuter Anfall seit 22. 1., bis derselbe am 24. 1. sehr arg wurde. Am 25. 1. wurde Gelbsucht bemerkt. Heute (26. 1.) nur Druckempfindlichkeit in der Magengegend, keine spontanen Schmerzen. Der Stuhlgang ist gelb, heller als normal, der Urin war heute früh braun.

Befund: Herz, Lunge etc. normal. In der Gallenblasengegend ein runder, sehr schmerzhafter Tumor (26. 1. 99). Nach Ricinusöl ist er am nächsten Tage kleiner und unempfindlicher. Leber etwas vergrössert. Geringer Ikterus (leichte Gelbfärbung der Skleren). Im Urin Gallenfarbstoff.

Diagnose: Akute Cholecystitis. Vielleicht Steine im Choledochus. Ikterus wahrscheinlich entzündlicher Natur (?).

Operation: Chloroformnarkose. Längsschnitt im rechten M. rectus abdom. Leber beweglich. Gallenblase vergrössert infolge Entzündung, welche aber bereits wieder im Rückgang ist. Aspiration des Gallenblaseninhaltes: schleimige, dunkle Galle. Incision der Blase, Tamponade derselben. Freilegung der mit dem Magen verwachsenen Gallenblase bis zum Cysticus. Im Choledochus ein Concrement nachweisbar, daher Incision nach dem vergeblichen Versuch, den Stein in die Blase zu drücken. **Unfreiwillige Choledocholithotripsie, Entleerung der Trümmer. Extraction kleiner Steine aus der Blase.** Abtragung der Blase nach Trennung von der Leber. **Versuch der Sondierung des Choledochus vom Cysticus aus gelingt nicht.** Isolierte Catgutligatur von duct. cysticus und Art. cystica. Partielle Naht des Choledochus. Drainage des Hepaticus durch kleinfingerdickes Rohr. Hepatopexie durch 6 Catgutnähte. Tamponade. Schluss der Bauchwunde mit Spencer Well's Naht. Verband. Dauer 2¼ Stunden.

Verlauf sehr gut. Drainage funktioniert ausgezeichnet. Am 10. Tage Entfernung des Rohres. **Dann täglicher Verbandwechsel und Ausspülen des Hepaticus, wobei immer noch einige Concremente zum Vorschein kommen.** Ikterus bald fort. Appetit gut, vom 15. Tage an fliesst wenig Galle nach aussen. Die Choledochusfistel schliesst sich rasch. Am 19. 3. entlassen.

Epicrise: Die Steine in der Gallenblase und im Cysticus waren klein wie Traubenkerne, der im Choledochus gross wie eine Nuss. Dieser Stein sass schon lange Zeit im Choledochus, der sehr erweitert war (Daumenstärke) und dünne Wandungen hatte. Er hat symptomenlos im Choledochus gelegen: die Latenz der Steine im Choledochus mag nicht so häufig vorkommen, wie die in der Gallenblase, aber sie ist sicher häufiger als man glaubt. Die bestehende akute Cholecystitis setzte sich auf den Choledochus fort und brachte den dort befindlichen, seit Monaten oder länger ruhig liegenden Stein in Bewegung. Die Hepaticusdrainage habe ich der Naht, die versucht wurde, vorgezogen, weil immer wieder Galle sich durchpressen wollte und aus dem Hepaticus deutlich trübe Galle abfloss. Die Einmündung des Cysticus war übrigens ziemlich tief im Choledochus, so dass die Incisionsstelle im Choledochus leberwärts vom Cysticus, also im Hepaticus lag. Der Gang war sehr eng. Die Hepaticusdrainage war auch deshalb indiciert, weil der Stein in Trümmer gegangen war und bei einer Naht leicht ein Recidiv hätte eintreten können.

II. Die Choledochotomie mit Naht.

1. Die primäre Choledochotomie mit Naht.

Nr. 89. R. W., 43 j. Lehrer aus Welsleben.

Aufgen.: 6. 1. 1897.

Operiert: 8. 1. 1897. Choledochotomie mit Naht und Cystostomie (Schlauchverfahren).

Entlassen: 10. 2. 1897. Geheilt.

Anamnese: Pat. wurde von Herrn Dr. Stephan in Welsleben der Klinik überwiesen. Er will aus gesunder Familie stammen und bis vor einem Jahre gesund gewesen sein. Um diese Zeit stellten sich Schmerzen in der Magengrube ein, die nach dem Rücken hin ausstrahlten. Kein Erbrechen, der Stuhlgang war angehalten. Besonders heftige mehrstündige Koliken hatte Pat. am 2. Oster- und Weihnachtsfeiertag durchzumachen. Damals war auch Ikterus aufgetreten; der Stuhlgang war während der Anfälle grau, der Urin braun gefärbt. Seiner Schmerzen wegen suchte W. Karlsbad Mitte Juli auf. Eine dort durchgeführte vierwöchentliche Kur brachte ihm nur wenig Linderung. Der beständige Schmerz veranlasste ihn schliesslich, sich zur Operation zu entschliessen.

Befund: Grosser, abgemagerter Mann; Conjunctiven leicht ikterisch. Sonst kein Ikterus. Herz- und Lungenbefund normal. In der Gallenblasengegend Druckempfindlichkeit, aber kein Tumor zu tasten. Die Leber überragt um 2 Querfinger den Rippenbogen. Keine Milzvergrösserung. Der Urin ist von brauner Farbe, enthält kein Eiweiss, keinen Zucker, aber Gallenfarbstoff. Der Stuhlgang ist braun gefärbt. Kein Fieber, Puls regelmässig, kräftig, 82.

Diagnose: Wahrscheinlich Stein im Duct. choledochus; Adhäsionen.

Operation am 8. 1. 97. Morphium-Atropin-Chloroformnarkose. **Längsschnitt im rechten Musc. rect. abdomin.** Eröffnung der Bauchhöhle, Schutz derselben durch eingelegte Kompressen. Erst nach mühevollem Lösen zahlreicher fester Verwachsungen zwischen Darm, Netz, Magen und Gallenblase gelingt es, letztere zugänglich zu machen. Um bequem zu ihr zu gelangen, ist es nötig, **zur ersten Incision senkrecht, eine zweite in Höhe des Nabels bis zur Umschlagsfalte des Peritoneums zu führen.** Jetzt erblickt man hoch oben an der Unterfläche der Leber liegend die wenig gefüllte, geschrumpfte Gallenblase. Bei der Punktion werden etwa 10 ccm trübe, eitrige Galle entleert. Die Gallenblase wird angeschlungen und durch einen 3 cm langen Schnitt an ihrem Fundus vollständig eröffnet. Der Duct. cysticus ist stark verdickt, er fühlt sich steinhart an, ist aber frei von Steinen. An der Einmündungsstelle desselben in den Ductus choledochus fühlt man deutlich einen etwa taubeneigrossen Stein. Es wird auf denselben eingeschnitten und **die Incisionswunde, nachdem der Stein extrahiert ist, durch 4 Nähte geschlossen.** Die zuvor vorgenommene Sondierung

des Choledochus ergibt, dass dieser Gang sowohl nach dem Darm, wie nach dem Duct. hepaticus zu die Sonde frei passieren lässt. **In die Gallenblase wird ein langes Rohr gelegt. Ein Einnähen derselben in das Peritoneum ist ihrer Lage wegen unmöglich. Die Umgebung der Gallenblase, wie die des Choledochus wird fest austamponiert,** die Bauchwunde selbst zum grössten Teile durch Nähte geschlossen. Verband. Dauer der Operation 2 Stunden.

Verlauf: Am Morgen nach der Operation Temp. 39,4, Puls sehr beschleunigt, klein. **Heftiges Erbrechen rotbrauner Massen.** Der Leib ist weich, nicht aufgetrieben. Galle fliesst nicht. Pat. ist sehr unruhig. Urinmenge am ersten Tage 600 ccm, sehr konzentriert, enthält viel Gallenfarbstoff. Darreichung von Excitantien. Dieser Zustand hält 4 Tage an; höchste Abendtemp. 39,3, höchste Morgentemp. 38,7, **Puls wechselt zwischen 125 und 144. Plötzlich am 5. Tage ist die Flasche zur Hälfte mit Galle gefüllt. Die grosse Unruhe, unter der Pat. sehr zu leiden hatte, ist geschwunden.** Die Abendtemp. beträgt 38,2, am andern Morgen ist Pat. völlig fieberfrei; kein Erbrechen. Spontaner Abgang von Blähungen. Beim ersten Verbandwechsel, vorgenommen am 19. 1., zeigt sich eine gut granulierende Wundhöhle. Die Naht des Duct. choledoch. hat gehalten; in die Gallenblasenöffnung wird von neuem ein Rohr geschoben, ringsum Tamponade. Pat. erholt sich nun zusehends; am 29. 1. verliess er zum ersten Male das Bett. Die Wunde verkleinert sich mehr und mehr. Die Gallenfistel hat sich am 31. 1. geschlossen. Am 10. 2. 97 wird Pat. mit einem granulierenden Wundstreifen aus der Klinik entlassen. Die am 17. 2. 98 von dem sehr dankbaren Pat. eingelaufenen Nachrichten bekundeten, dass er sich des besten Befindens erfreut.

Epicrise: Ein Fall, bei dem ich noch die Choledochusincision genäht habe; die Folge davon war eine Stauung der Galle im Hepaticus, wodurch ein sehr bedrohlicher Zustand den Pat. in grosse Gefahr brachte. Jetzt würde ich Hepaticusdrainage vornehmen und mir dadurch derartig sorgenvolle Stunden ersparen.

Nr. 90. J. S., 53 j. Arbeitersfrau aus Quedlinburg.

Aufgen.: 23. 9. 1903.

Operiert: 25. 9. 1903. Ectomie. Cysticotomie. Entfernung eines Choledochussteines vom Cysticusquerschnitt aus.

Entlassen: 28. 10. 1903. Geheilt.

Anamnese: Eltern in hohem Alter gestorben. Geschwister gesund. Ist Mutter von 6 gesunden Kindern, 4 Kinder an den Kinderkrankheiten gestorben; alle 10 Geburten normal; war nie unterleibsleidend. Pat. war bis vor 21 Jahren gesund; damals hatte sie zum 1. Male einen Magenkrampf, der aber leicht verlief, ohne dass sie

bettlägerig wurde. Kein Erbrechen, kein Ikterus, nur etwas Dunkelfärbung des Urins. Solche Anfälle hatte nun Pat. im Laufe der Jahre in bald kürzeren, bald längeren Pausen. Vor 2 Jahren trat der Anfall zum 1. Male so heftig auf, dass sie bettlägerig wurde für 3 Wochen; damals angeblich auch Fieber und Schüttelfrost. Urin braun, Stuhl hell, Ikterus. Der Arzt stellte Gallensteinleiden fest und verordnete Pulver und Umschläge. Vor 1 Jahre ein gleich schwerer Anfall unter den gleichen Erscheinungen. Wieder 3 Wochen arbeitsunfähig. Danach die Anfälle wieder leichter. Letzter Anfall vor 4 Tagen, dauerte bloss 3 Stunden.

Da ihre Arbeitsfähigkeit herabgesetzt ist (Pat. hat 28 Pfund an Gewicht abgenommen), entschliesst sich Pat. auf dringendes Anraten ihres Arztes, des Herrn Dr. Strokorb, endlich zur Operation.

Befund: Dicke Frau ohne Ikterus. Leber mässig gross. Kein Gallenblasentumor. Gallenblasengegend druckempfindlich. Urin frei von Eiweiss, enthält etwas Gallenfarbstoff.

Diagnose: Stein im Choledochus.

Operation: 25. 9. 03 in Gegenwart der Herren Prof. Lejars-Paris und Dr. Münnich-Chile. Wellenschnitt. Sauerstoff-Chloroformnarkose 80 Min. (40 gr. Chloroform), im Anfang durch Collaps gestört, sonst gut. Gallenblase klein, geschrumpft, am Fundus mit Netz verwachsen, enthält viele Steine, ist am Hals narbig verengt, wird excidiert. **Im Choledochus ein kirschkerngrosser Stein fühlbar, mit der Sonde vom Cysticusquerschnitt aus leicht tastbar. Die Kornzange fasst den Stein und entfernt ihn. Cysticus mündet sehr tief im Choledochus, fast retroduodenal, so dass eine Choledochusincision ohne Verletzung des Duodenums nicht gut möglich gewesen wäre. Deshalb musste auch auf die Hepaticusdrainage verzichtet werden.** Der Cysticus wird vernäht. Schwere Blutstillung der art. cystica. 2 Tampons. Naht, Verband. Dauer der Operation 1 Stunde. Die Gallenblase enthält Schleim und Eiter und ca. 40 kleine Steine. Der Befund ist folgender (pathol. Institut in Marburg):

Die übersandte Gallenblase zeigt an ihrem Fundus eine divertikelartige Ausstülpung, die eine unregelmässige fetzige Höhle darstellt, welche von schwieligem Bindegewebe und einem Stückchen Lebergewebe umgrenzt wird. Die Ränder dieser breit mit der Gallenblase kommunicirenden Höhle sind eigentümlich gelb gefärbt.

Mikroskopisch besteht die Wand der Höhle aus einem grosszelligen Granulationsgewebe, dessen Zellen vielfach auf das dichteste mit feinkörnigem Fett erfüllt sind. Bösartige Wucherungen des Epithels, welches erst am Übergang zur Gallenblase auftaucht, sind nicht zu finden. Es handelt sich also um ein grosses perforierendes Ulcus. Im übrigen ist die Schleimhaut mit cylindrischem Epithel bedeckt, das nur hier und da einzelne Defekte aufweist und vielfach basale Fettresorption zeigt. Die Mucosa etwas zellreicher als normal, Muskulatur kräftig entwickelt, Fasern förmlich hypertrophisch, viel Bindegewebe.

Verlauf: Fieberfrei.

16. 10. 03. Pat. steht auf. Wundtrichter secerniert wenig, sieht rein aus.

27. 10. 03. Es besteht nur noch oberflächliche Granulation, die geätzt wird.

28. 10. 03. Geheilt entlassen.

Epicrise: Der Stein steckte gewiss schon 2 Jahre im Choledochus; der behandelnde Arzt hatte eine ganz richtige spezielle Diagnose gestellt, obgleich Ikterus zur Zeit fehlte. Anfangs fühlte man den Stein im Choledochus, dann nicht mehr; auch die Sonde fühlte ihn nicht. Leicht lässt man solche Steine zurück, dann ist das Recidiv fertig. **Eine Hepaticusdrainage war unmöglich, weil der Cysticus tief, fast retroduodenal in den Choledochus mündete.** Hätte man den Stein nicht vom Cysticusquerschnitt aus fassen können, so hätte man den Hepaticus incidieren (Hepaticotomie), den Stein entfernen und dann von der Hepaticusincision aus die Drainage des ductus hepaticus ausführen müssen.

Nr. 91. J. N., 28j. Technikersfrau aus Magdeburg.

Aufgen.: 24. 2. 1903.

Operiert: 25. 2. 1903. Choledochotomie mit Naht. Ectomie. Cysticotomie.

Entlassen: 1. 4. 1903. Geheilt.

Anamnese: Ein Bruder leidet seit 2 bis 3 Jahren wahrscheinlich auch an Gallensteinen. Nach der Geburt des 1. und 2. Kindes, vor 10 und 7 Jahren, hat Pat. längere Zeit an Rückenschmerzen gelitten.

Vor 4 Jahren bekam Pat. einen Anfall von kolikartigen Schmerzen, die vom Rücken her nach rechts und dann ringsherum bis in die Magengegend ausstrahlten. Die Anfälle wiederholten sich alle paar Monate, traten vor 2 Jahren sogar eine Zeit lang alle 14 Tage auf. Sie dauerten ein paar Stunden bis ½ Tag lang und verschwanden dann wieder nach heissen Umschlägen und Morphium-Pulvern. Pat. machte ausser Karlsbader Kuren eine Ölkur und verschiedene Kuren mit „Hausmitteln“ durch. Seit 2 Jahren stellten sich die Anfälle wieder nur alle paar Monate ein, der vorletzte im September 1902, die beiden letzten kurz hintereinander vor 4 Wochen. Diese letzten beiden dauerten etwa je ½ Tag lang. Zugleich mit ihnen trat eine Schwellung der Gallenblase ein, die bereits früher, vor 2 Jahren, schon einmal bemerkt wurde. Diese Anschwellung besteht jetzt noch, macht aber der Pat. keinerlei Beschwerden, vielmehr fühlt sich Pat. zur Zeit völlig wohl. Fieber hat bei den Anfällen nie bestanden, Erbrechen ist 1—2 mal

nur aufgetreten. Leichte Gelbsucht war einmal bei einem Anfall vor 2 Jahren vorhanden. Stuhl ist immer gut gefärbt, in demselben sind im ganzen über 100 kleine, kantige Steine von ca. 2 cbmm. Grösse gefunden worden.

Befund: Leber gross, gesenkt, Gallenblase deutlich palpabel. Urin frei. Kein Ikterus.

Diagnose: Hepatoptose, Hydrops der Gallenblase.

Operation: 25. 2. 03. Wellenschnitt. Leber gesenkt, Gallenblase gross, prall gespannt, enthält im Hals einen haselnussgrossen Stein. Verwachsungen zwischen Hals der Gallenblase und Duodenum werden gelöst. Ectomie. Spaltung des Cysticus und Choledochus. Dieser sehr eng und leer. Hepaticus eng, so dass nur ein mittelstarker Nélaton eingeführt werden kann. **Da bei Hepaticusdrainage die Heilung der langen Choledochusincision sehr lange dauern würde, wird die Choledochusincision tunlichst geschlossen.** Tamponade. Bauchnaht. Dauer der Operation 55 Min., **eine starke Venenblutung bei der Choledochusincision hatte ziemlich lang aufgehalten.** Die herausgeschnittene Gallenblase ist chronisch entzündet, im Hals steckt ein haselnussgrosser Stein, dahinter im sehr engen Cysticus 2 kleine kantige Steine. Ca. 120 kleine und mittelgrosse Steine in der Gallenblase.

Verlauf: Gut.

28. 2. 03. Temp. morgens 38,0, abends 37,9. **Verband mit Galle durchtränkt.** Wechsel der oberen Lagen. Befinden gut.

1. 3. 03. Spontan 2 mal Stuhl. Temp. normal. **Verband täglich mit Galle durchtränkt.** Ikterus noch vorhanden.

2. 3. 03. **Verband heute trocken.** Ikterus geht zurück.

6. 3. 03. Verband seit 5 Tagen trocken, heute durchtränkt. Verbandwechsel. Kein Ikterus mehr. Befinden gut.

11. 3. 03. Verband meist 2—3 Tage trocken. Befinden gut. Heute 1. Verbandwechsel. Entfernung der Tampons, der Fäden (bis auf den Faden der A. cystica) und der Nähte. Wunde sieht sehr gut aus. Tampons, besonders die im Leberbett, sassen etwas fest, sind mit reiner Galle durchtränkt. Ausspülung. Tamponade.

13. 3. 03. Verband stark mit Galle durchtränkt. Verbandwechsel (oberflächliche Schichten). Befiuden gut. Stuhl braun.

17. 3. 03. Verband 4 Tage trocken. Galle läuft wenig. Wunde sieht gut aus, verkleinert sich. Tamponade. Verband. Pat. steht auf.

21. 3. 03. Verband trocken. Verbandwechsel. Galle läuft kaum noch. Letzter Faden wird entfernt. Wunde verkleinert sich schnell, bildet nur noch einen nicht mehr sehr tiefen, kleinen Trichter.

24. 3. 03. Galle läuft nicht mehr.

1. 4. 03. Pat. wird mit kleinem granulierenden, flachen Wundtrichter als geheilt entlassen.

Untersuchung der Gallenblase im Pathol. Institut zu Göttingen: Die Schleimhaut ist hochgradig atrophisch, die Muskularis verdünnt, das Oberflächenepithel verloren gegangen. Hier und da findet sich deutliche Narbenbildung an der Innenfläche.

Epicrise: Weil ca. 108 kleine Steine abgegangen waren und solche im Choledochus stecken konnten, wurde Cysticus und Choledochus gespalten. Das war, wie sich herausstellte, nicht nötig, aber lieber gründlich operieren und einmal den Choledochus umsonst aufschneiden, als Steine dort übersehen. Die Choledochusincision wurde geschlossen, da die Heilungsbedingungen dadurch gebessert wurden. Hätte man cystostomiert, so hätte man die kleinen Steine im Cysticus sicher zurückgelassen.

Nr. 92. A. A., 49 j. Banquiersfrau aus Kassel.

Aufgen.: 18. 6. 1898.
Operiert: 21. 6. 1898. Choledochotomie mit Naht.
Entlassen: 4. 9. 1898. Geheilt.

Anamnese: Eltern der Pat. tot, 3 Schwestern leben und sind gesund. Pat. heiratete 1885, ist Mutter von 1 Kind (geb. 1889); vor 11 Jahren während einer Gravidität Eklampsie, welche mit Fehlgeburt endigte. Seit 2 bis 3 Jahren Magenbeschwerden, welche selten auftraten, Magendrücken, später krampfartig. Ende Januar 1898 nach einem Diätfehler das 1. Mal Anfall von Magenkrampf, verbunden mit Erbrechen; der Schmerz dauerte einige Stunden, darauf Reise nach Berlin, dort sehr häufige Schmerzanfälle ohne Gelbsucht. 23. Februar erste wirkliche Kolik; dieselben wiederholten sich häufig, keine Gelbsucht. Anfang März stellte sich Gelbsucht ein, deren Intensität wechselte bis zu völliger Entfärbung der Haut. Die Koliken hinterliessen in den Zwischenzeiten unbehagliche Empfindung in der rechten Oberbauchgegend. Viel Morphium, heisse Umschläge, Öl innerlich. Ende Mai Reise nach Karlsbad; sofort nach Beginn der Kur stellten sich andersartige Schmerzen, intermittierendes Fieber und Gelbsucht, Gürtelschmerz und Kreuzschmerz ein. Diese Gelbsucht blieb in etwas wechselnder Stärke, ohne je ganz aufzuhören: kein Kurgebrauch mehr, Kot meist entfärbt, doch bisweilen vollständig normal. Abmagerung während der ganzen Krankheit ca. 40 Pfd, in Karlsbad allein 8 Pfd., hauptsächlich durch das reichliche Erbrechen während der Koliken. Urin, öfters untersucht, frei von Eiweiss und Zucker befunden. Herr Dr. Spitzer-Karlsbad dringt auf die Operation und überweist die Pat. der Klinik.

Befund: Mittelgrosse, ikterische Dame mit starkem Panniculus, Organe ohne Besonderheiten, Herz etwas vergrössert, Töne rein, Harn frei von Eiweiss und Zucker, enthält Gallenfarbstoff. Gallenblasengegend kaum druckempfindlich, Leber nicht vergrössert, kein Tumor palpabel.

Diagnose: Lithogener Choledochusverschluss.

Operation: Chloroformnarkose unruhig, 1¼ Stunden. Grosser Längsschnitt im rechten M. rectus, Stauungsleber derb, ikterisch, nicht

vergrössert, **Gallenblase** verwachsen mit Netz und Magen, **geschrumpft, ohne Steine, bleibt uneröffnet;** der Choledochus, welcher nach Lösung der Adhäsionen, die zumal in der Cysticusgegend entwickelt sind, gut zugänglich ist, erweitert auf fast Kleinfingerdicke; **grosser Stein, bald gefühlt im retroduodenalen Teil, wird durch das bimanuelle Verfahren heraufgedrückt.** Incision im supraduod. Teil des Choledochus, Extraktion eines länglichen gelben, granulierten Cholestearinsteins von Pfirsichgrösse. Es fliesst sofort klare Galle aus der Öffnung, Sondierung weist weitere Steine nicht nach. **Naht des Schnittes mit 7 feinen Seidenfäden, Tamponade auf die Nahtstelle, geschrumpfte Gallenblase bleibt unberührt,** Bauchdeckennaht über der Leber mit Durchstichknopfnähten, in der Mitte Öffnung zur Herausleitung der Gaze, unterer Teil der Wunde vernäht mittelst Muskel-Fascien-Peritonealnähten, Hautnähte.

Der Verlauf war insofern gut, als die Choledochusnaht hielt und niemals Galle austrat, der Kot braun, der Urin gallenfarbstoffrei wurde und der Ikterus verschwand. Temperatursteigerungen traten nur ganz vorübergehend auf und erreichten nicht mehr als 38,0°. Dagegen ging die Heilung der Wunde nicht ganz in erwünschter Weise von statten. Die Hautnähte eiterten, und nach ihrer Entfernung am 30. 2. beim ersten Verbandwechsel wich die Hautwunde auseinander. Sie musste der Heilung per granulationem überlassen werden. In der Folge mussten häufige Verbandwechsel stattfinden, dabei wurden einige der tiefen Nähte extrahiert. Das Allgemeinbefinden von Frau A. war stets vorzüglich, der Appetit war sehr gut. Pat. nahm zu ihrem Missvergnügen sogar an Körpergewicht zu. Am 4. 9. wurde Pat. entlassen, nachdem die Wunde sich bis auf einen schmalen Granulationsstreifen zusammengezogen hatte. Ihr Sohn, selbst Chirurg, verbindet sie in der Heimat. Der Ikterus war bereits innerhalb 2 Wochen nach der Operation verschwunden.

Epicrise: Pat. hatte bei ihrer Aufnahme nur Ikterus, die in Karlsbad so häufig aufgetretenen Fieberattaquen waren vorüber, sie fühlte sich so wohl, dass sie von einer Operation nichts wissen wollte. In einem solchen Fall muss man — wenn der Tastbefund negativ ist — auf Grund der Anamnese die Diagnose und die Indikation zur Operation stellen. Mir unterlag es gar keinem Zweifel, dass chronischer lithogener Choledochusverschluss vorlag, und deshalb konnte ich nur zur Operation raten. Auch hier war die Incision des retroduodenalen Teiles des Choledochus durch das **„bimanuelle Verfahren“** unnötig. Ich habe in diesem Fall die Gallenblase nicht eröffnet, da sie geschrumpft, leer und klein war, würde sie aber heute doch entfernen, da man sich auf diese Weise am besten vor Entzündungsrecidiven sichert.

Nr. 93. M. B., 27 j. Lehrerin aus Eisenach.

Aufgen.: 24. 11. 1897.

Operiert: 26. 11. 1897. Choledochotomie mit Naht. Ectomie.

Entlassen: 30. 12. 1897. Geheilt.

Anamnese: Eltern der Pat. sind tot, von den 5 Geschwistern leben noch 4, sie sind gesund. Pat. litt von Kindheit an an Magenbeschwerden, welche später in Magenkrämpfe übergingen (1886). Vor beinahe 4 Jahren erfolgte ein Magenkrampfanfall mit Gelbsucht. Der Sitz des Schmerzes war die Mittellinie oberhalb des Nabels. Anfangs dauerten die Schmerzen 2 Stunden, später bis zu 2 Tagen. Anfälle mit Gelbsucht — zweiter 1896 — sind ca. 8 aufgetreten. April und Mai 1897 machte Pat. in Karlsbad eine Kur durch, die den Erfolg hatte, dass die Koliken wegblieben, dagegen blieben Druckgefühl, Stiche, Rückenschmerzen bestehen. Der Mangel an Leistungsfähigkeit in ihrem Lehrberuf veranlasst Pat., in die Klinik zu kommen; auch Herr Prof. Seydel-Jena hatte der Pat. im Oktober 1897 geraten, sich operieren zu lassen.

Befund: Mässig grosse, hagere Pat. mit starkem Ikterus. Herz, Lungen normal, Stuhl ganz hell, im Harn aber verhältnismässig wenig Gallenfarbstoff. In Narkose fühlt man von rechts her in die Mittellinie reichend und bis zum Nabel sich erstreckend eine harte Geschwulst.

Diagnose: Cholelithiasis und Empyem. chron. der Gallenblase. Choledochusstein.

Operation: Chloroformnarkose, ca. 120 gr., Dauer 2 Stunden (ohne Narkoseeinleitung und Verband $1^1/_2$ Stunden). Längsschnitt von ca. 8 cm Länge im rechten M. rectus abdominis; man findet die ausgedehnte Gallenblase. Bei der Punktion wird rötlicher dicklicher Eiter entleert — chron. Empyem. Nach Incision der Blase entleert man 9 Steine, der 10. verschliesst den Cysticus, lässt sich aber vordrücken und mit der Kornzange herausziehen. Der Choledochus ist erweitert bis auf Dünndarmlumen, er wird erst mit Hülfe der Probepunktion als solcher erkannt. Hinter dem Duodenum liegt im Choledochus ein grosser Stein (fast walnussgross). **Dem Druck der Finger weicht er nicht; deshalb Schnitt im supraduodenalen Teil des Choledochus. Der linke Zeigefinger wird in den Choledochus geführt, mit der rechten Hand wird von den Bauchdecken aus der Stein durch bimanuelles Verfahren gelockert und hochgedrückt, so dass es gelingt, das Concrement mit der Kornzange zu fassen und zu extrahieren. Naht der Choledochusincision.** Die Blase wird wegen Erkrankung ihrer Wand exstirpiert, der Cysticusstumpf übernäht. Gazetamponade. Naht der Bauchwunde. Verband.

Die Gallenblasensteine sind erbsen- bis haselnussgross, der Choledochusstein fast walnussgross.

Der Verlauf ist sehr gut (höchste Abendtemperatur 37,9°). Am 30. 12. 97 wird Pat. mit gut granulierender Wunde nach Hause entlassen mit der Weisung, sich dort verbinden zu lassen.

Epicrise: Das in diesem Fall geübte bimanuelle Verfahren machte die Ablösung des Duodenum und seine Verdrängung nach links zwecks Incision der retroduodenalen Partie des Choledochus unnötig.

b) Die sekundäre Choledochotomie mit Naht (nach vorausgegangener Cystostomie).

Nr. 94. E. A., 46 j. Arbeitersfrau aus Aderstedt.
Aufgen.: 21. 8. 1896.
Operiert: 26. 8. 1896. I. Cystostomie.
II. Sekundäre Choledochotomie mit Naht. 27. 9. 1896.
Entlassen: 27. 10. 1896. Geheilt.

Anamnese: Pat., seit 4 Jahren gallensteinleidend, ist seit einer Woche schwer krank. Ihre früheren Anfälle, ca. 4 jedes Jahr, bestanden nur in Magenkrämpfen ohne Ikterus, diesmal traten heftige Rückenschmerzen auf mit Fieber und „unbeschreiblicher" Schmerzhaftigkeit in der Lebergegend. Der behandelnde Arzt, Herr Dr. Klavehn, stellt die Diagnose auf serös-eitrige Cholecystitis und rät zur schleunigen Operation.

Befund: Grosse Gallenblase, druckempfindlich. Dabei starker Ikterus. Wegen der Gelbsucht wird mit der Operation gewartet, aber die Gelbsucht wich nicht, der Allgemeinzustand hob sich nicht, das Fieber wurde immer höher. Deshalb

I. Operation: am 26. 8. Cystostomie. Eitrige Cholecystitis. Im Hals der Gallenblase ein walnussgrosser Stein. Extraction von der Fistel aus. Dauer der Operation 40 Min. **Von einer Revision des Choledochus musste abgesehen werden, da Pat. sehr schwach war und ich bei dem putriden Eiter eine Incision des Choledochus scheute.**

Verlauf: In den ersten Tagen läuft keine Galle, nur Schleim; die Temperatur fällt bis auf 37,5°. Am 3. Tage reichlicher Gallenfluss, der fortwährend anhält. **Am 5., 8., 12. 9. Stöpselexperiment. Danach stets Kolik, Fieber, Erbrechen. Stein im Choledochus wahrscheinlich.**

II. Operation: **Am 27. 9. sekundäre Choledochotomie. Gaze in die Gallenblase. Eröffnung der Bauchhöhle in der Mittellinie.** Viele Verwachsungen. Die Gallenblase dient als Wegweiser zum Choledochus. Incision. Extraktion eines haselnussgrossen Steines aus dem supraduodenalen Teil. Choledochusnaht (7 Suturen). Tamponade. Dauer der Operation 1½ Stunden.

Verlauf: Glatt. Die Gallensekretion nimmt allmälich ab, versiecht schon am 18. 10. völlig. Am 27. 10. gesund entlassen.

Epicrise: Vor 8 Jahren habe ich in 2 Zeiten operiert; heute würde ich in einer Sitzung Gallenblase und Choledochus entleeren.

Nr. 95. E. S., 47 j. Pastorsfrau aus Westeregeln.

Aufgen.: 12. 6. 1892.

Operiert: 13. 6. 1892. I. Cystostomie.

II. Sekundäre Choledochotomie mit Naht. 27. 4. 1893.

Entlassen: 20. 5. 1893. Geheilt.

Anamnese: Pat. wird von Herrn Dr. Schiele-Westeregeln zur Operation überwiesen. Vor ca. 20 Jahren machte Pat. den ersten Kolikanfall durch, dann litt sie häufig an Migräne und Magendrücken. Vor 2 Jahren der zweite Anfall bei Gelegenheit eines Besuchs in Halberstadt. Ca. 2 Monate vor der Aufnahme in die Klinik bekommt die Pat. einen neuen Gallensteinkolikanfall, der, von wechselnder Intensität, ca. 14 Tage anhält. Es tritt mässiger Ikterus auf. Abends geringe Temperaturerhöhung. Der Leib ist eine Zeit lang stark aufgetrieben (peritonitische Reizungen), der Stuhlgang retardiert, die Gegend der Gallenblase ausserordentlich schmerzhaft. Ich habe damals die Pat. mit dem behandelnden Arzt zweimal in Westeregeln gesehen und stellte die Diagnose auf Gallensteine und auf schwere entzündliche Prozesse in der Umgebung der Gallenblase. Ich gab meinen Rat dahin ab, einstweilen von einer Operation abzusehen und damit so lange zu warten, bis die Reizungserscheinungen von Seiten des Peritoneum vollständig gehoben seien. Nur für den Fall, dass die Entzündung einen drohenden Zustand annehmen würde, hielt ich einen Eingriff für gerechtfertigt. Unter zweckmässiger Behandlung besserte sich der Zustand; die Pat. erholte sich und konnte am 13. 6. operiert werden. Ikterus war nicht vorhanden. Die Gegend der Gallenblase war etwas schmerzhaft, sonst war nichts Abnormes nachzuweisen.

I. Operation: 13. 6. 92. Längsschnitt im rechten Rectus abdominis; die Gallenblase ist mit dem Netz sehr breit verwachsen, die Lösung gelingt stumpf und ohne erhebliche Blutung. Die Gallenblase ist sehr prall gefüllt, ihre Wandungen erheblich verdickt. **Die Pravaz'sche Spritze entleerte aus der Gallenblase dicken Eiter. Wegen der starken prallen Anfüllung derselben sickert aus dem Punktionsstich immer Eiter nach, so dass die beschlossene zweizeitige Operation durch die sofortige Eröffnung der Gallenblase ersetzt wird.** Die Bauchhöhle war natürlich durch Schwämme sorgfältig abgeschlossen worden. Es werden 15 kleine weisse Steine entfernt; **um eine Infektion zu verhüten, wird von einer Revision des Cysticus Abstand genommen und die Gallenblase mit dem Peritoneum parietale dicht vereinigt.** In die Gallenblase wird ein schmaler Streifen steriler Gaze eingelegt.

Verlauf: Gut. Während der Nachbehandlung werden noch einige Steine gefunden. Galle fliesst nie. Nach 14 Tagen steht die Pat. auf und verlässt 4 Wochen nach der Operation die Klinik. Sie hat sich dann zu Hause immer sehr wohl gefühlt, die Migräne ist vollständig geschwunden, die schleimsecernierende Fistel hat sie wenig belästigt. Ich hatte schon bei der Entlassung die Vermutung ausgesprochen, dass noch ein Stein im Cysticus sei. Ich wollte aber diesen Gang erst abschwellen lassen und die Ausstossung des Steins der nachdrängenden Galle anvertrauen. Mitte November war die äussere Fistel derartig verengt, dass der sich dahinter ansammelnde Schleim der Dame Beschwerden machte. Ich habe deshalb am 1. Dezember die Fistel gespalten und zwei Steine entfernt. Im Cysticus selber fühlte ich mit der Sonde einen dritten Stein, von dem ich nur ein Stückchen abkratzen konnte.

Seit 1. Februar 1893 war die Fistel allmälich zugeheilt; Wohlbefinden war bis dahin gut, die früher so quälende Migräne geschwunden, Icterus nie dagewesen; seit Mitte März wieder Migräne, seit 21. März Koliken, geringes Fieber, ganz leichter Icterus. Am 29. März leichte Wiedereröffnung der Fistel, ohne Eröffnung der Bauchhöhle. **Die Bauchwand wird in der alten Narbe gespalten, man fühlt deutlich darunter die prall gefüllte Gallenblase. Eine dicke Nadel wird hier eingestochen, und da hydropische Flüssigkeit ausfliesst, mit einem spitzen Messer neben der Nadel eingegangen. Der Stich wird durch eine eingeführte Kornzange erweitert, bis der Finger eingeführt werden kann.** Es fliesst viel trübes Serum, ein Stein wird mit der Sonde nicht gefunden.

Sofort lassen das Fieber und der Schmerz nach, der Icterus verschwindet. Am 31. März finde ich zu meiner freudigen Überraschung den Verband von Galle durchtränkt: der Ductus cysticus war frei, der in demselben befindliche Stein ausgestossen. Aber wohin? Im Verband lag er nicht, auch konnte ihn die Sonde in der immer noch sehr geräumigen Gallenblase nicht finden. Ich beruhigte mich einstweilen damit, dass er irgendwo in einer Schleimhautausbuchtung der Gallenblase sich festgesetzt habe. Allmählich wurde das Gallelaufen aus der Fistel profus, der Stuhlgang tonartig; auch liess der Appetit bedeutend nach, der Durst war gross, Pat. klagte über Magen- und Rückenschmerzen, zeigte eine sehr gedrückte weinerliche Stimmung. Es stieg der Verdacht in mir auf, dass der Stein aus dem Cysticus in den Choledochus gerutscht sei. **Ich griff zu dem Stöpselexperiment; ein mit Watte umwickelter konischer Holzstöpsel wurde in die äussere Gallenblasenfistel gesteckt, durch Watte und Collodium befestigt. Sofort entstand ein Bild, welches mir den Verdacht eines Choledochussteines bestätigte. Leichter Ikterus, grosse Schmerzen und ein unter Schüttelfrost bis 40° C. steigendes Fieber.** Der Stuhlgang zeigte zwar Streifen von galliger Färbung, im grossen und ganzen blieb er tonartig. Nach Entfernung des Stöpsels schwanden sofort alle Beschwerden und auch das Fieber, sobald ich von Neuem die äussere

Fistel verschloss, trat wiederum Schüttelfrost ein. Die Pat. wurde immer elender, ihre Stimmung immer verzweifelter, so dass sie meinen Vorschlag zur Operation gern annahm. Ich hatte die Absicht, den Stein im Choledochus durch direkte Incision dieses Gangs zu entfernen.

II. Operation: 27. 4. 93. **Eröffnung der Bauchhöhle durch einen Schnitt in der Mittellinie, welcher vom Processus xiphoideus bis zum Nabel reichte. Da ich sofort merkte, dass ich dadurch nicht genügend Übersicht gewann, fügte ich einen Querschnitt hinzu, welcher vom Nabel beginnend 3 Finger breit unter der Gallenblasenfistel nach aussen verlief. Der Querschnitt war circa 10 cm. lang und stand auf dem Längsschnitt senkrecht. Den so gebildeten Zipfel klappte ich nach oben und aussen um und befestigte ihn durch eine Sutur an der Brustwand.** Es lässt sich denken, dass die Verwachsungen in der Bauchhöhle sehr erheblich waren und der Lösung mannigfaltige Schwierigkeiten darboten. Es gelang mir indes nach einstündiger Arbeit, einen Stein von der Grösse einer kleinen Haselnuss im Choledochus zu finden und denselben durch Incision des Ganges zu entfernen. Acht feine Seidensuturen schlossen das Loch im Choledochus. Durch die, durch die Branchen einer Kornzange erweiterte Gallenblasenfistel schob ich ein dickes Drainrohr in die Gallenblase, welche übrigens ihren Charakter als solche nicht verloren hatte, sondern noch schöne Birnform zeigte. Die Längs- und Querwunde der Bauchwand wurde durch eine tiefe und oberflächliche Naht vollständig geschlossen.

Verlauf: Verhältnismässig gut. In den ersten Tagen bestand geringes Fieber bis 38,3, **der Puls erreichte oft 160 Schläge in der Minute, aber es handelte sich hier mehr um nervöse Zustände, wie ich sie schon bei der ersten Operation beobachtet hatte.** Der Urin wurde immer spontan entleert, Erbrechen trat gar nicht ein, ein am 2. Tage auftretender ziemlich hochgradiger Meteorismus verschwand nach Applikation einiger Spritzen Glycerin. Am 5. Tage wurde nach Ricinusöl ein sehr reichlicher braun gefärbter Stuhlgang entleert. Von da an trat rasche Besserung ein. Der Stuhlgang wurde ohne Nachhülfe so regelmässig, wie er in den letzten Jahren überhaupt nie war. Die Migräne blieb fort, Pat. verliess am 12. Tage das Bett und konnte am 20. Tage geheilt entlassen werden. Die Fäden waren am 10. Tage entfernt worden, die ganze grosse Wunde war per primam geheilt, auch das Drain aus der Gallenblasenfistel, welche mässige Mengen Galle entleert hatte, blieb an diesem Tage fort. Das Aussehen war in der kurzen Zeit nach der Operation ein ganz anderes geworden, der Appetit und der Kräftezustand hatten sich merklich gehoben.

Epicrise: Wodurch war nun der Stein aus dem Cysticus in den Choledochus gerutscht? Die Antwort darauf bleibe ich schuldig; vielleicht durch die Manipulationen, welche bei der Eröffnung der geschlossenen Fistel am 29. März nötig waren. Ich habe aus dem Fall die Lehre gezogen, vor allen Dingen

ein Mittel zu unterlassen, welches ich früher beim Cysticusstein (in diesem Fall habe ich es übrigens nicht angewendet) mit Vorliebe gebrauchte, das Ausspritzen der Gallenblase. Wie leicht kann man den Stein tiefer spritzen, sodass er in den Choledochus gerät! Auch mit der Sonde und anderen ähnlichen Instrumenten kann man ein derartiges Unglück wohl einmal anrichten.

III. Die Choledochotomie ohne Naht und die Hepaticusdrainage.

1. Die primäre Hepaticusdrainage.

a) mit Cystostomie.

Nr. 96. J. M., 59j. Kaufmann aus Brünn (Mähren).

Aufgen.: 13. 10. 1902.

Operiert: 16. 10. 1902. Choledochotomie ohne Naht mit Tamponade. Cystostomie.

Entlassen: 21. 11. 1902. Geheilt.

Anamnese: Vater gallensteinleidend, ebenso eine Schwester, eine andere hat Nierensteine. Juli 1901 Anfall von Schmerzen im Oberbauch, besonders in der Lebergegend. Mai 1902 Influenzapneumonie, 4 Wochen krank, danach erholte er sich schnell. Vor 6 Wochen, nachdem er sich 4 Tage lang unbehaglich gefühlt hatte, kurzdauernder Schmerzanfall mit Brechneigung, Schweissausbruch, am 2. Tage danach Gelbsucht. Kein Fieber. Der Ikterus besteht in wechselnder Intensität seitdem fort, sehr quälendes Hautjucken. Urin bierbraun, Stuhl meist acholisch, selten leicht bräunlich. Starke Abmagerung. Sein Arzt schickte ihn nach Wiesbaden, wo ihm Herr Prof. Weintraud und Herr Dr. Lähnstein zur Operation rieten.

Befund: Abgemagerter, aber noch immer leidlich genährter Mann. Deutlicher Ikterus. Urin stark gallenfarbstoffhaltig, sonst frei. Stuhl entfärbt. Leib weich, flach. Leber gross, auffallend hart, wellig. Keine Druckempfindlichkeit in der Gallenblasengegend und nach der Mittellinie hin.

14. 10. Mittags erfolgt ein teils entfärbter, teils dunkelbrauner Stuhl, der bald danach gelassene Urin ist hell, ohne eine Spur von Gallenfarbstoff.

15. 10. Heute früh ist der Urin wieder ganz dunkel, der Stuhl entfärbt. Im Stuhl kein Stein. Das starke Hautjucken ist durch ein Sodabad nur wenig gelindert.

Diagnose: Stein im Choledochus. Die Härte der Leber lässt Verdacht auf Cirrhose (event. Carcinom) aufkommen.

Operation: 16. 10. 02. Im Beisein des Schwagers des Pat., Herrn Dr. Fischel, Privatdozent in Prag. Wellenschnitt. Netz breit am Peritoneum pariet. verwachsen. Trennung. **Gallenblase geschrumpft, fest um Steine kontrahiert. In ihr wenig Eiter, ca. 20 kirschkerngrosse Steine.** Am Choledochus feine, spinnwebartige Adhäsionen. Lig. hepato-duodenale sulzig und ödematös. Nach langem Suchen findet man retroduodenal einen kirschkerngrossen Stein, der sich in den supraduodenalen Teil des Choledochus schieben lässt, wo er nach Inzision entfernt wird. **Da der Hepaticus sehr eng ist und eine Drainage nicht gestattet, wird auf diese verzichtet und nur Tamponade angewandt. Rohr in die Gallenblase. Tamponade.** Naht der Bauchdecken. Verband. Dauer der Operation $^3/_4$ Stunden. Gute Chloroformnarkose.

Verlauf: Gut. Kein Erbrechen. Urin spontan. Blähungen kommen am 1. Tage in Gang. Hautjucken fast geschwunden. Galle fliesst reichlich. 25. 10. Herausnahme der Tampons, die Choledochusincision scheint geschlossen zu sein. In den nächsten Tagen fliesst aus der Gallenblasenöffnung viel Galle in den Verband, der Stuhl färbt sich allmählich, der Gallenfluss sistiert. 21. 11. 02. Geheilt entlassen.

Epicrise: In diesem Fall habe ich auf die Ectomie verzichtet und mich mit der Cystostomie resp. dem Schlauchverfahren begnügt. Bei grosser Gallenblase ist die laterale Annähung an das peritoneum parietale ohne Schwierigkeit durchzuführen; in einem solchen Fall werden an der medialen Fläche der Gallenblase entlang einige Gazestreifen bis auf die Choledochusnaht resp. die Choledochus-Incision geschoben. Hierbei die Tamponade gänzlich fortzulassen, halte ich für zu gewagt. In jüngster Zeit habe ich solche Operationen nicht mehr ausgeführt, weshalb ich auch auf die Beibringung von Krankengeschichten verzichte. Macht man einmal Choledochotomie resp. Hepaticusdrainage, so opfert man am besten die Gallenblase, die bei der Entfernung der Steine und der Einlegung der Tampons nur im Wege ist. Da die Hepaticusdrainage bei der Enge des Gangs schwierig, ja unmöglich war, wurde in obigem Fall nur die Tamponade angewandt, die Choledochusincision aber nicht genäht.

Der obige Fall hätte eigentlich eine besondere Rubrik: **Choledochotomie ohne Naht mit Cystostomie** erfordert, doch wollte ich nicht zu viele Einteilungen schaffen und habe deshalb den Fall hier untergebracht.

Für die primäre Hepaticusdrainage mit Cystostomie führe ich kein Beispiel an, da die betr. Krankengeschichten keine weiteren Besonderheiten aufweisen.

b) Hepaticusdrainage mit Ectomie.

Nr. 97. Ph. R., 36 j. Arztfrau aus Altona-Elbe.

Aufgen.: 22. 11. 1902.

Operiert: 25. 11. 1902. Hepaticusdrainage. Ectomie. Hepatopexie.

Entlassen: 23. 12. 1902. Geheilt.

Anamnese: Pat. machte in ihrer Kindheit „gastrisches Fieber" durch. Sie hat 3mal geboren, zuletzt vor 10 Jahren. Während der ersten Schwangerschaft erkrankte sie im Anschluss an einen Magenkatarrh an einer katarrhalischen Gelbsucht von ziemlicher Intensität und zirka 4wöchentlicher Dauer, die zur Frühgeburt führte, nach der Entbindung aber bald in völlige Genesung überging. Seit 3—4 Jahren hatte Pat., die stets völlig magengesund war, gelegentlich dyspeptische Beschwerden, die sich in Magendruck, Aufstossen und Appetitmangel äusserten und sich namentlich durch Intoleranz gegen Kaffeegenuss zu erkennen gaben, regelmässig aber bald völligem Wohlbefinden wichen. Vor ca. 2 Jahren hatte Pat. einen sehr heftigen nächtlichen Kolikanfall von 3—4stündiger Dauer, der zwar keinen Ikterus hinterliess, aber auf Gallensteinkolik sehr verdächtig war. Mitte April d. J. erkrankte Pat. an anhaltenden, sehr lästigen Rückenschmerzen, die sich an eine heftige Erkältung anschlossen und anfangs für rheumatische gehalten wurden. Nach 3wöchentlicher Dauer dieses Vorstadiums stellten sich heftige Gallensteinkoliken ein, die sich in den ersten 5—6 Wochen fast täglich wiederholten, zu heftigen Reizzuständen in der Gallenblasengegend führten, derartig, dass selbst leichte Kompressen nicht vertragen wurden und die leichteste Palpation unerträgliche Schmerzen machte. Daneben bestand infolge peritonitischer Reizung heftige Brechneigung, sodass fast keine Nahrung vertragen wurde und Nährklystiere gegeben werden mussten. Nach einem besonders heftigen Kolikanfall stellten sich die Erscheinungen des kompleten Choledochusverschlusses ein mit völlig farblosen Stühlen und einem von Tag zu Tage zunehmenden, bald sehr hochgradigen Ikterus. Die enorme Schmerzhaftigkeit der Gallenblasenregion minderte sich jetzt, die Kolikanfälle stellten sich in 5—8tägigen Pausen ein, im anfallsfreien Intervall war der Appetit leidlich, an einzelnen Tagen sogar recht gut, doch waren die Kolikanfälle jetzt von Fieber begleitet, das in der Höhe sehr schwankte, sich meist kurz nach den Kolikanfällen, deren Hauptschmerz im Rücken sich lokalisierte, einstellte und ca. 24 Stunden anhielt. Alle gereichten Antipyretica vermochten die Fiebersteigerungen nicht wesentlich zu beeinflussen. Mitte August, also nach 17wöchentlicher Dauer der Krankheit, Abgang von Eiter und Blut mit dem Stuhlgang, der wieder gefärbt wurde, und 3wöchentliches fieber- und kolikfreies Intervall, sodass Pat. sich recht erholte und das Bett verlassen konnte. Dann von neuem Kolik mit intensivem Ikterus und hohen Fiebersteigerungen. Zweimal Schüttelfröste mit grosser Herzschwäche und Cyanose, Temperatur bis 41,2. Mitte September war Pat. nach allmäh-

lichem Nachlassen der Erscheinungen soweit gekräftigt, dass die Reise nach Karlsbad angetreten werden konnte, die gut überstanden wurde. Während des dortigen Kuraufenthaltes war das Gesamtbefinden leidlich, doch traten auch hier während des 4½ wöchentlichen Kuraufenthaltes 5—6 Kolikanfälle mit mehr oder weniger hohem Fieber auf. An den fieberfreien Tagen war das Befinden leidlich. Kräfte- und Ernährungszustand hoben sich, sodass bei der Abreise das Gewicht, das von 72 Kilo auf 46 Kilo gesunken war, 56 Kilo betrug. Der Ikterus war schwankend, nach jedem Fieberanfall erheblich verschlimmert und nie ganz geschwunden. Nach der Rückkehr von Karlsbad blieb der Zustand ziemlich unverändert, Koliken mit mässigen bis hohen Fiebererscheinungen; sehr markanter Ikterus. Am 22. Nov. Aufnahme in die Prof. Kehr'sche Privatklinik.

Befund: Elende, ikterische Frau mit Druckempfindlichkeit in der Mittellinie und in der Gallenblasengegend. Leber vergrössert. Kein Tumor der Gallenblase palpabel. Urin enthält Gallenfarbstoff, Spuren von Eiweiss.

Diagnose: Stein im Ductus choledochus. Choledochitis circumscripta.

Operation: 25. 11. 02. Einige Stunden vor der Operation Kolikanfall mit Temperatur bis 39,7. Die Operation verlief glatt, gute Narkose, es wurde ein muskatnussgrosser Stein entfernt, der im Duct. Choled. dicht unterhalb der Einmündungsstelle des Duct. cysticus fest eingekeilt sass. Oberhalb des eingekeilten Steines erhebliche Erweiterung des Choledochus mit reichlichem retinierten Eiter, die Leber prall, die Gallenblase enthielt keinen Stein, ebenfalls keinen Eiter, war klein, Schleimhaut der Gallenblase hyperämisch, nicht ulceriert, war mit reichlichen Adhäsionen umgeben. Die Gallenblase wurde entfernt, Hepaticusdrainage angelegt. Tamponade. Hepatopexie. Naht. Dauer der ganzen Operation 35 Minuten.

Verlauf: Nach der Operation Befinden gut, mässiger Wundschmerz. Kein Fieber. **Am 3. Tage p. o. heftiger Magenschmerz, der durch Magenspülung prompt beseitigt wurde.** Bis zum ersten Verbandwechsel stets gutes Befinden, kein Fieber, guter Appetit, schnelles Ansteigen des Kräftezustandes. Verbandwechsel am 9. Dezember. Wunde überall per primam geheilt, sodass sämtliche Nähte entfernt werden können, Wundhöhle zeigt kräftige Granulationen. Drainage entfernt. Von jetzt ab zweimal wöchentlich Verbandwechsel, bei denen jedesmal der Befund sehr günstig war, die Heilung schnelle Fortschritte zeigte.

Am 23. Dezember wurde Pat. bei vortrefflichem Allgemeinbefinden mit kleiner, trichterförmiger Fistel ohne Gallenfluss entlassen. Zu Hause trat in den nächsten Tagen, wohl durch die mit der Reise verbundenen Anstrengungen noch weiter reichlicher Gallenfluss ein. Anfang März war die Fistel völlig geschlossen. Jetzt nach Ablauf eines Jahres ist Pat. völlig beschwerdefrei, hat ein Gewicht von 75 Kilo und von der langen, schweren Krankheit nichts weiter mehr, als dass sie ihre einstige körperliche und seelische Spannkraft noch nicht völlig wiedererlangt hat.

Epicrise: Ein sehr typischer Fall von Choledochusverschluss. Bei solch' sicher gestellten Fällen ist es gänzlich unnötig, wenn man vorher erst Karlsbad versucht. Hier kann nur die Operation helfen. Pat., deren Körpergewicht während der Krankheit 92 Pfund betrug, wiegt jetzt 150 Pfund. — Bemerkenswert ist die Geschwindigkeit der Operation: Ectomie und Hepaticusdrainage in 35 Min.

(Diese Krankengeschichte — bis auf die Epicrise — hat der Gatte der Pat., selbst Arzt, nachträglich niedergeschrieben.)

Nr. 98. F. v. P., 67 j. Hauptmannswitwe aus Stargard.

Aufgen.: 8. 1. 1903.

Operiert: 19. 1. 1903. Hepaticusdrainage. Ectomie. Hepatopexie.

Entlassen: 13. 3. 1903. Geheilt.

Anamnese: Herr Dr. Storch schickt uns die Pat. mit folgender Krankengeschichte zu:

„Frau von P. von hier bekam am 10. Februar 1902 die erste ausgesprochene Gallensteinkolik. Anfälle sind wohl nach der Beschreibung auch früher schon dagewesen, wurden aber nur für Magenbeschwerden gehalten. Die Anfälle häuften sich. Frau von P. war nicht zu bewegen, im letzten Frühjahr Karlsbad aufzusuchen, sondern musste erst — wie leider so viele andere aus hiesiger Gegend — eine Kur bei einem Kurpfuscher in Berlin durchmachen. Nach dessen Ordination hat Pat. längere Monate Ol. Terebinth. in Gelatinekapseln und Suppositorien von Opium gebraucht. Erst als sie nicht gesund werden wollte, wurde ich wieder zu Rate gezogen. Ich drang auf eine sofortige Abreise nach Karlsbad. Trotz sorgfältigen Durchsuchens der Exkremente wurden niemals grössere Steine, sondern nur

kleine Konkremente von nebenstehender Grösse gefunden. — Als Pat. von Karlsbad zurückkam, fühlte dieselbe sich zwar erheblich besser, aber ich stellte objektiv keine Besserung fest. Starker Ikterus, erhebliche Abmagerung und stark entfärbte Stühle; Schmerzen in der Gallengegend nicht sehr erheblich. Pat. musste diät weiter leben; Priessnitz-Umschläge und täglich einige Gläser Homburger. Ikterus ging ziemlich zurück. Seit einiger Zeit tritt derselbe aber wieder in den Vordergrund. Ich erlaube mir also, Ihnen die Pat. zu überweisen, um — wenn Sie es für nötig halten — zur Operation zu schreiten. Hoffentlich handelt es sich nicht um eine maligne Neubildung."

Dazu ist zu bemerken: Pat. leidet seit langen Jahren an Magenschmerzen und häufigem, starkem Aufstossen; ab und zu stellte sich auch Erbrechen ein. Pat. hielt ihr Leiden für Magenkrämpfe. Nachdem sie 1879 Typhus überstanden hatte, trat angeblich Besserung ein.

Im Juli 1901 plötzlich heftiges Erbrechen, starke kolikartige Schmerzen in der Gegend des Magens und der Magengrube, die nach dem Rücken ausstrahlten und einige Stunden andauerten. Im September 1901 zog Pat. Herrn Dr. Storch zu Rate, doch konnte damals kein bestimmtes Leiden festgestellt werden. Im Februar 1902 gleichartiger Anfall wie im Juli 1901; zugleich stellte sich Gelbsucht ein. Seitdem häuften sich die Anfälle und traten zeitweise alle 4 Tage auf. Der Stuhl war im Anfall entfärbt, in ihm wurden während einer Olkur einmal mehrere kleine, linsengrosse gelbe Körnchen gefunden. Von Juni an Kur mit Ol. Terebinth. nach Vorschrift eines Kurpfuschers in Berlin. Pat. konnte jedoch die Kur nicht vertragen, sie magerte ziemlich stark ab. Anfälle traten trotzdem auf, sollen aber leichter gewesen sein. Ende September auf Rat des Herrn Dr. Storch 6wöchige Kur in Karlsbad. Seit Juli andauernde Gelbsucht, die in Karlsbad noch intensiver wurde und bis ins Grünliche ging. Während dieser Zeit drei leichtere Anfälle. Stuhl dauernd entfärbt. Doch erholte sich Pat. körperlich. Nach der Rückkehr aus Karlsbad wurde die Gelbsucht allmählich weniger intensiv, verschwand jedoch nie ganz. Seit dem 23. 12. 02 wurde die Gelbsucht allmählich wieder intensiver. Pat. fühlte sich sehr matt und magerte stark ab. Der Stuhl, der inzwischen wieder braun geworden war, wurde wieder entfärbt. Pat. entschloss sich daher auf Anraten des Herrn Dr. Storch uns aufzusuchen.

Befund: Ziemlich schwächliche, abgemagerte und anämische Frau. Leib weich, nicht aufgetrieben. Leber nicht vergrössert. Gegend der Gallenblase druckempfindlich, undeutliche Resistenz in der Tiefe. Stuhl schwach gefärbt. Im Urin etwas Albumen und Gallenfarbstoff.

Wegen Husten und Schnupfen der Pat. kann die Operation erst am 19. 1. stattfinden.

Operation: 19. 1. 03. (Im Beisein des Herrn Dr. Froriep-Halberstadt.) Wellenschnitt. Leber normal. Gallenblase mittelgross, leer von Steinen, mit Duodenum verwachsen. Lösung. Im erweiterten Choledochus 2 grössere Steine, viel Schlamm und trübe Galle. Extraktion. Hepaticusdrainage. Gallenblase am Hals mit lig. hepato-duod sehr verwachsen, lässt sich erst isolieren, nachdem die Verwachsungen mit Schere und Messer gelöst sind. Übernähung des Cysticus. Hepatopexie mit 2 Fäden. Tamponade. Naht. Dauer der Operation 35 Min.

Befinden nach der Operation gut. Puls 88. Temp. abends 37,5. Kein Erbrechen. Kein Aufstossen. Blähungen gehen von selbst. Galle läuft. Husten gering, etwas Auswurf.

Verlauf: Gut.

27. 1. 03. Fieberfrei. Verbandwechsel. Herausnahme der oberflächlichen seitlichen Tampons und des Rohres. Rohr gekürzt. Tamponade. Befinden gut. Etwas Husten und Auswurf.

30. 1. 03. Täglicher Verbandwechsel. Galle läuft reichlich. Tampons bleiben liegen. Befinden gut. Sehr wenig Husten und Auswurf.

1. 2 03. Entfernung sämtlicher Nähte, Fäden und Tampons. Wunde sieht gut aus. Choledochus liegt sehr oberflächlich und lässt sich nach beiden Richtungen gut spülen. Tamponade.

2. 2. 03. **Beim Spülen entleeren sich aus dem Hepaticus einzelne Steintrümmerchen bis zu Linsengrösse.**

5. 2. 03. **Ein Steintrümmerchen von Stecknadelkopfgrösse wird herausgespült. Wunde verkleinert sich ziemlich schnell.**

6. 2. 03. Pat. steht auf.

13. 2. 03. **Zwei kleine, stecknadelkopfgrosse Steintrümmerchen werden wieder herausgespült.** Wunde verkleinert sich schnell. Galle läuft noch ziemlich reichlich.

19. 2. 03, Wunde mit Watte-Collodium verklebt.

20. 2. 03. Verband heute nur ganz wenig durch. Stuhl braun. Keine besonderen Beschwerden. Wieder Collodium-Watteverband.

21. 2. 03. Verband heute trocken.

23. 2. 03. Verband 3 Tage trocken gewesen. Choledochus bis in den Darm für Sonde und Bougie durchgängig. Tamponade, kein Collodium-Watteverband. Pat. klagt seit 3 Tagen über stärkeres Hautjucken, besonders an den Gelenken.

24. 2. 03. Verband heute etwas weniger durchtränkt. Wunde verkleinert sich. Stuhl braun. Im Urin gestern, als Pat. über Hautjucken klagte, etwas Gallenfarbstoff, heute kein Gallenfarbstoff im Urin. Pat. klagt heute nicht mehr über Hautjucken.

25. 2. 03. Galle läuft wieder stark.

26. 2. 03. Verband wieder mit Galle durchtränkt. **Einführung eines Bougies von der Wunde aus durch Choledochus und Papille, welche gut durchgängig ist, in den Darm. Pat. hat nachher ziemlich heftige Schmerzen und bricht mehrmals. Daher Abends Bougie entfernt.** Tamponade.

27. 2. 03. Verband heute trocken.

28. 2. 03. Galle wieder reichlich gelaufen.

2. 3. 03. Verband täglich mit Galle durchtränkt.

9. 3. 03. Verband trocken.

10. 3. 03. Nur eine Spur Galle im Verband. Kleine Wundöffnung anscheinend geschlossen. Stuhl jetzt braun. Appetit und Allgemeinbefinden sehr gut.

13. 3. 03. Keine Galle im Verband. Wunde völlig geschlossen. Pat. hat sich in den letzten Tagen auffallend gut erholt. Appetit gut. Stuhl braun. Kein Ikterus mehr. Pat. wird als geheilt entlassen.

Epicrise: Im Choledochus fand man neben Steinen Schlamm. Da ist die Hepaticusdrainage so recht am Platze. Während der Nachbehandlung konnte man noch Steintrümmer herausspülen und durch den Choledochus die Papille sondieren. Ein Bougie blieb zwecks Dilatation der Papille einige Stunden liegen. Mehrere solche Fälle haben wir in diesem Jahr auf diese Weise behandelt.

Nr. 99. Ch. K., 62j. Fabrikbesitzer aus Nürnberg.
Aufgen.: 30. 5. 1900.
Operiert: 2. 6. 1900. Hepaticusdrainage. Ectomie.
Entlassen: 28. 7. 1900. Geheilt.

Anamnese: Pat. stammt aus gesunder Familie. Vater angeblich an „Wassersucht" gestorben.

Vor 12 und 6 Jahren angeblich Bauchfellentzündung. Grosse Schmerzhaftigkeit in der rechten Oberbauchgegend, kein Erbrechen, keine Auftreibung des Leibes oder Fieber.

Pat. ging früher alljährlich 4 Wochen nach Baden-Baden, dort hatte er Mai 1897 zum erstenmale Kolikanfälle, er reiste nach Hause und wurde wieder auf Bauchfellentzündung behandelt. Die Schmerzen sassen in der Gallenblasengegend, kein Fieber, kein Erbrechen. Nur einmal Schüttelfrost, etwa ½ Stunde lang. Auf Rat des Herrn Prof. v. Heineke-Erlangen ging er August 1897 nach Karlsbad, wo er von Herrn Dr. Reichel behandelt wurde. Er nahm stark an Gewicht ab, erholte sich aber gut und ging zur Fürsorge im März 1898 wieder hin. Von hier kam er weniger wohl zurück, er hatte danach viel Beschwerden, Druck in der Gallenblasengegend und Appetitlosigkeit, im November 1898 ging er zum drittenmale nach Karlsbad. Er erholte sich ziemlich gut, nahm auch wieder zu, behielt aber den dauernden Druck. Juni 1899 4. Reise nach Karlsbad, danach Wohlbefinden bis November, dann hatte er wieder 14 Tage stärkere Schmerzen, nachher fühlte er sich wohl. Ende Januar 1900 traten die Magenbeschwerden mehr hervor. Appetitlosigkeit. Geringe Schmerzen. Pat. magerte wieder ab. Er konsultierte Herrn Prof. Fleischer-Erlangen, der den Magen bei genauester Untersuchung gesund befand. Mitte Februar 1900 Gelbsucht mit leichtem Frost eingeleitet, kein Erbrechen, starkes Hautjucken. Mattigkeit, Appetitlosigkeit. 23. Februar bis 25. März wieder Karlsbad. die Gelbsucht schwand schon am 3. Tage, die Mattigkeit und Appetitlosigkeit aber blieben. Nachher nahm er wieder vier Pfund zu. Mitte Mai trat abermals Gelbsucht auf, die jetzt wieder im Schwinden ist. Auf Rat des Herrn Prof. v. Heineke und des Herrn Dr. Heinlein-Nürnberg kommt er hierher.

Befund: Kleiner, gracil gebauter Mann. In der Gallenblasengegend leichte Resistenz und Druckempfindlichkeit, schwacher Ikterus, Hautjucken. Im Urin wenig Gallenfarbstoff, kein Eiweiss und Zucker. Stuhlgang regelmässig. Nach gründlichem Abführen stellt sich der Befund so: Man sieht in der Lebergegend zwei flache Hervorwölbungen, die sich mit der Atmung verschieben. Die obere ist die ziemlich harte Leber, die untere vielleicht die Gallenblase. Die Leberoberfläche ist glatt. Fundus der Gallenblase steht ca. drei Finger breit unterhalb des Nabels. Linker Leberlappen wenig vergrössert, Herz gesund, Puls 60, kräftig; kein Fieber.

Diagnose: Stein im Choledochus, Verwachsungen wahrscheinlich. Für Carcinom liegen keine Anhaltspunkte vor.

Operation: 2. 6. 00. Gute Chloroformnarkose. Wellenschnitt. Leber gross, unterer Rand breit mit Netz verwachsen. Doppelte Unterbindungen. **Gallenblase ist sehr schwer zu finden, ist walnussgross, sehr zerreisslich, enthält Eiter und 24 maulbeerartige, schwarze Steine. Excision. Cystica kann nicht unterbunden werden, da die Suturen in dem morschen Gewebe immer wieder durchschneiden. Eine Péan-Klemme bleibt deshalb liegen.** Im Choledochus, der in feste Verwachsungen eingemauert ist, liegt ein haselnussgrosser Stein. Excision. Hepaticusdrainage. Hepaticus sehr eng. Papille frei. Tamponade um das Rohr und die Klemme. Durchstichknopfnähte der Bauchwand. Dauer der Operation 5/4 Stunde. Sehr schwierige Operation, da die Adhäsionen sehr fest waren. Es fliesst klare Galle aus dem Rohr.

Verlauf: Abends Puls 72, Temp. 37,5. Kein Erbrechen.

3. 6. 37,8. Puls 80, Erbrechen ist nicht aufgetreten. Der Verband ist mit blutiger Flüssigkeit durchtränkt. Wechsel der oberen Schichten. Leib weich, keine Blähungen. Abends 38,0. Puls 84. Etwas Unruhe. Galle 500 gr.

4. 6. 38,1. Puls 88, nicht ganz gleichmässig. Nach einer Glyzerinspritze beginnen die Blähungen, Leib weich, subjektives Wohlbefinden. Verbandwechsel. 38,1. Puls 85. Gallenfluss 550 gr.

5. 6. 37,7. Puls 92. **Der Verband ist stark durchtränkt mit sehr übelriechender Wundflüssigkeit. Verbandwechsel. Herausnahme der Tampons, die schwärzlich verfärbt sind und sehr übel riechen. Neue Tamponade. Abends noch einmal Verbandwechsel, da der Verband wieder stark durchtränkt ist.** Blähungen gehen. Grosse Unruhe Temp. 39. Puls 104. Alcoholica. Etwas Aufstossen. Gallenfluss 600 gr.

6. 6. 38,5. Puls 96. Pat. ist frischer als gestern, der Verband wieder durchtränkt, nicht mehr so übelriechend, Wechsel, dabei löst sich der Schlauch. **Ausspülen der Wundhöhle, in der Blutgerinnsel liegen.** Tamponade. Verband. Gallenfluss 700 gr.

Abends ist der Verband mit blutiger und galliger Flüssigkeit durchtränkt, Pat. weniger aufgeregt als morgens. Temp. 37,7. Puls 102.

7. 6. 37,3. Puls 96. Verband mit Galle völlig durchtränkt. **Verbandwechsel, im Grunde der Wundhöhle sieht man eine kleine Fistel vom Duodenum münden. Damit ist die Infektion erklärt. Tamponade. Ricinusöl.** Im Laufe des Tages ist der Verband wieder mit Galle durchtränkt. Abends **Nährklystier.** 37,5. Puls 82. **Um eine Infektion des Gallensystems von der Duodenalfistel zu verhüten, wird der Hepaticus wieder drainiert, es fliesst sofort Galle.**

8. 6. 38,3. Puls 108. Gestern ist nach Ricinusöl kein Stuhl erfolgt, Pat. hat deshalb eine Seifenwassereingiessung erhalten, danach 2 mal reichlich dunkler Stuhl.

Der Verband ist wieder durchtränkt. Verbandwechsel. Ausspülung des Hepaticus und Choledochus. Wiedereinlegung des Gummirohres. **Pat. isst dicke, breiige Speisen, sieht gut aus.**

Morgens und abends Nährklystiere, vorher Eingiessung, mit der reichlich Blähungen abgehen.

Abends Wechsel der oberen Schichten des Verbandes, es fliesst Galle durch den Schlauch ab. 3mal Nährklystier. Nachts 3 Strich Morphium, etwas Schlaf. 37,9. Puls 108.

9. 6. 37,3. Puls 108. Pat. ist matt. Verband stark durchtränkt Mittags Kochsalz, ebenso Abends. 2mal Verbandwechsel. **3 mal täglich Nährklystier von 1/8 l Milch, 30 gr. Pepton, 30 gr. Amylum. 2 mal täglich 40 gr. steriles Olivenöl subkutan. 3mal täglich Kochsalzinfusion.** Abends 37,6. Puls 112.

10. 6. 37,3. Puls 114. **Grosse Mattigkeit. Verband durch. Verbandwechsel, dabei wird versucht, die Darmfistel durch Naht zu schliessen. Ausspülung des Choledochus und Hepaticus.** Kein Schlauch. Nachmittags wieder Verbandwechsel, der Verband riecht nicht so stark wie sonst nach Darminhalt.

Kochsalz, Oel, Nährklystier wie gestern. Abends 38,4. Puls 112.

11. 6. 37,3. Puls 108. Pat. ist heute teilnehmender als gestern, hat früh 2 Tassen Kakao und etwas Zwieback zu sich genommen. Verband wieder durch. Ebenso nachmittags. Appetit etwas reger. Kochsalz, Oel, Nährklystiere. Abends 37,1. Puls 108.

12. 6. 37,9. Puls 108. Verband wieder durch. Wechsel 3mal. Nahrungsaufnahme gering. Kochsalz, Oel, Nährklystiere. Abends 37,4.

13. 6. Puls 102. Verbandwechsel 2mal. **Etwas oberhalb der ersten Fistel hat sich eine neue gebildet. Augenscheinlich handelt es sich nicht um eine vorher bestehende, bei der Operation übersehene Gallenblasen-Duodenalfistel, sondern es ist bei der Ablösung der Gallenblase der Darm an einer Stelle geschädigt worden, und es bilden sich nun vielleicht durch Beeinträchtigung seiner Ernährung Fisteln.** Ausserdem ziemlich profuse Bauchdeckeneiterung.

14. 6. Puls 100. Pat. ist viel frischer als gestern. Verbandwechsel. 2mal Kochsalz, Oel, Nährklystiere.

15. 6. Weitere Besserung. Kochsalzinfusion und Oelinjektion werden ausgesetzt.

16. 6. Verband ist nur alle 2 Tage von Galle durchtränkt. Pat. erholt sich täglich mehr, zeigt guten Appetit; Stuhlgang täglich, braun gefärbt. Schlaf noch etwas mangelhaft. Duodenalfistel geschlossen.

20. 6. Der Gallenfluss lässt täglich mehr nach, hat am 25. 6. ganz aufgehört. Es besteht nur noch an dem äusseren Wundrand ein Fistelgang, der etwas Eiter absondert. Auskratzung desselben, weil man einen Seidenfaden vermutet. Nichts gefunden.

28. 7. Pat. wird entlassen. Das Körpergewicht hat sich um 12 Pfd. vermehrt, blühendes Aussehen, Ikterus völlig geschwunden. Reist nach Nürnberg, um sich von Herrn Dr. Heinlein weiter verbinden zu lassen.

Am 29. 8. kommt die Nachricht, dass das Befinden vortrefflich sei. Appetit, Schlaf in Ordnung.

Epicrise: Ein sehr schwieriger Fall. Der Tumor, der die Gallenblase vortäuschte, war durch Netzklumpen bedingt, die zwischen unterem Leberrand und Colon lagen. Die Gallen-

blase selbst war geschrumpft, für die Palpation unzugänglich. — Der Eingriff als solcher war sehr kompliziert. **Bei der Lösung der Verwachsungen ist die Duodenalwand schwer geschädigt worden, so dass es zu einer Gewebsnekrose an dieser Stelle kam. Das Duodenum bekam ein Loch.** Und nun lief Mageninhalt und Pankreassaft in die Wundhöhle und drohte das Gallensystem zu infizieren. Durch häufigen Verbandwechsel und durch die Hepaticusdrainage gelang es uns, einer Infektion vorzubeugen, durch viele Kochsalzinfusionen und Einspritzungen von sterilisiertem Olivenöl den Pat. über Wasser zu halten. Pat. bekam Tage lang 2 Mal Olivenöl, 3 Kochsalzinfusionen und 3 Nährklystiere, daneben 2 Verbandwechsel, die immer 20 Minuten in Anspruch nahmen. Operiert man solche Fälle in der Privatwohnung, so kann man sicher sein, dass sie einen ungünstigen Ausgang nehmen, es sei denn, dass man seine ganze Zeit einem solchen Fall widmet. Das Loch im Duodenum ist anstandslos zugeheilt Die Versuche, es zu schliessen, waren eigentlich überflüssig, in dem infizierten Gewebe konnte doch keine Naht halten.

Nr. 100. L. A., 46jähr. Landwirtsfrau aus Strassberg a. H.
Aufgen.: 6. 2. 1902.
Operiert: 8. 2. 1902. Hepaticusdrainage. Ectomie.
† 18. 2. 1902 an diffuser Cholangitis.

Anamnese: Vor drei Jahren Kolik mit Ikterus, der in etwa zwei Monaten schwand. In der Folgezeit keine Koliken, jedoch öfter undeutliche Schmerzen. Vor einem halben Jahre Anfall mit stärkeren Schmerzen, intensivem Ikterus, peritonitischen Erscheinungen, erheblichem Kräfteverfall, Oedemen und Ascites. Nach ca. 4 Wochen allmähliche Besserung, erst nach zwei Monaten konnte sie das Bett verlassen. Vier Wochen später wieder etwas Schmerzen, Zunahme des noch nicht ganz geschwundenen Ikterus. Herr Dr. Manneberg-Harzgerode stellte die Diagnose auf Choledochusverschluss durch Steine und riet zur Operation.

Befund: Hochgradig ikterische, ziemlich elende Pat., fühlt sich sehr matt, hat keinen Appetit, klagt über Hautjucken. Leber mässig vergrössert, Druckempfindlichkeit der Gallenblasengegend und nach der Mittellinie hin. Zur Zeit kein Fieber.

Diagnose: Choledochus- und Hepaticussteine. Cholangitis.

Operation: Wellenschnitt, Leber mässig vergrössert, Gallenblase gross, ödematös, mit Netz allseitig verwachsen, wird gelöst, in ihr zwei Steine. Excision der Gallenblase. **Im retroduodenalen Teil des Choledochus ein Stein, wird mit einem „Schwapp“ hochgedrückt,**

verschwindet im Hepaticus, wo er schwer wiederzufinden ist. Endlich — nach längerem Suchen — gelingt es, ihn in den supraduodenalen Teil zu drücken. Eine Sonde wird in dem Cysticusquerschnitt bis in den Choledochus vorgeschoben und auf dem Knopf der Sonde der Choledochus incidiert. Entfernung des Steines. Hepaticusdrainage. **Starke venöse Blutung, schwierige Blutstillung, eine Klemme muss liegen bleiben.** Tamponade. Pankreaskopf härter als normal. Dauer der Operation 1½ St. Gute Narkose.

Verlauf: Anfangs günstig, die spärlich ausfliessende Galle wird klarer, der Ikterus schwindet, Pat. scheint sich zu erholen. Doch tritt am achten Tage post op. wieder Schüttelfrost auf, es fliesst sehr wenig eitriges Sekret aus dem Rohr. Trotz Kochsalzinfusionen etc. tritt am zehnten Tage der Tod ein.

Die Sektion, die sich auf Leber resp. Bauchhöhle beschränkte, zeigte, dass der Wundtrichter gut abgeschlossen war. Hepaticusstamm und Choledochus frei. **Im linken Hepaticusast und in den feineren Verzweigungen 20 kleine Steine, in den Verästelungen des rechten ca. 12 kleine Steine bis Kirschkerngrösse. Überall bis in die feinsten Gänge Eiter und Schleim. Pankreaskopf chronisch entzündet, Bauchhöhle gänzlich frei von Entzündung.** Einige frische Adhäsionen zwischen Leber und Peritoneum parietale.

Epicrise: Herr Dr. Manneberg hatte den Fall sehr gut beobachtet und richtig gedeutet, die Erscheinungen der überstandenen Entzündung waren allenthalben vorhanden. Die Operation war technisch sehr schwer, das Suchen nach dem Choledochusstein, die Blutstillung machten viel Umstände.

Wie die Sektion ergab, war der Tod, der erst zehn Tage post op. eintrat, kaum fernzuhalten. Man fand diffuse Cholangitis, die bestimmt schon vor der Operation bestand, und ausgedehnte Steinbildung in der Leber. Diese scheint doch nicht so selten zu sein, wie ich früher annahm.*)

Nr. 101. M. Sch., 38j. Gastwirtsfrau aus Nockwitz.

Aufgen.: 9. 5. 1904.

Operiert: 16. 5. 1904. Hepaticusdrainage (wegen akuter Pankreatitis). Ectomie.

Entlassen: 20. 6. 1904. Geheilt.

Anamnese: Patientin hat 4mal geboren, das erste und dritte Mal ein ausgetragenes totes Kind. Sie will sonst stets gesund gewesen sein. Familienanamnese ohne Belang. Vor 4 Jahren zu einer Zeit, als sie sehr viel zu arbeiten hatte, traten zum ersten Male

*) Vergleiche die soeben erschienene Arbeit von Beer: Intrahepatische Cholelithiasis im Langenbeck'schen Archiv. 74. Band, p. 115. (Anm. während der Revision. 1. 8. 04.)

Schmerzen in der Lebergegend ohne Gelbsucht auf. Dieselben waren nicht kolikartig und hielten etwa ½ Tag lang an. Etwa ½ Jahr später traten die Schmerzen etwas heftiger auf, vergingen aber rasch nach heissen Umschlägen. Die Schmerzanfälle kehrten in längeren Zwischenräumen wieder, wurden allmählich kolikartig und dauerten länger. Vor etwa 4 Wochen begann zuweilen wieder Druckgefühl in der Lebergegend einzutreten, bis dann vor 12 Tagen ein starker Kolikanfall einsetzte, zum ersten Male mit starkem Ikterus, hellem Stuhle und dunkelbraunem Urin. Der Anfall begann mit starkem galligen Erbrechen, die kolikartigen Schmerzen strahlten nach Rücken und Schulter hin aus. Dieser Anfall dauerte mit Unterbrechungen besonders am Vormittage 5—6 Tage lang, an 5 Abenden bekam Pat. vom Arzte Morphiuminjektionen. Während der ganzen Zeit hat Pat. nichts genossen, da sie sonst sofort erbrechen musste, und lag bis gestern zu Bett. Seit 3—4 Tagen wurde die Gelbsucht und das Hautjucken geringer, der Urin heller und der Stuhlgang fing an, sich wieder zu färben. Steine wurden in demselben trotz eifrigen Suchens nicht gefunden. Pat. will in den letzten 14 Tagen durch die geringe Nahrungsaufnahme stark an Gewicht abgenommen haben. Herr Dr. Wömpner-Glesien, der die Pat. schon bei den früheren Anfällen als gallensteinleidend erkannt hatte, konstatierte diesmal stärkere Schwellung der Leber und schickte die Pat. zur Untersuchung nach Halberstadt.

Pat. wird zunächst vom 9. 5. bis 16. 5. beobachtet; während dieser Zeit stellt sich heraus, dass zwar der Stuhlgang sich etwas färbt, Steine aber nicht abgehen. Das ist auch nicht nötig, denn erstens kann der Stein in den Choledochus zurückfallen, und zweitens kann er im Darm zerfallen und deshalb nicht in den Faeces gefunden werden. Aber der Appetit hob sich nicht recht, die Gallenblasengegend blieb empfindlich, auch der Druckschmerz in der Mittellinie liess trotz Thermophors nicht nach. Pat., die als Gastwirtsfrau schwer arbeiten musste, wollte unter allen Umständen radikal geheilt sein und wünschte dringend die Operation. Im Urin wurden immer noch Spuren von Gallenfarbstoff gefunden, die Leber blieb gleichmässig gross.

Diagnose: Abgelaufene akute Cholecystitis und Choledochitis (Pankreas?)

Operation 16. 5. 04 im Beisein des Herrn Dr. Wömpner. Wellenschnitt. Leber gesenkt, gross, lässt sich einigermassen umkippen. Gallenblase gross, Wandungen blaurot verfärbt, ödematös, mit Netz verwachsen. Lösung. **Uebernähung des blutenden Netzes. Pankreaskopf sehr hart, einzelne Läppchen wie Concremente tastbar.** Freilegung des Choledochus im supraduodenalen Teil. Der Befund ergibt abgeklungene Cholecystitis wahrscheinlich serös-eitriger Natur, daneben akute Pankreatitis. **Ob ein Stein im Choledochus steckt, ist durch Palpation nachzuweisen nicht möglich, deshalb Choledochus incidiert. Galle fliesst trübe ab, dicke Sonde passiert die Papille nicht, nur die dünne dringt vorwärts.** Schleimhaut des Choledochus geschwellt. Ein Stein ist im Choledochus nicht nachweisbar. Im Cysticus sitzt fest,

ganz unverschieblich eingeklemmt, ein erbsengrosses Concrement. Gallenblase wird samt Cysticus entfernt, leichte Unterbindung der art. cystica. Rohr von ca. 1 cm Durchmesser in den Hepaticus, übriger Schnitt des Choledochus wird wasserdicht vernäht. 3 Tampons. **Da Pat. sehr fette Bauchdecken hat, wird unterhalb der Tamponade nur Perit. pariet., fascia transversa, musc. rect., fascia externa mit durchgreifenden Nähten genäht, der panniculus adiposus und die Haut nicht. Oberhalb der Tamponade wird die ganze Dicke der Bauchwand durch Durchstichknopfnähte vereinigt.** Dauer der Operation ³/₄ Stunde. Die exstirpierte Gallenblase enthält blutige, trübe, wenig gallig gefärbte Flüssigkeit, ca. 200 erbsengrosse Steine, und einen bohnengrossen Stein; die Gallenblasenwandung ist ödematös geschwellt und verdickt.

Das path. Institut in Marburg schreibt uns über die Gallenblase Folgendes:

Cholecystitis chronica. Diffuse Verdickung der Blasenwand mit stärkeren Vorsprüngen der Falten und Leisten. Im Fundus zwei geschwürig, zum Teil narbig veränderte, 5-Pfg.-Stück grosse Stellen.

Mikroskopisch zeigen die beiden Geschwürstellen ein einfaches Granulationsgewebe, welches die Muskulatur durchsetzt und zum Teil zum Schwund gebracht hat. Die übrigen Abschnitte der Gallenblase zeigen eine alle Wandschichten betreffende entzündliche Verdickung. Die Schleimhautfalten sind kräftig entwickelt. Das Epithel auf ihrer Spitze vielfach abgelöst, in den Buchten erhalten. Es sind hohe Zylinderepithelien mit deutlicher Schleimbildung, hier und da im Aussehen ganz den Becherzellen gleichend. Am ductus cysticus fehlt die Schleimhaut vielfach. Desgleichen ist die Muskulatur durch Narbengewebe ersetzt. An den äusseren Randschichten noch Reste der Drüsenkörper.

Verlauf: 17. 5. Einmal Erbrechen. Magenspülung. Leib weich, Blähungen spontan. Galle läuft reichlich.

Temperatur normal. Puls etwas klein, 100.

18. 5. Kochsalzeinläufe rektal alle 3 Stunden. Gutes Aussehen. **Galle läuft trübe ab.**

21. 5. Pat. erkrankt an einer sehr ausgedehnten Urticaria. Kein Fieber. Puls gut. **Galle läuft klarer ab.**

25. 5. Abends 39,0° C. Dabei gutes Allgemeinbefinden. Galle läuft reichlich. Für die Temperaturerhöhung wird kein Grund gefunden. Verband bleibt liegen.

26. 5. Temp. 37,8° C. Appetit gut.

28. 5. Tampons und Rohr entfernt. Alles in Ordnung. **Die tiefen Fäden, welche unterhalb der Tamponade Peritoneum, Fascie und Muskulatur zusammenhalten, werden entfernt. Die im Bereich des panniculus adiposus weitklaffende Wunde wird mit Heftpflaster zusammengezogen und nur in den untersten Winkel des Schnitts ein feiner Gazestreifen eingelegt.**

30. 5. **In ganzer Ausdehnung ist das Fettgewebe wie bei einer prima intentio verklebt, der Gazestreifen im unteren Wundwinkel wird entfernt.**

3. 6. **Der nicht genähte untere Teil der Wunde ist überall verklebt, die Haut ist nur noch ½ cm von einander entfernt.** Galle läuft klar ab, Verband nur alle 2 Tage von Galle durchtränkt. Ausgezeichnetes Allgemeinbefinden.

Weiterer Verlauf ohne Besonderheiten.

20. 6. Geheilt entlassen. Pat. sieht blühend aus.

Epicrise: Der Inhalt und auch die Schleimhaut der Gallenblase liessen eine Art der Cholecystitis erkennen, die man als hämorrhagische bezeichnen könnte. Mit der Infektion im Gallensystem ging Hand in Hand eine Infektion des Pankreas. Ich überlegte mir, ob ich wegen der bestehenden Pankreatitis die Gallenblase erhalten sollte, zwecks Cystenterostomie; aber da die Galle auch aus dem Hepaticus trübe abfloss, zog ich die Hepaticusdrainage als radikaleres Verfahren vor. Vielleicht hatte doch ein kleiner Stein die Papille zeitweise verlegt, zur Zeit war keiner nachweisbar, und es sind ja genügend Fälle bekannt, dass auch bei einfacher Cholecystitis die Bauchspeicheldrüse durch dieselbe Infektionsursache erkranken kann. Ich habe schon im Handbuch der praktischen Chirurgie von v. Bergmann, v. Mikulicz und v. Bruns darauf hingewiesen, dass der Ikterus bei der Cholelithiasis in vielen Fällen durch gleichzeitige Schwellungen des Pankreaskopfes erklärt werden kann; ich glaube, ein solcher Fall liegt hier vor.

Nr. 102. E. B., 42j. Kaufmannsfrau aus Sangerhausen.

Aufgen.: 24. 5. 1904.

Operiert: 25. 5. 1904. Hepaticusdrainage. Ectomie.

Entlassen: 21. 7. 1904. Geheilt.

Anamnese: Ueber die Vorgeschichte der Patientin findet sich in einer Arbeit über Recidive nach Gallensteinoperationen von Herrmann-Karlsbad („Mitteilungen aus den Grenzgebieten der Med. und Chir. 1900", Band VI. Seite 343) Folgendes:

„B., 38j. Kaufmannsgemahlin aus Sangerhausen im Harz. Pat. bekam im Jahre 1884 nach der Geburt ihres ersten Kindes plötzliche heftige Schmerzen in der Lebergegend; diesem ersten Anfalle folgten dann mehrere Jahre hindurch alljährlich 2—3 gleichartige. Sodann hörten diese Anfälle allmählich auf, und es blieb nur ein andauerndes Schmerzgefühl im Unterleib zurück. Daneben bestand hartnäckige Obstipation. Pat. wurde nun mehrere Jahre hindurch in der verschiedensten Weise behandelt. Da alle Heilversuche erfolglos blieben, zog Pat. Professor v. Bramann in Halle zu Rate, welcher, nachdem neuerlich heftige Schmerzanfälle, diesmal mit Dunkel- und Gelbwerden des Harnes, auftraten, die Diagnose Gallensteine stellte und zur

Operation riet. Im Juli 1896 wurde die Operation von Prof. Bramann vorgenommen und 2 walnussgrosse und 36 erbsengrosse Steine entfernt. Wie der Operateur der Patientin mitteilte, wurde die Gallenblase herausgenommen und auch Steine, welche in den „Lebergängen“ lagen, entfernt. Nach der Operation befand sich Pat. 7 Monate hindurch im besten Wohlsein und war absolut schmerzfrei. Im April 1897 trat jedoch ein neuerlicher Anfall von derselben Beschaffenheit, wie die früheren, auf. Auf Empfehlung des Hausarztes machte Pat. nun eine Oelkur durch, während welcher 6 kleinere Steine abgingen. Dieselben waren von gelblicher Farbe und wurden vom Arzt als Gallensteine konstatiert. Nach dieser Oelkur unternahm Pat. im Aug. 1897 eine 4-wöchige Trinkkur in Karlsbad. Pat. stand während derselben nicht in meiner Beobachtung. Nach dieser ersten Kur in Karlsbad zessierten die Schmerzen abermals 5 Monate; sodann empfand Pat. neuerdings eine Schmerzhaftigkeit der Gallenblasengegend, ohne dass es jedoch zu Anfällen gekommen wäre. Prof. Bramann, welcher neuerlich konsultiert wurde, riet nun der Pat., alle 4 Monate eine Karlsbader Kur zu Hause durchzuführen. Nach der ersten so gebrauchten Kur ging die Schmerzhaftigkeit der Gallenblasengegend zurück. Das Jahr 1898 verbrachte die Pat. leidlich, ohne Anfälle. Da jedoch im Jahre 1899 sich wiederum typische Anfälle, darunter einer mit Fieber und Schüttelfrost, einstellten, kam Pat. April 1899 zum zweitenmale nach Karlsbad und trat dort in meine Behandlung.

Bei der Aufnahme zeigt Pat. eine 30 cm lange, nach oben konvex verlaufende, lineare Operationsnarbe. Dieselbe beginnt etwa 2 cm links von der Mittellinie und verläuft von links nach rechts. Etwa 16 cm. vom Beginn zeigt die Narbe eine bedeutende Einziehung, welche der Stelle entsprechen soll, an welcher das Drainrohr lag. Die Leber selbst zeigt perkutorisch normale Grenzen. Bei der Palpation des Unterleibes ergibt sich an 2 Stellen, und zwar 5 cm unterhalb des Schwertfortsatzes und an der Stelle, wo die Narbe eingezogen erscheint, eine Schmerzhaftigkeit auf Druck. An der ersteren Stelle fühlt man auch eine, jedoch nicht circumscripte Resistenz.

Zu Beginn der Trinkkur traten zwei leichtere Schmerzanfälle auf. Von der zweiten Woche ab fühlte sich Pat. vollkommen schmerzfrei und es war zu Ende der 4-wöchentlichen Trinkkur sowohl die Resistenz, als auch die Schmerzhaftigkeit völlig geschwunden. Der Appetit hatte sich gehoben und der Stuhlgang geregelt. Pat. verlässt nach 4 Wochen in völligem Wohlbefinden den Kurort.“

Ueber den weiteren Verlauf ihrer Krankheit berichtet uns die Pat. selbst Folgendes:

Nach Karlsbad traten die Anfälle bald wieder in ihrer alten Art auf, durchschnittlich 3—4 mal im Jahr; Gelbsucht trat dabei nicht auf; 1 oder 2 Anfälle im Jahre sollen mit Bauchfellreizung einhergehen, sodass Pat. etwa 8 Tage lang jedesmal zu Bette sein und eine Eisblase auf die Gallenblasengegend haben muss. Vor 2 Jahren ein stärkerer Anfall mit Bauchfellreizung, sodass sie 4 Wochen zu Bette

lag. Danach verordnete der Hausarzt eine Terpentinkur; schon am 3ten Tage derselben begannen Koliken, und Pat. bekam einen ausgesprochenen Ikterus mit Braunfärbung des Urins und Graufärbung des Stuhls. Nach einigen Tagen schwanden diese Erscheinungen wieder. Auch die Druckschmerzen, die sie ausserhalb der Anfälle häufig in der Lebergegend hatte, kamen nicht wieder. Bei strenger Diät traten aber dennoch wieder 2—3 Anfälle im Jahre auf. Zuweilen bestand bei den Anfällen Erbrechen, nie wieder Gelbsucht. Der letzte Anfall trat vor 4 Wochen auf und verlief wie die früheren. Zwischen den Anfällen fühlt sich die Pat. ganz wohl; von seiten der Leber kaum Druckgefühl. Stuhlgang, immer etwas angehalten, liess sich durch Obst regeln. Appetit, ausser bei den Anfällen, stets gut. Pat. gibt noch an, seit etwa 4 Jahren an hysterischen Beschwerden aller Art zu leiden, besonders auch an hysterischen Lähmungserscheinungen mit Muskelschwund vor allem am rechten Bein, viel Muskelzittern etc. Oft sollen ihr die Beine versagen, sodass sie zusammensinkt. Auch Zustände von Herzschwäche, nicht nur nervöser Natur, will sie oft gehabt haben. Seit mehreren Jahren Schlaflosigkeit, seit 1½ Jahren überhaupt keine Nacht ohne Brom geschlafen. Ihre hysterischen Beschwerden vor allem machen sie zu jeder Arbeit so gut wie unfähig.

Befund; Sehr nervöse Frau, die sich selbst hysterisch nennt. Starke Druckempfindlichkeit in der Gallenblasengegend. In der Quernarbe eine Hernie. Kein Ikterus. Urin frei. Pat. hat durch die Hernie sehr viel Beschwerden und ist lebensüberdrüssig. Sie will gesund werden, auch wenn die Operation „sehr gefährlich“ ist.

Diagnose: Steine (wo?), Adhäsionen.

Operation: 26. 5. 04. Wellenschnitt. Colon und Magen mit Bauchwand verwachsen. Einige versenkte Silberdrähte werden aus den Bauchdecken entfernt. Magen mit unterem Leberrand verwachsen. Mühsame Lösung. **Allmählich kommt die Gallenblase in Sicht; von der Leber wird sie um 3 cm. überragt, sie ist aber sehr gross und enthält Steine.** Cysticus normal und eng, Choledochus im supraduodenalen Teil erweitert. Ectomie. Starke Blutung aus der Art. cystica. Enger Cysticus wird bis in den Choledochus hinein gespalten. Weder im Cysticus noch im Choledochus ein Stein. Hepaticusdrainage nach wasserdichtem Verschluss der Choledochusincision. 3 Tampons. Hernie wird vernäht. (Tiefe Fascien-Muskelnähte.) Dauer der Operation: 1¼ Stunde. Mässige Sauerstoff - Chloroformnarkose (55 gr).

Die excidierte Gallenblase ist chronisch entzündet und enthält 2 Steine. Aufgeschnitten zeigen diese keine Besonderheiten.

Cysticus sehr eng und normal aussehend.

Das pathol. Institut in Marburg schreibt über die Gallenblase Folgendes:

Die Gallenblase zeigt ungefähr in der Mitte der hinteren Wand zwei dicht nebeneinanderliegende strahlige Narben. Die übrige Schleimhaut ist ganz fein papillär, sammetartig geformt.

Mikroskopisch zeigt die Schleimhaut leichte Abplattung der Falten, dafür aber zahlreiche kleinste umschriebene Verdickungen der Schleimhaut, hervorgerufen durch drüsenartige Einstülpung des Epithels wie bei der Cystitis cystica. Auch finden sich wieder starke Ausbuchtungen der Schleimhaut durch die Muskulatur hindurch. Im grossen und ganzen ist die entzündliche Zellanhäufung in der Schleimhaut und den Serosaschichten sehr gering.

Verlauf: Die ersten Tage Temperatur bis 38,6°; guter Puls. Vom 5. Tage fieberfrei und normaler Verlauf.

8. 6. 04. Tampons und Fäden (bis auf einen) werden entfernt. Bauchwunde per primam geheilt. Pat. fühlt sich sehr wohl.

15. 6. 04. Pat. steht auf. Verband täglich mit Galle durch. Schlaf viel besser, ohne Mittel. Allgemeinbefinden hebt sich.

21. 6. 04. Wunde sehr eng. Gallenfluss gering.

15. 7. 04. Pat. ist sehr munter, kann in den nächsten Tagen entlassen werden. Wunde ist in der Tiefe völlig geschlossen. Nervensystem sehr gebessert.

21. 7. 04. Geheilt entlassen.

Epicrise: Dass v. Bramann die Gallenblase völlig exstirpiert hat, glaube ich nicht; Patientin wird wohl den Operateur falsch verstanden haben. Die Gallenblase war sehr gross, sass fest an der Leber. Lässt man den Cysticus bei der Ectomie stehen, so mag sich dieser erweitern, aber die neue Gallenblase kann sich doch nicht mit Peritoneum überziehen und in der Lebernische wieder festwachsen. v. Bramann wird wohl eine Cystendyse gemacht haben oder er hat nur den Fundus reseciert. Im Jahre 1896 machte man allgemein die Excision der Gallenblase nur partiell, d. h. man liess ein grösseres Stück sitzen; heute nimmt man den Cysticus mit fort. Herrmann giebt das Urteil, dass ein echtes Recidiv vorliegt, lediglich auf Grund der Angaben der Pat. ab, anstatt direkt bei dem Operateur Erkundigungen einzuziehen. — Ich glaube überhaupt nicht, dass jemals Steine abgegangen sind, sonst sähe der Cysticus anders aus. Aber dieser war sehr eng und zart. Die Steine, die nach der Oelkur abgingen, können Oelklümpchen gewesen sein; auch bei erfahrenen Aerzten kommen in dieser Beziehung Verwechslungen vor. **Mir ist es am wahrscheinlichsten, dass v. Bramann die Gallenblase am Hals quer reseciert und dabei die beiden von mir gefundenen Steine übersehen hat. Es liegt also auch hier kein echtes Recidiv, sondern nur eine unvollkommene Operation vor.**

Nr. 103. E. M., 56j. Professor aus Flensburg.

Aufgen.: 8. 3. 1902.

Operiert: 13. 3. 1902. Hepaticusdrainage. Ectomie. Naht eines Leberrisses.

Entlassen: 12. 5. 1902. Geheilt.

Anamnese: Pat. war früher gesund. Im Januar 1900 nach leichtem Unwohlsein Ikterus, nach ca. 14 Tagen ausgesprochene Kolik, die sich häufiger wiederholte. Trotz einer Kur in Karlsbad bestand der Ikterus noch fast bis Ende des Jahres, dabei war das Allgemeinbefinden ziemlich gut. Anfang 1901 ganz beschwerdefrei, ging er im Mai wieder nach Karlsbad, wo nach einem grösseren Spaziergange leichte, bohrende Schmerzen in der Gallenblasengegend auftraten. Nach der Rückkehr im Sommer 1901 nach einer Kegelpartie Kolik mit Ikterus, der seitdem in wechselnder Intensität bis jetzt besteht. Stuhl und Urin dem Grade des Ikterus entsprechend verfärbt. Pat. hat seitdem viel Koliken, Steine sind nicht gefunden worden, während vor 2 Jahren eine grössere Anzahl im Stuhle abging. Pat ist sehr abgemagert. Die Herren Geh.-San.-Rat Jacques Mayer-Karlsbad, Geh.-Rat Prof. Quincke-Kiel und Dr. Schädel-Flensburg rieten zur Operation.

Befund: Stark ikterischer, elender Mann. Leber gross, kein Tumor der Gallenblase. Druckempfindlichkeit im Epigastrium. Im Urin Gallenfarbstoff, wenig Albumen.

Diagnose: Chronischer Choledochusverschluss durch Stein.

Operation: 13. 3. 02. Wellenschnitt. Leber gross. Gallenblase mit Pylorus und Netz verwachsen, enthält 8 Steine, wird exstirpiert. Im Choledochus und Hepaticus 10 Steine von Kirschkerngrösse. Hepaticusdrainage. **Bei der Eröffnung der Bauchhöhle wird durch den Rücken der Schere die Leber eingeritzt. 2 Nähte. Pankreasläppchen sehr deutlich palpabel, härter als normal.** Tamponade. Dauer der Operation ³/₄ Stunden.

Verlauf normal. Reichlicher Ausfluss von trüber Galle. 18. 3. Abführen. 23. 3. Verbandwechsel, Entfernung der Tampons und des Rohres. Ausspülung des Hepaticus und Choledochus. Neue Tamponade. Seitdem täglich Verbandwechsel. 26. 3. **Die Sonde stösst auf einen Stein in der Leber. 2 kleine Steinchen werden herausgespült, doch gelingt es nicht, den grossen Stein zu fassen.** 27. 3. Der Ikterus hat zugenommen, Pat. ist sehr matt, aus dem Hepaticus fliesst reiner Eiter. Stein nicht zu fassen. Temperatur Abends 39,3° C. Puls 120. 28. 3. Verband in Narkose. **Der Stein ist auch nach Spaltung des Hepaticus bis zur Leber nicht zu fassen, es wird deshalb ein Laminariastift in den rechten Hepaticusast, in welchem der Stein steckt, eingeführt. Abends wird er wegen heftiger Schmerzen herausgenommen, er ist stark gequollen.** 29. 3. **Es gelingt heute 3 Steine von Kirschkerngrösse und mehrere kleine Trümmer aus dem erweiterten Choledochus zu entfernen.** 30. 3. **Aus dem rechten Hepaticusast fliesst wenig Galle, noch immer Eiter.** Pat. ist matt, der Puls 120, aber von

guter Qualität, Appetit leidlich. **Es wird ein Rohr in den rechten Hepaticusast eingelegt, aus dem anfangs trübe, vom 8. 4. ab klare Galle abfliesst, tägliche Menge etwa 200 gr.** Die Temperatur kehrt zur Norm zurück, das Allgemeinbefinden hebt sich so, dass Pat. am 17. 4. aufsteht. Der Gallenfluss wird geringer, durch Tamponade der äusseren Fistel lässt er sich ganz hintanhalten. Pat. nimmt an Körpergewicht zu. Am 12. 5. verlässt er die Klinik und geht nach Suderode, von wo er 2mal wöchentlich zum Verbinden kommt. Am 25. 6. mit völlig geschlossener Fistel aus der Behandlung entlassen.

Pat. erholt sich weiter sehr und ist nach 2 Jahren (1904) ein blühender Mann. Im Juli 1904 heftige Kolik mit Abgang eines erbsengrossen Steines. Auch hier ist es wahrscheinlicher, dass noch ein Stein aus den Lebergängen nachgerückt ist, als dass es sich um eine Stein-Neubildung handelt. Wer die Krankengeschichte mit Aufmerksamkeit durchliest, wird sich nicht wundern, dass ein Stein übersehen werden konnte.

Epicrise: Ein sehr merkwürdiger Fall. Die erste Kolik führte sofort zum chronischen Choledochusverschluss, der zuletzt sehr typisch wurde.

Der Pat. war sehr abgemagert, als er in meine Behandlung trat, nichts als Knochen und schlaffe Haut. Es gelang nicht sofort, alle Steine zu entfernen, aber die Hepaticusdrainage ermöglichte ihre spätere Beseitigung. Da der rechte Hepaticusast mit Steinen verstopft war, machten sich noch längere Zeit die Symptome der Cholangitis geltend. **Die Entfernung des festsitzenden Steines gelang erst nach Einführung eines Laminariastiftes, welcher allerdings dem Kranken erhebliche Beschwerden machte, aber schliesslich doch zum Ziele führte. Bei der Applikation des Laminariastiftes wurde der Choledochus ca. 3 cm. lang gespalten, und doch lief die Galle, wenn man die äussere Fistel mit Gaze zustopfte, nach dem Duodenum ab.**

Der Fall ist ein schlagender Beweis für die grosse Zweckmässigkeit der Hepaticusdrainage bei Cholangitis und hoch im Gallensystem steckenden Steinen. Nur auf diese Weise war dem Patienten das Leben zu retten. —

Nr. 104. F. Str., 48 j. Schlossersfrau aus Halberstadt.
Aufgen.: 13. 6. 1900.
Operiert: 17. 6. 1900. Hepaticusdrainage. Ectomie.
Entlassen: 6. 8. 1900. Geheilt.

Anamnese: Pat. stammt aus gesunder Familie, war selbst immer gesund. Stuhlgang stets regelmässig.

Vor zwei Jahren hatte sie den ersten Kolikanfall, sehr heftige, drei Tage anhaltende Schmerzen in der Gallenblasengegend zum Rücken ausstrahlend, mit Schüttelfrost, Gelbsucht, Erbrechen. Nach 14 Tagen ein kleinerer Anfall.

Dann Pause bis Mitte März 1900. Damals wiederholte sich obiger Anfall und tritt seitdem jede Woche ein- oder mehrmals auf; der erste Anfall und ein anderer vor drei Wochen waren besonders heftig; die übrigen geringer. Der Stuhl ist seit März träge, bei den Anfällen schwillt der Leib an, sie fühlt selbst in der Gallenblasengegend eine Geschwulst. Der Stuhl ist dann entfärbt, der Urin dunkel, der Leib überall druckempfindlich, besonders in der Gallenblasengegend. Auf heisse Umschläge schwanden die Schmerzen meist. Sie nimmt seit längerer Zeit Karlsbader Salz. Auf Rat der Herren Dr. Crohn und Dr. Spiller kommt sie zur Klinik.

Befund: Sehr blasse, elende Frau, Puls 120, klein, abends 38,5° C. Leber gross, Tumor der Gallenblase. In der Mittellinie Resistenz. Im Urin Gallenfarbstoff. Skleren nicht gelb.

Diagnose: Cholecystitis, Steine im Choledochus. Schwere Entzündung um die Gallenblase herum.

Operation: 17. 6. 1900. Wellenschnitt. Leber etwas vergrössert, rechter Leberlappen sieht gesund aus, linker mit Magen verwachsen. Bei der Lösung kommt Eiter zum Vorschein. Linker Leberrand mit Netz fest adhaerent; bei der Lösung erscheint auch hier eingedickter Eiter. Gallenblase sehr gross, enthält viele kleine Steine und trübe seröse Galle. Besonders der Gallenblasenhals ist sehr erweitert und enthält viele Steine. Im Choledochus ein haselnussgrosses Concrement, sowohl im Hepaticus als auch im Choledochus viele (ca. 10) Steine. **Nur durch weites Aufschneiden des Hepaticus lassen sich mehrere Steine von der Bifurcationsstelle herunterholen.** Im Choledochus ist die Galle sehr trübe und übelriechend. **Nach Abtrennung und Excision der Gallenblase fand man auch noch im Cysticus einen Stein.** Tamponade. Hepaticusdrainage. Naht. Dauer der Operation 5/4 Stunde. **Ob sämtliche Steine aus den Hepaticusästen entfernt sind, ist sehr fraglich.** Da ausgiebig tamponiert ist, wird die spätere Entfernung der Steine keine erheblichen Schwierigkeiten bereiten.

Verlauf: Fieberfrei. Am 26. 6. wurden die Tampons und die Fäden entfernt. Wegen grosser Schwäche in den ersten Tagen wird öfters physiologische Kochsalzlösung und steriles Olivenöl subkutan injiziert. Galle läuft in grossen Mengen (bis 600 gr). **Am 27. 6. wird der Hepaticus sondiert, man findet noch zwei erbsengrosse Steine, von denen der eine mit der Kornzange, der zweite durch Ausspülen entfernt wird.** Neue Tamponade. Im übrigen fühlt sich Pat. wohl, hat guten Appetit und Stuhlgang.

28. 6. 1900. **Beim Ausspülen des Hepaticus gehen zwei weitere Steine ab.** Mit der Sonde nichts nachweisbar.

29. 6. Wieder Ausspülen des Hepaticus und Choledochus.

1. 7. **Mit der Sonde lässt sich ein Stein oben im Hepaticus fühlen,** Extraktionsversuch aber vergeblich.

2. 7. **Der gefühlte Stein wird durch Ausspülen des Hepaticus entfernt.**

3. 7. 7 cm. oberhalb der Choledochusincision fühlt die Sonde im Hepaticus wieder ein Konkrement. **Herabholen desselben mit dem Riedel'schen Gallensteinfänger. Herausspülung des Steines durch Kochsalzlösung.** Neue Tamponade. Die Choledochusincision ist immer noch — am 16. Tage post operat. — gut zugänglich.

Auch der Choledochus resp. die Papille des Duodenum lässt sich noch gut sondieren. Allgemeinbefinden bessert sich täglich.

4. 7. **Wiederum fühlt die Sonde in der Tiefe des Hepaticus einen Stein. Es werden zwei Konkremente von Erbsengrösse herausgesprudelt.**

5. 7. **Wieder ein Stein entfernt.** Neue Tamponade.

8. 7. **In der Tiefe des Hepaticus liegt noch ein Stein. Herausspradelung.**

10. 7. Es fliessen immer noch Steintrümmer aus dem Hepaticus ab.

12. 7. Keine Steine mehr nachweisbar. Am 22. 7. sistiert das Gallenfliessen. Stuhlgang ganz braun. Wunde schliesst sich rasch. Rasche Erholung. Am 6. 8. 1900 entlassen.

Epicrise: Der obige Fall war für die Hepaticusdrainage combiniert mit der Ectomie wie geschaffen; hätte man nur cystostomiert, so wären die Steine im Choledochus zurückgeblieben. **Nur nach der Ectomie fand man den Cysticusstein und die Choledochussteine. Die im Hepaticus steckenden waren sehr schwierig zu entfernen.** Bei der ausgiebigen Tamponade war die nachträgliche Entfernung der zurückgelassenen Steine nicht schwer. Hätte man sie nicht entfernt, so hätte man aus diesem Fall leicht ein echtes Recidiv konstruieren können.

Nr. 105. S. M., 37 j. Bahnwärtersfrau aus Ballenstedt.

Aufgen.: 2. 3. 1901.
Operiert: 4. 3. 1901. Hepaticusdrainage, Ectomie.
Entlassen: 6. 4. 1901. Geheilt.

Anamnese: Familienanamnese und Vorleben ohne Belang. Seit ca. 3 Jahren hatte Pat. alljährlich im Winter 2—3 Anfälle von „Magenkrämpfen", Schmerzen in der Magengrube, die etwa 1 Tag anhielten und mit Erbrechen einhergingen. Gelbsucht und Erbrechen sind nicht beobachtet worden. Der Stuhlgang war immer etwas träge. Anfang Januar kam wieder ein solcher Anfall, der an 1 Tage vorüberging, eine Woche später wieder einer, der mit sehr heftigen Schmerzen und starkem Erbrechen einherging und 3 Tage dauerte. Die Schmerzen sassen jetzt mehr nach rechts herüber und zogen zum Rücken. Am 3. Tage trat Gelbsucht auf, die seitdem noch nicht ganz geschwunden ist.

ist. Der Stuhl war entfärbt, der Urin dunkelbraun. Es blieben Kreuzschmerzen und Druckempfindlichkeit in der Gallenblasengegend zurück. Pat. nahm 14 Tage Karlsbader Salz ohne Erfolg, dann 1/4 l Öl wonach sie Erleichterung verspürte und Steine abgegangen sein sollen. Ende Februar merkte sie, dass ein Anfall kam, unterdrückte ihn aber durch Einnehmen von Öl. Am nächsten Tage jedoch kam er wieder, hielt 1 Tag an. Die Gelbsucht wurde wieder stärker, Kreuzschmerzen und Druckempfindlichkeit der Gallenblasengegend blieben. Während der Erkrankung war der Appetit schlecht, Pat. magerte ab (angeblich 20 Pfd.). Herr Geh.-Rat Dr. Haring-Ballenstedt schickt sie hierher.

Befund: Kräftige, etwas ikterische Frau. Herz und Lungen gesund, Puls und Temperatur normal, Urin frei von pathol. Bestandteilen, bis auf Gallenfarbstoff. Die Leber ist etwas vergrössert, in der Gegend der Gallenblase Resistenz und Schmerzhaftigkeit. Kein Tumor der Gallenblase.

Diagnose: Stein im Choledochus.

Operation: 4. 3. Wellenschnitt. Gallenblase breit mit Duodenum verwachsen, schlaff, enthält Steine. Im supraduodenalen Teil des Choledochus ein bohnengrosser Stein. Excision. Exstirpation der ca. 100 Steine enthaltenden Gallenblase. Hepaticusdrainage. **Drüse am Choledochus hart, haselnussgross, Pankreaskopf sehr induriert.** Dauer der Operation 20 Minuten. Tamponade. Naht. In der Gallenblase Steine und trübe Galle. Essiglappen auf den Mund.

Verlauf: 4. 3. Abends 37,3.

5. 3. 37,8. Puls 102. Kein Erbrechen, sieht gut aus, Blähungen beginnen. **Abends Erbrechen schwarzer blutiger Massen.** 37,8. Puls 132. Magenausspülung. Kochsalz. Gallenfluss 235 g.

6. 3. 37,6. Puls 124. Kochsalz, das Erbrechen hat aufgehört. Galle 75 g. **Frau M. ist stärker ikterisch als vor der Operation. Abends wieder Erbrechen dunkler Massen, Magenspülung.** Kochsalz. 38,5.

7. 3. 38,1. Puls 116. Mittags wieder etwas Erbrechen. Magenspülung. **Das Erbrochene ist nicht mehr bluthaltig.** Galle 50 g. 38,3.

8. 3. 37,4. Puls 100. Wieder etwas Erbrechen, Magenspülung. Galle 100 g. 37,6.

9. 3. 37,3. Puls 104. Abführen, 2 mal Stuhlgang. Abends wieder Erbrechen. Magenspülung. Gallenfluss 200 g. 37,1.

10. 3. 37,3. Puls 116. Erbrechen nach jeder Nahrungsaufnahme. Magenspülung. Verbandwechsel. Herausnahme der Tampons. Nach unten schliessen Verwachsungen die Bauchhöhle ab, aber der subphren. Raum ist noch offen. Das Spülwasser bleibt zum grossen Teil in der Bauchhöhle. Neuer Verband. Magenspülung. Nährklystiere. Gallenfluss 50 g. 38,2.

11. 3. 37,4. Puls 96. Kein Erbrechen mehr. Gallenfluss 100 g.

12. 3. Gutes Befinden.

18. 3. Verbandwechsel.

28. 3. Täglich Verbandwechsel.

2. 4. Verband trocken.

6. 4. Geheilt entlassen.

Epicrise: **Das Erbrechen in den ersten 6 Tagen post op. ist wohl auf die etwas ausgiebige Tamponade zurückzuführen, denn sofort nach dem Verbinden am 6. Tage hörte dasselbe auf.** Für gewöhnlich wechseln wir den Verband erst 10—14 Tage post op.; am 6. Tage post op. zeigte es sich, dass die Verklebungen noch nicht zu einem vollständigen Abschluss der Bauchhöhle geführt hatten, und der subphrenische Raum war noch zugänglich. Da bei dem Verbandwechsel alle aseptischen Massregeln beobachtet wurden, hat der allzu frühe Verbandwechsel nicht geschadet.

Nr. 106. A. H., 43j. Oberstfrau aus Fürth (Bayern).
Aufgen.: 3. 10. 1902.
Operiert: 5. 10. 1902. Hepaticusdrainage, Ectomie.
Entlassen: 29. 11. 1902. Geheilt.

Anamnese: November 1900 sehr heftige Kolik, Schmerzen im Epigastrium, Erbrechen, Schüttelfrost und Fieber, kein Ikterus. Am 2. Tage danach leichte Kolik. Januar bis März 1901 wiederholt leichte Anfälle, dabei magerte sie stark ab. April 1901 Kur in Kissingen, gute Erholung. Mai und Juni 1901 je eine Kolik ohne Ikterus, bei letzterer wurde ein Steinchen im Stuhl gefunden. Herr Prof. Penzoldt-Erlangen verordnete eine Bandage. Pat. war danach fast schmerzfrei, nur bei längerem Gehen, Bücken etc. kamen kleinere Attacken. Mai 1902 beim Bücken (Blumenpflücken) leichter Druck, Uebelkeit, unbedeutender Ikterus. Gewichtsverlust ca. 15 Pfd. Der Ikterus schwand und trat Anfang August wieder auf. Ein paar Tage vorher hatte Pat. Fieber, keine Kolik, das Fieber hielt 4 Wochen an, zweimal kamen Schüttelfröste. Der Ikterus besteht seitdem in wechselnder Intensität fort, Pat. ist sehr schwach und liegt seit 2 Monaten im Bett. Auf Rat des Herrn Oberstabsarztes Dr. Loesch-Fürth kommt sie hierher.

Befund: Gracile Frau mit ausgeprägtem Ikterus. Leib weich, flach. Leber vergrössert. Druckempfindlichkeit in der Mittellinie, sonst kein Befund. Urin bierbraun, enthält viel Gallenfarbstoff, leichte Eiweisstrübung, kein Zucker.

Diagnose: Stein im Choledochus.

Operation: 5. 10. 02. Sehr gute Chloroformnarkose. Wellenschnitt. Gallenblase geschrumpft, verdickt, am Cysticus mit Duodenum verwachsen. Leber nicht wesentlich vergrössert. Lösung der Gallenblase vom Duodenum. Hier ist die Gallenblase sehr morsch, und es tritt Eiter hervor. Man kommt auf einen walnussgrossen, im Choledochus liegenden Stein. Der Hepaticus dahinter ist verengt. Papille frei. **Kleines Loch in der Serosa des Duodenum. Es scheint aber noch keine Perforation vorhanden zu sein, doch hat man den Eindruck, als ob hier eine Choledochoduodenalfistel in Entwicklung begriffen sei.** Gallenblase wird exstirpiert. Starke Blutung aus der Art. cystica.

Ligatur. Die Gallenblase ist chronisch entzündet, wandverdickt, Schleimhaut ulceriert und enthält einen haselnussgrossen Stein. Aus dem Hepaticus fliesst schleimig-eitrige Galle nach. **Der Defekt am Duodenum, das spitzwinklig nach oben gezerrt ist, wird übernäht.** Tamponade. Rohr in den Hepaticus. **Das Einführen des Rohres ist durch die Verengerung erschwert.** Naht der Bauchdecken, Verband. Dauer der Operation 3/4 Stunden.

Verlauf: **Am Abend des Operationstages schwerer Collaps, Kochsalzinfusionen und -Einläufe, Kampferinjektionen, heisse Getränke, Excitantien.** Nach Ueberwindung des Collapses glatter Verlauf. **Die anfangs spärlich und sehr trübe abfliessende Galle klärt sich schnell und wird reichlich. Am 12. Tage ist die abfliessende Galle goldklar,** doch bleiben noch abendliche Temperatursteigerungen von 39° bestehen. Verbandwechsel am 13. 10. 02 ergibt keinen Grund dafür; vom 17. ab wird der Hepaticus ausgespült, die Spülung ist schmerzhaft, da das Wasser in dem engen Kanal nicht am Katheter vorbei abfliessen kann. 19. 10. Der Versuch, den Choledochus bis in das Duodenum zu sondieren, gelingt nicht, die Instrumente (Catheter, Sonden und Bougies) stossen in 10 cm. Tiefe auf ein Hindernis. Da die Temperatur hoch bleibt der Stuhl sich nicht färbt, wird das Sondieren täglich wieder versucht Zunächst ohne Erfolg, **erst am 29. 10. gelingt es, ein feines Bougie durch die Papille zu schieben. Es bleibt liegen.** In den nächsten Tagen gelingt es wieder nicht, über das Hindernis in 10 cm. Tiefe hinaus zu kommen, **erst am 2. 11. dringt ein etwas stärkeres Bougie wieder bis in den Darm. Es bleibt 2 Tage liegen und wird dann durch eine ca. 4 mm. starke Sonde ersetzt, die 1 Tag liegen bleibt. Vom 7. 11. ab fängt der Stuhl an sich zu färben, die Gallensekretion nach aussen wird immer geringer.** Schliesslich geht die Fistel ganz zu, und Pat. kann am 19. 11. 02 geheilt entlassen werden.

Epicrise: Bemerkenswert an dem Fall ist besonders die Bougierung der Papille von der Choledochusincision aus während der Nachbehandlung. Sobald die Papille gehörig erweitert war, hörten das Fieber und der Gallenfluss nach aussen auf.

Nr. 107. L. S., 51 j. Hüttenarbeitersfrau aus Thale.
Aufgen.: 30. 10. 1900.
Operiert: 10. 11. 1900. Hepaticusdrainage. Ectomie.
Entlassen: 24. 12. 1900. Geheilt.

Anamnese: Familienanamnese ohne Belang. Pat. hat 6 gesunde Kinder, 2 sind an Bräune gestorben. Sie war selbst stets gesund.

Vor 17 Jahren litt sie 3/4 Jahr lang an „Unterleibsentzündung". Der näheren Umstände erinnert sie sich nur noch undeutlich, doch scheint der Anfall ähnlich verlaufen zu sein wie der folgende.

Vor 5 Jahren erkrankte sie mit Kolikschmerzen, die links von der Mittellinie in der Magengegend begannen, von da zum Rücken, zwischen

die Schulterblätter und zur Brust, ausstrahlten. Die Schmerzen traten 3/4 Jahr lang etwa alle 2 Tage auf und dauerten 2—3 Stunden. Erbrechen trat nicht immer auf; wenn es kam, brachte es Erleichterung. Fieber und Gelbsucht bestanden nicht. Sie wurde während der Erkrankung sehr schwach, hatte keinen Appetit und magerte erheblich ab. Der behandelnde Arzt spülte ihr 6 Wochen lang den Magen aus, danach schwanden die Anfälle. Pat. erholte sich wieder.

Sie war frei bis vor 5 Wochen. Seit dieser Zeit traten die Anfälle in derselben Weise wie vor 5 Jahren wieder auf, sie erhielt heisse Umschläge, Opium in Tropfen und Pulvern und Morphiuminjektionen. Seit 2 Tagen hat sich das Krankheitsbild geändert, die Schmerzen sitzen jetzt rechts in der Gallenblasengegend, ohne auszustrahlen, sie sind dauernd da und werden beim Husten, Niesen etc., auch schon bei gewöhnlichen Atembewegungen schlimmer. Dabei ist Fieber aufgetreten und leichte Gelbsucht. Gestern nachmittags Temperatur 40,2. Puls 150.

Herr Dr. Loew-Thale empfiehlt ihre Aufnahme in die Klinik.

Befund: Kräftige, gut genährte Frau von fieberhaftem Aussehen und deutlichem Ikterus. Herz und Lungen gesund. Urin enthält Gallenfarbstoff, kein Eiweiss und Zucker. Temp. 38,4. Puls 120.

Die Gallenblase ist als praller, rundlicher, sehr druckempfindlicher Tumor etwas über Nabelhöhe zu fühlen, bei Hustenstössen tritt sie deutlicher hervor.

Diagnose: Recidiv. Cholecystitis, **vor 2 Tagen wahrscheinlich Perforation der Gallenblase. Abgekapselte Peritonitis.**

Verlauf: 30. 10. Abends 38,4. Puls 120.

31. 10. 37,9. Puls 110. 38,5.

1. 11. 38.1. Puls 120. Starke Schmerzen. Heisse Kataplasmen. 39,3.

2. 11. 37,5. Puls 108. Nach den heissen Umschlägen Linderung der Schmerzen. 38,4.

3. 11. 37,3. Puls 100. 37,8.

4. 11. 37,3. Puls 96. Schmerzen ganz geschwunden. Der Tumor nur noch bei tiefem Eindrücken palpabel. 37,4.

5. 11. 37,5. Puls 88. Ikterus fast geschwunden. 37,6.

6. 11. 37,2. Jetzt fieberfrei.

Nachdem Pat. etwa eine Woche fieberfrei ist, wird sie zur Operation vorbereitet.

Operation: 10. 11. 00. Gewöhnlicher Wellenschnitt, starke Fettentwicklung in den Bauchdecken. Gallenblase von mittlerer Grösse, ihre Wandungen ödematös verdickt. Fundus der Gallenblase mit dem Netz verwachsen. Lösung dieser Verwachsung derart, dass etwa 2 cm. des Netzes in Zusammenhang mit der Gallenblase bleiben. Punktion und Entfernung zahlreicher Steine mit der Kornzange. Ein im Choledochus fühlbarer Stein wird durch Choledochotomie entfernt. Danach Exstirpation der Gallenblase. Es zeigt sich jetzt, dass in dem stark erweiterten Choledochus noch mehrere Konkremente stecken, davon ein etwa haselnussgrosses in einer Ausbuchtung des Ganges unmittelbar vor der Papille. **Die Entfernung desselben gelingt erst nach eini-**

gem Mühen durch das bimanuelle Verfahren in der Weise, dass der rechte Zeigefinger das Duodenum von unten umgreift und den Stein dem in den Choledochus eingeführten linken Zeigefinger entgegendrückt. Drainage des Hepaticus, Verkleinerung des Choledochusschnittes durch 3 Nähte. Tamponade mit mehreren Streifen Silbergaze. Teilweise Naht der Bauchdeckenwunde.

Die Untersuchung der exzidierten Gallenblase ergibt stark verdickte ödematöse Wandungen und in der Nähe des Fundus eine Perforationsstelle, die zu einem in dem adhaerenten Netz liegenden kleinen Abscesse führt. Am Gallenblasenhalse ist die Wandung an einer erbsengrossen Stelle nekrotisch.

Verlauf: 10. 11. abends 37,0.

11. 11. 38,1. Puls 138. Kochsalz, Kampher. Etwas Aufstossen, kein Erbrechen. Kein Kollern im Leibe. Mittags, nachmittags, abends und nachts noch je einmal Kochsalz, 2 stündl. Kampher. Tee mit Kognak. Glycerin und Mastdarmrohr. Galle 400 gr. Abends 39,2. **Puls 158.**

12. 11. 38,8. **Puls 150.** Nachts Blähungen spontan, heute morgen keine, Leib gewölbt, ziemlich schmerzhaft. Puls schnell, klein. Galle läuft weniger, 75 gr., ist dick und setzt viel orangefarbenen Bodensatz ab. Kochsalz und Kampher weiter. Heisser Tee mit Kognak und Kaffee. Verband etwas durch. Abends 38,3. **Puls 140.**

13. 11. 36,7. Puls 126. Blähungen in Gang, Leib flacher und weicher als gestern. Kochsalz und Kampher werden ausgesetzt. Gallenfluss sehr gering.

14. 11. bis 19. 11. Temp. 37,6—38,4. Puls 90—110.

20. 11. 37,9. Puls 84. Verbandwechsel. Entfernung der Tampons, etwas Eiterung im unteren Wundwinkel. Hier liegt das Colon vor. 38,3.

21. 11. 37,4. Puls 84. Verbandwechsel. **Bei der Ausspülung des Hepaticus und Choledochus entleeren sich trübe, bröckelige Massen.** 37,8.

22. 11. 37,3. Puls 96. Verbandwechsel. Zwischen Colon und Bauchdecken Nekrose des Unterhautzellgewebes, ebenso etwas im oberen Wundwinkel, so dass mehrere Nähte entfernt werden müssen. Danach sind die nekrotischen Stellen leicht zugänglich, Abtragung. Das unten vorliegende Colon ist gebläht, in einem markstückgrossen Bereich fehlt die Serosa, die augenscheinlich bei Lösen von Adhäsionen verletzt ist. Eine Perforation ist nicht zu finden. Choledochus und Hepaticus werden ausgespült, das Spülwasser kommt mit klarer Galle vermischt zurück.

23. 11. bis 29. 11. Täglich Verbandwechsel. Puls 90—100. Temp. 37,3—38,6.

30. 11. 37,2. Puls 92. Fieberfreier Verlauf. Bisweilen noch etwas Erbrechen, täglich Verbandwechsel.

8. 12. Die Wundränder haben sich jetzt fast aneinander gelegt, es fliesst noch etwas Galle, Verbandwechsel alle Tage.

19. 12. Verband heute trocken.

22. 12. Verband noch immer trocken. Wechsel.

24. 12. Mit granulierender Wundfläche entlassen.

Die weitere Behandlung übernimmt Herr Dr. Löw.

Am 1. 9. 1901 stellt sich Frau S. in blühender Gesundheit in der Klinik vor.

Epicrise: Bei der Aufnahme lagen alle Anzeichen der Perforationsperitonitis vor. **Es war aber für den Ausgang der Operation sicher besser, mit dem Eingriff zu warten, bis die schweren entzündlichen Erscheinungen zurückgegangen waren.** Trotz des beschleunigten Pulses (150) gelang es doch durch eine sorgfältige Nachbehandlung, bei der die Kochsalzinfusionen eine grosse Rolle spielten, die Kräfte der Pat. zu erhalten und einen günstigen Erfolg herbeizuführen.

Nr. 108. S. S., 26 j. Oberlehrersfrau aus Altona.
Aufgen.: 30. 12. 1902.
Operiert: 2. 1. 1903. Hepaticusdrainage. Ectomie.
Entlassen: 21. 2. 1903. Geheilt.

Anamnese: Herr Dr. Schmalmack sendet uns die Pat. mit folgender Krankengeschichte zu:

„Frau Dr. S., 26 Jahre alt, befindet sich seit ca. 10 Wochen ununterbrochen in meiner Behandlung. Die Mutter ist „leberleidend", war längere Zeit in Karlsbad. Pat., welche 2mal entbunden ist, war früher stets gesund. Zu Beginn der jetzigen Behandlung und zweimal schon zu Anfang dieses Jahres klagte sie über plötzlich meistens des Abends oder des Nachts auftretende sehr heftige Schmerzen im rechten Hypochondrium. Anfänglich kamen dieselben ca. alle 2—3 Wochen, später häufiger und waren stets mit Übelkeitsgefühl, zuweilen mit Erbrechen verbunden. Diese Schmerzanfälle dauerten in der Regel nur 12 bis 14 Stunden und liessen ausser einem geringen Mattigkeitsgefühl keine weiteren Störungen des Allgemeinbefindens zurück. Bei der Untersuchung war durch die sehr schlaffen Bauchdecken in der Tiefe des Hypochondriums ein etwas druckempfindlicher beweglicher Tumor zu fühlen, welchen ich für die gesunkene rechte Niere hielt. Beim Fehlen jeglicher ikterischen Verfärbung der Haut oder der Sklera und beim Fehlen jeglicher Veränderungen der Leber brachte ich die periodisch auftretenden Schmerzanfälle mit dieser nachweisbaren rechtsseitigen Nierensenkung in ursächlichen Zusammenhang und verordnete Bettruhe und Mastkur. Diese musste aber nach ca. 3 Wochen durch das Auftreten eines an Intensität allmählich zunehmenden Ikterus unterbrochen werden. Anfänglich bestanden bei letzterem keinerlei Schmerzen (auch keine Anfälle), und liess die objektive Untersuchung der Lebergegend keine besonderen Veränderungen nachweisen. Vor ca. 4 Wochen trat aber plötzlich in einer Nacht ein heftiger mit Erbrechen verbundener Schmerzanfall auf, und mit diesem änderte sich auch der objektive Befund. Am nächsten Morgen nämlich war unmittelbar unter den dünnen Bauchdecken, dieselben etwas hervorwölbend, der Lage der Gallenblase entsprechend, ein taubeneigrosser, sehr druckempfind-

licher Tumor, den unteren Leberrand beträchtlich überragend, nachweisbar, welcher mit absoluter Bestimmtheit als die mit Gallensteinen gefüllte Gallenblase zu erkennen war. Wegen der durch längere Zeit innegehaltenen fettlosen Diät war die Abmagerung der Kranken und der Kräfteverfall nicht unerheblich geworden, so dass ich nach dem sicheren Nachweis der Gallensteine die operative Entfernung vorschlug, zumal der Ikterus, abgesehen von periodischen Schwankungen seiner Intensität, im ganzen zugenommen hatte. Der zur Konsultation hinzugezogene Oberarzt des Hamburger Krankenhauses, Herr Dr. Rumpel, erklärte den letzterwähnten Tumor ebenfalls mit Bestimmtheit für die mit Steinen gefüllte Gallenblase und riet in Anbetracht der oben erwähnten Gründe ebenfalls zu operativem Eingriff, wenn nicht in kürzerer Zeit eine merkliche Abnahme des Ikterus und eine erhebliche Besserung des Allgemeinzustandes zu konstatieren sei. Die Frist des Abwartens ist nunmehr abgelaufen, ohne dass der Zustand der Pat. sich wesentlich geändert hat. Der Ikterus besteht in gleicher Intensität. (Der Kräftezustand hat sich infolge fettreicherer Kost etwas gehoben.) Es ist demnach meines Erachtens keine oder nur sehr geringe Hoffnung auf eine spontane Aufhebung des Hindernisses für den Gallenabfluss vorhanden. Da in der Gallenblase mit Bestimmtheit Steine gefühlt sind, ist ferner mit Sicherheit anzunehmen, dass auch Gallensteine das Hindernis für den Gallenabfluss sind. Ich habe deswegen der Pat., welche selber des weiteren Abwartens überdrüssig geworden ist, nunmehr dringend zur Operation geraten, zumal auch ihr Allgemeinzustand und die Beschaffenheit des Pulses zurzeit noch durchaus zufriedenstellend sind."

Befund: Starker Ikterus. Pat. abgemagert, zeigt allenthalben Kratzspuren. Lunge und Herz gesund. Leber etwas vergrössert, kein Tumor der Gallenblase mehr fühlbar.

Diagnose: Stein im Choledochus.

Operation: 2. 1. 03. Wellenschnitt. Gallenblase schlaff, gross, nicht verwachsen. Choledochus leer. Pankreaskopf dick. Im Gallenblasenhals 3 kirschkerngrosse Steine. Cysticus sehr eng. Spaltung desselben nach Ectomie. Choledochus leer und sehr eng. Galle etwas trübe. Hepaticusdrainage. Dauer $^3/_4$ Stunde. Gute Narkose.

Verlauf: 2. 1. 03. Temp. 37,7. Puls 56. Allgemeinbefinden gut. Es läuft Galle. Einmal 3,6 gr. Calciumchlorid per rectum.

3. 1. Temp. morgens 38,4, abends 38,1. Puls 60—120. Im Laufe der Nacht etwas Erbrechen nicht blutiger Flüssigkeit. Im Laufe des Vormittags fortgesetzt Übelkeit und Aufstossen. Daher gegen Mittag Magenspülung. **Der Magen enthält eine überraschend grosse Menge blutiger Flüssigkeit, teils frisches, teils geronnenes Blut.** Abends nochmal Magenspülung. Im Magen kein frisches Blut, aber reichlich Flüssigkeit und geringe Reste alter Gerinnsel. Puls wechselnd, nach der Magenspülung wieder wesentlich langsamer. Blähungen gehen nach Spritze und Rohr.

4. 1. 03. Temp. 38,3, abends 38,6. Puls den ganzen Tag wechselnd, zwischen 60 und 120, sehr klein. **Der grössere Teil der Nacht war ruhig, erst gegen Morgen schwarzes Erbrechen.** Im Laufe des ganzen Tages und der folgenden Nacht **4 mal Kochsalzinfusion, 4 mal Magenspülung. Seitenlage.** Am Abend und in der Nacht 3 mal Campher subkutan.

5. 1. 03. Temp. morgens 38,4, Abends 38,1. Puls 100—120. **Die Seitenlage war entschieden von günstigem Einfluss.** Am Morgen nur noch wenig Inhalt im Magen, kein frisches Blut mehr bei der Magenspülung. **Um die Pat. bequemer lagern zu können, wird der Verband gewechselt und das Drainrohr zwischen dicken Wattelagen in den Verband mit eingebunden. Danach mehrere Stunden Bauchlage, abwechselnd mit rechter Seitenlage.** Nachmittags noch einmal Magenspülung. Magen leer. Im Laufe des Tages noch 3 mal Kochsalzinfusion.

6. 1. 03. Temp. mittags 37,6, abends 38,1. Puls 88. Kein Aufstossen, kein Erbrechen, keine Übelkeit. Allgemeinbefinden ist wesentlich besser, Puls kräftig. Verbandwechsel. Watte mit klarer Galle durchtränkt. **Es wird wieder die Flasche angelegt und Pat. in Rückenlage gebracht.** Blähungen gehen von selbst.

7. 1. 03. Temp. morgens 37,9. Puls 84, kräftig. Heute früh Erbrechen von etwas Milch. Befinden gut. Führt ab. Bricht das Ricinus jedoch wieder aus. Temp. abends 37,9. Puls 80. Befinden gut. Kein Aufstossen mehr, kein Erbrechen, reichlicher Stuhl.

8. 1. 03. Temp. morgens 37,3. Puls 68. Kein Erbrechen, kein Aufstossen. In der Nacht nochmals Stuhlgang. Befinden sehr gut. Temp. 38,3. Leichte Übelkeit.

9. 1. 03. Temp. 37,7. Puls 80. Etwas Aufstossen, in der Nacht keine Übelkeit. Galle läuft. Temp. abends 38,1. Puls 80.

10. 1. 03. Temp. morgens 37,5. Puls 80. Abends 38,3, Puls 84.

11. 1. 03. Temp. morgens 38,2, Puls 80. In der Nacht reichlich Stuhlgang. Temp. abends 38,5, Puls 86. Parulis rechts. Befinden sonst gut.

13. 1. 03. Temp. morgens 37,8, Puls 78. Parulis geht zurück. Eiter entleert sich spontan. Temp. abends 38,4, Puls 80. Befinden gut.

14. 1. 03. Temp. 37,7, Puls 80. Temp. abends 38,4, Puls 86. Befinden gut. Verbandwechsel. Nur die oberflächlichen Tampons werden entfernt. Wunde sieht gut aus. Drainrohr bleibt liegen.

18. 1. 03. Temp. morgens 37,5, abends 39,3, Puls 82—96. Erster Verbandwechsel. Entfernung der Tampons, der langen Fäden und Nähte. Nur der Cysticus-Faden bleibt liegen. Wunde in gutem Zustande. Hepaticus-Incision sehr gut sichtbar. Choledochus und Hepaticus leicht durchgängig für die Sonde. Tamponade. Temp. abends 39,3. Befinden sonst gut. Keine Schmerzen.

23. 1. 03. Entfernung des Cysticus-Fadens. Galle läuft sehr reichlich.

11. 2. 03. Verband heute 3 Tage trocken gewesen.

15. 3. 03. Wunde sehr klein. Es läuft wenig Galle. Verband alle 2—3 Tage. Heute keine Tamponade mehr.

19. 2. 03. Es läuft keine Galle mehr.

21. 3. 03. Pat. wird als geheilt mit geschlossener Fistel und kleiner granulierender Wunde entlassen.

Epicrise: Der Choledochus wurde leer vorgefunden, dafür war der Pankreaskopf sehr vergrössert, so dass dadurch der Gallenabfluss gehindert wurde. Der Choledochus war sehr eng, und es ist nicht unmöglich, dass der im Hals der Gallenblase befindliche Stein resp. die dort intermittierend auftretende Entzündung den Choledochus zeitweise verlegte.

Nr. 109. E. K., 47j. Arztwitwe aus Samara (Russland).

Aufgen.: 28. 8. 1903.

Operiert: 1. 9. 1903. Hepaticusdrainage. Ectomie.

Entlassen: 15. 10. 1903. Geheilt.

Anamnese: Pat. ist verheiratet, hat 5mal geboren, drei Aborte durchgemacht. Menses sind regelmässig.

Als Kind hat Pat. Masern, Scharlach und Keuchhusten überstanden, in den letzten Jahren hat sie angeblich an Malaria gelitten. Vor 2 Jahren Herzbeklemmungen, Oedem der Beine, Albuminurie, dabei starke Nervosität. Kur in Bad Nauheim von Erfolg.

Im 16 Lebensjahr litt Pat. 2 Jahre lang an Erbrechen, das nach Erregungen auch jetzt noch ab und zu auftritt.

Vor 21 Jahren heftige Gallensteinkolik mit Gelbsucht von einigen Tagen Dauer; nochmals gleiche, sehr heftige Kolik mit Gelbsucht vor 8 Jahren. Im letzten Winter (1902/1903) zwei Anfälle von Koliken, die weniger schmerzhaft waren, aber länger, etwas 3 Wochen dauerten. Dabei wiederum Gelbsucht. Danach wieder völliges Wohlbefinden.

Mitte Juli 1903 bekam Pat. anfänglich leichte Schmerzen, dann an 5 aufeinanderfolgenden Tagen heftige Koliken mit allmählich bis zu grösster Intensität ansteigendem Ikterus. Harn dunkel. Stuhl tonfarben. Starkes Hautjucken. Abendtemperaturen 37,0—37,4. Nach 10—14 Tagen Besserung der Beschwerden, zeitweiliges Nachlassen des Ikterus, Stuhl wieder mehr gefärbt. Nach 1½ Wochen dyspeptische Beschwerden (Übelsein, Aufstossen), bald darauf Schmerzen im rechten Epigastrium von wachsender Intensität, die fast konstant bestehen. Zunahme des Ikterus. Etwas Zucker im Urin. Stuhl wieder tonfarben. Abendtemperaturen bis 37,4°. Deutliche Leberschwellung. Gallenblase nicht palpabel. Seitdem vollständige Appetitlosigkeit, grosse Mattigkeit. Seit Jahren besteht Stuhlverstopfung. Steine im Stuhl wurden jetzt nicht gefunden. Pat. leidet viel an Haemorrhoidal-Beschwerden. In den letzten 3½ Wochen, seit Rückkehr von Neuenahr, ist der Zustand der Pat. im grossen ganzen unverändert geblieben. Nur einmal hat Pat. ein geringes, kurze Zeit dauerndes Zurückgehen der Gelbsucht bemerkt, auch war der sonst graue Stuhl dabei braun. Doch dauerte die Besserung nur einige Tage. Pat. hat keine Schmerzen gehabt,

nur etwas Unbehagen in der Gegend der Magengrube. Kein Fieber, keine Schüttelfröste. Einmal nur Erbrechen. Viel Hautjucken. Pat. hat in Neuenahr eine Ölkur und später 2½ Wochen lang Chologen gebraucht. Das Chologen bewirkte regelmässigen Stuhlgang, so dass Pat. sich subjektiv wohler fühlte, eine sonstige Besserung trat aber nicht ein.

Herr Prof. Renvers und Herr Dr. Boas (Berlin) senden uns die Pat. zu.

Befund: Sehr starker Ikterus. Leber mässig vergrössert, härter als normal, Druckempfindlichkeit besonders in der Mittellinie. Kein Milztumor. An der Aorta ein systolisches Geräusch. Urin enthält mässige Mengen Eiweiss, viel Gallenfarbstoff.

Diagnose: Stein im Choledochus.

Operation: 1. 9. 03. In Gegenwart der Herren Dr. Holfelder-Wernigerode, Dr. Stone-Washington, Dr. Kurtz-Californien. Wellenschnitt. Gallenblase klein, mit Duodenum verwachsen. Leber vergrössert, derb (biliäre Cirrhose). Choledochus wird freigemacht. Retroduodenal festsitzend ein haselnussgrosser Stein. Incision. Dabei fliesst Eiter aus dem Choledochus ab. Hepaticusdrainage. Papille frei. Ectomie der Eiter und einen walnussgrossen Stein enthaltenden, ulcerierten, geschrumpften, wandverdickten Gallenblase. **Der Stein ist leicht zerbrechlich und wird in Trümmern entfernt.** Im Cysticus und im Choledochus Ulcera. **Am Übergang vom Cysticus in den Choledochus ein erbsengrosser Schleimhautpolyp.** Excision. Tamponade mit 4 Tampons. Naht. Verband. Dauer der Operation 50 Min. Gute Chloroform-Sauerstoffnarkose (40 gr.).

Verlauf: Normal.

14. 9. 03. 1. Verbandwechsel. Entfernung des Rohres, sämtlicher Tampons, die ziemlich locker sitzen, sowie sämtlicher Nähte. Wunde sieht sehr gut aus. Wundtrichter ziemlich flach, ausgezeichnet übersichtlich, **Choledochus-Incision sehr oberflächlich und gut sichtbar, ebenso Cysticus-Stumpf. Auch das Foramen Winslowii und das Ligamentum hepato-duodenale gut zu übersehen.** Temp. abends 37,6.

15. 9. 03. Verband erst abends durch. Verbandwechsel. Tampons bleiben liegen.

26. 9. 03. Jeden Tag Verbandwechsel notwendig. Pat. klagt über Appetitlosigkeit und viel Aufstossen, zuweilen Erbrechen. Gallenfluss noch sehr reichlich.

28. 9. 03. Pat. steht auf. Ikterus bedeutend zurückgegangen. Wundtrichter stark verengert.

5. 10. 03. Heute Verband trocken.

15. 10. 03. Mit kleiner Granulation geheilt entlassen.

Epicrise: Im Choledochus befand sich reiner Eiter; eine tiefe Ulceration war gut zu sehen, da der Choledochus weit aufgeschnitten war. Bei der schweren Infektion und dem Vorhandensein von Eiter im Choledochus konnte nur von einer Hepaticusdrainage die Rede sein.

Nr. 110. M. D., 50j. Bureauvorstehersfrau aus Torgau.

Aufgen.: 17. 7. 1903.

Operiert: 21. 7. 1903. Hepaticusdrainage. Ectomie. Hepatopexie.

Entlassen: 2. 9. 1903. Geheilt.

Anamnese: Pat. ist immer gesund gewesen.

Vor 10 Jahren mehrere Anfälle von Magenkrampf und Magendrücken, meist von Erbrechen gefolgt. Keine Gelbsucht. Pat. trank damals Karlsbader Wasser, bekam Medizin.

Seitdem keine Anfälle, völliges Wohlbefinden bis vor Ostern 1903. Vor Ostern 1903 kurzdauernder Anfall von Magenschmerzen und Magendrücken (in der Gegend der Magengrube), dabei auch Rückenschmerzen. Erbrechen. Nach dem Anfall Gelbsucht.

Seitdem die gleichen Anfälle von einigen Stunden Dauer etwa alle 3—4 Wochen, zuletzt etwa alle 14 Tage. Die Anfälle sind sämtlich ziemlich leicht. Die Gelbsucht bleibt sich stets ziemlich gleich, war immer deutlich vorhanden. Stuhl ist etwas entfärbt, es besteht mässige Verstopfung. Urin ist dunkel. Appetit ist mässig. Letzter Anfall vor 8 Tagen. In den anfallsfreien Zwischenzeiten fühlt sich Pat. völlig wohl. Bei den Anfällen Frieren und Schüttelfrost. Pat. wurde mit heissen Umschlägen, Medizin und Neuenahrer Wasser behandelt.

Herr Dr. Keil-Torgau sendet uns die Pat. zu.

Befund: Mässig genährte Frau. Leber etwas vergrössert, geringe Druckempfindlichkeit in der Gallenblasengegend. Mässiger Ikterus. Im Urin viel Gallenfarbstoff, kleine Mengen Eiweiss. Herz, Lungen gesund.

Diagnose: Seit Ostern 1903 Stein im Choledochus.

Pat. ist nicht in der Lage nach Karlsbad zu gehen, was ihr nach meiner Überzeugung auch keine Heilung bringen wird. Deshalb wünscht sie selbst die Operation.

Operation: 21. 7. 03. 40 gr. Chloroform mit Sauerstoff. Dauer der Operation 60 Min. Wellenschnitt. **Gallenblase ist leer von Steinen, ganz über das Duodenum herübergeschlagen, wie der Sattel über den Pferderücken.** Bei der Lösung wird die Gallenblase verletzt, es tritt helle Galle in Menge aus. Leber ist mässig vergrössert, mehr Hepatoptose. Im Choledochus 2 haselnussgrosse Steine, der Choledochus sehr erweitert; Extraction, Hepaticusdrainage. Tamponade nach Excision der sehr morschen Gallenblase. Hepatopexie mit 2 Suturen. Schluss der Bauchwunde.

Verlauf: Fieberfrei. Galle läuft ziemlich reichlich.

25. 7. 03. Führt ab. Reichlich Stuhl. Ikterus anscheinend etwas stärker.

30. 7. 03. Wechsel der oberen Schichten des Verbandes. Entfernung einiger Nähte am oberen und unteren Wundwinkel, welche durchgeschnitten haben und stark spannten. Galle läuft klar und ziemlich reichlich.

4. 8. 03. 1. eigentlicher Verbandwechsel. Entfernung des Rohres, sämtlicher Tampons, die nicht sehr fest sitzen, etwas riechen, sämtlicher Nähte und Fäden. **Ausspülung, dabei wird ein kleinhaselnussgrosser Stein in zwei Hälften herausgespült (in den ersten Tagen nach der Operation Ikterus stärker!).** Choledochusincision gut sichtbar. Ausspülung des Hepaticus und Choledochus. Galle läuft klar. Tamponade.

Nach dem Verbandwechsel leichter Frost. Temp. abends 39,2.

5. 8. 03. Temp. wieder völlig normal. Morgens 37,6, abends 37,6.

8. 8. 03. Verbandwechsel. Ausspülung des Hepaticus und Choledochus. Tamponade. Pat. steht auf.

12. 8. 03. Mässig viel Galle im Verband. Verband nicht durch. **Ausspülung des sehr gut sichtbaren Hepaticus.**

19. 8. 03. **Beim Ausspülen wird heute ein etwa 1/4 erbsengrosser Steintrümmer (anscheinend noch ein Rest des am 4. 8. herausgespülten Steines, der nicht ganz vollständig abgegangen war) herausgespült.** Galle läuft noch reichlich. Täglich Verbandwechsel.

24. 8. 03. Galle läuft weniger. Wundtrichter sehr eng und flach. Verband meist 2 Tage trocken.

30. 8. 03. Es läuft keine Galle mehr.

2. 9. 03. Pat. wird mit kleinem, gut granulierendem Wundtrichter entlassen.

Epicrise: Eine Karlsbader Kur hätte hier nur die Cholangitis beseitigen können, nicht die Steine. Diese waren viel zu gross. Eigentümlich war die Überlagerung des Duodenums durch die Gallenblase. Wäre die Frau reich gewesen, wäre sie gewiss auch nach Karlsbad gegangen, und der augenblickliche Nutzen, der wahrscheinlich nicht ausgeblieben wäre, hätte leicht eine Heilung vortäuschen können. Für arme Kranke ist die Operation richtiger wie Karlsbader Kuren. — 14 Tage post operat. wurde ein Stein herausgespült!

Nr. 111. S. A., 31 j. Kaufmannsfrau aus Grüneberg (Schlesien).
Aufgen.: 6. 7. 04.
Operiert: 8. 7. 04. Hepaticusdrainage. Ectomie. Hepatopexie.
Noch in Behandlung.

Anamnese: Pat. ist verheiratet, hat zweimal geboren. Ein Kind lebt. Ein Bruder der Mutter leidet an Gallensteinen.

Pat. ist immer gesund gewesen.

Als junges Mädchen häufig Magenbeschwerden und Magenschmerzen, zweimal auch Magenkrampf. Dabei auch stets Erbrechen.

Vor 7 Jahren, etwa 1/2 Jahr nach der ersten Geburt, plötzlich krampfartige Schmerzen im Leib, die etwa 16 Stunden anhielten, dabei galliges Erbrechen. Keine Gelbsucht. Der Arzt konstatierte Gal-

lensteine und eine Anschwellung der Gallenblase. Nach noch einem, diesmal sehr leichten Anfall hatte Pat. dann 1 Jahr Ruhe. Danach begannen wieder die Anfälle, die halb- bis vierteljährlich in gleicher Art auftraten. Dabei war bei den Anfällen fast stets Gelbsucht vorhanden, meist 3—4 Tage lang. Vor 2 Jahren gingen nach einer Oelkur 16 fast erbsengrosse Gallensteine ab.

Seit 1 Jahre sind die Anfälle häufiger, meist leichter. Pat. hat seitdem eigentlich fast täglich Schmerzen und Druckgefühl in der Magengrube. Im Laufe des letzten Jahres auch einige heftigere Anfälle mit Gelbsucht, die letzten vor 8 und 14 Tagen. Stuhl war dabei weiss, Urin dunkel.

Pat. hat in den letzten Jahren stark an Gewicht abgenommen. Appetit mässig. Stuhlgang etwas träge.

Befund: Elend aussehende Frau ohne Ikterus, aber mit zahlreichen Kratzspuren. Leber vergrössert, sehr hart. Besonders der rechte Leberlappen steht sehr tief, 3 cm. unter der Nabelhorizontale. Tumor der Gallenblase undeutlich. Gallenblasengegend druckempfindlich, ebenso die Mittellinie. Urin frei, vielleicht eine Spur von Gallenfarbstoff. **Pat. bekommt Chlorcalcium 3,6 als Clysma, kann es aber nicht halten. Auch mit Opiumtinktur (10 Tropfen) und als Stärkeklystier wird es wieder entleert. Deshalb wird vom Chlorcalcium Abstand genommen.**

Diagnose: Chronische Cholecystitis, Steine im Choledochus, biliäre Cirrhose.

Operation: 8. 7. 04. In Gegenwart der Herren Professor Dr. M. Kousnetzoff-Warschau und Dr. Lumniczer-Budapest. Wellenschnitt. Leber gross, cirrhotisch. Mittelgrosse Gallenblase, am Peritoneum parietale eine schmale Adhaesion. Trennung mit der Schere. Gallenblase allseitig mit Netz verwachsen, wird gelöst. Im Choledochus, der sehr erweitert ist (Daumenstärke), viele Steine. Incision im supraduodenalen Teil des Choledochus. Es tritt klare Galle aus. Viele kleine Steine im Hepaticus, duodenalwärts ein haselnussgrosser Stein. **Retroduodenaler Teil des Choledochus frei. Eine Kornzange lässt sich durch die Papille in das Duodenum schieben; ebenso eine dicke Sonde. In den nunmehr leeren Hepaticus wird ein Streifen Gaze gelegt. Dann Ectomie. Dabei reisst die morsche Gallenblase am Fundus ein, und es treten Steine aus. Diese werden entfernt. Trübes Serum läuft in die Absperrungstamponade. Die Gallenblase wird cysticuswärts abgeklemmt, der überragende Teil der Gallenblase wird fortgeschnitten. Schwierige Ectomie, da der Hals der Gallenblase sehr starr ist, und die Unterbindung der Gefässe dadurch erschwert wird. Der Ductus cysticus wird dicht am Choledochus quer abgetrennt, wobei noch 2 Steine aus dem Cysticus entfernt werden, und dann der Cysticusquerschnitt durch 2 Suturen geschlossen.** Hepatopexie mit 2 Fäden. 2 Umstechungsnähte im Leberbett. Rohr in den Ductus hepaticus. Dichte Naht um das Rohr herum. 4 Tampons. Dauer der Operation 1 Stunde. Gute Sauerstoff-Chloroformnarkose (40 gr)

Die excidierte Gallenblase ist wandverdickt, chronisch entzündet, im Cysticus eine Ulceration. Sie enthält viele kleine Steine.

Verlauf: In den ersten Tagen Pulsbeschleunigung (bis 140 Pulse) und Temperaturerhöhung. Sobald die Blähungen am 3. Tage richtig in Gang kommen, wird der Puls langsamer, die Temperatur normal.

Weiterer Verlauf vollkommen fieberfrei.

21. 7. Erster Verbandwechsel. Tampons sitzen sehr locker. **Ein bohnengrosser und 4 erbsengrosse Steine werden aus dem Hepaticus ausgespült.** Choledochusincision liegt ausserordentlich frei zugänglich, lässt sich sehr gut spülen.

22. 7. Gallenfluss sehr stark. **Beim Verbandwechsel wird ein erbsengrosser Stein herausgespült.**

24. 7. **Ein bohnengrosser Stein wird aus dem Hepaticus ausgespült.**

26. 7. **Noch ein erbsengrosser Stein beim Ausspülen entfernt.** Mit der Sonde werden in beiden Hepaticusästen keine Steine mehr gefühlt.

31. 7. Pat. steht auf; Choledochusincision noch gut zugänglich.

Epicrise: Ich habe mit den beiden hospitierenden Herren Collegen vor der Operation den Fall besprochen und meine spezielle Diagnose begründet. Dass so viele Steine im Choledochus und Hepaticus steckten und **kein** Ikterus vorhanden war, kam ihnen gewiss überraschend. Aber man konnte aus der Anamnese und aus dem Leberbefund ganz gut die richtige Diagnose stellen. — In technischer Beziehung bot die Operation insofern keine grossen Schwierigkeiten, als der retroduodenale Teil des Choledochus frei war; die Ectomie war schwierig, da die Leber bei ihrer Festigkeit wenig auswich und die Gallenblase selbst sehr morsch war. In wenigen Minuten war das Rohr in den Hepaticus eingeführt und die wasserdichte Naht angelegt; jedenfalls geht das rascher, wie eine gründliche Naht der Choledochusincision. Bei den vielen Steinen im Hepaticus wäre eine völlige Naht geradezu falsch gewesen, wie sich ja auch bei der Nachbehandlung gezeigt hat.

c) Hepaticusdrainage mit Cysticotomie und Ectomie.

Nr. 112. M. R., 37j. Pastorsfrau aus Bertingen bei Mahlwinkel.

Aufgen.: 9. 6. 1904.

Operiert: 11. 6. 1904. Hepaticusdrainage. Cysticotomie. Ectomie.

Entlassen: 22. 7. 1904. Geheilt.

Anamnese: Pat. hat 5 Kinder. Letzte Geburt April 1903. In der Familie der Pat. sind häufiger Herzkrankheiten vorgekommen.

Pat. litt mit 8 Jahren an Gelenkrheumatismus, seitdem besteht ein Herzfehler. Sie war bleichsüchtig bis zum 24. Jahr. Juli 1902 6 Wochen lang Blinddarmentzündung, desgleichen Oktober 1902. Doch wurde im Wollmirstedter Krankenhaus, wo Pat. nach Ablauf der Erkrankung operiert werden sollte, eine harte Anschwellunng in der Leber bezw. Gallenblasengegend festgestellt und damit auch die häufigen Anfälle von Magenkrämpfen als Gallensteinkoliken erkannt.

Nach der Geburt des 1. Kindes 1896 erster Kolikanfall („Magenkrampf") von einigen Stunden Dauer. Die gleichen Anfälle in den nächsten Jahren 2—3mal jährlich, öfters dabei Erbrechen. Nach der Geburt des 3. Kindes 1900 wurden die Anfälle länger und heftiger. 1902 nach den beiden Blinddarmentzündungen wurden die Magenkrämpfe zuerst als Gallensteinkoliken erkannt.

Seit Herbst 1902 wurden die Koliken häufiger und heftiger, traten zuletzt alle 8 Tage auf.

Im Februar 1904 trat nach einer Kolik Fieber (Schüttelfröste) und Gelbsucht auf, dabei Leberschwellung. Stuhl weiss, nach Karlsbader Salz regelmässig. Urin dunkel. Steine wurden im Stuhl nicht gefunden. Die Gelbsucht hielt seitdem an, wechselte jedoch anfangs an Intensität. Koliken traten auch weiterhin auf, die letzte heftige vor 14 Tagen. Pat. hat an Gewicht erheblich abgenommen, fühlt sich sehr matt, friert leicht.

Im vorigen Jahre Chologen-Kur (6 Schachteln No. 1 und 2), seit Februar 1904 nochmals Chologen-Kur (2 Schachteln). Jedoch keine erhebliche Besserung.

Herr Dr. Zander-Angern sendet uns die Pat. zu.

Befund: Elende, stark ikterische Frau. Leber gross, davor medial undeutlicher Tumor der Gallenblase tastbar. Mittellinie bei Druck schmerzhaft. Im Urin Gallenfarbstoff, etwas Eiweiss.

Diagnose: Stein im Choledochus.

Operation: 11. 6. 04. Gute Sauerstoff-Chloroformnarkose (40 gr). Wellenschnitt. Hepatoptose. **Leber lässt sich bequem samt der grossen, mit Netz verwachsenen Gallenblase umkippen. Im Choledochus — halb im retroduodenalen und halb im supraduodenalen Teil — festsitzend ein walnussgrosser Stein. Derselbe lässt sich leicht in den stark erweiterten Cysticus hochdrücken,** aber in die Gallenblase lässt er sich nicht verschieben. Incision auf den Stein, nachdem eine gehörige Absperrungstamponade vorgenommen ist. (Fig. 8) Es fliesst sofort trübe Galle in grosser Menge, die weggetupft wird. Der Stein, walnussgross, wird entfernt. Cysticuswärts und duodenalwärts 6 erbsengrosse Steine. Die Incisionsränder werden mit 2 König'schen Klemmen gefasst; **es stellt sich heraus, dass die Incision zu zwei Drittel den bis auf Daumenstärke erweiterten Cysticus und zu einem Drittel den Choledochus betrifft. Man sieht deutlich die Scheidewand zwischen Cysticus und Hepaticus und kann von dem dicht am Duodenum endigenden Schnitt im Choledochus ein 1 cm. starkes Gummirohr in den**

Fig. 8.

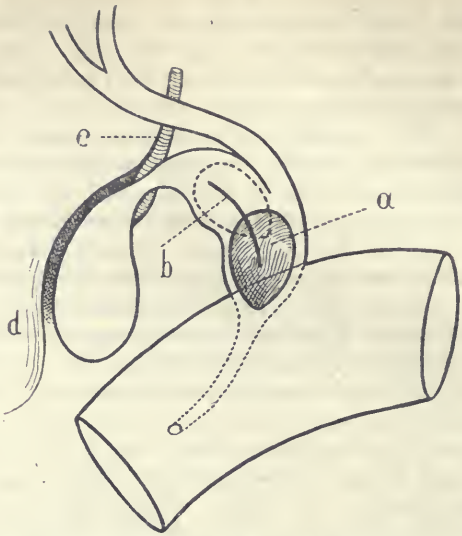

a) Stein liegt teilweise retroduodenal, lässt sich in den erweiterten ductus cysticus schieben, so dass er die Lage von
b) einnimmt. Hier wird er durch Cysticus- und Choledochus-Incision entfernt.
c) Art. cystica.
d) Leber.

Fig. 9.

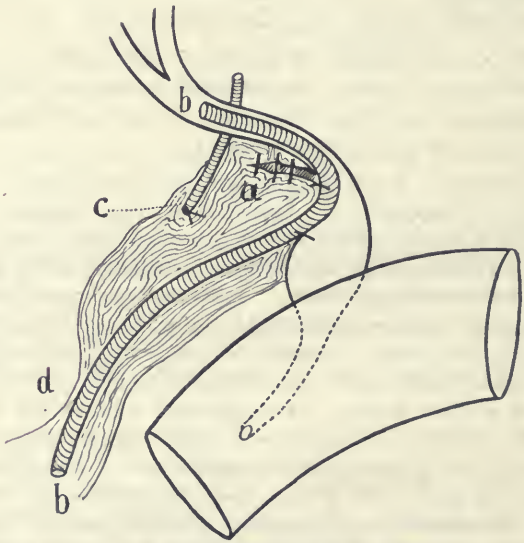

a) In sich vernähte Cysticusschleimhaut.
b) Hepaticusdrainage.
c) Unterbundene art. cystica.
d) Leber.

Hepaticus vorschieben. Dieser frei von Steinen. Papille für eine Uterussonde durchgängig. **Nun erst wird die Gallenblase entfernt.** Das gelingt in 2 Minuten. **Starke Blutung aus dem Leberbett, resp. aus den Rändern desselben. 3 Suturen, darunter Draht.** Der Cysticus ist sehr erweitert, **der ca. 1 cm. lange zurückbleibende Rest wird in sich mit drei Nähten vernäht.** Eine Ligatur an die starke art. cystica. Dichter Verschluss der Choledochusincision um das Hepaticusrohr herum. (Fig. 9.) 4 Tampons. **Pylorus drängt sich leicht vor und wird durch einen fünften Tampon in die Tiefe geschoben.** Appendix wird revidiert und, weil sie völlig normal ist, unberührt gelassen. **Hepatopexie ist nicht nötig, da die Tampons die Leber genügend hochdrücken.** Gallenblase ist sehr geräumig, Cysticus so weit, dass er aufgeschnitten ca. 5 cm. breit ist. Die Steine sind sehr fest und zeigen nicht die geringste Einwirkung des Chologen. Dauer der Operation 45 Min. Puls gut. Galle läuft.

Ueber die Gallenblase schreibt das path. Institut in Marburg Folgendes:

Makroskopischer Befund: leichte Verdickung der gesamten Gallenblasenwand. Die Schleimhaut in der distalen Hälfte der Blase besonders glatt. Am Fundus zeigen sich grünliche Flecken und ein fast linsengrosses Geschwür mit divertikelartiger Ausbuchtung der Wand; sehr weiter Duct. cysticus (45 mm. im Umfang).

Mikroskopische Untersuchung zeigt, dass das Geschwür den grössten Teil der Wand durchsetzt, in seiner Umgebung finden sich sehr zahlreiche Cholestearinkrystalle, welche von zahlreichen Fremdkörperriesenzellen umgeben sind. Die Schleimhaut erscheint auch in der Nähe des Geschwürs vollkommen zerstört. Die Muskulatur wird an einzelnen Stellen durchsetzt von schmalen, mit hohem cylindrischen Epithel ausgekleideten Gängen.

Verlauf: Fieberfrei.

Am 26. 6. 03 ist der Verband stark von Blut durchtränkt. Verbandwechsel. Entfernung der Tampons. In der Tiefe der Wunde liegen viele Blutgerinnsel. Dieselben werden entfernt und die Wunde mit Kochsalzlösung ausgespült. Choledochusincision ist gut zugänglich. Neue Tamponade. Zwei Mal 3,6 gr. Chlorcalcium als Clysma. Blutung wiederholt sich nicht wieder.

28. 6. 03. Gallenfluss bewegt sich in mässigen Grenzen.

3. 7. 03. Es fliesst keine Galle mehr. Pat. steht auf und hat sich schon sehr erholt. Guter Appetit. Ikterus fast ganz geschwunden.

7. 7. 03. Wunde sehr eng. Guter Allgemeinzustand.

22. 7. 03. Geheilt entlassen.

Epicrise: Der Wurmfortsatz war ganz normal; die Appendicitis wird also wohl eine Cholecystitis gewesen sein. — Von einer Chologenwirkung war gar nichts zu merken. Auffallend war die erhebliche Erweiterung des Ductus cysticus, wie ich eine solche kaum vorher beobachtet habe. Die Chole-

dochotomie war zu $^2/_3$ eine Cysticotomie. Da die Leber sich gut umkippen liess, konnte der Choledochus im Niveau der Bauchdecken incidiert werden. **Ich habe in diesem Fall zuerst den Choledochusstein entfernt und dann die Gallenblase exstirpiert.**

Nr. 113. J. Sch., 34j. Arbeitersfrau aus Schmatzfeld bei Wasserleben.

Aufgen.: 18. 8. 1900.

Operiert: 21. 8. 1900. Hepaticusdrainage. Cysticotomie. Ectomie.

Entlassen: 7. 10. 1900. Geheilt.

Anamnese: Die Mutter der Pat. war angeblich magenleidend. Seit vielen Jahren hat sie stets Magenbeschwerden. Stuhl träge. Vor ca. 6 Jahren trat nach einer Entbindung (IV. Kind) die erste Kolik auf, sehr heftige nach dem Rücken ausstrahlende Schmerzen in der Magengrube, mit starkem Ikterus und Erbrechen. Auf Fieber hat sie nicht geachtet. Die Koliken wiederholten sich in Pausen von etwa $^1/_4$ Jahr und traten besonders stark nach Entbindungen auf. Vor $^1/_4$ Jahr VIII. Entbindung, danach wieder starke, 8 Tage dauernde Kolik, während welcher Pat. viel Morphium bekam. Dann wieder Pause von mehreren Wochen und vor 7 Wochen sehr heftige, 10tägige Kolik mit starkem Ikterus. Wieder viel Morphium. In der nächsten Zeit kamen 1—2 Mal in der Woche Koliken geringerer Intensität, die letzte am 17. 8. Der Ikterus wechselte dabei, bald war er stärker, bald schwächer. Starke Abmagerung. Herr Dr. Herrmann-Wasserleben schickt die Pat. zur Operation.

Befund: Abgemagerte Frau von leicht gelblicher Hautfarbe. Temp. 37,1. Puls 72, regelmässig. Urin frei von Eiweiss, Zucker, Gallenfarbstoff. Stuhl gefärbt. Geringe Druckempfindlichkeit und Resistenz in der Gallenblasengegend.

Diagnose: Steine in der Gallenblase. Stein im Choledochus wahrscheinlich.

Operation: 21. 8. 00. Wellenschnitt. Gallenblase normal gross, sehr wandverdickt, Fundus mit Netz verwachsen, Lösung. Im Cysticus ein haselnussgrosser Stein, in der Gallenblase viele Steine, fast kein flüssiger Inhalt. Cysticotomie. Der Stein ragt mit der Kuppe in den Choledochus. Es fliesst aus dem Hepaticus trübe Galle. Im Choledochus keine weiteren Steine. Excision der morschen Gallenblase. Besondere Ligatur der art. cystica. Drainage des Hepaticus. Verkleinerung der Choledochusincision durch Nähte, die lang gelassen werden. Tamponade. Bauchdeckennaht. Verband. 1 stünd. Operation.

Verlauf: Abends 37,2. Puls 80.

22. 8. 38,2. Puls 88. Kein Erbrechen. Gallenfluss 375 gr. 38,8. Puls 92.

23. 8. 37,7. Puls 76. Blähungen seit gestern Abend im Gange. Trinkt Kaffee mit Milch, kein Erbrechen oder Aufstossen. Gallenfluss 350 gr. Abends 38,4.

24. 8. 38,4. Puls 80. Etwas blutiger Auswurf, über den Lungen nichts zu hören. Gallenfluss 300 gr. Abends 38,4.

25. 8. 38,3. Puls 84. Gallenfluss 350. Abends 38,6.
26. 8. 38,3. „ 100. „ 280. „ 38,9.
27. 8. 38,3. „ 100. „ 300. „ 38,3. Abführen.
28. 8. 38,0. „ 96. „ 250. „ 38,6.
29. 8. 38,0. „ 104. „ 600. „ 38,5.

Wohlbefinden, aber geringer Appetit. Vielleicht darauf zurückzuführen, dass der Gallenfluss sehr bedeutend ist (600 gr.)

30. 8. 38,1. Heute sogar 750 gr. Galle. Die Temperaturen sind auf eine Fadeneiterung zurückzuführen. Sonst ist der Leib weich, die Wunde, wie der heutige Verbandwechsel zeigt, in Ordnung. Die Tampons werden noch nicht entfernt. Aussehen der Pat. ist gut. Abends 37,6.

31. 8. 37,5. Puls 82. Verband ist durchtränkt. Wechsel. 37,8.

1. 9. 36,3. Puls 84. Tampons entfernt. 37,7.

2. 9. Puls 88. Täglich Verbandwechsel. **Beim Ausspülen des Hepaticus kommen kleine Steine zum Vorschein. Ebenso am**

3. 9. Im Choledochus sind keine Steine mehr.

5. 9. Täglicher Verbandwechsel. Wenig Galle. Wunde verkleinert sich, Hepaticusloch schon sehr eng, aber noch zugänglich. **Da die Galle ganz klar abfliesst, wird auf weitere Ausspülungen verzichtet.** Stuhlgang ist bereits gefärbt. Gutes Allgemeinbefinden.

6.—10. 9. Täglicher Verbandwechsel. Gallenfluss ist schon sehr gering. 7. 10. Geheilt entlassen.

Epicrise: Auch hier sind bei der Nachbehandlung noch kleine Steine aus dem Hepaticus herausgespült worden; hätte man hier den Cysticus verschlossen, so wäre es wahrscheinlich der Kraft des Gallenstroms gelungen, die Concremente in das Duodenum zu treiben. Aber ebenso gut konnten sie liegen bleiben und sich vergrössern. Dann gibt es „Recidive“, weil die Operation unvollständig und nicht gründlich genug war. Siehe meine Arbeit in der Berl. Klinik: „Über Recidive nach Gallensteinoperationen“. Dort ist ein ganz ähnlicher Fall (Frau St., pag. 16 bis 18) veröffentlicht worden.

Nr. 114. H. L., 44 j. Agentenfrau aus Düsseldorf.

Aufgen.: 10. 6. 1903.

Operiert: 15. 6. 1903. Hepaticusdrainage. Cysticotomie. Ectomie.

Entlassen: 4. 8. 1903. Geheilt.

Anamnese: Seit ca. 17 Jahren Gallenstein-Koliken. Anfälle von Magenkrämpfen, Schmerzen in der Magengrube nach rechts in den

Rücken ausstrahlend. Vor 2 Jahren sehr schwere, wochenlang dauernde Erkrankung. Dieselbe begann mit Schmerzen (Kolik) im Leibe, dann setzten Schüttelfröste und hohes Fieber ein, denen Ikterus folgte. Wenn nach einigen Tagen das Krankheitsbild langsam sich besserte, und die Pat. sich wieder wohler fühlte, der Ikterus etwas abblasste, der vorher acholische Stuhl sich wieder färbte etc., setzten neue Schüttelfröste ein, und der ganze Symptomen-Komplex spielte sich in derselben Folge wieder ab. Das ging wochenlang (1/4 Jahr) so fort. Dann trat Besserung ein. Von jener Zeit ab traten aber diese Anfälle von Schüttelfrost, Fieber, dann Ikterus immer wieder auf. Erstlich alle 14 Tage, später in grösseren Pausen. Zuletzt hatte Pat. von Weihnachten bis jetzt Ruhe. Während einer Karlsbader Kur, Mai 1903, trat infolge Erkältung ein leichter Katarrh der Luftwege auf, der zu Husten führte. Darauf neuer Anfall von Gelbsucht. Seit die Anfälle von Ikterus regelmässig wiederkehren, treten fast gar keine Schmerzen mehr auf. Die letzten Anfälle waren ganz schmerzlos. Steine sind nie abgegangen. Pat. hat zahllose Kuren durchgemacht, so bei Schürmayer-Hannover, Chologenkur von Glaser.

Befund: Magere, sehr ikterische Frau. Leber gross, sehr hart, Milz gross. Keine Druckempfindlichkeit in der Gallenblasengegend. Urin enthält Gallenfarbstoff, geringe Mengen Eiweiss. Pat. bekommt täglich 3,6 gr. Chlorcalcium per clysma.

Diagnose: Stein im Choledochus. Biliäre Lebercirrhose.

Operation: 15. 6. 03 im Beisein des Herrn Dr. Unger-Leipzig. Wellenschnitt. Leber gross, sehr hart. Etwas Ascites. Gallenblase klein, mit Netz verwachsen. **Blutung bei der Lösung schwer zu stillen.** Im Choledochus, der tief liegt und in Verwachsungen eingehüllt ist, drei grosse Steine. Trübe Galle. Pankreas hart. Ectomie der kleinen, einen Stein enthaltenden Gallenblase. Hepaticusdrainage nach Spaltung des ductus cysticus. Tamponade. Dauer der Narkose 80 Min., der Operation 60 Min. (60 gr. Chloroform). Gute Sauerstoff-Chloroformnarkose.

Verlauf: Gut.

29. 6. 03. Verbandwechsel. Entfernung der beiden seitlichen oberflächlichen Tampons, die fest sitzen. **Dabei ziemlich starke Blutung.** Lockerung der übrigen Tampons. Verband.

2. 7. 03. Verbandwechsel. Entfernung des Rohres und der Tampons, die sehr festsitzen, etwas riechen. Dabei mässig starke cholämische Blutung. Entfernung sämtlicher Nähte. Wunde sieht gut aus. Tamponade. Verband. Milz nicht mehr palpabel. Temp. abends 39,3.

3. 7. 03. Temp. morgens 38,1, abends 38,4.

4. 7. 03. Verbandwechsel. Entfernung der Tampons. Dabei keine cholämische Blutung. Ausspülung des Choledochus. Tamponade. Temp. abends 38.0. **Choledochus-Incision im obersten Winkel des Wundtrichters gut sichtbar.**

6. 7. 03. Pat. steht auf.

7. 7. 03. Lange Fäden bis auf zwei werden entfernt. Galle läuft klar. Gelbsucht geht zurück. Milz nicht fühlbar. Stuhl noch grau. Appetit gut. Verband täglich durch.

11. 7. 03. Verband täglich nur wenig durch. Stuhl jetzt leicht gefärbt. Letzte Fäden werden entfernt. Wundtrichter verkleinert sich jetzt schnell.

16. 7. 03. Es läuft nur noch etwas Galle. Stuhl meist gefärbt. Verband ist nicht durch.

18. 7. 03. Feste Tamponade des sehr engen Wundtrichters, dabei ziemlich erhebliche venöse Blutung.

21. 7. 03. Keine Galle mehr im Tampon, doch läuft nach der Entfernung des Tampons und Ausspülung klare Galle nach. **Dabei wieder sehr starke Blutung aus zwei kleinen spritzenden Venen. Feste Tamponade.**

25. 7. 03. Nur noch geringe Blutung beim Verbandwechsel aus dem Wundtrichter.

27. 7. 03. Es läuft, auch beim Ausspülen, keine Galle mehr. Keine nennenswerte Blutung mehr beim Tamponieren.

4. 8. 03. Pat. wird mit kleinem, gut granulierendem Wundtrichter entlassen. Kein Ikterus mehr, Stuhl und Urin normal. Leberschwellung etwas zurückgegangen. Milz bedeutend kleiner.

Die mikroskopische Untersuchung der Gallenblase durch das pathologische Institut in Marburg ergibt folgenden Befund:

Schnitte durch das Gewebsstück zeigen, dass dasselbe hauptsächlich aus lockerem, nicht der eigentlichen Blasenwand angehörigem, von grossen Gefässen durchzogenem, gut erhaltenem Bindegewebe besteht, dem nur noch Reste der eigentlichen Wand in Form unregelmässig vorspringender, durch tiefe Einschnitte von einander getrennter Buckel aufgelagert sind. Diese Buckel bestehen zum Teil aus zellig infiltrierten Muskelresten, zum Teil aus reinem chronischen Granulationsgewebe. Nekrosen sind nicht vorhanden. Drüsen fast völlig geschwunden.

Epicrise: Da in der letzten Zeit die Koliken wegblieben, wurden die behandelnden Ärzte verleitet, die Diagnose Gallensteine fallen zu lassen. Das Fehlen der Koliken bei chron. Choledochusverschluss ist nichts Seltenes. — Sehr rasch erfolgte Rückgang der geschwollenen Milz und Leber.

Nr. 115. H. S., 53 j. Rentiersfrau aus New-York.

Aufgen.: 23. 7. 1903.

Operiert: 31. 7. 1903. Hepaticusdrainage. Cysticotomie. Ectomie. Hepatopexie. Hernienexcision.

Entlassen: 16. 9. 1903. Geheilt.

Anamnese: Pat. leidet seit 12 Jahren oft an Bronchitis. 1900 ist Pat. von Herrn Prof. Hochenegg wegen linksseitigen Ovarientumors, der starke Schmerzen in der linken Seite des Unterleibes und

heftige Blutungen verursacht hatte, operiert worden. Seitdem keine Menses mehr. Seit der Operation hat Pat. fast dauernd Störungen der Darmtätigkeit, bald Verstopfung, bald heftige Durchfälle, und auch ab und zu, besonders beim Stuhlgang, Schmerzen in der linken Unterleibsseite. Ausserdem hat Pat. viermal an Venenentzündungen an den Beinen gelitten. Auch stellen sich seit dem Aufhören der Menses häufig heftige Kongestionen ein.

Die Mutter der Pat. ist an Gallensteinen in New-York operiert und gestorben.

Im Oktober 1902 eine Woche lang häufige Anfälle von Rückenschmerzen und Schmerzen in der linken Seite (Herz- und Magengegend). Danach völliges Wohlbefinden bis März 1903.

Im März 1903 plötzlich Anfall von äusserst heftigen Rückenschmerzen („als ob der Rücken bräche") und Schmerzen in der linken Seite (Herz- und Magengegend). Der Anfall dauerte 24 Stunden, am nächsten Tage bereits starke Gelbsucht. Die Schmerzen traten noch 10—12 Tage anfallsweise auf. Kein Erbrechen, kein Fieber, keine Schüttelfröste. Die Schmerzen hörten dann auf. Die Gelbsucht blieb jedoch bestehen, wechselte aber häufig an Intensität. So verschwand z. B. während einer Kur zu Neuenahr im Juni die Gelbsucht fast ganz, Pat. fühlte sich wieder wohl. Nach einiger Zeit trat jedoch Ikterus von neuem auf, um in wechselnder Intensität bis jetzt anzuhalten. Das anfänglich starke Jucken am ganzen Körper hat seit der Kur in Neuenahr fast gänzlich aufgehört.

Der Stuhl ist meist weiss oder grau, ab und zu jedoch braun; teils besteht Verstopfung, teils treten heftige Durchfälle auf. Beim Stuhlgang meist Schmerzen in beiden Seiten des Unterleibes und heftiges Brennen in der Blase. Der Urin ist meist dunkel, war jedoch während der Kur in Neuenahr fast ganz hell.

Seit März 1903 hat Pat. ca. 20 Pfund an Körpergewicht abgenommen. Der Appetit ist jetzt besser als in der ersten Zeit der Erkrankung. Pat. ist sehr nervös, fühlt sich häufig matt, doch besteht auch ab und zu Wohlbefinden.

Seit 4 Tagen leidet Pat. wieder an Bronchialkatarrh. Pat. hat eine Kur in Neuenahr durchgemacht, ist mit heissen Umschlägen, Ölklystieren behandelt worden, dazu wurde Diät innegehalten.

Wegen der Bronchitis wird die Operation um 8 Tage verschoben.

Befund: Leber gross, Gallenblasengegend druckempfindlich. Auch in der Mittellinie Druckschmerz. Ikterus zur Zeit mässig. Während des Aufenthalts in der Klinik gar keine Beschwerden. Ikterus ist bedeutend zurückgegangen. Stuhlgang war vom 28.—30./7 braun. Kleine Hernie am unteren Ende der Laparotomienarbe.

Diagnose: Bewegliche Steine im supraduod. Teil des Choledochus. Augenblicklich fast Latenz.

Operation: 31, 7. 03. In Gegenwart der Herren Dr. Noble-Philadelphia und Dr. Belz-Charkoff. Schlechte Sauerstoff-Chloroformnarkose (85 gr. Chloroform). Dauer 1½ Stunden, durch Husten und Pressen

oft unterbrochen. Wellenschnitt. Leber wenig vergrössert. Gallenblase sehr gross, prall gespannt, ohne Verwachsungen. Aspiration von dicker Galle. Steine in der Gallenblase. Diese werden entfernt und Gaze in die Gallenblase gestopft. Im Choledochus ein beweglicher Stein fühlbar. Incision im supraduodenalen Teil. **Mit Zeigefinger und Daumen der linken Hand werden aus dem retroduodenalen Teil des Choledochus noch 3 Steine hochbefördert.** Die Steine haben die Grösse von sehr grossen Erbsen. Papilla duodeni dann sondierbar. Hepaticusdrainage. Excision der Gallenblase. Der Hals ist divertikelartig in die porta hepatis hochgezerrt. Mühsame Excision. Im sehr erweiterten Cysticus noch 3 Steine. **Einer gelangt bei dem Palpieren neben dem Hepaticusrohr vorbei in den Choledochus und wird bei der Tamponade erst bemerkt und herausbefördert.** Vernähung des Cysticusstumpfs. Gallenblase ist sehr entzündet, viele Ulcerationen, Cysticus sehr erweitert. Hepatopexie mit 3 Suturen. Im ganzen wurden 9 gleich grosse Steine entfernt. Reichliche Tamponade. Naht. Excision der kleinen Hernie in der medialen Laparotomienarbe. Dauer der Gallensteinoperation 1 Stunde, der Hernienoperation 15 Min.

Verlauf: Gut.

11. 8. 03. Wechsel der oberen Schichten des Verbandes.

15. 8. 03. Entfernung der Tamponade, Nähte und Fäden. Gute Heilung. **Hepaticus in der Tiefe gut zugänglich, wird gespült.** Choledochusincision gut sichtbar.

17. 8. 03. Verband täglich etwas durch. Verbandwechsel. **Ausspülung des Choledochus ruft leicht Spannungskoliken hervor.** Tamponade. Stuhl noch grau.

19. 8. 03. Pat. steht auf.

21. 8. 03. Wundtrichter verkleinert sich schnell. Keine Ausspülung des Hepaticus mehr.

27. 8. 03. Wundtrichter bereits sehr eng, in der Tiefe geschlossen. Es läuft weniger Galle (Verband zwei Tage trocken). Stuhl braun. Appetit gut.

31. 8. 03. Nur noch eine Spur Galle im Verband.

6. 9. 03. Galle läuft nicht mehr.

10. 9. 03. Die letzten beiden Fäden entfernt.

14. 9. 03. Wundtrichter völlig geschlossen.

16. 9. 03. Geheilt entlassen.

Die Untersuchung der Gallenblase durch das path. Institut in Marburg ergibt folgenden Befund:

Die in allen ihren Teilen (auch Cysticus) stark dilatierte Blase ist mit einer sehr atrophischen Schleimhaut ausgestattet, der stellenweise Epithel und Drüsen fehlen. Die letzteren senken sich zum Teil tief zwischen die Lücken der weit auseinandergewichenen Muskulatur (die vielfach in fibröser Degeneration begriffen ist) in die Wand hinein, um sich in der Tiefe cystenartig zu erweitern. Um solche Cysten herum besteht eine stärkere kleinzellige Infiltration. Im übrigen sind die entzündlichen Veränderungen gering.

Epicrise: In Neuenahr schwand der Ikterus, d. h. der Stein im Choledochus wurde beweglich, die Entzündung schwand. Aber ein Stein ist gewiss nicht abgegangen, dazu waren dieselben zu gross. — Augenblicklich herrschte fast Ruhe im Gallensystem. Die Gallenblase cummunicierte durch den weiten Cysticus mit dem Choledochus, war sehr gross und prall mit Galle gefüllt. Diese war dick und dunkel, schien aber infektionsfrei. Wegen der Bronchitis war die Narkose sehr mässig.

Nr. 116. A. L., 36j. Fabrikarbeiter aus Harzgerode.

Aufgen.: 15. 2. 1900.

Operiert: 10. 4. 1900. Hepaticusdrainage. Cysticotomie. Ectomie.

Entlassen: 14. 5. 1900. Geheilt.

Familien-Anamnese und Vorleben ohne Belang.

1887 leichter Ikterus ohne Schmerzen, schnell vorübergehend. Pfingsten 1899 in 3 Tagen 2 Kolikanfälle mit Erbrechen ohne Ikterus und Fieber, danach 3 Wochen Schwäche zurückgeblieben.

5. 2. 1900 heftiger Kolikanfall mit Fieberfrost ohne Erbrechen, 3 Tage darauf Ikterus. Die Schmerzen bestehen seit dem Anfall in gleichmässiger Stärke, Ikterus und Schwäche haben immer mehr zugenommen. Es bestand Fieber bis 39,0. Auf Rat des Herrn Dr. Manneberg-Harzgerode kommt Pat. hierher.

Befund: Kräftig gebauter Mann von hochgradig ikterischem Aussehen. Grosses Schwächegefühl, Schmerzen in der Lebergegend, die sich auf Druck steigern. Die Leber ist stark vergrössert und reicht fast bis Nabelhöhe. Gallenblase nicht zu fühlen. Temp. 39,8. Puls 124. Im Urin reichlich Gallenfarbstoff, Spuren von Eiweiss, kein Zucker. Stuhlgang tonfarben.

Diagnose: Cholangitis.

15. 2.	39,8.	Puls 112.	39,6.
16. 2.	39,3.	„ 124.	40,0.
17. 2.	38,4.	„ 120.	39,0.
18. 2.	38,6.	„ 120.	39,3.
19. 2.	38,8.	„ 124.	39,2.
20. 2.	39,3.	„ 116.	39,4.
21. 2.	39,0.	„ 116.	39,4.
22. 2.	38,8.	„ 112.	39,4.
23. 2.	38;7.	„ 116.	

Langsame Besserung.

6. 3. 38,3. Puls 120. Der Ikterus ist fast ganz geschwunden. Pat. fühlt sich wohl. Appetit gut. Abends 39,0.

7. 3.	39,0.	Puls 120.	„ 39,0.
8. 3.	38,7.	„ 116.	„ 39,0.
9. 3.	37,9.	„ 112.	„ 38,4.

10. 3. 37,9. Puls 100. Abends 38,3.
11. 3. 37,6. „ 100. „ 38,2.
12. 3. 37,6. „ 100.

Die Temperatur geht zur Norm zurück.

31. 3. Befund: Der Ikterus ist fast ganz geschwunden und hat einer blassen, nur noch grau-gelblichen Hautfarbe Platz gemacht. Puls und Temperatur sind regelrecht. Urin frei von pathol. Bestandteilen, Stuhl normal gefärbt. Appetit und Verdauung sind gut, Allgemeinbefinden ebenfalls. Es besteht noch Druckempfindlichkeit in der Gallenblasengegend.

Diagnose jetzt: Wahrscheinlich steckt noch ein Stein im Choledochus, die Passage ist aber augenblicklich frei. Wieweit die Gallenblase an der Steinbildung beteiligt ist, entzieht sich der Diagnose.

Urin frei von Eiweiss, Zucker und Gallenfarbstoff.

Operation: 10. 4. 1900. Wellenschnitt. Leber sehr gross, rechter Lappen vollständig mit dem perit. pariet. verwachsen (Folgen der Cholangitis). Gallenblase klein, leer, wandverdickt, ohne Verwachsungen. Im Hepaticus fühlt man einen Stein. Ectomie. Cysticotomie. **Hepaticusdrainage nach Extraction des erbsengrossen Steines aus dem rechten Ast des Hepaticus.** Verkleinerung des Choledochusschnitts durch die Naht. Bei der Spaltung des Cysticus starke arterielle Blutung (Anomalie der art hep.). Tamponade. Bauchnaht nach Spencer-Wells. Dauer der Operation 5/4 Stunden (im Beisein des Herrn Prof. Berg-Stockholm). Abends 36,9.

Verlauf: 11. 4. 37,4. Puls 120. Mattigkeit. Nachts einmal Erbrechen. Nachmittags Kochsalzinfusion. 37,7. Puls 120.

12. 4. 37,6. Puls 100. Nachts einmal Kochsalz, ebenso morgens und mittags. Stuhlgang spontan.

Gallenfluss 10.—11. 4. 230 gr.
„ 11.—12. 4. 210 gr.

13. 4. 37,4. Puls 92. Sieht heute besser aus, Blähungen und Stuhl spontan. Kein Kochsalz. Abends 37,2. Gallenfluss 240.

14. 4. 37,2. Puls 88. Gallenfluss 525. 37,7.
15. 4. 37,8. „ 96. „ 600. 38,3.
16. 4. 37,7. „ 92. „ 750. 37,5. Abführen.
17. 4. 37,7. „ 100. „ 800.

Etwas Erbrechen, Pat. hat das Ricinusöl nicht ganz genommen, nur einmal Stuhlgang. Abends 37,8.

18. 4. 37,7. Puls 92. Gallenfluss 600 gr. 36,9.

Abends viel Erbrechen, Magenspülung entleert sehr viel Speisereste ohne Galle oder Blut. Nährklystiere.

19. 4. 37,0. Puls 120. Kochsalz morgens, mittags, abends. Entfernung der Gaze, Verbandwechsel. Die Naht, welche den Schlauch hielt, hat sich gelockert, der Schlauch wird wieder eingeführt. Gallenfluss 200.

20. 4. 37,1. Puls 100. 37,2. Puls 96.

Nach dem Verbandwechsel ist kein Erbrechen mehr aufgetreten. Der Schlauch schliesst den Hepaticus nicht mehr ab, die meiste Galle

ist in den Verband eingedrungen. Verbandwechsel. Der Schlauch bleibt weg. 2 mal Kochsalz.

21. 4. 37,4. Puls 104. 37,3.

22. 4. 37,1. Puls 108. 36,8.

23. 4. 36,9.

10. 5. Bis gestern ist der Verband täglich mit Galle durchtränkt, täglich Verbandwechsel. Heute zum ersten Male ist der Verband trocken geblieben.

12. 5. Verbandwechsel, keine Galle im Verband.

14. 5. Geheilt entlassen.

Epicrise: Fest eingekeilt steckte ein Stein in dem einen Ast des Hepaticus. Pat. hat sicher eine schwere Infektions-Cholangitis durchgemacht, aber er ist mit dem Leben davon gekommen, weil nur ein Ast des Hepaticus verschlossen war; der andere war frei. Trotz der Vergrösserung der Leber, des festen Verschlusses des einen Astes des Hepaticus kein Ikterus mehr! Ein abwartendes Verfahren hatte wahrlich keinen Zweck! Die Leber war noch sehr morsch und gross und zeigte auf der Oberfläche die Residuen schwerster Entzündung. —

Nr. 117. A. Sch., 50j. Holzhändlersfrau aus Berlin.

Aufgen.: 11. 9. 1900.

Operiert: 13. 9. 1900. Hepaticusdrainage. Cysticotomie. Ectomie.

Entlassen: 26. 10. 1900. Geheilt.

Anamnese: Eine jüng. Schwester ist gallensteinleidend. Pat. war stets nervös und litt viel an Kopfschmerzen, sonst ist sie gesund gewesen. Der Stuhl war immer etwas träge, seit den letzten Jahren ist er regelmässiger.

Seit ca. 8—9 Jahren hat sie nach dem Essen öfters ein Gefühl von Vollsein gehabt.

1. 1894 fühlte sie sich ein paar Tage unbehaglich, dann kam ein Anfall heftiger Schmerzen in der rechten Seite, nach dem Rücken ausstrahlend, der etwa 1 Tag lang anhielt, kein Erbrechen, kein Fieber, danach Gelbsucht, der Stuhl war aber noch nicht ganz entfärbt. Sie ging nach Karlsbad, doch traten die Schmerzanfälle danach sehr häufig auf, es war „als wäre das Leiden dadurch aufgerührt worden“.

2. 1895 im Frühjahr kam, nachdem wieder einige kleinere Anfälle vorausgegangen waren, nach einem Diätfehler ein sehr heftiger Anfall der oben beschriebenen Schmerzen, der 8 Stunden dauerte. Kein Fieber, keine Gelbsucht, aber sehr heftiges Erbrechen. Später traten vereinzelt kleinere Anfälle auf. 1895 und 1896 Neuenahr.

3. 1897 im November ein schwerer Anfall wie 1895, mit Erbrechen, ohne Gelbsucht und Fieber. Sie hielt danach strenge Diät,

machte eine homöopatische Kur durch (Arsen, Malzbier, Diät), gebrauchte Kneipp'schen Tee und Heuumschläge und war längere Zeit anfallsfrei. In dieser Zeit erholte sie sich sehr und gewann an Körpergewicht wieder, was sie vorher verloren hatte.

Herbst 1899 Darmkatarrh, Reise nach Cudowa, danach wieder ein leichterer Anfall, ein zweiter Januar 1900. Im Juli Aufenthalt in Braunlage (Harz).

4. 28. August 1900 wieder schwere Kolik. Heftige Schmerzen in der r. Seite und im Rücken, in wechselnder Stärke fast 2 Tage dauernd, kein Erbrechen, kein Fieber. Am 2. Tage Gelbsucht, Stuhl absolut entfärbt.

Auf Rat des Herrn Dr. Vogeler-Braunlage kam sie gleich damals hierher, **doch wurde während des Bestehens des akuten Choledochusverschlusses von einer Operation abgesehen und der Pat. geraten, nach Verschwinden des Ikterus wieder zu kommen;** dementsprechend kommt sie heute wieder.

Befund: Dame in gutem Ernährungszustande. Herz, Lungen gesund. Leber etwas gesenkt. Resistenz in der Gallenblasengegend. Kein Ikterus, doch gelbliche Hautfärbung. Urin frei. Stuhlgang braun.

Diagnose: Chron. recid. Cholecystitis.

Operation: 13. 9. 1900. Wenig gute Chloroformnarkose. Viel Würgen und Pressen. Cyanose. Wellenschnitt. Gallenblase gross, schlaff, zwischen Cysticus und Duodenum verwachsen. Leichte Trennung. Isolierung des Cysticus. Ablösung der Gallenblase von der Leber ist leicht. Hals der Gallenblase sehr dick, viel Fett. Dieses wird frei durchschnitten, bis nur noch die Gefässe übrig sind, die dann leicht ligiert werden. Nach Spaltung des Cysticus bis in den Choledochus findet man im letzteren Gang zwei Steine, ebenso tief im Hepaticus einen dritten. Entfernung. **Ein vierter Stein im Hepaticus wird gefühlt, doch verschwindet er in der Tiefe.** Papille frei. Hepaticusdrainage. Tamponade. Verband. Dauer der Operation 1 Stunde.

Gallenblasenwand verdickt, enthält trübe (wahrscheinlich infectiöse) Galle und viele Steine (darunter 4 haselnussgrosse). Im Cysticus festsitzend 2 linsengrosse Steine. Galle im Hepaticus klar.

Verlauf: 14. 9. Fieberfrei. Viel Würgen und Erbrechen. Deshalb Magenausspülung mit 2% Sodalösung. Puls gut, Leib weich. Abends 37,6, Puls 116. Nachts erbrach Pat. einige Male.

15. 9. Puls klein, 126. Temp. 38,0° in vagina. Leib aufgetrieben. Kein Kollern, Zunge feucht, macht guten Eindruck. **Die Herzschwäche ist kaum auf peritoneale Infektion zurückzuführen; wir haben schon öfters beobachtet, dass in manchen Fällen die Peristaltik lange auf sich warten liess. Die Atonie führt zu einer Stase in der Darmwand, toxische Stoffe bleiben liegen resp. werden resorbiert, und so kommt es zur Pulsfrequenz und Pulsschwäche. Sobald Flatus gehen, ändert sich das Bild.** Pat. bekommt schweren Wein, 3 mal Kochsalz, alle Stunden Campher, trinkt heisse Milch, Tee und Cognac. Puls hebt sich, Kollern und Gurren im Leib stellen sich ein, derselbe ist nicht schmerzhaft. Glycerin-Klystiere, Mastdarmrohr, Wassereinläufe wechseln

ab. Das Wartepersonal hat in einem solchen Falle fortwährend mit der Pat. zu tun. Abends 132 Pulse. Temperatur 38,0°. In der Nacht noch 2 mal Kochsalz, viel Glycerin. Dann spontane Blähungen.

16. 9. Sobald diese im Gange sind, wird der Puls langsamer (100). Temp. morgens 37,5° C. Pat. sieht gut aus, hat noch etwas Aufstossen, Leib weich und eingefallen. Am 14. Tage post op. Entfernung der Tampons und des Rohrs. **Herausspülung von 2 Steinen aus dem Hepaticus.** Weiterhin guter Verlauf. Wunde sehr gut.

Geheilt entlassen am 26. 10. 1900.

Epicrise: Als Pat. in die Klinik kam, war keine Spur von Ikterus vorhanden, im Urin war keine Andeutung von Gallenfarbstoff. Urin hell wie Pilsener Bier, und doch steckten 2 Steine im Choledochus und 3 im Hepaticus. Cystostomiert man in einem solchen Fall — und die grosse Gallenblase, der mangelnde Ikterus luden dazu ein — so entstehen komplete Gallenfisteln. Zudem kamen die festsitzenden Steine im Cysticus wahrscheinlich nie zum Vorschein. Pat. bekommt später Recidive, die aber auf unvollständige Operation zurückzuführen sind. Nur durch die Ectomie in Verbindung mit der Hepaticusdrainage ist man einer gründlichen Entfernung sämtlicher Steine sicher. Gelingt dieselbe nicht gleich bei der Operation, so ist es doch nachträglich leicht möglich, die zurückgelassenen Konkremente herauszustrudeln. Jedenfalls ist die Latenz der Steine im Choledochus viel häufiger, als man allgemein annimmt.

Auf die Pulsfrequenz, 2 Tage nach der Operation, mache ich noch besonders aufmerksam. Ich habe öfters erlebt, dass der Puls eine Frequenz annahm, die nichts Gutes ahnen liess. Der Leib treibt sich auf, und es sind recht kritische Stunden, die man erlebt. Im Abdomen herrscht eine unheimliche Stille. Möglich ist es, dass eine geringe Infektion, die unter Beihülfe der Kochsalzinfusionen etc. überwunden wird, vorliegt. Jedenfalls steht fest, dass, sobald die Blähungen in Gang kommen, das bedrohliche Bild schwindet.

Nr. 118. M. K., 37 j. Barbiersfrau aus Querfurt.

Aufgen.: 6. 1. 1903.

Operiert: 8. 1. 1903. Hepaticusdrainage. Cysticotomie. Ectomie.

Entlassen: 19. 2. 1903. Geheilt.

Anamnese: Vor 8 Jahren nach einer schweren Geburt bekam Pat. häufiges Magendrücken und Magenschmerzen, die sich seitdem immer wieder einstellten.

Vor etwas über einem Jahre bekam Pat. plötzlich einen Anfall von kolikartigen Schmerzen in der Gegend der Magengrube und der Gallenblase, die nach dem Rücken hin ausstrahlten. Gleichzeitig stellte sich Gelbsucht ein, im Stuhl wurde ein Stein gefunden. Diese Anfälle wiederholten sich dann häufiger, zuletzt 6—14tägig, und dauerten einige Stunden bis einen ganzen Tag lang. Auch in den Zwischenzeiten war die Gegend der Gallenblase immer sehr schmerz- und druckempfindlich. Pat. wurde mit heissen Umschlägen, Morphium und Karlsbader Wasser behandelt bis zum April 1902, seitdem hat sie kein Morphium mehr genommen. In den letzten Wochen hat sie noch eine Ölkur durchgemacht und wurde, da diese auch keinen Erfolg hatte, von Herrn Dr. Kornalewski uns zugeschickt. In der letzten Zeit haben sich die Anfälle in 8—14tägigen Zwischenräumen eingestellt und meist einen halben Tag gedauert. Es bestand dabei stets Gelbsucht, und jedesmal wurde danach ein Stein im Stuhl gefunden. Pat. bringt 11 solche erbsengrosse und etwas grössere Steine mit. Da Pat. in der Führung ihres Haushaltes dauernd durch die Koliken und auch durch die in den anfallsfreien Zwischenzeiten immer vorhandenen leichten Schmerzen behindert ist, entschliesst sie sich zur Operation.

Befund: Leib weich, starkes Fettpolster. Gegend der Gallenblase ziemlich stark druckempfindlich.

Diagnose: Steine in der weichen Gallenblase, Choledochus augenblicklich frei.

Operation: 8. 1. 03. Wellenschnitt. **Gallenblase liegt fast in der Mittellinie,** Leber normal. Hals der Gallenblase mit Magen verwachsen. Viele Steine. Ectomie in 5 Min. Choledochus anscheinend frei. Spaltung des Cysticus. Choledochus frei. Hepaticusdrainage. Hepatopexie. Tamponade. Schluss der Bauchwunde. Dauer der ganzen Operation 40 Min. Leidliche Chloroformnarkose. In der Gallenblase ca. 30 Steine, grösser wie die abgegangenen, Gallenblase chronisch entzündet.

Verlauf. Gut.

21. 1. 03. 1. Verbandwechsel. Entfernung der Tamponade. Nähte und Fäden bleiben liegen. Wunde gut. Tamponade. Galle läuft reichlich.

24. 1. 03. Verbandwechsel. Entfernung der Nähte, Fäden bleiben noch liegen. Rohr liegt noch gut und fest. Ausspülung durch dasselbe leicht, ruft heftige Kolik hervor. Galle läuft noch reichlich.

26. 1. 03. Entfernung des Rohres. Tamponade.

30. 1. 03. Entfernung des grössten Teils der Fäden. Galle läuft noch reichlich.

31. 1. 03. Ausspülung des Choledochus. Galle trübe und schleimig. Es liegt nur noch ein Faden.

6. 2. 03. Der letzte Faden geht ab. Galle läuft weniger reichlich, ist klarer.

9. 2. 03. Im unteren Wundwinkel stösst sich etwas nekrotisches Gewebe ab. Galle läuft wenig reichlich. Verband liegt 3 Tage.

16. 2. 03. Wunde in der Tiefe geschlossen. Galle läuft nicht mehr.
19. 2. 03. Pat. wird als geheilt mit gut granulierender kleiner Wunde entlassen.

Epicrise: Die Lage der Gallenblase fast in der Mittellinie ist selten. Pat. wäre vielleicht auch ohne Operation gesund geworden, wenn die gefundenen 30 Steine noch abgegangen wären. Sie hatte aber schon zuviel ausgehalten, so dass sie sich nach Erlösung sehnte. — In solchen Fällen soll man den Choledochus incidieren, damit man auch gewiss ist, keinen Stein übersehen zu haben.

Nr. 119. B. H., 56j. Privatière aus Nürnberg.

Aufgen.: 2. 4. 1903.
Operiert: 4. 4. 1903. Hepaticusdrainage. Cysticotomie. Ectomie.
Entlassen: 9. 6. 1903. Geheilt.

Anamnese: Pat. hat als junges Mädchen Typhus überstanden, ist sonst immer gesund gewesen.

Die Mutter der Pat. hat wahrscheinlich an Gallensteinen gelitten, eine Schwester leidet an solchen.

Pat. hat seit langer Zeit gichtische Beschwerden und Ablagerungen von Harnsäure, besonders an den Fingergelenken.

Seit 34 Jahren, zum erstenmale nach einer Frühgeburt, hat Pat. Gallensteinkoliken, die während der ersten 12 Jahre als Magenkrämpfe angesehen und behandelt wurden.

In diesen ersten 12 Jahren traten 1—2mal im Jahr nur kurzdauernde Anfälle von kolikartigen Schmerzen in der Gegend der Magengrube auf.

Vor 24 Jahren sehr heftiger Kolikanfall, der mit Unterbrechungen 6 Wochen lang anhielt, dabei zum erstenmale Gelbsucht. Das Leiden wurde nunmehr als Gallensteinleiden erkannt und Pat. mit Karlsbader Wasser und Karlsbader Kuren behandelt. Kein Fieber, kein Erbrechen. Die gleichen, meist einige Wochen dauernden Anfälle traten dann jedes Jahr 2—3mal bis vor 4 Jahren auf. Gelbsucht trat dabei häufig auf, der Stuhl war dann entfärbt, der Urin ganz dunkel. Im Stuhl wurde am Schlusse des Anfalles jedesmal ein durchschnittlich über erbsengrosser facettierter Stein gefunden. Pat. fühlte sich dann wieder völlig wohl und hatte in den Zwischenzeiten ausser gichtischen Beschwerden keine Klagen.

Vor 4 Jahren war Pat. fast ein Jahr lang anfallsfrei.

Seit 3 Jahren dann wieder Kolikanfälle, aber seltener und überhaupt leichterer Natur. Steine im Stuhl wurden nicht mehr gefunden. Im Herbst 1902 wieder ein schwerer, einige Wochen dauernder Kolikanfall mit Gelbsucht. Stuhl entfärbt, Urin schwarz. Ein Stein

wurde jedoch wiederum nicht gefunden. Kein Fieber, kein Erbrechen (ausser nach Morphiumeinspritzung). Seit diesem Anfall fühlt sich Pat. nicht mehr ganz wohl, hat ab und zu Drücken in der Gegend der Magengrube und der Leber, hat sich auch mit der Diät sehr in Acht genommen. Bis Weihnachten 1902 kein weiterer Anfall. Seit Weihnachten dann häufiger leichtere Kolikanfälle, die nur einige Tage dauerten, aber auch alle paar Tage wiederkamen und die Pat. nie zur völligen Ruhe und Erholung kommen liessen.

Vor 14 Tagen wieder schwerer Anfall mit Gelbsucht. Urin dunkel, Stuhl aber gefärbt. Der Anfall dauerte fast 40 Stunden. Ein Stein wurde nicht gefunden. Pat. war sehr matt und war bis jetzt bettlägerig. Sie hat in der letzten Zeit erheblich (ca. 20 Pfund) abgenommen. Pat. fühlt sich jetzt wohl, hat keine Beschwerden, nur ab und zu etwas Stechen und Druckgefühl in der Lebergegend, Beschwerden, die sie aber schon lange Jahre ab und zu gespürt hat.

Pat. ist mit heissen Umschlägen, Karlsbader Wasser, Morphium, (Pulver, zuletzt Einspritzungen) und früher einmal mit einer Oelkur behandelt worden.

Herr Oberarzt Dr. Schuh-Nürnberg sendet uns die Pat. zu.

Befund: Kein Ikterus (Urin frei). Gallenblase als schmerzhafter Tumor zu fühlen. Leber nicht vergrössert.

Diagnose: Chron. recid. Cholecystitis, event. Stein im Choledochus (augenblicklich latent).

Operation: 4. 4. 03 in Gegenwart des Herrn Dr. Törnquist-Lund. Wellenschnitt. Leber nicht vergrössert, Gallenblase gross, enthält trübe, dicke Galle, Hals der Gallenblase ist sehr ausgebuchtet und liegt unter dem Choledochus. Ectomie der Gallenblase. **Diese lässt sich gut stielen, eine nennenswerte Blutung aus der art. cystica, die nicht unterbunden wird, tritt nicht ein. Cysticus reisst ab, und es tritt ganz dicke, leimartige Galle aus dem Choledochus heraus.** In diesem 27 erbsengrosse Steine, teils im Hepaticus, teils retroduodenal. **Ein Stein im Hepaticus ist zu fühlen, kann aber mit der Kornzange nicht gefasst werden. Papille sondierbar. Ziemlich beträchtliche Blutung aus der Choledochuswand.** Cysticus wird gespalten, ebenso Choledochus bis ans Duodenum. Hepaticusdrainage. Hepatopexie mit 2 Suturen. Tamponade mit 4 dicken Streifen. Dauer der Operation 1 Std. 10 Min. Verband. Gallenblase enthält 47 Steine, ist chronisch entzündet, zeigt Hämorrhagien auf der Schleimhaut; der Hals ist am Cysticus vorbei nach oben hin sehr ausgebuchtet.

Verlauf: Normal.

17. 4. 03. 1. eigentlicher Verbandwechsel, Gaze etwas mit Galle durchtränkt. Entfernung sämtlicher Tampons (die ziemlich locker sitzen und beim Herausziehen wenig Schmerzen bereiten), des Rohres und sämtlicher Nähte. Wunde sieht sehr gut aus. **Choledochus-Incision ziemlich gut in der grossen Tiefe sichtbar.** Ausspülung und Sondierung des Hepaticus. Ein Stein ist im Hepaticus mit der Sonde nicht nachweisbar. Tamponade. Verband.

20. 4. 03. Temp. morgens 37,5, abends 38,1. 2. Verbandwechsel. Sondierung des Hepaticus. Ein Stein nicht nachweisbar. Klare Galle läuft ziemlich reichlich. Tamponade nach Entfernung der Drähte. Appetit heute besser. Stuhl abends etwas gefärbt.

22. 4. 03. Temp. morgens 37,3, abends 37,8. Verbandwechsel. Verband mit Galle durchtränkt. Herausnahme der Tampons. Letzter Faden entfernt. Tamponade. Verband.

23. 4. 03. Temp. normal. Verbandwechsel. Im Hepaticus mit der Sonde kein Stein nachweisbar. Ausspülung des Hepaticus. Tamponade.

24. 4. 03. Verbandwechsel. Verband durch, doch läuft die Galle weniger reichlich. Wunde sieht sehr gut aus. **Ausspülung, dabei werden zwei über erbsengrosse, facettierte, dunkle Steine herausgespült.** Sondierung und Ausspülung des Hepaticus, keine Steine mehr nachweisbar. Tamponade. Befinden sehr gut. Stuhl ganz braun. Appetit besser.

25. 4. 03. Verbandwechsel. Sondierung und Ausspülung des Hepaticus. Ein Stein ist dabei nicht mehr nachweisbar. Galle noch mit Schleimflocken vermischt.

28. 4. 03. Verband täglich durch. Täglich Verbandwechsel. Ausspülung des Hepaticus. Steine nicht mehr nachzuweisen. Wunde vereinigt sich in der Tiefe schnell. Tamponade. Pat. steht auf.

5. 5. 03. Verband täglich durch. Ausspülung des Choledochus täglich. Galle noch etwas mit Schleimfetzen vermischt.

8. 5. 03. **Trotzdem der Wundtrichter bereits sehr eng ist, so dass man mit Wundhaken nicht mehr hineingelangt, gleitet der eingeführte Spülkatheter ohne Leitung des Auges sofort leicht in den Choledochus. Täglich Ausspülung.** Galle noch mit etwas schleimigen Fetzen vermischt. Galle läuft weniger reichlich.

12. 5. 03. Galle läuft erheblich weniger. Wundtrichter sehr eng, keine Ausspülung des Choledochus mehr. Leichte Tamponade. Befinden dauernd sehr gut.

15. 5. 03. Verband trocken. Es läuft nur noch sehr wenig Galle.

22. 5. 03. Bei fester Tamponade des Wundtrichters ist der Verband 2 Tage trocken, bei lockerer oder ohne Tamponade läuft wieder reichlich Galle. Wundtrichter sehr eng, scheint sich in der Tiefe jetzt ganz durch Granulationen auszufüllen.

25. 5. 03. Galle läuft seit 2 Tagen wieder sehr reichlich. Collodium-Verband. Derselbe hält bis abends 9 Uhr. Beim Aufstehen vom Stuhl löst sich der untere Rand des Verbandes von der Haut. Von da an läuft Galle. Bis dort war Pat. ohne Beschwerden, Verband trocken.

27. 5. 03. Ein mit Watte und Collodium befestigter Stift hält ebenfalls nicht. Doch bestanden keine Schmerzen.

3. 6. 03. Galle läuft weniger reichlich, trotzdem keine Gazetamponade des Wundtrichters mehr vorgenommen wird. Im Wundtrichter, besonders auch im obersten Teile desselben, zeigt sich jetzt reichliche Granulationsbildung.

5. 6. 03. Man gelangt durch den sehr engen Wundtrichter mit dem Spülkatheter sehr leicht in den Choledochus. Ausspülung ruft starke Koliken hervor. Feste Tamponade des Wundtrichters.

7. 6. 03. Verband 2 Tage trocken. Tamponade.

9. 6. 03. Pat. wird mit kleinem, engen, gut granulierendem Wundtrichter nach Hause entlassen. Verband nach fester Tamponade 2 Tage trocken. Tamponade. Verband.

Epicrise: Obwohl viele Steine im Choledochus steckten, bestand zur Zeit kein Ikterus, weil die Entzündung augenblicklich fehlte. Ein Stein steckte im Hepaticus so fest, dass er nicht sofort entfernt werden konnte. Er wurde während der Nachbehandlung aus dem Gange herausgespült. Ein einziger solcher Fall beweist schon zur Genüge die grossen Vorteile der Hepaticusdrainage.

Zu Hause ist in kurzer Zeit die Wunde ganz geheilt, und der Gallenfluss hat rasch aufgehört.

Nr. 120. F. H., 36j. Friedhofgärtnersfrau aus Karlsbad.

Aufgen.: 7. 6. 1903.

Operiert: 9. 6. 1903. Hepaticusdrainage. Cysticotomie. Ectomie. Hepatopexie.

Entlassen: 30. 7. 1903. Geheilt.

Anamnese: Pat. ist früher immer gesund gewesen, hat nur mit 27 Jahren Diphtheritis überstanden.

Zwei Brüder leiden vermutlich gleichfalls an Gallensteinen. Dezember 1895 längere Zeit (bis Februar 1896), nachdem Pat. schon immer mit dem Magen „zu tun“ hatte, heftiges Erbrechen und Übelkeiten, Magenschmerzen. Keine eigentlichen Kolikanfälle. Wegen Verstopfung, Magenkatarrh und Magengeschwüren längere Zeit damals behandelt, verspürte Pat. nach Magenausspülungen stets Erleichterung. Diese sich anfallsweise einstellenden Magenschmerzen bildeten sich allmählich zu richtigen Koliken ($^1/_2$—$^3/_4$ Stunde) aus. Erster sehr heftiger Kolikanfall im Jahre 1899 (Herbst). Dann wieder Februar 1900. Die Kolikschmerzen strahlen von der Gegend der Magengrube in den Rücken und nach oben in die Brust aus („bohrender, zusammenziehender Schmerz“), dabei Angstgefühl, öfters auch Erbrechen. Danach wieder öfters kleinere Anfälle, im Herbst 1900, März 1901 (damals Karlsbader Kur). Während der ersten Schwangerschaft 1901—1902 öfters kleine Anfälle. Mai 1902 sehr schwere Geburt (Wehenschwäche, Geburt durch Zange beendigt, darauf starke Blutung, Lösung der Nachgeburt). Nach dem gut verlaufenen Wochenbett Gelenk-Rheumatismus während 6 Wochen; seitdem ab und zu wieder Gelenkschmerzen.

1902 einzelne, mässig heftige Kolikanfälle mit Spuren von Gelbsucht. Die Krämpfe dauern 2 Stunden bis $^1/_2$ Tag.

Anfang Februar bemerkte Pat. eines Tages, dass sie gelb war. An demselben Tage nachmittags Kolikanfall (sehr heftig). Am nächsten Tage bereits intensive Gelbsucht. Urin dunkelgrünschillernd. Stuhl grau. Seitdem anfangs weniger häufige, im April und Mai jedoch sehr zahlreiche, zuletzt fast tägliche, meist einige Stunden dauernde sehr heftige Kolikanfälle mit vielem Erbrechen. Die Gelbsucht wechselte an Intensität, war meist nach einem Anfall stärker, dauerte aber an. Pat. magerte sehr stark ab, wurde sehr schwach. Fieber bestand angeblich nie, Steine wurden nicht im Stuhl gefunden. Stuhl unregelmässig (Verstopfung), jetzt wieder besser gefärbt. Auch die Gelbsucht jetzt (seit etwa 6 Wochen) geringer. Appetit mässig. Letzter Anfall vor etwa 3 Tagen. Pat. wurde mit Karlsbader Wasser, heissen Umschlägen, Moor-Umschlägen, seit vorigem Jahr auch mit Morphium-Tropfen behandelt.

Herr Dr. Kugler-Karlsbad sendet uns die Pat. zu.

Befund: Sehr abgemagerte Frau mit mässigem Ikterus. Langgestreckter Tumor der schmerzhaften Gallenblase. Leber normal. Im Urin Gallenfarbstoff.

Diagnose: Hydrops der Gallenblase und Choledochusverschluss. (Pankreastumor?)

Operation: 9. 6. 03. Wellenschnitt. Gallenblase sehr langgestreckt, mit Netz verwachsen, wird excidiert. Sie enthält sehr zähe, teerartige Galle, im Hals einen walnussgrossen Stein; hier ringförmige Ulceration mit aufgeworfenen Rändern. **Cysticuswärts noch 4 erbsengrosse Steine. Choledochusgalle fliesst trübe ab. Deshalb Cysticotomie und Choledochotomie. Man hat dann und wann bei Sondierung des Choledochus das Gefühl, als ob man einen Stein berührte. Der Choledochus wird deshalb bis zum Duodenum aufgeschnitten. Kein Stein nachweisbar. Pankreas hart. Starke Blutung eines Duodenumgefässes. Hepaticusdrainage.** Hepatopexie. Tamponade. Gute Chloroform-Sauerstoffnarkose. 5/4 Std. 45 gr. Chloroform. Dauer der Operation 1 Stunde.

Verlauf: Gut.

22. 6. 03. 1. Verbandwechsel. Gallenfluss bis jetzt reichlich. Entfernung des Rohres, sämtlicher Tampons, die völlig trocken sind, nicht riechen, sämtlicher Nähte und des Hepatopexie-Drahtes, sowie einzelner langer Fäden. Wunde sieht gut aus. Tamponade.

23. 6. 03. Verband durch. Verbandwechsel. Choledochus liegt sehr oberflächlich, Incision desselben gut sichtbar. Ausspülung des Choledochus mit Spülkatheter. Hepaticus und Choledochus bis in den Darm hin frei und leicht durchgängig. Tamponade. Verband.

28. 6. 03. Verband täglich durch. Täglich Verbandwechsel. Ausspülung des Hepaticus. Tamponade. Pat. steht auf.

30. 6. 03. Täglich Verbandwechsel. Keine Ausspülung des Hepaticus mehr. Wundtrichter bereits sehr eng. Keine Tamponade mehr.

11. 7. 03. Wundtrichter fest austamponiert. Nachmittags leichte bohrende Schmerzen in der Gegend der Magengrube bis rechts in den Rücken hinziehend von kurzer Dauer.

12. 7. 03. Verband durch, jedoch nicht so stark wie bisher. Feste Tamponade. Mittags wieder leichter, aber ausgesprochener Kolikanfall.

13. 7. 03. Stöpselversuch mittels fester Tamponade. Danach bis Mittag starke Kolikanfälle. Um 4½ Uhr der Verband durch.

14. 7. 03. Wiederum feste Tamponade. Keine Koliken nachher. Verband nachmittags 4—5 Uhr durch.

17. 7. 03. Feste Tamponade. Abends ziemlich starke Kolik (2 Stunden). Verband bleibt jedoch trocken.

18. 7. 03. Verband trocken. Wundtrichter sehr eng. Sondierung des Choledochus mit an der Spitze gebogener Sonde. Bougie dringt ziemlich leicht bis in den Dünndarm. Ein Stein ist nicht zu sondieren. Galle läuft völlig klar. Feste Tamponade. Abends Kolikanfall. Nach Mitternacht starker Gallenfluss. Verband völlig durch.

20. 7. 03. Abermals Sondierung des Choledochus, welche ziemlich leicht, auch mit dicker Sonde gelingt. Ein Stein ist nicht zu sondieren. Die Sondenspitze gelangt bis zur Papille. Mit dünnem Bougie gelangt man nach einigen Versuchen ziemlich leicht durch die Papille in den Darm. Bougie bleibt liegen. Galle fliesst ganz klar. Temp. abends 37,5.

21. 7. 03. Temp. morgens 39,0. Verband stark durch. Entfernung des Bougies, das keine Beschwerden gemacht hat. Galle läuft klar nach, **dabei wird ein etwa erbsengrosser bröcklicher Stein in zwei Hälften herausgespült. Dicke Sonde gelangt leicht in den Darm.** Feste Tamponade mit Gaze.

23. 7. 03. Verband 2 Tage trocken (keine Koliken mehr). Heute früh Verband infolge Herausgleitens des Tampons durch. Sonde gelangt leicht in den Darm durch die Papille. Kein Stein mehr nachzuweisen. Feste Tamponade. Stuhl braun.

26. 7. 03. Verband 3 Tage trocken. Keine Tamponade des sehr engen Wundtrichters mehr.

28. 7. 03. Nur noch Spur Galle im Verband. Wundtrichter in der Tiefe geschlossen.

30. 7. 03. Pat. wird mit kleiner, oberflächlicher, gut granulierender Wunde entlassen.

Die Untersuchung der Gallenblase durch das pathol. Institut in Marburg ergibt folgenden Befund:

Makroskopisch: An dem Fundusteil der etwas dilatierten Blase sind keine wesentlichen Veränderungen zu bemerken, dagegen findet sich am Hals ein zirkuläres Druckgeschwür von 10—12 mm. Höhe mit unregelmässig ausgezackten Rändern und glattem, grünlich gefärbtem Grund. Dieser Stelle entsprechend und noch über dieselbe hinaus nach dem Cysticus hin ist die Wand bis auf das dreifache verdickt.

Mikroskopisch konstatiert man an dem Geschwür: Verlust des Epithels und der Muskulatur, Begrenzung der Oberfläche durch einen breiten Streifen kernarmen hyalinen Gewebes, Umwandlung der darunterliegenden Wand in ein chronisch entzündliches Granulationsgewebe. An den Rändern des Defekts beginnende Regeneration des Oberflächenepithels. Die Muskulatur in der Umgebung des Geschwürs zeigt interstitielle Entzündung.

Epicrise: Bei dem Ikterus musste man an einen Stein im Choledochus denken. Doch fand man keinen, oder er war so klein, dass er weder mit der Sonde noch mit dem Finger gefühlt werden konnte. Der Ikterus kann auch so entstanden sein, dass entweder das geschwollene Pankreas den Abfluss der Galle störte oder der grosse im Hals der Gallenblase steckende Stein den Choledochus komprimierte. Für solch zweifelhafte Fälle empfiehlt es sich vielleicht immer, das Duodenum zu spalten und von der Papille aus, die man event. stumpf oder scharf erweitern kann, den unteren Teil des Choledochus auf seinen Inhalt zu prüfen. Die Operation ist aber eingreifend, durch Eröffnung des Duodenums ist die Möglichkeit einer Infektion vorhanden. Trotzdem dürfte, wenn man die Gründlichkeit im Auge hat, die kombinierte Choledocho-Duodenotomie und Hepaticusdrainage für gewisse Fälle empfehlenswert sein. Es ist, wie ich mich überzeugt habe, sehr schwer, den unteren Teil des Choledochus mit Bestimmtheit von Steinen zu entleeren. Der Verlauf stellte fest, dass doch im Choledochus ein Konkrement steckte. Als der Gallenfluss in der 3. bis 4. Woche sehr profus wurde, machte man das Stöpselexperiment: es traten Koliken auf und die Galle staute sich, weil die Papille durch einen Stein verlegt war. Die Bougierung der Papille wurde mehrere Mal vorgenommen, und bei der zweiten gelang es, das Konkrement herauszuspülen. Bei einer Choledochotomie mit Naht hätte man wahrscheinlich ein Recidiv bekommen; so bewahrte die Hepaticusdrainage die Pat. vor weiteren Schmerzen und einer zweiten Operation. Sehr wichtiger Fall!

Nr. 121. M. R., 29j. Pastorsfrau aus Obermöllern i. Th.
Aufgen.: 7. 7. 1903.
Operiert: 9. 7. 1903. Hepaticusdrainage. Ectomie. Cysticotomie. Hepatopexie.
Entlassen: 17. 8. 1903. Geheilt.

Anamnese: Pat. hat als Kind von 5 Jahren an heftigem Darmkatarrh gelitten, ist sonst immer gesund gewesen. 1901 ein Anfall von „nervösem Herzkrampf“, der einen Tag andauerte. 1902 Gelenkrheumatismus (Fieber, Herzklopfen). Pat. lag 8 Tage krank, hat seitdem ab und zu Gelenkschmerzen.

Eine Schwester leidet an Magenkrämpfen.

Vor 7 Jahren, als sich Pat. wegen Blutarmut in einer Naturheilanstalt (Wasserkuren) in Leipzig aufhielt, plötzlich Anfall von heftigen,

krampfartigen Schmerzen im ganzen Leib und im Rücken, dabei starkes Angstgefühl. Der Anfall dauerte etwa 1/4 Stunde.

Seitdem häufige gleichartige Anfälle.

Vor 5 Jahren sehr gehäufte Anfälle, in einer Woche oft zwei bis drei, dabei Erbrechen und ab und zu leichte Gelbsucht, die einige Tage dauerte. In den Zwischenzeiten völliges Wohlbefinden. Damals zweimal Kur in Karlsbad. Danach erhebliche Besserung. Die Anfälle sind seitdem weniger häufig, etwa zweimal im Jahre, und leichterer Natur, dauerten höchstens eine Stunde. Dabei ab und zu Erbrechen und nachher leichte Gelbsucht. In den Zwischenzeiten völliges Wohlbefinden. So blieb der Zustand bis vor 3—4 Wochen.

Vor 3 1/2 Wochen drei Tage hintereinander heftige Anfälle, der dritte und letzte von äusserster Heftigkeit dauerte etwa 16 Stunden. Dabei Erbrechen, Gefühl von Völle und Schmerzen in der Lebergegend. Nachher einige Tage leichte Gelbsucht. Pat. fühlte sich dann noch einige Tage sehr matt, ist jetzt wieder völlig wohl, hat keinerlei Beschwerden. Stuhlgang ist unregelmässig (Verstopfung), angeblich immer gut gefärbt. Appetit, ausser im Anfall, gut.

Herr Dr. Löffler-Kösen sendet uns die Pat. zu.

Befund: Kein Ikterus. Im Urin eine Spur von Gallenfarbstoff, kein Eiweiss. Druckempfindlichkeit in der Gallenblasengegend, kein deutlicher Tumor.

Diagnose: Steine in der Gallenblase, Cysticus augenblicklich offen, vielleicht Stein im Choledochus (?).

Operation: 9. 07. 03. Gute Sauerstoff-Chloroformnarkose (40 gr). Dauer der Narkose 45 Min., Dauer der Operation 35 Min. Wellenschnitt Leber normal, Gallenblase gross, schlaff, enthält Steine. Verwachsungen mit Netz werden gelöst. Im Cysticus kleiner Stein fühlbar. Nach Ectomie (ca. 5 Min.) Sondierung des Cysticus. **Keine Steine fühlbar.** Spaltung des Cysticus bis in den Choledochus hinein. **Duodenalwärts 3 erbsengrosse Steine. Extraction. Papille sondierbar.** Hepaticusdrainage. **Nur 2 Tampons (einer ins Foramen Winslowii und auf Leberbett, der andere auf das lig. hepato-duodenale und zwischen Rohr und Duodenum).** Hepatopexie mit 1 Sutur.

Verlauf: 9. 7. 03. Abends Temp. 37,6, Puls 80. Kein Erbrechen.

10. 7. 03. Temp. morgens 37,0, abends 37,3. Puls 96—100. Zweimal Erbrechen von etwas Tee mit Blutspuren. Etwas Übelkeit und Aufstossen. Magenspülung, im Magen viel Tee und ziemlich viel altes Blut. Galle läuft ziemlich reichlich, ist klar.

11. 7. 03. Kein Erbrechen mehr. Befinden gut, Blähungen gehen.

14. 7. 03. Führt ab. Wechsel der oberen Schichten des Verbandes.

23. 7. 03. 1. eigentlicher Verbandwechsel. Entfernung des Rohres, sämtlicher Tampons, die locker sitzen, und sämtlicher Nähte. Wunde sieht gut aus. Choledochus-Incision gut sichtbar. **Ausspülung des Hepaticus.** Tamponade. Temp. abends 38,2.

26. 7. 03. Verband 3 Tage trocken. Entfernung der Fäden und des Hepatopexie-Drahtes. **Choledochus-Incision gut sichtbar.** Ausspülung des Choledochus. Tamponade.

27. 7. 03. Gestern starke Kopfschmerzen. Temp. normal. Verband heute stark durch. Verbandwechsel.

28. 7. 03. Verband wieder stark durch. Letzter langer Faden entfernt.

29. 7. 03. Steht auf.

1. 8. 03. Verband 3 Tage trocken. Wenig Galle im Verband. Wundtrichter bereits sehr eng.

14. 8. 03. Galle läuft nicht mehr.

17. 8. 03. Pat. wird mit kleinem, engen, gut granulierenden Wundtrichter entlassen.

Die mikroskopische Untersuchung der Gallenblase durch das pathologische Institut in Marburg ergibt folgenden Befund:

An der zahlreiche Steine enthaltenden Blase fällt makroskopisch eine etwas grobe Zeichnung der Zotten auf. Mikroskopisch konstatiert man eine Abstossung des Epithels auf der Höhe der Zotten, eine chronische Hypertrophie der Schleimhaut und der gesamten Wand, die in allen Schichten kleinzellig ist.

Epicrise: Zur Zeit war der Cysticus offen, die Galle klar, daher fast gar keine Beschwerden. Der Cysticus war eng, so dass der Befund der Choledochussteine überraschend war. Der Fall ist wiederum ein Beweis von der Häufigkeit der Latenz der Choledochussteine und von der Notwendigkeit der Choledochusincision, wo irgend möglich.

Nr. 122. A. Sch., 53j. Gelbgiessersfrau aus Zerbst.

Aufgen.: 1. 4. 1904.

Operiert: 3. 4. 1904. Hepaticusdrainage. Ectomie. Cysticectomie. Hepatopexie.

Entlassen: 14. 5. 1904. Geheilt.

Anamnese: Pat. hat 3 Kinder, 3 sind klein gestorben.

Pat. hat viel an Schwäche und Blutarmut gelitten; eine Zeit lang bestand auch Husten und Auswurf, so dass der Arzt an Auszehrung glaubte. Doch erholte sich Pat. wieder.

1872 angeblich Gelenkrheumatismus. 1873 heftige Durchfälle („Cholera"). 1878 Lungen- und Brustfellentzündung.

Pat. hat schon öfters an Magenschmerzen, besonders nach dem Essen gelitten. Vor 5 Jahren wegen eines Gebärmutterpolypen operiert in Dessau. Einige Wochen später Schmerzen in der Lebergegend mit harter Anschwellung in der Leber- bezw. Gallenblasengegend (der Arzt wollte ev. operieren), dabei fürchterliche, z. T. krampfartige Schmerzen. (3 Wochen lang.) Keine Gelbsucht. Vor 2 Jahren nochmals ein gleicher, nur etwa 8 Tage dauernder Anfall. Keine Gelbsucht.

Völliges Wohlbefinden bis Dezember 1902. Dann begann Schwäche Mattigkeit, häufiges Herzklopfen. Dabei nur sehr leichte, drückende Schmerzen in der Gallenblasengegend. Dann wieder Erholung. August 1903 wieder Schmerzen, jedoch nicht kolikartig, Anschwellung in der Lebergegend und allmählich Gelbsucht. Stuhl weiss. Kein Fieber. Gallensteine im Stuhl wurden nicht gefunden. Ikterus schwankte sehr seitdem, die Schmerzen wurden dauernd, diesmal auch mehr nach links nach dem Magen hin. Appetit schlecht. Abmagerung. Stuhl früher immer verstopft, jezt nach Karlsbader Wasser regelmässig. Ikterus zur Zeit sehr gering.

Befund: Sehr schwache und elende Frau. Geringer Ikterus. Urin frei, ohne Zucker und Eiweiss, enthält Gallenfarbstoff. Leber gross, rechter Leberlappen steht tief. Tumor der Gallenblase undeutlich. Druckgefühl bei Palpation mehr in der Mittellinie. Lunge, Herz gesund.

Diagnose: Stein im ductus choledochus.

Operation: 3. 4. 04. Gute Chloroform-Sauerstoff-Narkose. (60 gr. Chloroform). Dauer der Operation 5/4 Stunden. Wellenschnitt. Gallenblase gross, prall mit Steinen gefüllt, ringsum mit Netz verwachsen. Schwierige Lösung. Starke Blutung aus dem Netz. 4 Unterbindungen. Sehr wandverdickte Gallenblase, wird excidiert. Hinter dem im Hals festsitzenden Stein wird eine gebogene Klemme angelegt und die Gallenblase entfernt. Im supraduodenalen Teil des Choledochus ein festsitzender Stein. **Auf diesen wird dicht am Duodenum eingeschnitten, dabei sehr starke arterielle Blutung (art. cystica accessoria).** Entfernung des Steines. Hepaticus frei. Sondierung der Papille sehr schwierig. **Um über den retroduodenalen Teil des Choledochus Klarheit zu bekommen, wird dieser freigelegt. Kein Stein mehr zu finden.** Feine Sonde passiert die Papille. **Ductus cysticus ist sackartig erweitert, die Schleimhaut wird excidiert.** Rohr in den Hepaticus. Hepatopexie. 4 Tampons. Naht der Bauchwunde. Die nebenstehende Skizze erläutert den Operationsbefund.

Fig. 10..

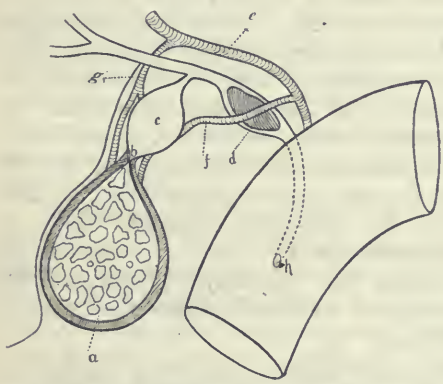

a) Verdickte Gallenblase; Inhalt: Eiter und Steine.
b) Obliterierter Hals der Gallenblase.
c) Sackartig erweiterter Cysticus.
d) Stein im supraduodenalen Teil des Choledochus.
e) Art. hepatica propria.
f) Art. cystica accessoria.
g) Art. cystica propria.
h) Papilla duodeni.

Die Gallenblase ist sehr wandverdickt, enthält Eiter und viele kantige Steine, Schleimhaut ulcerös, Hals völlig obliteriert.

Das path. Institut in Marburg schreibt über den Befund Folgendes:

Die übersandte Gallenblase mit einem 5½ cm. lichten Längsdurchmesser zeigt ausserordentlich verdickte Wandungen, welche zwischen 5 und 10 mm. Dicke schwanken. Die Höhle zerfällt in 3 Abschnitte, von denen der mittlere der grösste ist und ovale Gestalt aufweist mit einem Durchmesser von 2 cm. Länge und 3 cm. Breite. Diese mittlere Höhle zeigt höchst unregelmässige Wandungen, die mit kleinen, Hirnwindungen ähnlichen Wülsten und Furchen besetzt sind. Dieselben sind intensiv buttergelb gefärbt. Die buttergelbe Färbung erstreckt sich bis zu 5 mm. in die Wand hinein. Nach oben und unten schliesst sich je ein kleinerer von dem mittleren scharf abgegrenzter Hohlraum an von dem Umfange einer Erbse bez. einer Bohne.

Mikroskop. Untersuchung ergibt. dass in dem oberen und unteren Abschnitte die Muskulatur noch gut erhalten und deutlich hypertropisch ist. Von der Schleimhaut ist nichts zu finden. An ihre Stelle ist ein Granulationsgewebe getreten, nur zwischen den Muskelzügen finden sich hier und da drüsenähnliche Epithelzüge, welche z. T. bis in das subperitoneale Gewebe hineinreichen. Letzteres wie auch das Zwischengewebe der Muskulatur ist hochgradig verdickt mit Umbildung der Grundsubstanz in hyalin glänzende Massen, welche in breiten Bändern angeordnet sind. Auch besteht frische zellige Infiltration in ausgedehntem Masse. In dem mittleren Abschnitte ist die Muskulatur völlig zu Grunde gegangen und durch ein sehr zellreiches Granulationsgewebe ersetzt. Nach innen zu geht dies in eine eigentümlich hyalin aussehende Substanz über, welche an die hyalinen Platten bei Arteriosklerose erinnert. In den Sudanpräparaten zeigt sich das Granulationsgewebe ausserordentlich fettreich. Hier und da liegen auch grosse Riesenzellen, welche Cholestearinmassen mit feinen Nadelbüschen umfassen. Das Epithel der Gallenblase, wo es intermuskulär noch erhalten ist, ist ein einfaches Cylinderepithel. Weder an dem oberen noch an dem unteren Abschnitt liess sich die charakteristische Struktur des Ductus cysticus nachweisen, so dass wahrscheinlich die Abtrennung des Präparates zwischen Hals der Blase und Cysticusanfang stattgefunden hat. Die Erweiterung des Duct. cystic. wäre dann als Bildung einer Pseudogallenblase nach Art der auf dem letzten Chirurgencongress erwähnten angeblichen Regeneration der Gallenblase aufzufassen.

Verlauf: 16. 4. Nach fieberfreiem Verlauf, in den ersten Tagen durch häufiges Aufstossen etwas gestört, heute erster Verbandwechsel. Entfernen der Tampons, des Rohres und der Hautnähte sowie der Hepatopexiedrähte. Wunde per primam geheilt, Wundtrichter rosig. Ikterus bereits fast ganz geschwunden. Kräfte haben bereits zugenommen. Galle bis heute reichlich durchs Rohr gelaufen, in den letzten Tagen vollkommen klar.

17. 4. Verband von Galle durchtränkt. Wechsel der oberflächlichen Schichten. Weiterhin ganz glatter Verlauf. Gallenfluss bewegt sich in normalen Grenzen.

24. 4. Pat. steht zum ersten Male auf.
14. 5. Mit geschlossener Wunde in bester Gesundheit entlassen.

Epicrise: Der Hals der Gallenblase war völlig obliteriert; der Cysticus selbst enorm ausgedehnt, so dass man bei der Operation glaubte, das Duodenum eröffnet zu haben. Bei der Incision auf den Choledochusstein war die art. cystica accessoria angeschnitten worden, so dass eine heftige Blutung entstand. Der Stein im Choledochus versperrte fast völlig den Gang, die sich stauende Galle erweiterte den ductus cysticus sackartig, so dass eine Orientierung sehr schwierig war. Der Fall zeigt, dass der Cysticus sich nach einer Excision der Gallenblase erweitern kann, wenn man vom ductus cysticus einige Centimeter stehen lässt und die Unterbindung nicht nahe genug am ductus choledochus vornimmt.

Nr. 123. E. B, 37j. Haushälterin aus Oehnhausen.

Aufgen.: 21. 8. 1903.
Operiert: 23. 8. 1903. Hepaticusdrainage. Ectomie. Cysticotomie. Hepatopexie.
Entlassen: 8. 10. 1903. Geheilt.

Anamnese: Pat. litt schon immer an Verstopfung, war stets etwas bleichsüchtig. Ende Oktober 1902 mehrere einige Stunden dauernde Anfälle von kolikartigen Schmerzen im Leibe, besonders in der Gegend der Magengrube Dabei Erbrechen, kein Fieber. Bei jedem Anfall etwa einen Tag lang leichte Gelbsucht. Keine Schüttelfröste. Stuhl war verstopft, einigemale sehr hell gefärbt, Urin dunkel. Nachher fühlt sich Pat. wieder völlig wohl, hatte keinerlei Beschwerden bis Mitte Juni 1903.

Mitte Juni 1903 mehrere (3—4) den früheren gleiche Anfälle im Verlauf von 14 Tagen, jedoch etwas heftiger als die im vorigen Herbst. Nachher fühlte sich Pat. sehr matt. Seitdem gehäufte Anfälle, alle 8 Tage und öfter. In der letzten Woche zweimal. Die Anfälle waren zuletzt weniger heftig. Steine, etwa erbsengross, wurden in letzter Zeit nach den Anfällen im Stuhl gefunden.

Pat. fühlt sich jetzt sehr matt, hat ab und zu Schmerzen in der Lebergegend, besonders auf Druck. Appetit mässig.

Pat. ist mit heissen Umschlägen, Morphiumeinspritzungen (im Anfall) und Karlsbader Wasser, Ölklystieren und Ölkur behandelt worden. Herr Sanitätsrat Dr. Kessler in Salzgitter sendet uns die Pat. zu

Befund: Abgemagerte, elende Person. Hepatoptose. Kein Ikterus. Gallenblasengegend sehr druckempfindlich. Kein Tumor. Urin frei. Herz, Lunge gesund.

Diagnose: Chron. recid. Cholecystitis.

Operation: 23. 8. 03. Sehr gute Chloroformsauerstoff-Narkose (40 gr.). Dauer der Operation 50 Min. In Gegenwart der Herren Dr. Offenbach-New-York, Dr. Eliot-Alden vom Lakeside-Hospital in Cleveland, Ohio und Dr. Mc. Henry ebendaher. Wellenschnitt. Hepatoptose. **Fast der ganze rechte Lappen lässt sich extraperitoneal lagern.** Gallenblase gross, langgestreckt, am Halse fest mit Duodenum und Netz verwachsen. Lösung. Ectomie. Gallenblase stark entzündet, enthält im Cysticus mehrere Steine. Cysticotomie. Choledochotomie, doch ist nirgends ein Stein zu finden. Hepaticusdrainage. Hepatopexie mit 2 Fäden. Tamponade. Verband.

Verlauf: Gut.

5. 9. 03. Verbandwechsel. Entfernung der Tampons. Wunde sieht sehr gut aus. Galle läuft reichlich. Keine Ausspülung des Hepaticus. Abends 38,7°. Puls 92. Etwas Schwäche.

6. 9. 03. 37,0° C. Puls 80. Verband von Galle durchtränkt. Erneuerung des Verbands. Die Tampons bleiben liegen. Temp. abends 37,6.

7. 9. 03. Verband durch. Verbandwechsel. Entfernung der Nähte und der Tampons. Temp. normal. Nachmittags leichte Angstzustände und etwas Unruhe. Klagen über Schwäche. Puls 120, etwas weich. Abends fühlt sich Pat. wieder wohl. Puls 108.

9. 9. 03. Verband täglich durch. **Choledochusincision bei der Enge und Tiefe des Wundtrichters nicht sichtbar.** Keine Ausspülung des Hepaticus.

12. 9. 03. Verband noch täglich durch. Entfernung des grössten Teils der langen Fäden.

13. 9. 03. Steht auf.

23. 9. 03. Verband seit 3 Tagen trocken.

8. 10. 03. Wunde geheilt, Narbe fest. Entlassen.

Epicrise: Da Steine unter Ikterus abgegangen waren, hielt ich eine genaue Revision des Choledochus für sehr notwendig. Ich fand aber keinen Stein mehr. Am einfachsten ist es, auch in solchen Fällen die Hepaticusdrainage anzuwenden. Tamponieren muss man doch, da macht es nicht viel aus, ob man noch ein Rohr in den Hepaticus schiebt. Die Indication zur Operation war aus sozialen Gründen gegeben. Der Stein im Cysticus war zum spontanen Durchtritt zu gross.

Nr. 124. R. W., 44j. Amtmann aus Popperode.

Aufgen.: 1. 1. 1904.

Operiert: 21. 1. 1904. Hepaticusdrainage. Ectomie. Cysticotomie.

† 2. 2. 1904 an septischer Cholangitis.

Anamnese: Pat. ist verheiratet, Vater von zwei gesunden Kindern. 1 Bruder und 1 Schwester leiden an Gallensteinen. Hat in der Jugend Muskelrheumatismus gehabt.

Vor 8 Jahren zum ersten Mal Kolikanfall, seitdem in Zwischenräumen von etwa $^3/_4$ Jahr neue Anfälle, zuweilen mit ganz leichter Gelbsucht. Vor 5 Jahren ein Kolikanfall mit intensiver Gelbsucht, dunklem Urin und hellem Stuhl. Vor 2 Jahren bei einem Anfall im Stuhl 2 Steine gefunden, der grössere davon war pferdebohnengross; bei diesem Anfall wurde auch Morphium nötig. Pat. war 7 mal in Karlsbad; der erwähnte letzte Anfall dauerte am längsten von allen, etwa 10 Stunden. Nie trat Erbrechen auf, auch keinerlei Verdauungsstörungen. Pat. war die letzten 2 Jahre ganz gesund, da traten vor $2^1/_2$ Wochen Abends angeblich nach etwas zu reichlicher Mahlzeit wieder ganz leichte kolikartige Schmerzen auf; doch konnte Pat. die Nacht ganz gut schlafen. 2 Tage später angeblich nach Erkältung ein Schüttelfrost mit hohem Fieber. Seitdem fiebert Pat., soll bis 40° Abends gehabt haben. Herr Dr. Waldschmidt-Popperode verordnete Bettruhe, kalte Umschläge auf die Lebergegend und Antipyretica. Stuhlgang erfolgte in den letzten beiden Wochen nur auf Einläufe, Urin war etwas dunkler als normal. Herr Dr. Waldschmidt schickt uns den Pat. wegen Empyem der Gallenblase mit folgendem Brief zu:

„Pat. hat seit einer Reihe von Jahren bald mehr bald weniger heftige Gallenkoliken durchgemacht mit öfter dazu auftretendem Ikterus. Seitdem er Karlsbad besuchte, besserte sich der Zustand. Das letzte Jahr war, trotzdem Karlsbad nicht besucht wurde, befriedigend.

Nach Bericht des Pat. begann die jetzige Krankheit am 17. Dezember mit einem gelind schmerzhaften, jedoch andauernden Gallenkolikanfall. Es stellte sich Frost und Fieber ein nebst grosser Abgeschlagenheit. Meine erste Untersuchung am 24. 12. stellte morgens 11 Uhr 39,2° Temperatur, völlige Appetitlosigkeit, Mattigkeit fest. Dabei war die Leberpforte auf Druck schmerzhaft, und ich glaube auch die vergrösserte Gallenblase gefühlt zu haben, ferner bestand mässiger Ikterus, der im Lauf der nächsten Tage allmählich bis auf geringe Spuren abnahm. Die Temperatur stieg am 24. 12. abends noch auf 40,4.

Das Fieber machte mir den Eindruck einer Pyämie: Unregelmässige Fiebercurve, die mit Frost einsetzte, dann plötzlich emporschnellte, einmal auf 40,7, und nach einiger Zeit unter manchmal sehr starken Schweissen nachliess. Die Leber war im Anfang ebenfalls schmerzhaft, jedoch kaum vergrössert.

Seit der Stunde, da die Reise nach Halberstadt beschlossen war, blieb die Temperatur gut.

In letzter Zeit trat in der Gallengegend nach tiefer Atmung geringer Schmerz auf. Eine energische Untersuchung der Gallenblase habe ich in den letzten Tagen nicht vorgenommen und glaubte sie vermeiden zu müssen."

Befund: Wohlbeleibter Mann; in der Gallenblasengegend kein Tumor fühlbar, bei stärkerem Druck Schmerzempfindlichkeit und Resistenz. Ganz schwacher Ikterus. Puls ziemlich klein, 100. Allgemeinbefinden gut. Temp. 37,8° C. Im Urin etwas Gallenfarbstoff, kein Eiweiss. Bettruhe, Thermophor früh und Abends je eine Stunde; Oeleinläufe. Flüssige Diät.

2. 1. 37,8—38,3.

3. 1. 38,3—37,8 Abends 20 Tropfen Morphium.

4. 1. 38,3—38,0. Puls 112, vielleicht etwas kleiner. Schläft viel.

5. 1. 37,8—38,5. Pat. erhält Strophantus 3 mal 8 Tropfen. Befund unverändert.

6. 1. 38,3—38,2.

7. 1. 37,8—37,5.

8. 1. 38,3—38,8.

9. 1. 38,1—37,9. Stuhlgang täglich auf Oeleinlauf. Ikterus ganz schwach.

10. 1. 38,6—39,0. Puls 140, weich, ziemlich klein. Abends etwas Frost. Keine Druckempfindlichkeit der Gallenblasengegend. Rechter Rippenbogen der Leber entsprechend etwas vorgewölbt, hinten rechts unten etwas abgekürzter Lungenschall.

11. 1. 37,9—38,9.

12. 1. 39,0—38,0 Spiritusverband.

13. 1. 38,6—39,3. Pat. fühlt sich trotz des Fiebers vollkommen wohl, hat keine Schmerzen, mässigen Appetit.

14. 1. 37,8—39,6. Spiritusverband.

15. 1. 37,0—37,9. Letzte Nacht wenig geschlafen, sehr unruhig gewesen. Unter Schweissausbruch Temperaturabfall zur Norm.

16. 1. Letzte Nacht wieder etwas Frösteln und Anstieg auf 39,6°. Probepunktion rechts hinten unten fördert leicht getrübtes goldgelbes Serum zu Tage. Dämpfung besteht etwa 3 fingerbreit. Punktion am vorderen etwas vorgewölbten Rippenbogen, woselbst die Haut ödematös ist, bleibt negativ. Pat. führt heute ab mit Ricinus, bekommt flüssige Diät.

Fig 11.

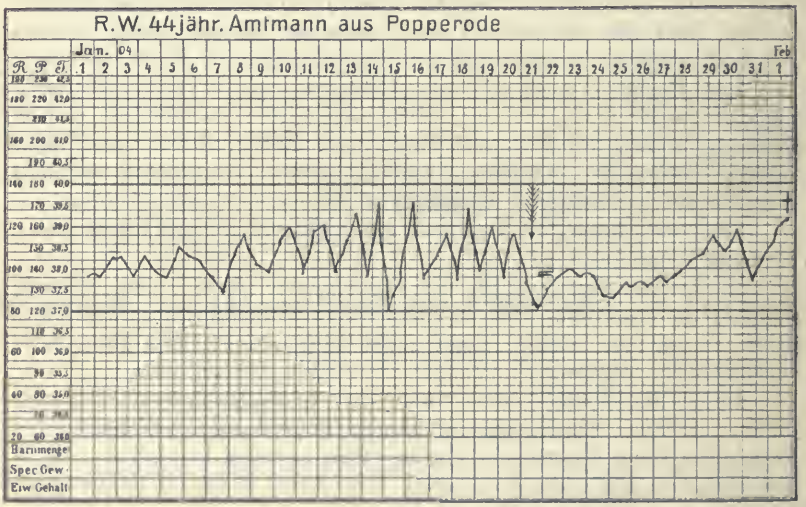

(Der Pfeil zeigt den Operationstag an)

7. 1. 38,3—38,8°.

18. 1. 37,7—39,4°.

19. 1. 38,0—39,0°. Pat. schläft viel, auch tagsüber. Druckempfindlichkeit der Gallenblasengegend wieder ausgesprochener.

20. 1. Pat. führt ab.

Weiteres Abwarten ist bei dem immer wiederkehrenden Fieber misslich; der Befund ist noch ziemlich negativ, nur geringe Druckempfindlichkeit der Gallenblasengegend vorhanden. Pleuraexsudat ist ziemlich mässig. Puls 120 trotz 3 maliger Dosis von Strophantus (10 Tropfen!).

Diagnose: Empyem der Gallenblase, die wahrscheinlich geschrumpft ist; Cholangitis (?).

Operation: 21. 1. 04. Gute Sauerstoff-Chloroformnarkose. (50 gr. Chloroform.) Wellenschnitt. Leber sehr massig und stumpf. **Gallenblase klein, langgestreckt, verdickt, sieht aus wie ein Processus vermiformis.** Ist fest mit Netz verwachsen. Nach seiner Lösung bleibt im Netz ein Defekt, vom Aussehen eines tiefen Ulcus ventriculi. In der Gallenblase kleine Steine und Eiter. **Auch aus dem Cysticus fliesst Eiter. Deshalb Spaltung. Choledochus enthält trübe Galle. Aus dem Hepaticus fliesst Eiter.** Hepaticusdrainage. Papille frei. Ectomie. Gallenblase sehr geschrumpft. **Art. cystica ist wegen Starrheit der Leber nicht zu unterbinden, es bleibt deshalb eine Klemme liegen.** Dauer der Operation 50 Min. Subphrenium, soweit übersichtlich, frei.

Verlauf: Befinden nach der Operation gut. Pat. erhält Kochsalzeinläufe und Camphereinspritzungen.

22. 1. 04. Mässig viel Aufstossen. Galle läuft gut ab, gestern enthielt sie noch ziemlich viel eitriges Sediment, heute ist sie bereits ziemlich klar. Urin spontan. 37,5—37,8.

23. 1. 04. Ueber Nacht Blähungen reichlich gegangen. Pat. fühlt sich heute bereits ganz wohl; seit Mittag kein Aufstossen mehr. 38,0—37,8. Galle läuft reichlich, klar. Atmung kaum beschleunigt, nicht schmerzhaft.

24. 1. 04. 37,8—37,4. Pat. hat ohne Schlafmittel gut geschlafen; keine Schmerzen, sehr gutes Allgemeinbefinden.

26. 1. 04. Pat. führt ab. Weiter fieberfrei.

29. 1. 04. Heute Temperatursteigerung. Verband durch, wird überwickelt. Da Puls wieder kleiner und beschleunigter ist, wird wieder Strophantus gegeben. Abends 38,8.

30. 1. 04. Pat. hat sehr schlecht geschlafen. Verbandwechsel, Entfernen sämtlicher Tampons, welche ziemlich stark riechen; keine Sekretverhaltung; die grosse Wundhöhle sieht rosig aus. Das Rohr im Hepaticus bleibt liegen. Puls immer noch sehr beschleunigt, 136—140, und klein. Strophantus. Nährklystiere. Nachmittags 40 ccm. Ol. Olivar. subcutan. Im Stuhl heute anscheinend etwas altes Blut. Appetit noch sehr gering; nachmittags ziemlich viel Aufstossen.

31. 1. 04. Nachts wenig geschlafen; heute Morgen Puls viel kräftiger, 120. Temp. 37,8. Vormittags noch viel Aufstossen. Fühlt sich seit Mittag bedeutend besser. 2 mal Ol. Olivar. je 30 ccm. subcutan.

Abends 38,2° C. Pat. ist deutlich ikterisch; ziemlich verfallenes Aussehen.

1. 2. 04. 38,8—39,0. Heute sehr matt; Verbandwechsel, Tampons riechen stark foetide, die tiefe Wundhöhle ist etwas belegt. Entfernen des Rohres aus dem Hepaticus. Punktion der Pleura rechts ergiebt klares Serum. Puls 120, ziemlich kräftig. Beim Verbinden leichte Ohnmacht. Campher; Ol. Olivar. subcutan 2 mal. Aufstossen ununterbrochen. Abends Morphium subcutan, da der Singultus nicht nachlässt.

2. 2. 04. In der Nacht zum 2. 2. zunehmendes Nachlassen der Herzkraft. Singultus besteht fort; trotz reichlicher Excitantien beginnt heute Morgen 6½ Uhr die Agonie, um 7 Uhr Exitus.

Die Revision der Bauchhöhle 12 Stunden post exitum ergibt ausser unbedeutender Bauchdeckeneiterung **septische Cholangitis. Leber ganz morsch und matsch, in den feinsten Gängen Eiter. Keine Steine.**

Epicrise: Der behandelnde Arzt hatte eine ganz richtige Diagnose gestellt, aber da Pat. ziemlich korpulent war und einen schlechten Puls hatte, wartete ich ab, in der Hoffnung, die Infektion würde zurückgehen. Da das nach 3 Wochen nicht eintrat, Operation. Man fand, wie man vermutete, kleine eitergefüllte Gallenblase und Eiterflocken in der Hepaticusgalle. Der Verlauf war zuerst gut, dann traten die Zeichen der Sepsis wieder in den Vordergrund. 13 Tage post op. exitus; die Revision der Leber ergab diffuse eitrige Cholangitis.

d) Hepaticusdrainage ohne Inangriffnahme der Gallenblase.

Nr. 125. M. A., 56j. Privatiersfrau aus Aussig.
Aufgen.: 16. 2. 1904.
Operiert: 19. 2. 1904. Hepaticusdrainage.
Entlassen: 2. 4. 1904. Geheilt.

Anamnese: Herr Dr. Trinks-Aussig sendet uns die Pat. mit folgender Krankengeschichte zu:

„Frau M. A. steht seit 3 Jahren in meiner Behandlung. Früher litt sie wiederholt an „Magenkrämpfen". Vor Jahren ein Gelenkrheumatismus durchgemacht, von dem ein systolisches Herzgeräusch herrühren dürfte. Als ich sie in Behandlung bekam, hatte sie eine typische Gallensteinkolik mit Ikterus. Derselbe hielt damals ca. 5—6 Monate lang an. Die von mir zum erstenmale auf eine Cholelithiasis bezogenen „Magenkrämpfe", derenthalben ich gerufen wurde, wiederholten sich seitdem nicht mehr. Pat. hatte nach mehrmonatlichem Bettliegen eine Kur in Karlsbad durchgemacht und seitdem alljährlich wieder Karlsbad besucht. Auch der Ikterus, der schon vor der ersten Karlsbader Kur geschwunden war, trat nie mehr

auf. Nach der Karlsbader Kur hatte Pat. zuhause jedesmal in grösseren Intervallen Fieberanfälle, zwischen 39—40, mit Frösteln, Mattigkeit, die aber stets nur wenige Stunden (fast nie länger als ½ Tag) dauerten und 6—8 Wochen lang aussetzten. In der Zwischenzeit vollständiges Wohlbefinden. Die Lebensweise war stets ausserordentlich geregelt, ebenso eine peinliche Diät (nach Karlsbader Vorschrift) eingehalten worden; eine Zeit lang wurden Trauben- und Molkenkuren etc von der Pat. auf eigene Faust hin betrieben.

So ging der Zustand durch ca. 2½—3 Jahre seinen gleichmässigen Gang, bis heuer während und nach der Karlsbader Kur Störungen auftraten. Dieselben bestanden einesteils aus Ohnmachtsanfällen, die bei verschiedenen Gelegenheiten auftraten (im ganzen 3mal innerhalb eines halben Jahres), und zweitens in einem häufigen Wiederkehren der früher sporadischen Fieberanfälle, die sich jetzt seit ca. drei bis vier Monaten prompt jeden 5.-6. Tag einstellen. Auch der früher immer gleichmässig gefärbte Stuhl wechselte jetzt wiederholt die Farbe, ein ausgesprochener Ikterus trat jedoch nicht auf, wiewohl seit langem schon leichte Gelbfärbung der Skleren besteht.

Der lokale Untersuchungsbefund ist fast negativ. Keine Leberschwellung, kein Gallenblasentumor, dagegen leichte Druckempfindlichkeit in der Magengrube rechts von der Mittellinie. Ebenso etwas weiter nach auswärts am unteren Leberrande. Auch wurde bei einer der letzten Untersuchungen (vor ca. 4—6 Wochen) ein Druckschmerz rechts, etwas unterhalb des Nabels gegen das Darmbein zu, angegeben. Spontane Schmerzen hatte sie während der ganzen Zeit, seit ich sie zu beobachten Gelegenheit habe, nie, dagegen immer einen leichten Druck sowie ein „Nörgeln“ in der Gegend der Gallenblase, die sich mit dem Einsetzen des Fiebers meist etwas steigerten. Der allgemeine Körperzustand der Frau ist ein guter; sie ist kräftig, ja fett, bei gutem Appetit und hat unter dem Fieber der letzten Monate sehr wenig gelitten. Sie geht jedoch seit ca. 2 Monaten nicht mehr aus, hütet meist das Bett und ist von sehr starker nervöser Reizbarkeit.

Der Zustand aller übrigen Organe ist ein guter bis auf das systolische (übrigens nur leichte) Geräusch an der Herzspitze. Zur Zeit des starken Ikterus vor 3 Jahren hatte sie neben Pulsverlangsamung eine Zeit lang einen aussetzenden Puls. Es blieb jeder 8. Herzschlag aus. Doch verlor sich das später wieder völlig.“

Vor der Aufnahme: Ikterus, keine Leberschwellung, kein Gallenblasentumor.

Bei der Aufnahme: Ikterus, keine Leberschwellung, kein Gallenblasentumor.

Befund: Leichter, aber ausgesprochener Ikterus. Leichte Druckempfindlichkeit in der Magengrube und der Gegend der Gallenblase. Keine Leberschwellung, kein Gallenblasentumor. Urin frei. Temp. normal.

Diagnose: Grosser Stein im supraduodenalen Teil des Choledochus.

Operation: 19. 2. 04. Gute Sauerstoff-Chloroformnarkose. Wellenschnitt. Leber nicht vergrössert. **Gallenblase klein, geschrumpft, kaum kirschengross, leer, mit Netz verwachsen.** Lösung. Im erweiterten supraduodenalen Teil ein walzenförmiger Stein, 5 cm. lang, 2 cm. dick. Excision. Es fliesst reichlich trübe, riechende Galle. Austupfen. Hepaticusdrainage. **Gallenblase bleibt unberührt.** 3 Tampons. Dauer der Operation 50 Min. Bauchwand-Naht.

Verlauf völlig normal.

25. 2. 04. Abführen. Stuhlgang etwas braun gefärbt.

1. 3. 04. Wechsel der oberen Verbandschichten. Verband riecht etwas. Temp. abends 38,1. Galle fliesst sehr stark, täglich ca. 300—400 ccm.

3. 3. 04. Entfernung der locker sitzenden Tampons und des Rohres, mit welchem zugleich sämtliche langen Fäden abgehen. Entfernung der tiefen Bauchdeckennähte. Wundtrichter ist sehr tief, reicht weit nach rechts herüber, sieht sehr gut aus. Choledochusincision nicht sichtbar. Tamponade.

6. 3. 04. Entfernung auch der oberflächlichen Bauchdeckennähte. Verband täglich ziemlich stark durch.

24. 3. 04. Galle läuft nicht mehr.

2. 4. 04. Wunde vollkommen geschlossen. Bei vorzüglichem Befinden geheilt nach Hause entlassen.

Epicrise: Ein sehr typischer Fall von grossem Stein im ductus choledochus. Wir dachten noch an eine zugleich bestehende Gallenblasen-Duodenalfistel. Aber dann hätten die Zeichen chronischer Infektion vorgeherrscht. So erholte sich Pat. zwischen den Anfällen immer wieder und machte auch bei der Aufnahme in die Klinik einen guten Eindruck.

Nr. 126. L. P., 47j. Landwirtsfrau aus Dohndorf.

Aufgen.: 15. 4. 1901.

Operiert: 16. 4. 1901. Hepaticusdrainage. Entfernung eines Polypen aus dem Choledochus.

Entlassen: 25. 5. 1901. Geheilt.

Anamnese: Pat. hat 4 Kinder gehabt, von denen 3 leben. Seit etwa 20 Jahren hat sie Schmerzanfälle gehabt, die für Magenkrämpfe gehalten wurden. Die Schmerzen begannen in der Gallenblasengegend, zogen rechts herum nach hinten und strahlten bis zur Schulter aus. Die Anfälle kamen gewöhnlich im Sommer, 2—3mal im Jahr, später häufiger, meist bei der Feldarbeit, dauerten etwa ½ Stunde. Jedesmal war Erbrechen dabei, nie Fieber, nie Gelbsucht.

Im April 1900 hatte sie einen besonders heftigen Anfall. Die Schmerzanfälle kamen 8 Tage lang fast ohne Pause, sie hatte starkes Erbrechen und Fieberfrost. Danach Gelbsucht, die 14 Tage anhielt. In der nächsten Zeit war sie frei von Anfällen, hatte aber dauernd eine schmerzhafte Empfindung in der Gallenblasengegend, die sich

beim Drücken und Rumpfbewegungen steigerte. Der Appetit war anfangs gut, seit Dezember 1900 ist er schlechter geworden, Pat. ist erheblich abgemagert. Der Stuhl ist sehr träge. Im letzten Winter hat sie mehrere Monate lang Karlsbader Salz und Karlsbader Wasser getrunken, aber ohne Erfolg.

Mitte März 1901 hatte sie den zweiten grösseren Anfall, der wieder 8 Tage anhielt und mit Erbrechen und Fieber einherging; nach kleiner Pause wiederholten sich die Schmerzen, seit 14 Tagen ist sie erst frei davon. Die Gelbsucht trat beim Anfall auf und besteht seitdem in unverminderter Stärke, Pat. hat sehr quälendes Hautjucken. Auf Rat des Herrn Sanitätsrat Dr. Kahleiss-Gröbzig kommt sie hierher, um sich operieren zu lassen.

Befund: Stark ikterische Frau in mässigem Ernährungszustand. Herz und Lungen gesund. Puls und Temperatur normal. Urin enthält reichlich Gallenfarbstoff, ist sonst normal. Starke Druckempfindlichkeit der Magengrube, geringere der Gallenblasengegend. Man fühlt rechts oberhalb des Nabels eine nach unten rundlich begrenzte, glatte, schmerzhafte Geschwulst. (Gallenblase resp. der über ihr ausgezogene Leberlappen.)

Diagnose: Choledochussteine.

Operation: 16. 4. in Beisein der Herren Dr. Madsen-Kopenhagen, Prof. Bloch-Kopenhagen, Prof. Lennander-Upsala. Wellenschnitt. Gallenblase sehr klein, kaum auffindbar, Leberpartie darüber narbig verdickt. **Lig. hep.-duod. liegt sehr oberflächlich, kaum 2 cm. vom perit. pariet. entfernt.** Im Choledochus Steine. Incision. **Im Hepaticus festsitzend ein haselnussgrosser Stein und eine polypöse Granulation, die excidiert wird.** Extraction. Auch im intraduod. Teil des Choledochus Steine, die entfernt werden. Unterbindung einer stark blutenden Vene am Choledochus, **Gallenblase bleibt unberührt.** Hepaticusdrainage nach Verkleinerung der Choledochusincision. Sämtliche Fäden werden lang gelassen. Tamponade. Naht. Dauer der Operation $^3/_4$ Stunden. Essiglappen auf den Mund.

Verlauf: Abends 37,0. Puls 80.

17. 4. 36,9. Puls 84. Kein Erbrechen. 37,1.

18. 4. 37,1. Puls 60. Blähungen in Gang. Fieberfrei.

21. 4. Abführen. Verlauf ungestört.

24. 4. Verband etwas durch. Wechsel. Pat. klagt viel über Schmerzen im Leib. Deshalb wird beim Verbandwechsel das Rohr, das vielleicht etwas zu tief im Hepaticus steckte, entfernt.

26. 4. Verbandwechsel. Herausnahme der Tampons, Fäden und Nähte. **Das Ligament liegt hier so oberflächlich, dass der Hepaticus und Choledochus von der Wunde aus bequem zu übersehen sind. Von der Öffnung im Choledochus aus gelangt man sowohl aufwärts in den Hepaticus, als auch nach abwärts durch die Papille in das Duodenum.** Ausspülung. Verband.

3. 5. Verbandwechsel. Seitdem ist der Verband alle Tage durch. Es gelingt noch leicht, mit einer Sonde in den Hepaticus und durch

den Choledochus und die Papille ins Duodenum zu gelangen. Starkes Ekzem der Bauchhaut.

13. 5. Verband heute trocken.

14.—17. 5. Wieder täglich Verbandwechsel.

21. 5. Verband trocken.

24. 5. Verbandwechsel. Wunde vollkommen geschlossen. Ekzem geheilt.

25. 5. Geheilt entlassen.

Epicrise: Die Steine lagen sicher schon seit April 1900 im Choledochus; es trat aber nach den Anfällen immer wieder Ruhe ein. **Das lig. hepato-duodenale lag so oberflächlich, dass man es für eine Adhaesion zwischen Cysticus und Duodenum hätte halten können.** Man muss sich vorsehen, dass man nicht einmal im blinden Eifer eine solche vermutliche Adhaesion anschneidet. Mir wäre das einmal beinahe passiert.

Nr. 127. E. W., 51 j. Kaufmannsfrau aus Trachau bei Dresden.

Aufgen.: 2. 5. 1901.

Operiert: 6. 5. 1901. Hepaticusdrainage.

Entlassen: 8. 7. 1901. Geheilt.*)

Anamnese: Mutter hat an „Magenkrämpfen" gelitten, einmal Ikterus gehabt.

Pat. ist Mutter mehrerer gesunder Kinder; bis auf eine Pleuropneumonie im Jahre 1879 war sie nicht wesentlich krank.

Im Juli 1883 hatte sie zum ersten Male einen Anfall von Gallensteinen. Sie hatte Schüttelfrost, sehr heftige Schmerzen, die in der Gallenblasengegend begannen und nach hinten strahlten, sowie Erbrechen, nachher Ikterus. Urin dunkel, Stuhl entfärbt. Die Anfälle kamen anfangs in grösseren Pausen, aber mit heftigeren Schmerzen, die bis zu einigen Stunden anhielten. Vor ca. 10 Jahren hatte sie einen sehr heftigen Anfall, allmählich nahm die Intensität der Anfälle ab, doch wurde die danach auftretende Gelbsucht immer stärker und bestand länger, vor 2 Jahren nach einem sehr heftigen Anfall einmal 4 Wochen lang. Starke Anfälle kamen nur etwa alle halben Jahre, kleinere Schmerzanfälle ohne Erbrechen und Ikterus öfters nach Diätfehlern. Steine sind nie gefunden worden.

Vor 6 Wochen heftiger Anfall, die danach aufgetretene Gelbsucht besteht noch, ebenso ist das Fieber noch einige Zeit geblieben. Vor 14 Tagen wieder ein Anfall; am Abend, nachdem Pat. hier eingetroffen, wieder einer. Letzterer unterscheidet sich von den früheren dadurch, dass die Schmerzen nicht in der Gallenblasengegend, sondern in der

*) Pat. ist 1 Jahr post operat. unter den Zeichen septischer Cholangitis gestorben. Es ist wahrscheinlich, dass trotz der gründlichen Operation und sorgsamen Nachbehandlung doch noch Steine im Hepaticus zurückgeblieben sind.

Mittellinie ihren Ursprung nehmen, sonst verläuft er ebenso mit Erbrechen, Schüttelfrost (39°), am nächsten Morgen ist der Urin dunkel, der Stuhl entfärbt.

Pat. war vor ca. 10 Jahren 2 Jahre hintereinander in Karlsbad, verspürte jedoch keine Besserung. Vor 2 Jahren machte sie eine Elektrisier- und Massagekur durch, nach welcher sie Erleichterung gefühlt haben will.

Während sie sich früher nach den Anfällen immer schnell wieder erholte, fühlt sie seit Bestehen der Gelbsucht ihre Kräfte abnehmen, ist auch etwas abgemagert.

Die Herren Geheimrat Dr. Fiedler, Hofrat Dr. Rupprecht und der Hausarzt Herr Dr. Zumpe-Dresden rieten Pat. zur Operation.

Befund: Stark ikterische Frau in ziemlich gutem Ernährungszustand. Herz und Lungen gesund. Puls und Temp. im Anfall fieberhaft, am nächsten Tage normal. Urin enthält reichlich Gallenfarbstoff, kein Eiweiss oder Zucker.

Leib weich, eindrückbar, in der Gallenblasengegend etwas resistent, Schmerzhaftigkeit der Gallenblase und noch mehr der Magengrube.

Diagnose: Stein im Choledochus. Cholangitis.

Verlauf: Am 2. 5. abends eine Kolik. Temp. steigt bis 39,7° C. Schüttelfrost. Am 3.—5. 5. allmählicher Nachlass des Fiebers.

Operation: Am 6. 5. 01. Wellenschnitt. Leber gross und hart. Gallenblase erbsengross, enthält keine Steine. Verwachsungen mit dem Netz. Choledochus sehr erweitert, wie ein Hühnerei, enthält 2 walnussgrosse und ca. 200 kleine Steine. Der Choledochus ist so erweitert, dass man ein Mastdarmspeculum einführen kann. Im Hepaticus Schleim, gangränöse Schleimhautfetzen, übelriechende trübe Galle. Ausräumung des Hepaticus. **In dem einen Ast sitzt fest ein Concrement, das nicht gelockert werden kann. 2stündige Operation.** Die Choledochusincision 3 cm. lang, wird verkleinert. Hepaticusdrainage. Tamponade, Naht. **Gallenblase bleibt unberücksichtigt, da dieselbe völlig verödet ist.** Essiglappen auf den Mund.

Verlauf: 6. 5. Abends 37,4.

7. 5. 39,2. Puls 144. Kein Erbrechen. Etwas Aufstossen. Puls schnell und klein, Aussehen matt, Stimme aber kräftig, etwas heiser. Leib weich, nicht schmerzhaft, Gallenfluss reichlich 300 gr., Galle noch übelriechend, Zunge mässig feucht. 3 mal Kochsalzinfusion, stündlich Kampher. Abends 39,8.

8. 5. 38,5. Puls 120. Nachts sind reichlich Blähungen gegangen, der Leib ist weich. Der Gallenfluss ist seit gestern Mittag sehr gering, 50 gr. Die Galle riecht noch übel. Kein Erbrechen, noch 2 mal Kochsalz. Ikterus nimmt zu. Abends 37,3.

9. 5. 37,1. Puls 100. Kein Erbrechen, etwas Übelkeit und Aufstossen. Der Verband riecht. Galle fliesst fast gar nicht. Wechsel der oberen Verbandschichten. Bei dem Versuch, das Rohr auszuspülen, fliesst fast nichts wieder zurück. 37,0.

10. 5. 37,0. Puls 100. Verband trocken. Kein Gallenfluss, nachts wieder etwas Übelkeit. Gestern abend einmal reichlich Stuhlgang. Derselbe ist braun gefärbt, so dass anzunehmen ist, dass die Galle am Schlauche vorbei in den Darm fliesst. Das Rohr wird kurz abgeschnitten. 37,1.

11. 5. 36,9. Puls 104. Verband aussen trocken, riecht intensiv, Ikterus hat zugenommen. Verbandwechsel.

13. 5. Wieder Wechsel. Die Tampons liegen noch.

14. 5. Verbandwechsel. Herausnahme der Tampons, der meisten Fäden und der Nähte. Ausspülung des Hepaticus und des Choledochus. **Aus dem Hepaticus werden noch zahlreiche Steine, darunter ein über haselnussgrosser (mit der Kornzange) durch Spülung entleert.** Nekrose in dem Gebiet der Naht. **Breite Ausstopfung des Wundtrichters, um den Zugang zu erhalten, da noch immer Steine im Hepaticus stecken.** Dauer des Verband-Wechsels $^3/_4$ Stunden.

15. 5. Wechsel der oberen Verbandschichten.

16. 5. Verband-Wechsel. **Es werden wieder teils mit der Kornzange, teils durch Ausspülung gegen 20 Steine aus dem Hepaticus entleert, darunter 2 haselnussgrosse.**

17. 5. Verband-Wechsel. **Ein erbsengrosser Stein wird herausgespült, sonst ist der Hepaticus frei.**

21. 5. Täglich Verband-Wechsel und Ausspülung. Steine sind nicht mehr herausgespült worden.

22. 5. **Es werden wieder einige kleine Bröckel herausgespült.**

23.—27. 5. Täglich Verbandwechsel. Ausspülung, Tamponade.

27. 5. **Beim Ausspülen entleeren sich einige kleine Bröckel.**

28. 5. bis 4. 6. Abwechselnd Wechsel der oberen Verbandschichten und des ganzen Verbandes.

5. 6. Verband trocken. 6. 6. ebenso. Wechsel.

7. 6. Verband durch. wieder täglich Verband-Wechsel.

Vom 10.—12. 6. ist der Verband trocken, dann muss wieder täglich verbunden werden. Galle klar. Der Spülkatheter lässt sich noch in beide Gänge einführen (15. 6.), auch gelingt es, den Katheter bis ins Duodenum vorzuschieben. Das Spülwasser fliesst klar ab.

19. 6. Verband heute trocken.

21. 6. Verband-Wechsel, Entfernung der Tamponade. Während der beiden nächsten Tage fliesst wieder viel Galle. Deshalb 24. 6. Tamponade der Fistel mit feinem Gazestreifen. Mit dem Spülkatheter kommt man noch in den Choledochus und Hepaticus.

28. 6. Verband seit 4 Tagen trocken. Beim Herausziehen der Tampons stürzt Galle heraus. Ausspülung, neue Tamponade der Fistel.

2. 7. Verband-Wechsel. Bei Entfernung der Tampons fliesst wieder reichlich Galle, aber weniger als beim vorigen Male.

3. 7. Nach einer körperlichen Bewegung fliesst plötzlich wieder Galle. Verband durch.

4. 7. Wechsel. 5.—6. 7. Verband trocken.

7. 7. Beim Herausziehen der Tampons stürzt wieder Galle vor. Verband-Wechsel, Ausspülung des Choledochus und Hepaticus.

8. 7. Pat. drängt nach Hause und wird deshalb entlassen. Die Fistel ist noch offen, es läuft viel Galle, voraussichtlich werden noch 8—14 Tage vergehen, ehe die Wunde ganz geschlossen ist.

Nach der Entlassung bestand der Gallenfluss mit kurzen Unterbrechungen fort bis zum 1. August. Vom 1.—11. 8. kein Gallenfluss, die Wunde heilte auch oberflächlich zu, da brach am 11. 8. die Fistel wieder auf und es entleerte sich viel Galle. Da dies anhielt, suchte Pat. am 16. 8. die Klinik wieder auf.

16. 8. Die Sonde fühlt keinen Stein. Ausspülung ergibt nichts.

17. 8. Ebenso. Es wird ein dicker Laminariastift eingelegt.

18. 8. **Ausspülung entleert neben mehreren Bröckeln 2 über erbsengrosse Steine.** Ausspülung des Hepaticus und Choledochus; der Weg zum Darm ist frei, der Spülkatheter dringt bis in diesen ein. Tamponade. Verband.

19. 8. Verband trocken. Ausspülung entleert nichts.

20. 8. Verband trocken, Stuhl morgens leicht bräunlich, abends dunkelbraun. Ausspülung entleert nichts. Steht auf.

21. 8. Verband trocken.

22. 8. Ebenso. Verbandwechsel. Ausspülung.

24. 8. Entlassen. Voraussichtlich sind die Gallenwege jetzt frei.

Am 13. 9. schreibt die Patientin, dass seit dem 5. 9. die Wunde mit einem Schorf bedeckt ist, und der Gallenfluss aufgehört hat. Pat. hat seit der Entlassung 10 Pfund an Körpergewicht zugenommen und befindet sich äusserst wohl.

Epicrise: Einer der bemerkenswertesten Fälle von allen Hepaticusdrainagen.

1. Hepaticus und Choledochus waren mit Steinen vollgepfropft, so dass es selbst nach 2stündiger Arbeit nicht gelang, alle Steine zu entfernen. Für solche Fälle kommt nur die Hepaticusdrainage in Betracht.

2. Selbst nach 3½ Monaten war es noch möglich, von der äusseren Fistel aus sowohl Hepaticus wie Choledochus zu sondieren und Steine zu entfernen.

3. Das verdanken wir einer ausgiebigen Drainage des Hepaticus und einer breiten **Tamponade**. Die Tamponade muss nach der Hepaticusdrainage derartig umfangreich sein, dass man noch wochenlang die Gänge kontrollieren kann.

4. Heilt die äussere Fistel zu schnell zu und machen sich wieder Passagestörungen in den Gallengängen geltend, so kann man leicht mit Laminariastiften eine Erweiterung der äusseren Fistel erreichen und dann durch Sondieren und Spülen zurückgebliebene Steintrümmer entfernen.

5. Für die chronische recidivierende Form der Cholelithiasis halte ich wie bisher die mit der Hepaticusdrainage kombinierte Ectomie für das beste Verfahren. Doch erhalte ich auch in gewissen Fällen die Gallenblase und führe die Hepaticusdrainage bei gleichzeitiger Cystostomie aus.

e) Hepaticusdrainage mit Resection der Gallenblase.

Nr. 128. H. H., 53j. Gutspächter aus Kl. Eicklingen.

Aufgen.: 10. 6. 1903.

Operiert: 13. 6. 1903. Resektion der Gallenblase. Hepaticusdrainage.

Entlassen: 25. 7. 1903. Geheilt.

Anamnese: Die ersten Koliken 1884. Pat. war dann einige Jahre frei von Anfällen, später stellten sich dieselben jedoch ab und zu wieder ein. Die Koliken waren stets gleichartig, keine Gelbsucht, kein Fieber, kein Erbrechen.

1899 eine Kolik, danach Ruhe bis Februar 1903.

Am 18. Februar 1903 plötzlicher heftiger Kolikanfall von einigen Stunden Dauer, danach Gelbsucht. Stuhl grau, Urin dunkel. Vierzehn Tage später ohne jegliche Schmerzen plötzlich Schüttelfrost, gefolgt von hohem Fieber. Dieser Schüttelfrost wiederholte sich die vier nächsten Tage. Es gingen meist jetzt Schmerzen in der Lebergegend vorher, nachher stellte sich stets hohes Fieber ein. In den folgenden 6 Wochen wiederholt Schüttelfröste. Gelbsucht liess etwas nach. Verdacht auf Malaria bezw. Wechselfieber.

Anfang Mai wurde Pat. zur Erholung nach Hannover geschickt, hier wieder am 7., 16., 24., 28. Mai und 2., 4. und 5. Juni ziemlich heftige Koliken mit Schüttelfrost und nachfolgendem Fieber. Am 6. Juni Rückreise nach Celle, wiederum Schüttelfrost, zuletzt heute auf der Reise leichterer Kolikanfall ohne Schüttelfrost.

Pat. wurde mit heissen Umschlägen, Karlsbader Wasser, Chinin, Aspirin u. s. w., sowie früher in den Anfällen mit 20 gtt. Tinct. Opii behandelt, hat auch 8 Tage lang Chologen-Tabletten (Glaser) genommen.

Herr Dr. Lindenberg-Celle sendet uns den Pat. zu.

10. 6. 03. Temp. abends 38,3.

11. 6. 03. Temp. morgens 37,1, abends 38,3. Nachmittags leichter, einige Stunden andauernder Kolikanfall, kein Schüttelfrost.

12. 6. 03. Temp. morgens 37,2, abends 38,6. Den Tag über dauerndes Unbehagen in der Lebergegend.

Befund: Elend aussehender Mann. Leber etwas vergrössert. Gallenblasengegend sehr resistent und äusserst druckempfindlich. Urin frei.

Diagnose: Empyem der Gallenblase und wahrscheinlich Stein im Choledochus.

Operation: 13. 6. 03 in Gegenwart des Herrn Dr. Unger-Leipzig. Gute Sauerstoff-Chloroformnarkose 1¼ St. 60 gr. Wellenschnitt. Gallenblase klein, mit Hals verwachsen. Leber voluminös. Bei der Lösung der Verwachsungen fliesst Eiter in den untergeschobenen Tampon. **Gallenblase sanduhrförmig, Fundus enthält Eiter und kleine Steine, Hals trübe Galle. Resektion des Fundus der Gallenblase.** Spaltung des Halses bis Cysticus und Choledochus. Pankreas sehr hart. **Nach langem Suchen fühlt man einen Stein im Choledochus, der mit einem Schnapp wieder verschwindet.** Wird wieder gefunden und nach Choledochotomie entfernt. Hepaticusdrainage. **Der Hals der Gallenblase bleibt stehen, da wegen der enormen Tiefe eine Ligatur der Cysticusgefässe sehr schwer sein würde.** Sehr reichliche Tamponade. Naht. Dauer der ganzen Operation ¾ Stunden.

Verlauf: 13. 6. 03. Temp. abends 37,3.

14. 6. 03. Temp. morgens 37,6, abends 38,0. **Puls 120—130, sehr klein. Abends dreimal Kochsalzinfusionen, zweimal Magenspülung, im Magen sehr viel schwarzes Blut.** Galle läuft. Blähungen gehen, Pat. ist sehr matt. Etwas Aufstossen, kein Erbrechen. Galle 300 ccm.

15. 6. 03. Temp. morgens 37,7, abends 37,9. Puls morgens 120, abends 112, etwas Galle. Pat. sieht besser aus, ist nicht mehr so matt. Noch etwas Aufstossen. Magenspülung. Im Magen kein Blut mehr. Kein Erbrechen.

16. 6. 03. Temp. morgens 37,5, abends 37,7. Puls 92—100, ziemlich kräftig. Befinden gut. Pat. sieht frischer aus. Kein Aufstossen, kein Erbrechen. Galle 200 ccm.

26. 6. 03. Verbandwechsel. Entfernung des Rohres, sämtlicher Tampons, die stark mit Sekret durchtränkt sind, sehr übel riechen, und locker sitzen, sowie sämtlicher Nähte und langen Fäden. Wundtrichter ist sehr tief. Tamponade. Verband.

28. 6. 03. Verband täglich stark mit Galle durchtränkt. Täglicher Verbandwechsel. Ausspülung des äusserst tiefen Wundtrichters. Dabei entleert sich reichlich sehr trübe, stinkende Galle. Tamponade. Puls dauernd etwas klein. Tinct. Digital., Tinct. Strophant. aa.

4. 7. 03. Täglich Verband durch, doch läuft die Galle bereits etwas weniger. Choledochusincision wegen der sehr grossen Tiefe des Wundtrichters, zumal Pat. bei der geringsten Berührung sehr empfindlich ist, nicht sichtbar. Täglich Ausspülung. Galle noch immer etwas trüb, riecht jedoch nur noch wenig.

Pat. sieht wohler aus. Puls kräftiger. Appetit besser.

5. 7. 03. Statt der Tamponade Drainage des Wundtrichters durch 2 Rohre. Galle ziemlich klar, ab und zu mit Schleimfetzen vermischt.

7. 7. 03. Pat. steht auf.

8. 7. 03. Drainrohre im Wundtrichter bleiben fort, Tamponade.

11. 7. 03. Verband täglich nur noch wenig durch. Stuhl etwas gefärbt.

16. 7. 03. Keine Tamponade des Wundtrichters, der sehr eng wird, mehr. Verband täglich nur wenig durch.

21. 7. 03. Verband heute trocken.
22. 7. 03. Es läuft keine Galle mehr.
25. 7. 03. Pat. wird mit kleiner, gut granulierender Wunde nach Hause entlassen. Das Allgemeinbefinden hat sich sehr gehoben, Appetit gut.

Epicrise: Mir war von vorneherein klar, dass der Eiter in der Gallenblase das schwere Bild nicht erklären konnte. Da das Pankreas hart war, konnte der Ikterus durch Schwellung dieser Drüse erklärt werden. Erst nach langem Suchen fand ich den beinahe übersehenen Stein. Nur Hepaticusdrainage und sehr ausgiebige Tamponade kommt in solchen Fällen in Betracht. Was man durch eine aufmerksame Nachbehandlung erreichen kann, beweist dieser Fall.

f) Hepaticusdrainage unter gleichzeitiger Vornahme operativer Eingriffe an Magen, Darm, Appendix etc.

Nr. 129. Frau v. O., 71j. Landratsfrau aus Wernigerode.
Aufgen.: 28. 2. 1901.
Operiert: 2. 3. 1901. Hepaticusdrainage. Ectomie. Versorgung einer Cysticus-Pylorusfistel.
Entlassen: 6. 4. 1901. Geheilt.

Anamnese: Pat. war immer zart, aber meist gesund. Sie hat mehrmals Rippenfellentzündung gehabt. Ihr Stuhlgang war immer etwas träge.

Seit 8—10 Jahren leidet sie an „Magenkrämpfen", zusammenschnürenden Schmerzen in der Magengrube und rechts davon, sowie im Rücken, die in Pausen von mehreren Monaten bis zu 1 Jahr auftraten, etwa 1 Stunde anhielten, meist mit Erbrechen endeten. Gelbsucht ist nie beobachtet worden. Vor 4—5 Jahren hat sie mehrmals Karlsbader Mühlbrunnen getrunken und danach Erleichterung gefühlt, ihre Leber soll damals geschwollen gewesen sein.

Im Sommer 1900 kamen die Anfälle häufiger, bis zu mehreren im Monat, von Oktober bis Dezember war sie frei davon, seit Januar haben sie wieder begonnen und kommen jetzt mehrmals täglich, sie sind von verschiedener Intensität und Dauer bis zu 2 Stunden. Sie enden mit Erbrechen. Bisweilen wurde leichte Gelbsucht danach beobachtet, doch war der Stuhl gefärbt, der Urin normal, kein Hautjucken. Auch leichte Temperatursteigerungen kamen dabei vor. Frau v. O. hat als Narcoticum Opium angewandt, nie Morphium. Herr Dr. Holfelder-Wernigerode riet ihr, hierher zu kommen.

Befund: Kleine, alte, gebrechliche Dame. Leber überragt den Rippenbogen, in der Gallenblasengegend ist undeutlich ein schmerzhafter Tumor zu fühlen. Kein Ikterus. Herz und Lungen gesund. Urin frei.

Diagnose: Chron. Cholecystitis mit akuten Schüben.

Operation: 2. 3. 1901. Wellenschnitt. Rechter Leberlappen gross. Gallenblase klein, ihr Fundus in eine Cyste umgewandelt. **Cysticus-Pylorusfistel. Trennung. Darmnaht.** Im Choledochus ein bohnengrosser Stein. Hepaticusdrainage nach Ectomie. In der Gallenblase 3—4 weiche Steinchen. Gallenblase zeigt Sanduhrform, zwischen Fundusabschnitt, der in eine Cyste umgewandelt ist, und Cysticusabschnitt ist die Gallenblase obliteriert, darüber Pylorusfistel. In die Serosa der Gallenblase eingebettet ein Steinchen. Galle im Hepaticus trübe. Dauer der Operation 1 Stunde. Essiglappen auf den Mund.

Verlauf: 2. 3. abends. 36,9. Puls 104.

3. 3. 38,0. Puls 124. Erbrechen einmal nachts, etwas Blut im Erbrochenen. 3 mal Kochsalz, 3 stdl. Kampher. Galle 200 gr. 37,6.

4. 3. 37,5. Puls 112. Blähungen im Gang, kein Erbrechen mehr. Galle 150 gr. 37,4.

5. 3. 36,7. Puls 92. Schwächegefühl, sonst gutes Befinden. Galle 100 gr. 36,8.

6. 3. 36,7. Puls 92. Galle 125 gr. 37.0.

7. 3. 37,0. Puls 88. Abführen. Galle 150 gr.

8. 3. Stuhlgang erst nach Eingiessung. Fieberfreier Verlauf.

14. 3. Verbandwechsel. Herausnahme der Tampons, der Nähte der meisten langgelassenen Fäden.

15. 3. Jetzt täglich Verbandwechsel.

28. 3. Steht auf. Verband seit 2 Tagen trocken.

3. 4. Verband dauernd trocken.

6. 4. Geheilt.

Epicrise: Der Stein im Choledochus war klein, dieser weit, so dass nur leichter Ikterus auftrat. Zudem funktionierte die Cysticus-Pylorusfistel, so dass die Diagnose auf Choledochusstein unmöglich war. Patientin wurde immer elender, weil die Infektion der Gallengänge durch die Fistel unterhalten wurde.

Nr. 130. O. G., 22 j. Lehrersfrau aus Gross-Ottersleben.

Aufgen.: 4. 1. 1900.

Operiert: 6. 1. 1900. Ectomie. Pyloroplastik. Hepaticusdrainage.

Entl.: 13. 2. 1900. Geheilt.

Anamnese: Vater an Gelenkrheumatismus †. Mutter lebt, leidet öfter an Magenkrämpfen und Erbrechen.

Pat. hat 1897 im November 5 Tage nach der 1. Entbindung einen Anfall von krampfartigen Schmerzen in der Magengegend gehabt, welcher sich im November 1898 nach der 2. Entbindung wiederholte. Seit Mai 1899 sind häufiger Schmerzen in der Magengegend aufgetreten, jedesmal ohne Erbrechen. Erst in den letzten Monaten traten 4 richtige Gallensteinkoliken mit Erbrechen auf. Ikterus hat nie be-

standen, auch ist nie das Abgehen eines Steins beobachtet worden, obwohl Pat. seit 1898 darauf aufmerksam gemacht ist.

Befund: Druckempfindlichkeit und Resistenz in der Gallenblasengegend, plätscherndes Geräusch im Magen. Urin frei von patholog. Bestandteilen.

Diagnose: Steine in der Gallenblase, Magenerweiterung, Peripyloritis.

Operation: 6. 1. 00. Längsschnitt in der rechten Bauchseite. Gallenblase mittelgross, enthält Hunderte von schrotkorngrossen Steinen. Ebensolche liegen zahlreich im Cysticus. Cystectomie. Spaltung des Choledochus ergiebt keine weiteren Steine. Hepaticusdrainage. Pylorus sehr eng, Perypyloritis, Pyloroplastik. Tamponade. Naht der Bauchwunde mit Durchstichknopfnähten.

Verlauf: 7. 1. 37,2. Puls 106. 37,5. Gallenfluss 250 gr.

Klagt über Magenschmerzen, etwas Erbrechen.

8. 1. 37,1. **Puls 120,** klein, kaum fühlbar. Kochsalzinfusion. Magenschmerzen und Übelkeit bestehen noch. Magenausspülung ergiebt keinen nennenswerten Inhalt. Gallenfluss 100 gr. Blähungen spontan, Leib weich.

Mittags **Puls 136, Temp. 37,5.** Kochsalzinfusion.

Abends **Puls 134, Temp. 37,9.** Kochsalzinfusion.

9. 1. Während des Schlafes Puls 112.

26. 1. Steht auf.

13. 2. Geheilt entlassen.

Epicrise: Worauf die Pulsbeschleunigung am 8. und 9. 1. — 3 Tage nach der Operation — beruhte, lässt sich schwer sagen. Peritonitische Erscheinungen waren nicht vorhanden; **wir dachten an arterio-mesent. Duodenalverschluss, aber der Magen war leer.** Patientin war eine schwache, elende Person, so dass wohl lediglich Herzschwäche vorlag. Die Kochsalzinfusionen erwiesen sich hier sehr nützlich.

Nr. 131. E. Sch., 49j. Baumeister aus Meissen.

Aufgen.: 19. 1. 1904.

Operiert: 22. 1. 1904. Hepaticusdrainage. Ectomie. Cysticotomie. Appendicectomie.

Entlassen: 22. 3. 1904. Geheilt.

Anamnese: Pat. ist verheiratet, hat 5 gesunde Kinder.

Mit 20 Jahren schwere Blinddarmentzündung, Pat. war mehrere Monate bettlägerig. Seitdem jedes Jahr einmal Schmerzen in der Blinddarmgegend, die nach Umschlägen u. s. w. verschwanden; Pat. war dabei nicht bettlägerig. Vor 4—5 Jahren noch ein Anfall von Blinddarmentzündung.

Pat. musste damals viel auf hohe Gerüste steigen und führt darauf den vor 4 Jahren plötzlich auftretenden Kolikanfall zurück. Pat.

bekam plötzlich krampfartige Schmerzen in der Magengrube, die nach oben in die Brust und rechts in die Lebergegend bis in den Rücken hin ausstrahlten. Kein Erbrechen, kein Fieber. Der Anfall wird für Gallensteinkolik erkannt, Morphium subkutan gegeben. Später Kur in Karlsbad.

Seitdem hat Pat. sehr häufig, zeitweise fast täglich, Schmerzen in der Gegend der Magengrube. Schwerere Anfälle traten jährlich etwa 1 mal auf, Pat. war dann 14 Tage bettlägerig.

Im letzten Jahre 5 leichtere Anfälle, jedesmal wie wohl auch früher, mit Anschwellung in der Lebergegend. In den Zwischenzeiten fast täglich Anfälle von Schmerzen und Druckgefühl in der Magengrube, nach rechts bis in den Rücken ausstrahlend.

Vorletzter Anfall vor 8 Wochen nach einer Erkältung. Danach 3 Tage ausgesprochene Gelbsucht. Stuhl tonfarben, Urin sehr dunkel. Pat. war wieder 14 Tage bettlägerig. Kurz darauf Gichtanfall mit Anschwellungen in beiden Fussgelenken und später in den grossen Zehen.

Weihnachten letzter, ganz leichter Anfall, Pat. war nicht bettlägerig.

Vor 8 Tagen Röntgenaufnahme ohne Ergebnis. Danach wieder Schmerzen in der Magengrube und stärkere Anschwellung in der Gallenblasengegend. Pat. ist durch seine Schmerzen direkt arbeitsunfähig. Appetit ist leidlich. Leichte Abmagerung im letzten Jahre (beim vorletzten Anfall 9 Pfund, seitdem wieder etwas Zunahme). Stuhl ist regelmässig, Steine wurden darin nicht gefunden, vor 10 Wochen einmal mehrere Krümel. In letzter Zeit häufig nach dem Essen Magendruck und Schmerzen. Pat. hat 3 mal eine Kur in Karlsbad durchgemacht, im vorigen Monat eine Ölkur. In den Anfällen Morphium subkutan.

Die Herren Sanitätsrat Kröner und Dr. Müller-Grothian (Meissen), sowie Dr. Berger-Dresden, senden uns den Pat. zu.

Vor der Aufnahme: Einmal Ikterus, keine Leberschwellung, Gallenblasentumor (?).

Bei der Aufnahme: Kein Ikterus, keine Leberschwellung, kein Gallenblasentumor.

Befund: Man fühlt in der Gegend der Gallenblase eine schmerzhafte Resistenz, ohne sicher einen Tumor nachweisen zu können. Urin frei.

Diagnose: Chronische recid. Cholecystitis.

Operation: 22. 1. 04. Mässige Sauerstoff-Chloroformnarkose 65 gr. Wellenschnitt. Starker Panniculus adiposus. Leber massig, überragt aber nicht den Rippenbogen. Gallenblase liegt sehr hoch, mit Netz verwachsen, kaum zugänglich. Cysticus wird frei gemacht. Aspiration von etwas Eiter aus der Gallenblase. Excision der stark wandverdickten, geschrumpften, mit vielen kleinen Steinen erfüllten Gallenblase. Im Cysticus festsitzend ein Stein. Gallenblasenschleimhaut stark ulceriert, teilweise haben sich die Steine ordentlich in die

Gallenblase hineingefressen. Sehr mühsame Ectomie. **Aus dem Choledochus fliesst trübe, dicke Galle ab, deshalb Cysticotomie und Choledochotomie bis fast ans Duodenum. Choledochus wandverdickt, aber anscheinend frei von Steinen. Hepaticus sehr eng, nur Nélaton-Katheter einführbar. Da der Choledochus sehr eng ist, klafft die Choledochusincision vom Hepaticus bis Duodenum sehr stark. Von einer Naht wird abgesehen, da leicht eine zu starke Verengerung zu Stande kommen würde.** Tamponade des stark blutenden Leberbetts (bei der Excision war ein Stück der morschen Leber mitgenommen worden). **Appendix verwachsen, enthält Kotsteine, ist chronisch entzündet. (Appendicitis chron. simplex.) Appendicectomie.** Bauchwandnaht. Dauer der Operation 1½ Stunden.

Fig. 12.

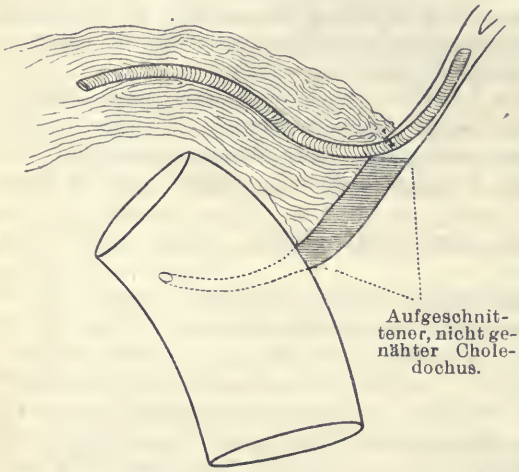

Die excidierte Gallenblase ergiebt folgenden Befund (path. Institut Marburg):

In den mikr. Bildern findet man nur hier und da noch erhaltene Schleimhaut. Die Falten sind verstrichen, das Epithel ganz niedrig kubisch. Auffallend ist die grosse Zahl kleiner drüsenförmiger Einstülpungen, welche überall als Querschnitte innerhalb der Muskulatur auftauchen. Das Schleimhautbindegewebe ist zellig infiltriert. Die Muskulatur und das elastische Fasernetz stattlich entwickelt. An den übrigen Stellen, wo die Schleimhaut fehlt, bestehen richtige Geschwüre, welche die ganze Muskulatur durchbrechen bis in die Subserosa reichend. Es sind mehr geschwürige Ausbuchtungen, deren Wandungen aus einem äusserst zellreichen Granulationsgewebe bestehen. Die Zellen derselben sind in ausgedehntestem Masse mit Fett erfüllt. Oft finden sich knötchenförmige Anordnungen des Granulationsgewebes, im Zentrum eine oder mehrere Riesenzellen enthaltend, die sich als Fremdkörperriesenzellen um kleinste Gallenpigmentkrümel erweisen.

Verlauf: 22. 1. 04. Temp. Ab. 37,4. Puls 96, ziemlich kräftig. Galle läuft. Etwas Husten und Auswurf.

23. 1. 04. Temp. morgens 38,0, abends 38,4°. Puls mittags 108, abends 116—120. Nachmittags viel Aufstossen, dreimal Erbrechen von etwas Tee und Galle. Wenig Husten und Auswurf.

24. 1. 04. Temp. morgens 38,0, abends 38,2 Puls 108—104 Husten und Auswurf sehr gering. Noch etwas Aufstossen, kein Erbrechen.

Blähungen gehen. Galle läuft ziemlich reichlich, ist trübe, mit Eiter gemischt.

25. 1. 04. Temp. morgens 37,9, abends 38,0. Puls 104–108, etwas weich und klein. Kaum noch Husten. Galle reichlich, trübe. Kochsalzeinläufe. Tinct. strophant. 3 mal tägl. 10 gtt.

26. 1. 04. Puls kräftig, Befinden gut.

27. 1. 04. Führt ab.

30. 1. 04. Verbandwechsel. Wunde sieht gut aus. Lockerung der Tampons. Beim Husten entleert sich neben den Tampons reichlich trübe, etwas übelriechende Galle. Temp. morgens 37,8 abends 38,4.

31. 1. 04. Temp. morgens 38,0, abends 38,8. Entfernung sämtlicher Tampons. Rohr bleibt liegen. Wundtrichter sehr tief, erstreckt sich weit nach oben unter den Rippenbogen, sieht sehr gut aus.

1. 2. 04. Temp. morgens 37,8, abends 38,0.

2. 2. 04. Temp. morgens 37,7, abends 38,4. Täglich Verbandwechsel. Entfernung des Rohres. **Ein kleiner kantiger Stein wird herausgespült.** Es fliesst reichlich trübe, übelriechende Galle. Entfernung sämtlicher Nähte.

3. 2. 04. **Heute wiederum ein kleiner und ein grösserer, über erbsengrosser Stein herausgespült.** Leichte Bauchdeckeneiterung im unteren Teile der genähten Wunde. 2 Drainrohre in den etwas engen Wundtrichter.

4. 2. 04. Statt der Drainrohre wieder Gazestreifen in den Wundtrichter.

9. 2. 04. Verband noch immer stark durch. Sehr trübe Galle fliesst noch reichlich. An dem unteren Wundteile noch immer etwas Bauchdeckeneiterung, einzelne nekrotische (Fascien-) Fetzen stossen sich noch ab. Keine Drainage mehr. Tamponade. Appetit noch dauernd schlecht, Pat. fühlt sich noch sehr matt. Steht heute etwas auf.

11. 2. 04. **Beim Spülen wird heute wieder ein etwa bohnengrosser, unregelmässig geformter Stein herausgespült.** Galle noch sehr trübe. Stuhl braun.

16. 2. 04. Galle jetzt klarer, doch noch mit viel Schleimfetzen vermischt. Gallenfluss erheblich geringer. Stuhl dauernd gut gefärbt. Appetit noch schlecht. Nur leichte Tamponade des Wundtrichters.

20. 2. 04. **Ein über erbsengrosser, unregelmässig geformter Stein wird herausgespült.**

26. 2. 04. Gallenfluss lässt nach, Galle noch mit Schleim vermischt. Appetit erheblich besser, Pat. fühlt sich frischer. Wundtrichter sehr eng.

2. 3. 04. Verband heute zum ersten Mal trocken. Nachmittags plötzlich Schüttelfrost, heftige kolikartige Schmerzen in der Oberbauchgegend, besonders der Magengrube, nach dem Kreuz hin ausstrahlend, nachdem schon einige Tage vorher leichte, undeutliche Schmerzen im Rücken geklagt waren. Morphium subkutan, danach Besserung. Gegen Abend nochmals Anfall von Kolikschmerzen. Temp. abends 38,7. Puls 120.

3. 3. 04. Temp. morgens 38,0. Puls 88. Verband ziemlich stark durch. Wieder leichte Rückenschmerzen.

3. 3. 04. Nachmittags wieder ein Schüttelfrost und dauernde Rückenschmerzen. Temp. abends 39,3.

4. 3. 04. Temp. morgens 37,8, abends 37,9. Leichte Rückenschmerzen noch, sonst Befinden erheblich besser. Sehr reichlich brauner Stuhl. Verband stark durch. Bei der Ausspülung des Wundtrichters entleert sich viel dicker Schleim.

7. 3. 04. Pat. steht wieder auf. Keine Rückenschmerzen mehr. Temperatur normal. 2 maliger Stöpselversuch. Galle fliesst gänzlich in den Darm ab. Stuhl braun. Keine Schmerzen nach dem Stöpseln. Keine Tamponade des Wundtrichters mehr.

22. 3. 04. Geheilt entlassen.

Epicrise: Die Operation war technisch sehr schwierig, da die Gallenblase sehr hoch lag. Es bestand neben Cholecystitis auch Cholangitis, denn die Galle floss aus dem Cysticus sehr trübe ab. — Nach früheren Erfahrungen musste der ca. 2 cm. lang aufgeschnittene Choledochus gut zuheilen, obwohl von einem röhrenförmigen Gebilde keine Rede mehr war, sondern die ganze Choledochusschleimhaut flächenhaft dalag. Wie der Verlauf zeigte, litt Pat. noch an Lebersteinen, und deshalb war es sehr zweckmässig, dass die Choledochusincision nicht genäht war. So konnte ein Austritt der Steine nach aussen hin leicht stattfinden. Pat. ist natürlich vor einem Recidiv nicht völlig geschützt.

Nr. 132. L. E., 52 j. Kaufmannsfrau aus Czernowitz (Bukowina).

Aufgen.: 8. 3. 1900.

Operiert: 10. 3. 1900. Ectomie. Lösung von Adhäsionen. Versorgung einer Gallenblasen-Pylorusfistel. Hepaticusdrainage.

Entlassen: 27. 4. 1900. Geheilt.

Die Anamnese stammt von Herrn Dr. Anhauch, Schwiegersohn der Pat., und lautet folgendermassen:

„Der Vater der Kranken erlag einem Schlaganfalle in seinem 70. Lebensjahre. Die Mutter starb nach achttägiger Krankheit aus unbekannter Ursache, sie soll nie vorher krank gewesen sein und acht Tage vor ihrem Tode an absoluter Stuhlverhaltung, Koterbrechen und **starker Gelbsucht** gelitten haben. — In der Familie sollen Gallensteine nicht vorgekommen sein.

Die 52jährige Kranke hatte vor 28 Jahren nach einer Entbindung an „Magenkrämpfen“ gelitten, welche sich damals — durch ein Jahr

fast — häufig wiederholten, dann aber nicht wiederkehrten. Vor ca. 6 Jahren litt die Kranke an „rheumatischen“ Schmerzen in beiden Kniegelenken, die nach einer Kur in Trenczin-Teplitz schwanden. Vor ca. 4 Jahren litt die Kranke wieder an Kolikschmerzen mit nachfolgendem, fast 6 Wochen anhaltendem Fieber, welcher Zustand von den Ärzten bald als Typhus, bald als Geschwürsbildung im Magen gedeutet wurde.

In den folgenden drei Jahren fühlte sich die Kranke vollkommen gesund. Im März 1899 erkrankte sie unter den Erscheinungen eines Magenkatarrhs. Sie klagte über anhaltende Appetitlosigkeit, gesteigertes Durstgefühl und starkes fauliges Aufstossen. Fieber und Schmerzempfindungen oder Druckgefühl waren nicht vorhanden. Die Zunge war stets dick gelblich belegt. In der Magengegend bis zur Nabelhöhle fast immer Plätschern, sonst nichts Abnormes nachweisbar. Dieser Zustand hielt ununterbrochen fast 6 Wochen an und ging auf Karlsbader Wasser zurück.

Im Mai 1899 bekam die Kranke einen starken Kolikanfall ohne Fieber und ohne Ikterus, welchem nach wenigen Wochen ein anderer folgte. Hierauf kamen abwechselnd bald Schmerzanfälle mit Schüttelfrost und Fieber, bald wieder ein- bis zweitägiges Fieber (38—38,8°) ohne Schmerzen. — Im Juli 1899 trat zum ersten Male nach einem fieberfrei verlaufenden Kolikanfalle geringe subikterische Verfärbung der Skleren ein. Inzwischen war das Körpergewicht von 72 kg auf 60 kg gefallen. Während dieser Zeit war die Leber etwas vergrössert und die Gallenblase undeutlich palpabel. — Ende Juli ging die Kranke nach Karlsbad, wo sie sich sehr wohl fühlte und erholte und während ihres vierwöchentlichen Aufenthaltes 3 kg zunahm. Nach Karlsbad hatte die Kranke fast 2 Monate Ruhe, während welcher Zeit weder Leber noch Gallenblase palpabel waren.

Seit Oktober 1899 begannen in immer kürzeren Pausen Kolikschmerzen aufzutreten, die nur sehr selten mit Fieber und Ikterus vergesellschaftet waren. Nie hatte der Ikterus einen höheren Grad erreicht und war immer von sehr kurzer (2—3tägiger) Dauer. Während des Anfalles war die Gegend der Leber wohl etwas mehr druckempfindlich, doch war weder Leber noch Gallenblase palpabel. Zeitweilig war während des Anfalles die Magengegend aufgetrieben und der Magen deutlich gebläht, und einmal hörte nach einem sehr reichlichen Erbrechen sofort der Kolikschmerz auf und die Magengegend wurde flach. Sonst trat bei den Anfällen Erbrechen nicht ein.

Die Anfälle leiten sich zumeist mit einem leichten Druckgefühl in der Magengegend ein, welches neben allgemeinem Unbehagen fast 2 Stunden anhält. Zu diesem Druckgefühle in der Magengegend tritt dann ein Schmerz im Kreuze hinzu, von wo aus gürtelartig den Leib umgreifend, paroxysmenweise durch mehrere Minuten heftige Schmerzen ausstrahlen, und wenn diese umschnürenden Schmerzen am stärksten geworden sind, hört dann auf einmal der ganze Anfall auf. Der ganze Anfall pflegt 6—14 Stunden zu dauern. Die Anfälle waren während

der ganzen Krankheitsdauer gleichartig, nur bei den beiden letzten Koliken hatte die Kranke im Anfalle auch Stechen beim Atmen und zwar rechts im Rücken. — Nie konnte objektiv ein Reibegeräusch weder im Anfalle noch nach diesem über Leber und Gallenblase konstatiert werden.

Während der Anfälle bestand immer starker Harndrang. Der Harn ist nur zeitweilig nach den Anfällen stark gallig tingiert. In der ersten Zeit der Erkrankung enthielt er keine Gallenbestandteile, in letzter Zeit durch ca. 4 Wochen nur in minimaler Menge Gallenfarbstoff. — Der Stuhl war nur sehr selten, wenige Tage nach den Anfällen lehmartig, in den letzten 4 Wochen ist er etwas lichter als normal und mit dunklen harten Stücken gemischt. Gallensteine wurden im Stuhle nie gefunden. — Seit ca. 4 Wochen ist Ikterus in sehr geringem Grade anhaltend vorhanden, dabei aber in der Intensität wechselnd, so dass nach jedem Anfall 1—2 Tage die Gelbsucht deutlicher hervortritt. Seit Monaten stört heftiges Hautjucken den Schlaf. Das Jucken besteht in geringem Grade auch dann, wenn kein deutlicher Ikterus vorhanden ist. — In den letzten 3 Wochen Leber wieder vergrössert und der Rand deutlich palpapel. — Das Körpergewicht hat bedeutend abgenommen."

Befund: Leber wenig vergrössert, von härterer Konsistenz. Gallenblase z. Z. nicht fühlbar, Druck nicht schmerzhaft. Im Urin kein Gallenfarbstoff, kein Eiweiss. Sonstige Organe gesund. Pat., die auf Rat ihres Schwiegersohnes, des Herrn Dr. Anhauch in Czernowitz sich zur Operation entschlossen hat, ist wenig von der Reise angestrengt, fühlt sich sogar ganz wohl, so dass schon am 2. Tage zur Operation geschritten werden kann. Die Diagnose war auf chron. Choledochusverschluss durch Steine, ev. Gallenblasen-Darmfistel, Adhäsionen und kleine Gallenblase gestellt.

Operation: 10. 3. 00. 3/4 Stunde. Gewöhnlicher Schnitt. Gallenblase klein, leer, mit Netz verwachsen. Trennung. **Cysticus-Pylorusfistel.** Trennung. Im Choledochus haselnussgrosser Stein. Extraktion nach Choledochotomie. Ectomie wegen der Fistel. Hepaticusdrainage. Übernähung der Pylorusfistel. Tamponade.

Verlauf: Ohne jede Besonderheit ganz normal.

27. 4. Verlässt geheilt die Klinik.

Epicrise: Die Diagnose stimmte ganz genau. Die Abmagerung, das Jucken, die Fieberbewegungen sprachen für Choledochusstein; weil Icterus immer nur mässig war, wurde eine Fistel zwischen Gallenblase und Darm angenommen. Auch das stimmte. Leber war wenig vergrössert, die Gallenblasengegend gar nicht schmerzhaft. Hätte Pat. nicht den weiten Weg aus der Bukowina hierher gemacht, so hätte sie sich wahrscheinlich nicht zur Operation entschlossen, da augenblicklich das Befinden zufriedenstellend war.

Nr. 133. B. P., 38 j. Kaufmannsfrau aus Warschau.

Aufgen.: 30. 8. 1902.

Operiert: 2. 9. 1902. Ectomie. Hepaticusdrainage. Versorgung einer Colon-Gallenblasenfistel. Hepatopexie.

† 23. 9. 1902 an Inanition.

Anamnese: Vor zwölf Jahren Cholecystitis calculosa, danach vollständige Ruhe, auch während dreier Graviditäten, die in diese Zeit fielen. Anfangs April d. J. heftige Kolik mit stark ausgesprochenem Ikterus. Pat. war damals gravida im neunten Monat, nach vier Tagen fand eine Frühgeburt statt, nachdem Tags vorher Schüttelfrost und Temperatur bis 41° aufgetreten war. Nach der Entbindung hörte der Schmerz auf, das Fieber dauerte noch 4—5 Tage an, dann schwand es ebenfalls, der Ikterus nahm ab. Jedoch bald wieder Verschlimmerung. Seitdem alle 8—10 Tage Schüttelfrost, einige Tage hohes Fieber, danach Abnahme der Beschwerden. Seit 15 Tagen erbricht Pat. alles, auch flüssige Nahrung, sie wird durch Klysmen ernährt, ist aber natürlich sehr schwach und hinfällig. In den letzten Tagen hat sie Hypodermalklysmata mit Hayem'scher Lösung erhalten. Auf Rat des Herrn Dr. Mintz-Warschau kommt sie hierher. Auf der Reise ist es ihr etwas besser ergangen, sie hat gegessen, ohne zu erbrechen.

Befund: Sehr stark abgemagerte, anämische und äusserst hinfällige Frau. Puls kaum zu fühlen, 104, regelmässig. Leib flach, weich, in der Gallenblasengegend und nach der Mittellinie hin druckempfindlich. Pankreas undeutlich als querer Wulst zu fühlen. Urin frei.

Diagnose: Chronischer Choledochusverschluss durch Stein. Abknickung des Duodenum.

Operation: 2. 9. 02. Wellenschnitt. Gallenblase klein. am Fundus mit Colon verwachsen. Colon-Gallenblasenfistel. Zerstörung derselben. Darmnaht. Stein im Choledochus, haselnussgross. **Duodenum ist weit nach oben gezerrt, spitzwinkelig abgeknickt, wird gelöst. Zahlreiche Unterbindungen.** Ein Stein im Choledochus. Excision. Trübe, eitrige Galle fliesst nach Hepaticusdrainage. Excision der verdickten, sonst leeren Gallenblase. Naht des Cysticusquerschnitts. Hepatopexie. Tamponade. Naht. Dauer der Operation 50 Minuten.

Verlauf: Pat. hatte schon vor der Operation einen kaum fühlbaren Puls, nach der Operation ist er noch schlechter. Kochsalz subcutan und per rectum. Hochlagerung der Beine. Abends 37,0.

3. 9. 38,4. Puls nicht zu fühlen. Nachts gegen 2 Uhr grosse Schwäche. Eiskälte der Extremitäten. Kochsalz. Heisser Tee mit Cognak. Kampher. Wärmflaschen.

Morgens 8 Uhr. Pat. hat sich etwas erholt, sieht nicht schlecht aus, Puls ist jedoch nicht zu fühlen. Galle trübe, fliesst reichlich. Fortsetzung der Anwendung von Excitantien. Tagsüber 8 mal Kochsalz, stündl. Campher, 2 stündl. Klysmen von heissem Kochsalzwasser:

Tee mit Cognak als Getränk. Feste Einwickelung der Beine zwecks Autotransfusion.

Abends fängt Pat. an zu erbrechen.

4. 9. 37,7. Puls heute schwach fühlbar, beschleunigt, ca. 140. Allgemeinbefinden besser als gestern. Erbrechen hat nach Magenspülung aufgehört. Fortsetzung der Behandlung mit Excitantien. Blähungen im Gange. Gallenfluss reichlich.

5. 9. 36,8. Puls 120. Befinden gut. Pat. sieht frisch, wenn auch noch etwas blass aus. Noch 2 mal Kochsalzinfusion.

6. 9. 36,7. Puls 112.

7. 9. Abführen. 10. 9. Wechsel der oberen Verbandschichten. 11. 9. Verband durch. Verbandwechsel. Herausnahme der Tamponade, einige Fäden haben sich schon abgestossen. Ausspülung. Der ganze Verband riecht nach Mageninhalt, es finden sich 2 kleine eben für den Sondenknopf durchgängige Löchelchen im Duodenum nahe dem Magen, aus denen Flüssigkeit quillt. Es scheint sich um Stellen zu handeln, an welchen Gefässe unterbunden wurden. Die Choledochusincision kann, da Pat. zu unruhig ist, nicht gefunden werden. Tamponade.

Im unteren Teil der Wunde ist das Abdomen vorgewölbt, man hat das Gefühl, als sei Luft in der Haut. Schon beim gestrigen Verbandwechsel fiel dies auf, und wurde deshalb ein Faden entfernt. An dieser Stelle entleert sich heute mit Luftblasen vermischt eine Menge kotig-eitriger Massen, so dass es klar ist, dass auch die Naht der Colonfistel aufgegangen ist.

Kochsalz- und Ölinfusionen, Nährklystiere, Kochsalzeinläufe, Verringerung der Flüssigkeitszufuhr per os. Puls 116, ziemlich klein.

12. 9. Verband mässig nass, meist nur Galle im Verband. Ausspülung der Wunde, neue Tamponade.

Im unteren Teil der Wunde werden die Nähte entfernt. Tamponade.

13. 9. Verband stark durchtränkt. Wechsel. Die Löcher im Duodenum sind grösser geworden. Schluss derselben mit 5 Nähten. Im unteren Teil der Wunde sind die Bauchdecken weithin unterminiert, überall quillt Eiter heraus. Bei der Untersuchung reissen die sehr dünnen Verwachsungen ein, und man gelangt in die freie Bauchhöhle. Tamponade. Verband. Grosse Schwäche, Puls kaum fühlbar, 3 Kochsalzinfusionen. Muss katheterisiert werden. Im Laufe des Tages erholt sich Pat. leidlich.

14. 9. 37,0. Puls 120, klein. Pat. hat gut geschlafen, Leib flach, weich, noch keine Blähungen wieder. Im Verband Galle, Wechsel desselben. Ausspülung. Die Naht am Duodenum hat gehalten. Kochsalz- und Ölinfusionen fortgesetzt.

16. 9. 37,3 Puls 120. Ein kleines Loch im Duodenum wird übernäht.

17. 9. 36,8. Puls 120. Es werden 2 Drainageöffnungen angelegt, um die Eiterung im unteren Wundwinkel zu beseitigen. Befinden besser. Gallenausfluss mässig. Kochsalz- und Ölinfusionen bleiben weg.

18. 9. 37,5. Puls 120. Der Verlauf ist jetzt so, dass man Hoffnung auf einen günstigen Ausgang haben kann.

19. 9. 38,2. Puls 120. Das Loch im Duodenum ist wieder offen und wird zum dritten Male übernäht. Nährklysmen, Kochsalzinfusionen.

20. 9. 37,5. Puls 120. Die Naht hat gehalten, es ist wieder Hoffnung auf Heilung vorhanden.

21. 9. 37,3. Puls 120. Verband wieder stark mit Mageninhalt durchtränkt. Wechsel. Das Loch im Duodenum klafft weit. Da es unmöglich ist, es durch die Naht zur Heilung zu bringen, **wird die Gastroenterostomia posterior ausgeführt. Pat. ist so matt, dass keine Narkose dazu nötig ist.** Die Operation wird von der alten Wunde aus ohne neuen Hautschnitt ausgeführt. Nach der Operation grösste Schwäche; Kochsalzinfusionen, Campher, Excitantien per os, Einwickeln und Hochlagern der Beine.

22. 9. 37,8. Puls 120. Pat. ist heute munterer, es scheint, als sollten unsere Bemühungen Erfolg haben. Doch tritt in der Nacht vom 22. zum 23. 9. grosse Schwäche ein, Pat. stirbt am 23. 9. Morgens. Keine Sektion.

Epicrise: Die Naturheilung (Gallenblasen-Colonfistel) hatte gar nichts genützt. Durch Zerrung des Duodenums nach oben kam es zu häufigem Erbrechen, welches die Pat. schliesslich so herunterbrachte, dass sie wie eine Carcinomkranke aussah. Die Operation, obgleich technisch sehr schwierig, hat kaum 1 Stunde in Anspruch genommen. Pat. war 2 Tage lang pulslos und eiskalt; durch zahlreiche Kochsalzinfusionen gelang es, sie wieder zu beleben. Dreimal wurde der Defekt im Duodenum vergeblich zu nähen versucht, schliesslich die Gastroenterostomie gemacht. Es schien, als sollte es uns gelingen, die Kranke über die Gefahren der Inanition hinwegzubringen, doch reichte ihre Lebenskraft nicht aus, sie erlag. —

Nr. 134. E. W., 50j. Oberpostsekretärsfrau aus Hildesheim.

Aufgen.: 6. 3. 1903.

Operiert: 8. 3. 1903. Ectomie. Hepaticusdrainage. Versorgung einer Gallenblasen-Duodenalfistel. Hepatopexie.

Entlassen: 9. 4. 1903. Geheilt.

Anamnese: Pat. hat vor 13 Jahren 6 Wochen lang an einer heftigen Blinddarmentzündung und vor 7 Jahren an einer schweren, hauptsächlich rechtsseitigen Nierenentzündung und an Blasenkatarrh (7 Wochen lang) gelitten.

Pat. hat 14mal geboren und 3 Fehlgeburten durchgemacht.

Bereits vor 28 Jahren während der 9 Monate der ersten Schwangerschaft „Magenkrämpfe". Vor 24 Jahren die erste heftige, als solche erkannte Gallensteinkolik. Heftige kolikartige einige Stunden dauernde Schmerzen in der rechten Seite, die nach der Brust aufsteigen und sich rechts nach dem Rücken herumziehen. Fieber bestand angeblich bereits bei diesem ersten Anfall, Erbrechen stellte sich ein. Der Stuhl war zur Zeit des Anfalls etwas entfärbt. Auch leidet Pat. dauernd an Verstopfung. Die gleichen Anfälle traten während eines Jahres etwa alle 14 Tage ein. In den Zwischenzeiten fühlte sich Pat. völlig wohl. Vor 16 Jahren traten dann die gleichen Anfälle, aber heftiger wieder auf und zwar 2 Jahre lang etwa alle 2—3 Wochen. In den Zwischenzeiten fühlte sich Pat. sehr matt.

Vor 11 Jahren traten dann wieder 3 Jahre lang alle 5—14 Tage sehr heftige Koliken auf, die erste davon während der Geburt eines Kindes in der Austreibungsperiode so heftig, dass Pat. von den Wehen nichts spürte.

Dann setzten vor 4 Jahren die Anfälle wieder ein (alle 4—8 Tage), seit 2 Jahren traten sie in grösster Heftigkeit ununterbrochen und zwar im letzten Jahre mit grosser Regelmässigkeit alle 2 Tage, einmal sogar an 8 Tagen hintereinander, auf. Seit 1½ Jahren besteht allgemeine Gelbsucht, zeitweise stärker, zeitweise schwächer, und Hautjucken. Der Stuhl ist ganz grau.

Die Anfälle treten meist des Abends auf. Pat. verspürt anfangs ein Absterben der Hände und Füsse, „brennendes Gefühl" in der Leber, dann treten Kolikschmerzen in der rechten Seite und im Rücken auf, die sich genau bis zur Mittellinie hinziehen. Darauf, meist nach 1 bis 2 Stunden, tritt Würgen und Erbrechen auf, wonach Pat. etwas Linderung verspürt. Dann stellt sich starkes Frostgefühl mit Schüttelfrösten und schliesslich starkes Hitzegefühl ein, bis Pat. in Schlaf verfällt. Die Anfälle dauern bis zu 5 Stunden. In den Zwischenzeiten fühlt sich Pat. ziemlich wohl, jedoch matt. Letzter Anfall vorgestern, etwas weniger heftig, ca. 3½ Stunden dauernd.

Herr Dr. Schnelle-Hildesheim sendet uns die Pat. zu.

Befund: Sehr blasse, kaum ikterische, magere Frau. Herz und Lunge gesund. Urin frei. Leber sehr gesenkt, lässt sich vollständig nach oben umkippen und im Bauch von rechts nach links und umgekehrt schieben. Kein Tumor der Gallenblase. Mittellinie schmerzhaft.

Diagnose: Hepatoptose, Steine im Choledochus.

Operation: 8. 3. 03. Wellenschnitt. Leber gesenkt, Netz mit kleiner, geschrumpfter Gallenblase verwachsen. Es besteht eine **Gallenblasen-Duodenalfistel.** Trennung nach Abklemmung der Gallenblase und Unterschiebung mehrerer Tampons. Naht des Darmlochs. Darüber etwas Netz. Im Choledochus, der bis zur Dünndarmstärke erweitert ist, ein walnussgrosser Stein und 3 haselnussgrosse. Excision. Die Galle steht unter sehr grossem Druck und läuft sehr trübe ab. Hepaticusdrainage. **Bei der Ectomie geben die Suturen an der Art. cystica, die sich erheblich retrahiert hat, nach. Kolossale Blutung. Nur so, dass man den Choledochus dicht an der porta hepatis auf den Finger**

ladet, gelingt die Blutstillung und die Anlegung einer v. Bergmann-schen Klemme. Von einer Ligatur kann keine Rede sein. Die Klemme bleibt liegen. Reichliche Tamponade ringsum und um das Hepaticusrohr. Verkürzung des lig. teres und Hochnähung der gesenkten Leber. Naht der Bauchwand. Appendix vermif. völlig gesund. Dauer der Operation 65 Min. Sehr gute Chloroformnarkose. Die herausgeschnittene, sehr geschrumpfte Gallenblase hat einen obliterierten Cysticus.

Verlauf: 9. 3. 03. Temp. abends 36,7. Pult 100. Befinden nach der Operation gut.

11. 3. 03. In der Nacht Klagen über Atemnot. Nach Morphium guter Schlaf.

Wechsel der oberen Schichten des Verbandes. Klemme liegt noch gut. Galle läuft reichlich durchs Rohr.

20. 3. 03. Temp. morgens 38,0, abends 30,1. Puls 110—120.

Verbandwechsel. Verband mit Galle durchtränkt, die etwas stinkt. Entfernung des Rohres, sämtlicher Tampons und Fäden. Tampons sitzen mässig fest, sind mit etwas stinkendem Sekret durchtränkt. Wunde sieht gut aus. Wundhöhle ringsum abgeschlossen. In der Tiefe der Wundhöhle im obersten Winkel die ca. 2 cm. lange Öffnung des Choledochus sichtbar, in die man leicht mit dem Spülkatheter hineingelangt. **Ausspülung, wobei sich einzelne Steintrümmerchen und trübe Galle entleeren.** Tamponade. Verband. **Die noch liegende Klemme liess sich nach Herausnahme der Tampons leicht entfernen, sie war am unteren Ende etwas von Granulationen umwuchert.**

Etwas Husten. Lungenbefund normal.

22. 3. 02. Verband täglich mit Galle durchtränkt. Verbandwechsel. Wunde sieht sehr gut aus. Es läuft klare, nicht mehr stinkende Galle. Entfernung der Nähte. Ausspülung des Choledochus. Tamponade. Verband. Befinden sehr gut.

23. 3. 03. Choledochus-Öffnung in der Tiefe nicht mehr sichtbar, man gelangt mit dem Spülkatheter anscheinend nicht mehr in den Choledochus. Galle fliesst ganz klar, riecht nicht. Tamponade. Verband. Wunde verkleinert sich sehr schnell. Nähte werden entfernt.

28. 3. 03. Verbandwechsel (Verband ist noch trocken, 4 Tage lang). Wunde sehr klein; es führt nur noch ein sehr enger und nicht sehr tiefer Trichter nach oben hin. Ausspülung desselben, dabei fliesst völlig klare Galle. Tamponade. Verband. Pat. steht auf.

8. 4. 03. Verband trocken. Es läuft keine Galle mehr.

9. 4. 03. Pat. wird mit kleinem, gut granulierenden Wundtrichter entlassen.

Der mikroskopische Befund an der Gallenblase war folgender: An mikrosk. Schnitten der Gallenblase erkennt man eine starke Atrophie der Schleimhaut mit ausgedehntem Verlust des Epithels, andererseits sehr starke Drüsenbildung, die die Muskulatur weithin durchsetzt und bis in die Aussenschichten reicht, in ähnlicher Weise, wie es am Ductus cysticus der Fall zu sein pflegt.

Epicrise: Trotz der grossen Steine im Choledochus bestand fast kein Ikterus; ich glaubte erst, die Galle würde durch die Gallenblasen-Duodenalfistel abgeleitet. Aber der Cysticus war obliteriert. Die Blutung aus der retrahierten Cystica war nur auf die oben geschilderte Weise zu stillen.

Nr. 135. A. R., Kaufmannswitwe aus Strassburg i. Westpr.

Aufgen.: 19. 4. 1903.

Operiert: 21. 4. 1903. Ectomie. Cysticotomie. Hepaticusdrainage. Hepatopexie. Gastroenterostomie nach Wölfler.

Entlassen: 27. 5. 1903. Geheilt.

Anamnese: Pat. ist nie erheblich krank gewesen.

Vor 4 Jahren bekam Pat. einige Stunden dauernde Anfälle von drückenden Schmerzen in der Gegend der Magengrube, die auch zugleich im Rücken nach den Schultern ausstrahlend auftraten. Dabei Erbrechen, Aufstossen, Sodbrennen. Die Anfälle wiederholten sich alle paar Monate.

Vor 3 Jahren die gleichen Anfälle, jedoch auch mit Schmerzen in der rechten Seite des Leibes. Die Krankheit wurde für Blinddarmreizung angesehen. Kissinger Kur.

Vor 2 Jahren Konsultation bei Herrn Dr. Boas-Berlin, der die Diagnose auf „Gallensteine“ stellte. Darauf 1901 und 1902 Karlsbader Kur. Trotzdem wurden die Anfälle heftiger.

Im Sommer 1902 3 Monate lang Ruhe. September und Weihnachten 1902 neue Anfälle (ohne Erbrechen). Die Anfälle heftiger, die Schmerzen dauerten 6—8 Stunden lang.

Anfang Januar 1903 neuer 4tägiger Anfall. Im Februar und März 2mal 8 Tage lang jeden Tag vor dem Essen auftretende Druckschmerzen in der Gegend der Magengrube.

Am 8. und 9. April 1903 letzter Anfall, 2 Tage hintereinander. Gelbsucht hat angeblich nie bestanden, ebensowenig Fieber. Stuhl stets regelmässig, im Sommer 1902 angeblich einmal weiss. Steine im Stuhl wurden nicht gefunden. Pat. hat in den letzten 4 Jahren 30 Pfund abgenommen (jetzt 111—112 Pfund Körpergewicht). Im Februar 1903 soll angeblich eine Anschwellung der Gallenblase bestanden haben, weshalb auch der Pat. zu einer Operation geraten wurde.

Herr Dr. Schendell-Bromberg sendet uns die Pat. zu, die augenblicklich keine Klagen hat, sich überhaupt in den Zwischenzeiten zwischen den Anfällen immer völlig wohl fühlte.

Befund: Völlig negativ. Keine Dilatation des Magens. Kein Ikterus. Pat. ist durch die Häufigkeit der Koliken, durch den immer notwendigen Morphiumgebrauch in ihrer Lebensfreude sehr gestört und wünscht dringend die Operation. Urin frei.

Diagnose: Steine in der Gallenblase, augenblicklich Cysticus offen, altes Ulcus pylori (Verwachsungen zwischen Gallenblase und Pylorus).

Operation: 21. 4. 03. Sehr gute Sauerstoff-Chloroformnarkose, 50 gr. Dauer der Narkose 2 Stunden. Dauer der Operation 1¾ Stunden. Wellenschnitt. Gallenblase allseitig verwachsen. Die Adhäsionen sind sehr stark; es hält ungemein schwer. dieselben zu trennen. Das gelingt mit Messer, mit stumpfer Cooper'scher Schere, mit den Fingern. **Zuletzt reisst der Cysticus etwas ein, so dass man event. an Cysticus-Duodenalfistel denkt.** Das Duodenum war vom Pylorus bis zum mittleren Teil völlig mit der Gallenblase verwachsen und narbig verengt. Gallenblase ganz narbig, enthält im Hals einen taubeneigrossen, sehr schönen Cholestearinstein. Gallenblase wird bis in den Cysticus gespalten, Stein entfernt. Es fliesst sofort Galle. Spaltung des Cysticus bis in den Choledochus hinein. Dieser normal, ist frei von Steinen. **Nélaton in den Hepaticus, der übrige Teil der Choledochusincision — weil der Gang eng ist, kommt die Schleimhaut flächenhaft zum Vorschein — wird vernäht. Schwierige Unterbindungen der Art. cystica-Äste.** Tamponade. Hepatopexie mit einer Sutur. **Wegen der Duodenalenge Gastroenterostomie nach Wölfler-Kappeler in 12 Min. (Naht.)** Dauer der ganzen Operation 1¾ Stunden. Guter Puls. Die excidierte Gallenblase ist narbig degeneriert.

Verlauf: 21. 4. 03. Temp. abends 36,8. Puls 80. Einmal etwas dunkles Blut gebrochen, sonstiges Befinden gut.

22. 4. 03. Gestern Abend noch mehrmals Erbrechen von etwas Blut. Magenspülung, im Magen noch etwas Blut. Nachher Ruhe.

Heute Früh Temp. 37,9. Einmal Erbrechen von wenig Blut. Magenspülung, Reste von Blut und Galle im Magen. Puls 120, etwas klein. Kochsalzinfusion. Mittags noch einmal Erbrechen von etwas Blut, Magenspülung, nur sehr wenig Blut, mehr Galle im Magen.

Nachm. Temp. 38,3. Puls 120, etwas kräftiger. Zunge feucht. Leib weich. Blähungen gehen etwas. Pat. ist frischer und munterer als heute früh. Kein Erbrechen mehr.

Verbandwechsel der oberflächlichen Schichten. Gaze und Tampons mit Galle durchdrängt. Durchs Rohr keine Galle gelaufen. Rohr wird gekürzt. Verband.

23. 4. 03. Temp. mittags 37,3. Puls 112, etwas kräftiger.

In der Nacht 2 mal Erbrechen von Spuren von Blut. Leib weich. Blähungen gehen reichlich.

Temp. abends 37,3. Puls 116. Mittags einmal Erbrechen von etwas Kaffee. Befinden sonst gut.

24. 4. 03. Temp. normal. Puls 92—100, kräftig. Kein Erbrechen mehr, wenig Aufstossen.

25. 4. 03. Befinden gut. Verband mit Galle durchtränkt. Wechsel der oberen Verbandschichten.

26. 4. 03. Führt ab.

28. 4. 03, Verbandwechsel. Entfernung des Nélaton.

30. 4. 03. Verband wieder täglich durch. Verbandwechsel täglich.

3. 5. 03. 1. eigentlicher Verbandwechsel. Entfernung sämtlicher Tampons, die locker sitzen, sämtlicher Nähte und Fäden. Wunde sieht gut aus, Wundtrichter ist sehr tief. Ausspülung. Tamponade.

8. 5. 03. Verband täglich durch. Täglich Verbandwechsel. Wunde sieht gut aus. Gute Granulationsbilduug in der Tiefe. Täglich Ausspülung. Tamponade. Noch etwas Husten anfallsweise.

15. 5. 03. Steht auf. Befinden gut. Appetit wird besser.

21. 5. 03. Verband 2 Tage trocken, nur mässig viel Galle im Verband. Wundtrichter infolge sehr guter und reichlicher Granulationsbildung eng. Stuhl braun.

28. 5. 03. Wundtrichter hat sich rasch geschlossen. Gallenfluss versiecht. Es besteht noch kleine granulierende Wunde. Wird nach Hause entlassen.

Epicrise: Pat. hatte zur Zeit keine Beschwerden, weil Entzündung fehlte und der Cysticus frei war. Der Stein spielte augenblicklich auch nur eine sehr untergeordnete Rolle, die Hauptsache war die Duodenalstenose. Diese wäre mit der Zeit sicher noch enger geworden, deshalb Gastroenterostomie. Überhaupt wäre Pat. wohl niemals ohne Operation gesund geworden. In solchen Fällen ohne Befund stellt der Arzt resp. der Pat. die Indikation aus der Anamnese.

Nr. 136. J. H., 60 j. Obersteigersfrau aus Neuwerk.

Aufgen.: 25. 8. 1903.

Operiert: 31. 8. 1903. Ectomie. Cysticotomie. Hepaticusdrainage. Hepatopexie. Appendicectomie.

Entlassen: 22. 10. 1903. Geheilt.

Anamnese: Vor 8 Jahren erster Anfall von Kolikschmerzen in der Magengrube, der 12 Stunden dauerte. Dabei Erbrechen, etwas Gelbsucht. Pat. wurde 3 Wochen lang mit Karlsbader Salz behandelt.

Dann völliges Wohlbefinden bis vor 3—4 Jahren.

Im Sommer vor 3—4 Jahren wiederum eine gleiche Kolik. Ob Gelbsucht dabei vorhanden, weiss Pat. nicht anzugeben. Während der folgenden 4 Wochen dann noch eine bis zwei gleiche Koliken.

In den nächsten Sommern die gleichen Kolikanfälle.

In den Zwischenzeiten fühlte sich Pat. ganz wohl.

Mitte Mai 1903 wiederum heftige Kolik, dabei Erbrechen, etwas Fieber (kein Schüttelfrost). Gelbsucht. Stuhl grau. Urin dunkel. Dabei Verstopfung.

Seitdem alle 8—14 Tage die gleichen Koliken, jedesmal mit Gelbsucht. Mehrere kleine Steine (erbsengrosse) wurden im Stuhl gefunden.

Vor 3 Tagen letzte Kolik. In den Zwischenzeiten fühlt sich Pat. matt, hat keinen Appetit, ist erheblich abgemagert. Schmerzen sind nur auf Druck in der Gallenblasengegend vorhanden.

Pat. wurde mit Karlsbader Salz, Mühlbrunnen, Morphium (Pulver und subkutan) im Anfalle, heissen Umschlägen und einer Ölkur behandelt.

Herr Dr. Schulte-Overbek-Rübeland sendet uns die Pat. zu.

Pat. klagt über dauernde starke Schmerzen in der Harnblase und über Brennen beim Urinlassen. Urin ist klar, in der Harnblase keine Steine.

30. 8. 03. Temp. 39,1. Noch Klagen über Schmerzen in der Harnblase. Thermophor. Urotropin.

Abends Temp. 37,3. Keine Schmerzen mehr.

Befund: Tumor der Gallenblase, sehr schmerzhaft, Leber gesenkt, auch nach der Mittellinie zu fühlt man Resistenz (Pankreas-Carcinom?) Kein Ikterus.

Diagnose: Empyem der Gallenblase (Steine im Choledochus?).

Operation: 31. 8. 03. Im Beisein des Herrn Dr. Stone-Washington. Wellenschnitt. Gallenblase entzündet, mit knollig entartetem, harten Netz verwachsen. Sehr schwierige Lösung. Adhäsionen sehr hart, werden nach dem Cysticus hin immer zarter. Leber gesenkt, vergrössert. Ectomie. Im Hepaticus ein Stein. **Abfluss von trüber Galle aus dem Choledochus. Dieser ist so weit, dass bis zur Papille ein Zeigefinger eingeführt werden kann, nachdem Cysticus und Choledochus gespalten ist. Kein Stein zu fühlen.** Pankreas sehr verdickt. **Hepaticusdrainage. Das anfänglich tief eingeführte Rohr wird, da keine Galle abläuft, hervorgezogen: dann läuft Galle ab.** Appendix verwachsen, in der Mitte obliteriert, am Ende kolbig verdickt, wird entfernt. Dauer der Ectomie und Hepaticusdrainage 25 Min., der ganzen Operation 55 Min. 50 gr. Chloroform. Sehr gute Sauerstoff-Chloroformnarkose. Verband. Die stark entzündete und verdickte, besonders im Fundus ulcerierte Gallenblase enthält 25 erbsengrosse Steine und Eiter.

Verlauf: Gut.

12. 9. 03. Wechsel der oberen Verbandschichten. Es läuft sehr wenig Galle.

14. 9. 03. 1. eigentlicher Verbandwechsel. Entfernung des Rohres, sämtlicher Tampons, die sehr locker sitzen, sowie der Nähte. Wunde sieht sehr gut aus. Wundtrichter nicht sehr tief, ausgezeichnet übersichtlich; **Incisionsstelle im Choledochus sehr gut sichtbar, ganz oberflächlich,** ebenso Cysticus-Stumpf. Ausspülung des Choledochus. Tamponade. Temp. abends 37,6.

16. 9. 03. Spülung des Hepaticus.

1. 10. 03. Verband noch täglich durch. Wundtrichter bereits sehr eng, in demselben, ziemlich oberflächlich, das Loch im Choledochus noch gut sichtbar.

12. 10. 03. Verband heute trocken.

22. 10. 03. Galle läuft noch etwas, aber in bedeutend geringerem Grade. Wird auf ihren Wunsch in weitere Behandlung des Hausarztes entlassen.

Epicrise: Der Choledochus erwies sich sehr weit, ein Zeichen, dass vorher Steine durchgetreten waren, was in der Tat auch der Fall war. Im Augenblick bestand Cysticusverschluss und Empyem der Gallenblase, wahrscheinlich wäre es über kurz oder lang wieder zum akuten Choledochusverschluss gekommen.

Nr. 137. 54 j. Schneidermeistersfrau aus Gardelegen. *)

Aufgen.: 11. 3. 1903.

Operiert: 13. 3. 1903. Ectomie. Zerstörung einer Cysticus-Duodenalfistel. Duodenotomie. Hepatico-Duodenostomie. Hepatopexie. Netzplastik.

Entlassen: 11. 4. 1903. Geheilt.

Anamnese: Pat. hat vor 10—12 Jahren Typhus durchgemacht, ist sonst nie erheblich krank gewesen.

Im Frühjahr 1902 war Pat. mehrere Tage lang gelb und hatte häufig Erbrechen. Der Stuhl war grau, der Urin bierbraun. Schmerzen hatte Pat. nicht, auch bestand kein Fieber. Nach dem Trinken von Karlsbader Wasser verschwand die Gelbsucht nach einigen Tagen, das Erbrechen hörte auf. Pat. fühlte sich wieder völlig wohl, war aber immer etwas matt.

Nach Weihnachten 1902, als ihr Mann gestorben war, fühlte sich Pat. sehr schwach, war sehr nervös. Sie wurde mit Medizin, einmal auch mit Morphiumtropfen behandelt. Nach letzteren stellte sich angeblich damals ein Magenkrampf ein. Der Arzt erklärte ihr, dass sie leberkrank sei; sie selbst fühlte häufig, dass in der rechten Seite des Leibes eine Geschwulst auftrat, „dass die Gallenblase sich vor den Magen legte“. Dabei ist sie angeblich ab und zu leicht gelb gewesen. Schmerzen hatte sie nicht oder nur sehr gering, jedenfalls keine Koliken. Fieber bestand nicht, auch kein Erbrechen. Der Stuhl war braun, der Urin gelb. Pat. liess sich dann wegen ihrer Schwäche und Nervosität 10 Tage lang im Kreiskrankenhause zu Gardelegen behandeln, wo ihr Herr Dr. Lindenau sagte, dass sie an Gallensteinen litte, und ihr riet, uns aufzusuchen.

Befund: Rechtsseitig gesenkte Niere. Rechter Leberlappen voluminös. In der Mittellinie fühlt man einen harten schmerzhaften Tumor, der der Gallenblase anzugehören scheint. Pat. sieht sehr elend aus, grüngelb, ohne dass eigentlicher Ikterus besteht. Urin frei.

Diagnose: Unsicher. Empyem der Gallenblase oder Carcinoma hepatis incipiens. Man kann auch an Steine im Choledochus denken und an daneben bestehende Fistel zwischen Gallenblase und Darm.

---

*) Fall Nr. 137 hätte auch unter dem Abschnitt „E) Die Anastomosen zwischen Gallensystem und Intestinis“ Platz finden können.

Fig. 13.

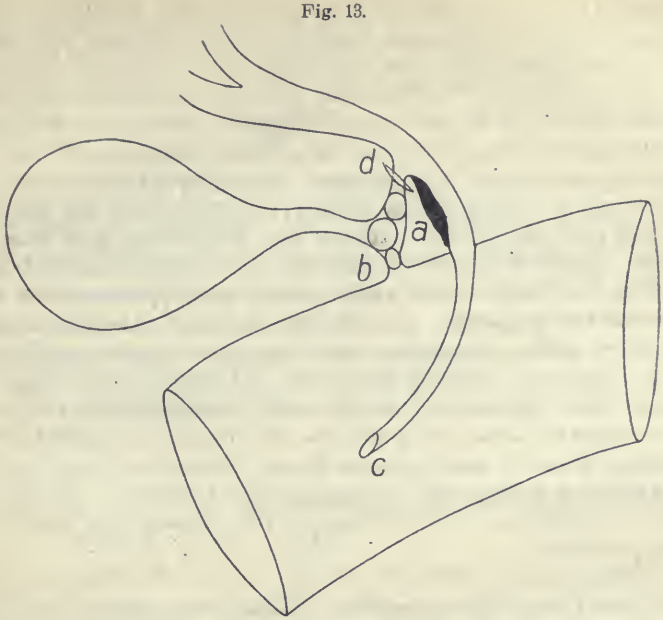

a) Morsche untere Choledochuswand. b) Cysticus-Duodenalfistel.
c) Papilla duodeni. d) Unterbindungsstelle des ductus cysticus.

Fig. 14.

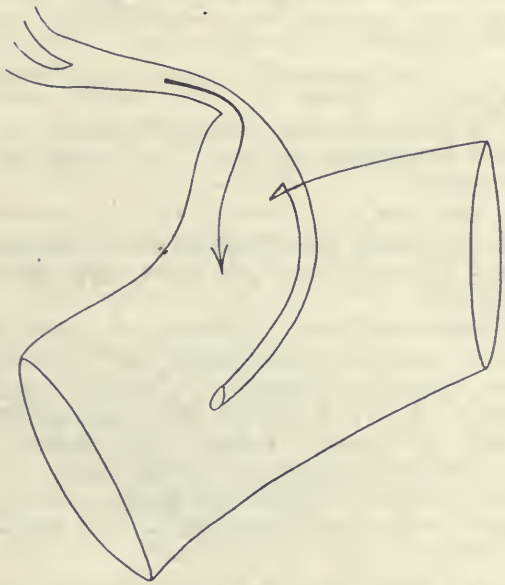

Gallenblase ist entfernt, die fistulöse Stelle im Duodenum herausgeschnitten, die morsche untere Choledochuswand excidiert und eine Anastomose zwischen Hepaticus, resp. Choledochus und Duodenum hergestellt.

Operation: 13. 3. 03. Wellenschnitt. Sofort stellt sich ein Tumor ein, der dem Duodenum angehört, dicht unterhalb des Pylorus. Auf der Gallenblase liegt eine Drüse, die excidiert wird. Gallenblase allseitig mit Duodenum verwachsen. Bei der Lösung kommt man auf eine Fistel zwischen Cysticus und Duodenum. Eben sind 3 Steine im Begriff, von der Gallenblase aus, die Eiter enthält, nach dem Duodenum zu perforieren. **Bei weiterer Lösung stellt sich heraus, dass der Eiter auch schon zwischen Mucosa und Muskularis des Duodenum sich verbreitet hat. Nach Excision der Gallenblase zeigt sich, dass die ganze untere Wand des Choledochus im supra-duodenalen Teil sehr morsch ist. Sie wird in der ganzen Länge vom Cysticuseintritt bis an das Duodenum gespalten. Choledochus sonst frei, aus dem Hepaticus fliesst klare Galle. Duodenum wird nach dem Pylorus gespalten, soweit die Eiterung zwischen Muscularis und Mucosa ging. Dann wird das angefrischte Duodenalloch auf die untere Choledochus- und Hepaticusfläche aufgenäht, sodass die Galle aus dem Hepaticus durch eine breite Anastomose direkt in das Duodenum fliesst.** (Siehe Fig. 13 und 14.) **Naht verstärkt durch Netzplastik.** Tamponade des Leberbetts. Hepatopexie. Dauer der Operation ca. 1½ Stunde. (Im Beisein des Herrn Prof. Tietze-Breslau.)

Verlauf: Gut.

27. 3. 03. 1. Verbandwechsel. Verband nur wenig mit Sekret durchtränkt. Entfernung der Tampons, welche ziemlich locker sitzen und mit stinkendem Sekret durchtränkt sind. Entfernung der langen Fäden bis auf einen (Hepatopexie-Faden) und sämtlicher Hautnähte. Wunde sieht sehr gut aus, Wundhöhle sehr eng, nicht tief. Tamponade. Verband.

30. 3. 03. 2. Verbandwechsel. Letzter langer Faden entfernt. Wunde sieht gut aus.

4. 4. 03. 3. Verbandwechsel. Verband trocken. Sehr geringe Wundsekretion. Wundhöhle sehr klein und in der Tiefe völlig geschlossen.

5. 4. 03. Steht auf.

11. 4. 03. Mit kleiner granulierender Wunde entlassen.

Das pathol. Institut zu Göttingen teilt uns über den Gallenblasenbefund folgendes mit:

Wie in einem schon früher berichteten Fall hat sich auch hier ein extramuskulär gelegener Gallenabscess, der zur Verwachsung der Blase mit der Umgebung geführt hat, nachweisen lassen. Die Beziehung desselben zum Empyem der Gallenblase soll durch weitere Untersuchungen klar gestellt werden. Die Schleimhaut entbehrt grösstenteils des Oberflächenepithels, ist atrophisch und sehr stark von Rundzellen durchsetzt. Ihre Drüsen dringen stellenweise zwischen die Muskulatur tief ein, die ebenfalls ausgedehnte zellige Infiltration aufweist.

Epicrise: Hätte man die Fistel zwischen Cysticus und Duodenum diagnostizieren können, so wäre event. Abwarten

besser gewesen. Zwar fand man Eiter unter der Muscularis des Pylorus, aber die Steine wären vielleicht bald abgegangen, und das Empyem der Gallenblase wäre ausgeheilt. Vielleicht! Da einmal die Operation begonnen war, war es das Richtige, die sehr kranke und vereiterte Gallenblase zu exstirpieren und eine Anastomose zwischen Choledochus resp. Hepaticus und Duodenum vorzunehmen. Der grosse Defekt in der unteren Wand des Choledochus liess eine Hepaticusdrainage nicht zu, auch war es nicht angezeigt, das Duodenalloch zu vernähen, weil die Ränder sehr morsch waren, oder gar das Duodenum durchzuschneiden, Duodenal- und Pyloruslumen zu schliessen und die Gastroenterostomie zu machen. Dazu war die Pat. zu schwach.

Nr. 138. H. B., 40 j. Cigarrenfabrikant aus Halberstadt.

Aufgen.: 5. 7. 1900.

Operiert: 14. 7. 1900. Ectomie. Cysticotomie. Hepaticusdrainage. Eröffnung mehrerer Bauchhöhlenabscesse.

† 14. 7. 1900 an Pankreasnekrose, multiplen Eiterherden in abdomine.

Anamnese: Vater an Magengeschwür †. Mutter und eine Schwester gesund.

Das jetzige Leiden des Pat. begann vor 1½ Jahren, bis dahin war Pat. nie krank gewesen. Es stellten sich plötzlich Schmerzen in der Magengegend ein, die nach beiden Seiten hin ausstrahlten und eine Stunde lang anhielten. Erbrechen fehlte. Nach diesem Schmerzanfalle ging es dem Pat. ½ Jahr lang gut, dann wiederholte sich aber der Anfall, die Schmerzen waren heftiger und dauerten 36 Stunden, auch erfolgte heftiges Erbrechen. Der dritte Anfall, im Juni vorigen Jahres, verlief mit leichter Gelbsucht, die 24 Stunden anhielt. Im September vorigen Jahres überstand Pat. eine leichte Blinddarmentzündung, die 4—5 Tage währte. Neue Kolikanfälle hatte er November 1899 und 1900, die beide von heftigem Erbrechen begleitet waren. Pat. hatte dann Ruhe, bis vor jetzt 3 Wochen, als er auf einem Ausfluge begriffen war, plötzlich heftige Koliken einsetzten. Er musste sofort nach Hause zurückkehren, die Schmerzen sassen besonders in der Magengegend, es erfolgte heftiges Erbrechen galliger Massen, am 2 Tage sogar Blutbrechen. Der Arzt, Herr Dr. Spiller, dachte an Magengeschwür und verordnete eine leichte, weiche Kost. Der Zustand des Pat. besserte sich daraufhin wieder Am 1. 7. 00 trat jedoch wieder eine Verschlimmerung auf, Pat. bekam wieder Koliken mit galligem Erbrechen, das bis zum 4. 7. dauerte.

Seitdem haben die Schmerzen in der Magengegend nachgelassen, sind aber in der Blinddarmgegend um so heftiger geworden. Auch heute ist die Blinddarmgegend noch sehr schmerzhaft.

Der Appetit des Pat. hat stark nachgelassen; der Stuhlgang war während der Anfälle stets angehalten.

Befund: 6. 7. Grosser kräftiger Mann. Herz und Lungen gesund. Haut und Conjunktiven ikterisch verfärbt. Urin enthält eine geringe Menge Eiweiss und Gallenfarbstoff. In der rechten Bauchseite eine grosse Resistenz fühlbar, die von der Blinddarmgegend bis zum Rippenbogen reicht und sich bis zur Linea alba erstreckt. Grosse Schmerzhaftigkeit. Blähungen und Stuhlgang stocken. Pat. hat fortwährend Aufstossen und Erbrechen gallig gefärbter Massen.

7. 7. Das Erbrechen hält an. Auf Seifeneinlauf etwas Stuhlgang. Temp. Abends 37,6, Puls 80.

8. 7. Wegen kolikartiger Schmerzen Morphium 0,01. Ausspülung des Magens und Entleerung grosser Mengen (1½ Liter) grünlich schwarzer Massen. Temp. 37,4 morgens. Nachmittags wieder Erbrechen, daher wieder Magenspülung, es wird wieder viel entleert. Abends 37,6. Puls 84. Seifenklysma, etwas Stuhl. Absolute Abstinenz. 2 mal Kochsalzinfusion. 2 mal Ol. Oliv. 40,0 subkutan.

9. 7. 38,7. Das Erbrechen hat nachgelassen, nur noch geringes Aufstossen. Wieder heftige Schmerzen. Morph. Abends 37,7. Kochsalz und Oel wie gestern.

10. 7. 38,0. 38,3. Kein Erbrechen. Morph. wegen heftiger Schmerzen. Kochsalz und Öl.

11. 7. 37,5. 37,7. Puls 90. Noch etwas Aufstossen, Kollern im Leib, aber keine Blähungen. 2 mal heftige Schmerzanfälle. Der Tumor scheint etwas weicher zu werden. Pat. fängt an, wieder zu trinken. Im Urin viel Gallenfarbstoff.

12. 7. 37,5—37,5. Morgens Morphium 0,01, Nachmittags und Abends desgl. wegen heftiger Schmerzen. Kochsalz und Oel subkutan.

13. 7. 2 heftige Koliken. Zunehmender Ikterus. Stuhlgang nach Ricinusöl.

Diagnose: Cholecystitis calculosa mit starker peritonealer Beteiligung. (Perityphl. Exsudat?)

Operation: 14. 7. 00. Chloroformnarkose.

Schwere 2½ stündige Operation. Gleich nach Eröffnung des Peritoneum entleert sich trübe seröse Flüssigkeit. Netz überall mit Perit parietale und den Intestinis verwachsen, sulzig verdickt. Lösung. **In der Bursa omentalis findet sich eine grosse Eitermenge. In dem Eiter schwimmt ein walzenförmiger Körper, wahrscheinlich nekrotisches Pankreas. Ein zweiter grosser Eiterherd findet sich zwischen den Dünndarmschlingen, ein dritter hinter dem Coecum.** Der Processus vermiformis selbst ist gesund; er wird nicht entfernt. Die Gallenblase mit der Umgebung verwachsen, enthält viele Steine und trübe Galle. Punktion der Gallenblase und Excision. **Um zu den im Cysticus steckenden Steinen zu gelangen, muss dieser Gang und der**

Choledochus gespalten werden. Drainage des Hepaticus. Ausgiebige Tamponade der 3 grossen Abscesshöhlen. Teilweiser Verschluss der Bauchwunde.

Verlauf: Pat. ist nach der Operation sehr collabiert, bekommt noch auf dem Operationstische Kochsalzinfusion und Campher. Trotzdem nimmt die Schwäche zu. Pat. stirbt 1 Stunde post. op. im Collaps.

Der walzenförmige Körper wird nach Göttingen zwecks mikroskopischer Untersuchung geschickt. Von dort erhalten wir folgende Nachricht:

Wenn auch bei der völligen Nekrose sich etwas ganz Sicheres nicht sagen lässt, so war doch festzustellen, dass es sich z. T. um haemorrhagisch nekrotisches Pankreasgewebe handelt; daneben findet sich nekrotisches Fettgewebe.

Epicrise: Das ursprüngliche Leiden wird wohl die calculöse Cholecystitis gewesen sein; die sich in der Gallenblase abspielende Infektion hat zugleich das Pankreas ergriffen. Das Endresultat war die Pankreasnekrose.

Die hinter dem Coecum und zwischen den Dünndarmschlingen liegenden Eiterdepots sind wohl als Metastasen der eitrigen Pankreatitis zu betrachten. Im Übrigen bot der Fall grosse diagnostische Schwierigkeiten und hat grosse Ähnlichkeit mit einem von Körte mitgeteilten (Verh. der fr. Ver. der Chir. Berlins. 1899. I. pag. 29).

g) Das Verfahren nach Rose-Kuhn.

Nr. 139. H. S., 62 j. Hotelbesitzerswitwe aus Harzburg.
Aufgen: 1. 1. 1902.
Operiert: 3. 1. 1902. Cystostomie. Ausräumung des Choledochus nach Rose-Kuhn. Hepaticusdrainage.
Entlassen: 14. 3. 1902. Geheilt.

Anamnese: Pat. stammt aus gesunder Familie und war stets gesund. Sommer 1900 Appetitlosigkeit und häufige Übelkeit. Seit November 1900 Anfälle von Schmerzen im Epigastrium und Rücken, danach Ikterus, der nach einigen Tagen verschwand. Im Sommer 1901 Häufung der Anfälle, die Gelbfärbung ging nicht mehr weg, der Urin blieb braun, jetzt gesellte sich auch Schüttelfrost dazu, Erbrechen war nur 2 mal da. Der Appetit war wechselnd, meist schlecht, sodass Pat. viel an Gewicht verloren hat.

Befund: Grosse, schwach ikterische Frau in noch immer gutem Ernährungszustand. Chronische Bronchitis. Leber reicht bis Nabelhöhe, Gallenblase nicht zu tasten, keine ausgesprochene Druckempfindlichkeit. Urin enthält Spur von Albumen, deutlich Gallenfarbstoff.

Diagnose: Chronischer Choledochusverschluss durch Stein. Chronische Cholangitis. Carcinom unwahrscheinlich.

Operation: 3. 1. 02. (Anwesend Herr Dr. Wessel-Düsseldorf.) Wellenschnitt. Gallenblase gross, mit Duodenum verwachsen. Aspiration von viel Galle. Freilegung des Choledochus zwecks Incision. Dabei starke, venöse Blutung, zahlreiche Unterbindungen. **Es gelingt, einen Stein von dem Umfang einer sehr grossen Walnuss, der im supraduodenalen Teil liegt, durch den weiten Cysticus in die Gallenblase zu schieben. Ein zweiter, haselnussgrosser Stein von zackiger Beschaffenheit liegt retroduodenal, lässt sich hochdrücken und ebenfalls in die Gallenblase schieben.** Pankreaskopf induriert. Bei näherer Betrachtung stellt sich heraus, dass die Gallenblase am Cysticus eingerissen ist. Von hier aus wird die Uterussonde in den Choledochus vorgeschoben und der Gang auf der Sonde gespalten. Weitere Steine werden nicht gefühlt. Es kommt ein Drain von dem Cysticusschnitt aus in den Choledochus resp. Hepaticus, ein zweites in die Gallenblase. Diese wird mit 2 Seidendraht-Suturen am Perit. parietale lateral befestigt. Die Gegend am Choledochus, das Foramen Winslowii wird reichlich tamponiert. Naht der übrigen Bauchwunde. Dauer der Operation 1 Stunde. Gute Chloroformnarkose. Es läuft Galle in die Flasche.

Verlauf: Anfangs Pneumonie. Gallenfluss reichlich bis 500 gr. pro die. 13. 1. erster Verbandwechsel, seitdem täglich Ausspülung von Hepaticus und Choledochus. Die Galle ist trübe, mit Schleim und Eiterflocken und mit weichen Krümeln bis zu Linsengrösse vermischt. Mehrmals wird durch Einlegen eines Laminariastiftes die äussere Fistel erweitert und nach einem Steine gesucht, den man als Ursache der dauernden Entzündung vermutet: doch ohne Erfolg. Stöpselexperiment am 22. 2. ergiebt die Durchgängigkeit des Choledochus, später genügt lockere Tamponade, um die Galle in den Darm laufen zu lassen. Am 14. 3. wird Pat. in diesem Zustand bei gutem Allgemeinbefinden nach Hause entlassen. Am 12. 4. ist die Fistel laut brieflicher Mitteilung völlig geschlossen.

Epicrise: Die Diagnose stimmte, obgleich eigentliche Koliken fehlten. Die Ausräumung des Choledochus von der Gallenblase aus gelang. Der Cysticus war enorm erweitert, vielleicht Cysticus-Choledochusfistel. Trotzdem möchte ich das Rose-Kuhn'sche Verfahren nicht empfehlen, da man leicht Steine im Hepaticus und retroduodenalen Teil des Choledochus übersieht. In meinem Falle konnte ich mich durch den Cysticus-Choledochusschnitt, der noch extra drainiert wurde, von dem Freisein der Gallengänge überzeugen. Pat. ist zur Zeit völlig ohne Beschwerden. Ich mache besonders auf die Schwierigkeiten der Nachbehandlung aufmerksam; man muss oft lange spülen, ehe die Galle klar wird. Bemerkenswert ist, dass eine leichte Tamponade der äusseren Fistel genügte, um der Galle den Weg nach dem Darm zu weisen.

Nr. 140. A. O., 51 j. Hauptsteueramtsrendantenfrau aus Schievelbein (Pommern).

Aufgen.: 1. 8. 1900.

Operiert: 3. 8. 1900. Ectomie. Ausräumung des Choledochus nach Rose-Kuhn. Hepaticusdrainage.

Entlassen: 1. 10. 1900. Geheilt.

Anamnese: Familienanamnese und Vorleben ohne Belang.

Seit einigen Jahren leidet Pat. an „Magenkrämpfen", Schmerzen, die in der Magengrube beginnen und nach dem Rücken hin ausstrahlen; dieselben waren nicht allzu stark, Erbrechen ist nie dabei aufgetreten. Die Anfälle wiederholten sich etwa alle 2—3 Monate.

Vor ca. 5 Monaten hatte sie nachts einmal dieselben Schmerzen sehr heftig, am nächsten Morgen bemerkte sie, dass sie gelb war. Kein Erbrechen, Fieber nicht beobachtet. Die Gelbsucht schwand bald wieder, doch wiederholten sich die Anfälle, wenn auch in geringerem Grade, alle 5—6 Tage, stets ohne Erbrechen, aber mehrmals mit Gelbsucht.

Seit etwa 8 Wochen ist die Gelbsucht dauernd da, Pat. hat sehr starkes Hautjucken, die Schmerzanfälle sind gering und äussern sich nur durch ein leichtes Druckgefühl. Gestern letzter Anfall, dieser wieder sehr heftig mit Erbrechen, sodass zum erstenmale Morphium gegeben wird.

Herr Dr. Abend-Wiesbaden empfiehlt Pat. hierher.

Befund: Bis auf Schmerzhaftigkeit in der Gallenblasengegend negativ. Ikterus mit starkem Hautjucken. Im Urin Gallenfarbstoff, kein Eiweiss oder Zucker. Temperatur 37,2. Puls 76.

Diagnose: Choledochusverschluss durch Stein (Pankreas ganz gesund?).

Operation: 3. 8. 1900. Wellenschnitt. Lösung von Verwachsungen zwischen Gallenblase und Netz, Gallenblase geschrumpft, Pankreas in toto vergrössert und steinhart. **Bei der Palpation findet sich ein Stein im Choledochus, der dabei durch den weiten Cysticus in die Gallenblase hinaufrückt. Die Gallenblase wird eröffnet und der Stein entfernt.** Von dem Schnitt in der Gallenblase aus wird durch den Cysticus hindurch der Choledochus sondiert und auf der Sonde gespalten. Aus dem Hepaticus fliesst trübe Galle. Enfernung der Gallenblase, isolierte Unterbindung der A. cystica und Drainage des fingerdicken Hepaticus. Tamponade des Leberbettes und Schluss der Bauchdecken in gewöhnlicher Weise.

1stündige Operation. Chloroformnarkose (120 gr). Abends 37,3.

Verlauf: Bis 16. 8. völlig normal.

17. 8. Verbandwechsel. Entfernung der Gazetampons und des Schlauches. Die Fäden haben sich abgestossen. Herausnahme der der Nähte.

20. 8. Täglich Verbandwechsel. Fieberfreier Verlauf.

24. 8. Steht heute etwas auf.

25. bis 30. 8. Täglicher Verbandwechsel, weil viel Galle läuft; doch ist der Gallenfluss in den letzten Tagen geringer geworden. Schlaf gut, Appetit leidlich, Ikterus fast geschwunden. Urin hell, Stuhlgang noch grau.

1. bis 7. 9. Gallenfluss geringer. Wunde fast geschlossen. Stuhlgang etwas gefärbt.

7. bis 10. 9. Der Verband bleibt trocken, Stuhlgang ganz braun, Ikterus fort. Pat. wird mit geheilter Wunde und in bester Gesundheit am 1. 10. entlassen.

Epicrise: Fälle wie der obige gehören zu der unangenehmen Sorte. Das Steinleiden im Choledochus compliziert sich mit Pankreatitis chronica. Durch Entfernung der Steine und Drainage des Hepaticus hofft man auch die Rückbildung der Pankreatitis zu bewirken. Gelingt das nicht, so behält Pat. eine Gallenfistel. Hat man nicht ectomiert, so kann man später eine Cholecyst-Enterostomie ausführen. Aber bei der Cystostomie ist die Drainage des Gallensystems nur ungenügend, die Pat. behalten ihren Stein im Choledochus, der oft erst nach der Cystectomie entdeckt wird.

Es gelang in diesem Fall den Choledochusstein nach Rose von der Gallenblase aus zu entfernen; da aber aus dem Hepaticus trübe Galle abfloss, fügte ich noch die Hepaticusdrainage hinzu, um ganz sicher die Cholangitis zur Ausheilung zu bringen. Rose's Verfahren ist sehr unvollkommen und wenig empfehlenswert.

h) Die Drainage des ductus hepaticus **und** des ductus choledochus.

Nr. 141. L. D., 52j. Bäckermeistersfrau aus Duderstadt.

Aufgen.: 26. 4. 1904.

Operiert: 29. 4. 1904. Ectomie. Hepaticus- und Choledochus-Drainage. Beseitigung einer Gallenblasen-Duodenalfistel.

Entlassen: 14. 6. 1904. Geheilt.

Anamnese: Pat. hat 6 gesunde Kinder, 2 Säuglinge sind gestorben. Mutter starb an Brustkrebs, Vater an Lungenschlag, 4 Brüder sind gesund. Vor 5 Jahren hatte Pat. einen schweren Typhus. Seit dem 20. Jahre will sie magenleidend sein, d. h. an Aufstossen und Magenschmerzen leiden. Vor etwa 4³/₄ Jahren, zu Beginn der letzten Schwangerschaft, konnte Pat. eines Nachts wegen eines starken Hautjuckens fast nicht schlafen, am andern Morgen merkte sie, dass sie am ganzen Körper, auch in den Augen, etwas gelb geworden war. Schmerzen hat sie damals gar nicht gehabt. Eine leichte gelbe Haut-

farbe hielt dann fast dauernd an, der Urin war meistens dunkel, der Stuhlgang meist entfärbt. Einige Monate vor der Entbindung bekam Pat. abends gegen 8 Uhr einen äusserst heftigen Kolikanfall, die Schmerzen strahlten vom Magen nach dem Rücken hin aus, Pat. konnte nicht liegen, nur ganz gekrümmt sitzen. Vor dem Anfall erbrach sie mehrmals. Der zugezogene Arzt hielt die Schmerzen für Wehen, machte keine Morphiuminjektion, sondern bestellte die Hebamme. Der Mann der Pat. machte ihr andauernd ganz heisse Umschläge, worauf dann gegen 4 Uhr morgens die Krämpfe aufhörten, die Schmerzen hielten aber noch einige Tage an. Nach dem Anfall trat stärkere Gelbsucht als bisher auf. Einige Tage später ein etwas leichterer und kürzerer Anfall. Vor der Entbindung, die 2 Monate später normal und leicht von Statten ging, noch ein leichter Anfall. Kurz nach der Entbindung noch 2 Kolikanfälle. Vor 3 Jahren trat dann wieder Gelbsucht auf, ohne Schmerzanfall; während der Zeit schlaflose Nächte, da das Hautjucken äusserst hartnäckig auftrat. Herr Dr. Röhrig-Duderstadt verordnete Karlsbader Salz, das Pat. aber wenig einnahm, da es ihr nicht bekam. Kolikanfälle hat Pat. dann nicht wieder gehabt, wohl aber Gelbsucht in bald längeren, bald kürzeren Zwischenräumen, ihr Urin war nur selten hell, der Stuhlgang fast stets entfärbt. Der Appetit war ausser bei stärkerer Gelbsucht immer gut, an Gewicht will Pat. nicht abgenommen haben. Vor 3 Jahren schon stellte Herr Professor Damsch-Göttingen Gallensteine fest, Herr Dr. Bertram schickt jetzt die Pat. zur Untersuchung und event. Operation.

Befund: Elende, grau aussehende Frau mit vielen Kratzspuren an den unteren Extremitäten. Leber gesenkt, fester als normal, Schmerzen in der Mittellinie bei Palpation. Urin frei. Am Herzen ein blasendes systolisches Geräusch. Kein Fieber.

Diagnose: Steine im ductus choledochus.

Operation: 29. 4. 04. Gute Sauerstoff-Chloroformnarkose. 50 gr. Wellenschnitt. Leber gesenkt, ziemlich hart. Bei Freilegung der Gallenblase quillt reiner Eiter aus der Tiefe hervor. Gallenblase klein, zeigt nirgends eine Perforation. (Es handelt sich um eitrige Pericholecystitis ohne Perforation.) Zwischen Gallenblase und Duodenum eine sehr feste Verbindung, wahrscheinlich obliterierte Gallenblasen-Duodenalfistel (Fig. 15 bei a). Trennung mit Eröffnung der Gallenblase. Aus ihr tritt trübe Galle, und viele kleine schwarze Steine kommen zum Vorschein. Am Duodenum entsteht ein Defekt in der Serosa. 3 Nähte. Im Cysticus und Choledochus grosse Steine. Der Schnitt beginnt am Cysticus, geht im Bogen über den Choledochus hinweg und endet dicht am Duodenum. Hier wird ein sehr stark blutendes Gefäss (wahrscheinlich die art. cystica accessoria) angeschnitten. Schwierige Blutstillung. Die Steine werden teils in Trümmern, teils ganz entfernt. Choledochus ist sehr erweitert. Gallenblase, Cysticus und Choledochus bilden gewissermassen einen Sack, in den der sehr enge Hepaticus hineinmündet. Auch der retroduodenale Teil des Choledochus ist sehr erweitert. Drainage des Choledochus bis zur Papille und des Hepaticus

mit je einem starken Nélaton-Katheter. Vernähung der Choledochusincision bis auf die Durchtrittsstelle der Katheter. Ectomie der sehr morschen Gallenblase. 3 Tampons. Die Duodenalnaht bleibt ausserhalb der Tamponade. Naht der Bauchwunde. Dauer der Operation 1 Stunde.

Fig. 15.

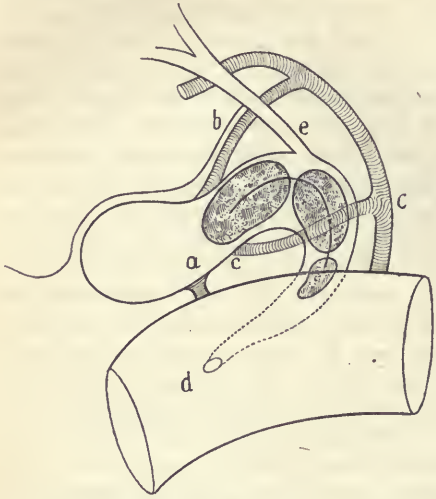

a) Obliterierte Gallenblasen-Duodenalfistel.
b) Art. cystica.
c) Sehr starkes, den Choledochus kreuzendes Gefäss (Art. cystica accessoria?)
d) Papilla duodeni.
e) Sehr enger ductus hepaticus.

Die Figuren 15 und 16 erläutern den Befund vor und nach der Operation.

Verlauf: Gänzlich fieberfrei. Galle läuft neben dem Rohr in den ersten Tagen etwas in den Verband, in die Flasche täglich 200 bis 300 gr.

Am 7. 5. Entfernung der Schläuche, da bereits die mit Galle durchtränkten Tampons sich sehr leicht entfernen lassen.

Weiterer Verlauf vollkommen normal.

14. 6. Geheilt entlassen.

Epicrise: Die erste Choledochotomie nach dem Chirurgenkongress 1904. Von einem Umkippen der Leber und einem Operieren vor der Bauchwunde konnte gar keine Rede sein. Die Entfernung der Steine bot die grössten Schwierigkeiten, und wenn man sich der Worte Riedel's erinnert, wie leicht und einfach die Choledochotomie sei, so weiss man wirklich nicht, was man zu einem solchen Ausspruch sagen soll. Das war ungefähr meine 220. Choledochotomie, und doch hatte ich die grössten Schwierigkeiten zu über-

Fig. 16.

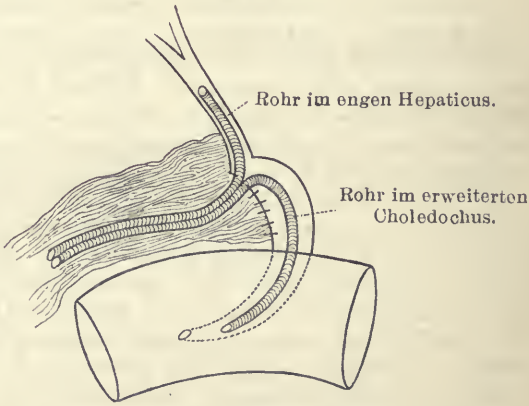

winden und war froh, wie ich die Steine heraus hatte. Gallenblase, Cysticus und Choledochus bildeten gewissermassen einen Sack, in den der schwer auffindbare Hepaticus einmündete.

Nr. 142. A. M., 31j. Bergmannsfrau aus Etgersleben b. Völpke.
Aufgen.: 30. 11. 1902.
Operiert: 7. 12. 1902. Ectomie. Cysticectomie. Hepaticusdrainage. Choledochusdrainage.
Entlassen: 9. 1. 1903. Geheilt.

Anamnese: Herr Dr. Cupey in Völpke, welcher die Pat. zur Klinik schickt, schreibt uns:

„Überbringerin dieser Zeilen, die Bergmannsfrau M. aus Etgersleben, liess mich am 21. November wegen Magenkrämpfe rufen; bei der Untersuchung fand ich eine prall gespannte, über hühnereigrosse, äusserst schmerzempfindliche Gallenblase, beginnenden Ikterus und Stuhlverhaltung; ich diagnostizierte Choletithiasis, Choledochusverschluss und Cholecystitis, verordnete heisse Umschläge, Karlsbader Salz und empfahl Operation, da Pat. arm und auf ihrer Hände Arbeit angewiesen ist. —

Am 25. November starker Ikterus, Urin und Faeces charakteristisch gefärbt. Fieber. Gallenblase weniger schmerzempfindlich und noch derartig vergrössert wie am 21. November. — Pat. willigt in die Operation. —

Am 29. November fieberfrei, Allgemeinbefinden besser, Gallenblase nicht mehr prall, aber hart anfühlbar, besondere Druckempfindlichkeit nach der Mittellinie zu. Starker Ikterus, Hautjucken, bisher kein Steinabgang.

Da ich unter den bestehenden Verhältnissen die Operation für angezeigt halte, erlaube ich mir, Ihnen die Kranke zur Behandlung zuzuschicken.“

Pat. gibt noch an, schon vor 4 Jahren während einer Gravidität mehreremale Anfälle von Magenkrämpfen gehabt zu haben, welche jedesmal mit Erbrechen endeten. Dieselben wiederholten sich während der letzten Schwangerschaft im Laufe des Sommers (Pat. vor 4 Monaten entbunden). Pat. hatte hier kein Fieber. Der Stuhl war farblos. Steine sind in demselben nicht gefunden worden. Der Ikterus schwankte während der Beobachtungszeit (8 Tage) etwas in der Intensität. Im Urin ausser Gallenfarbstoff keine abnormen Bestandteile.

Diagnose: Akuter Choledochusverschluss.

Operation: 7. 12. 02. Wellenschnitt. Gallenblase sehr gross, mit Netz verwachsen, enthält trübe Galle in grosser Menge. Aspiration nach Lösung der Verwachsungen. Ectomie. Spaltung des Cysticus. Excision des Cysticus. Choledochotomie. Viele kleine Steine (ca. 10) im Choledochus duodenalwärts. Pankreas verdickt. **Drainage des Chole-**

dochus mit Nélaton. Drainage des Hepaticus mit dünnem Rohr. Es fliesst viel Galle. Tamponade. Naht. Dauer der Operation $^3/_4$ Stunde. Gute Narkose. (Herr Dr. Auerbach).

Verlauf: Fieberfrei.

20. 12. Erster Verband. Es ist Galle bis gestern gelaufen. Entfernung sämtlicher Tampons und sämtlicher langer Fäden. Es blutet ziemlich reichlich aus den Granulationen. Tamponade. Entfernung der Hautnähte.

24. 12. Sehr tiefer Wundtrichter, der schräg nach oben unter die Leber verläuft. **Es ist nicht möglich, die Choledochus-Oeffnung zu finden.** Galle läuft sehr stark.

27. 12. 02. Wundtrichter verkleinert sich sehr rasch. Galle läuft noch.

6. 1. 03. Verband seit 2 Tagen trocken.

7. 1. 03. Gallenfluss versiecht. Gang in der Tiefe verschlossen. Es besteht noch eine kleine granulierende Stelle.

9. 1. 03. Wird nach Hause entlassen.

Epicrise: In diesem Fall wurde sowohl der Hepaticus als auch der Choledochus drainiert. Ausnahmsweise war es hier nicht möglich, die Gallengänge bei der Nachbehandlung zu spülen, sie lagen zu versteckt.

Nr. 143. E. W., 38j. Superintendentenfrau aus Beeskow.

Aufgen.: 6. 8. 1901.

Operiert: 8. 8. 1901. Ectomie. Hepaticusdrainage. Choledochusdrainage.

Entlassen: 18. 9. 1901. Geheilt.

Anamnese: Pat. hat seit einigen Jahren fast dauernd besonders nach dem Essen Schmerzen im rechten Oberbauch und Rücken gehabt, ohne viel Wert darauf zu legen. Im letzten Winter waren die Schmerzen heftiger als zuvor.

Ende April d. J. hatte sie zum erstenmale eine Kolik: Schüttelfrost, Erbrechen, Schmerzen, bohrend und brennend, erst in der Mittellinie, dann in der Lebergegend und im Rücken, Beklemmung, damals noch kein Ikterus. Die Koliken kamen in Pausen von 8—14 Tagen, dauerten 6—12 Stunden, seit Mai trat nach jeder Kolik Ikterus mit lehmfarbenem Stuhl auf. Nach Steinen ist nie gesucht worden.

Im Mai—Juni trank sie zu Hause 3 Wochen lang Karlsbader Wasser, aber ohne Erfolg, danach ging sie zur Erholung nach Suderode, doch fühlte sie auch hier keine Linderung und entschloss sich zur Operation. Sie hat seit April ca. 20 Pfd. abgenommen und ist sehr schwach geworden. Den letzten Anfall hatte sie vor 8 Tagen.

Befund: Gracil gebaute Frau von ikterischer Gesichtsfarbe, Skleren nicht ikterisch. Herz und Lungen gesund, Puls und Temperatur

normal. Urin enthält Gallenfarbstoff, kein Eiweiss, keinen Zucker. Leib weich, flach. In der Gallenblasengegend fühlt man einen undeutlichen, druckempfindlichen Tumor.

Diagnose: Steine im Choledochus (augenblicklich latent). Chronische Cholecystitis (Hydrops der Gallenblase).

Operation: 8. 8. 1901. Wellenschnitt. Gallenblase mittelgross, ohne Verwachsungen, wandverdickt, enthält im Cysticus einen Stein. Im Choledochus 3 Steine von $^3/_4$ cm. Durchmesser. **Hepaticusdrainage. Drainage des Choledochus duodenalwärts.** Ectomie. Gallenblase sehr entzündet, wandverdickt. Dauer der Operation 47 Minuten. Gute Chloroformnarkose.

Verlauf: 8. 8. Abends 37,1.

9. 8. 37,2. Kein Erbrechen. Urin spontan. 37,2.

10. 8. 37,0. Blähungen im Gange.

Verlauf fieberfrei, Gallenfluss täglich 450—500 gr.

13. 8. Abführen. Wechsel der oberen Verbandschichten.

18. 8. Herausnahme der Tampons. Ausspülung des Choledochus und Hepaticus.

19. 8. Verbandwechsel.

20. 8. Verbandwechsel. Herausnahme der Nähte und Fäden. Ausspülung.

21. 8. Verbandwechsel. **Herausspülung zweier erbsengrosser Steinchen.**

22. 8. Wechsel der oberen Schichten.

23 8. Gallenfluss geringer. Stuhl dunkelbraun.

24. 8. Verband fast trocken. Entfernung der Gaze. Der Choledochusschnitt ist schon verklebt. **Nochmalige Ausspülung, bei der ein kleines Konkrement zum Vorschein kommt.** Erneute Tamponade.

5. 9. Noch täglich Verbandwechsel.

13. 9. Verband heute sehr stark durch. Wechsel. Feste Tamponade der Fistel. Verband.

14. 9. Verband trocken.

15. 9. Ebenfalls. Pat. fühlt sich sehr wohl.

18. 9. Geheilt entlassen.

Epicrise: Der Ikterus war sehr wenig ausgesprochen; trotzdem fanden sich drei Steine im Choledochus, die den Gang ziemlich ausfüllten. Die Choledochussteine machten zur Zeit keine Beschwerden, die Schmerzen waren auf die Cholecystitis zurückzuführen. — **Wie gering der Druck der Galle im Choledochus ist, beweist die Tatsache, dass, sobald man die äussere Fistel mit einem Gazestreifen etwas fest ausstopft, sofort sämtliche Galle in den Darm abfliesst, und kein Tropfen in den Verband gelangt.**

i) Die Drainage des ductus hepaticus **und** des ductus choledochus durch die Papille hindurch bis in das Duodenum.

Nr. 144. K. H., 34 j. Arbeitersfrau aus Neundorf.

Aufgen.: 23. 6. 1904.

Operiert: 25. 6. 1904. Ectomie. Cysticotomie. Cysticectomie. Hepaticus- und Choledochusdrainage. Duodenotomie. Choledochusfege. Hepatopexie.

Entlassen: 2. 8. 1904. Geheilt.

Anamnese: P. ist verheiratet, sie hat 5 mal geboren, 2 Kinder leben. Sie ist immer gesund gewesen.

Vor 6 Jahren Anfall von heftigen kolikartigen Schmerzen in der Oberbauchgegend, die bis in den Rücken ausstrahlten., dabei sehr viel galliges Erbrechen, Atemnot, Angstgefühl. Keine Gelbsucht. Nach einigen Tagen fühlte sich Pat. wieder völlig wohl und war frei von Anfällen bis vor 2 Jahren.

Vor 2 Jahren wiederum ein Anfall, diesmal hauptsächlich von heftigen drückenden Schmerzen in der Gegend der Magengrube und im Rücken. Vor 1½ Jahren während der letzten Hälfte der letzten Schwangerschaft sehr häufige Anfälle von drückenden Schmerzen in der Magengrube, Atemnot und Angstgefühl. 3 Wochen nach der Entbindung, August 1903, ein neuer, heftiger Anfall und noch zwei weitere bis Weihnachten 1903.

Seit Weihnachten 1903 andauernde, sehr quälende, drückende Schmerzen in der Magengrube und Atembeschwerden. Ab und zu kurze Anfälle von heftigeren Druckschmerzen, in den letzten 14 Tagen z. B. zweimal. Nach Weihnachten stellte sich nach einzelnen Anfällen leichte Gelbsucht ein, die teilweise sogar intensiv gewesen sein soll. In letzter Zeit ist die Gelbsucht wieder geringer geworden, aber noch deutlich vorhanden. Seit 14 Tagen besteht Hautjucken. Urin war fast immer dunkel, Stuhl nach den Anfällen weiss, stark angehalten. Bei den Anfällen bestand angeblich höheres Fieber. Vor 8 Tagen nach dem letzten Anfall wurden mehrere kleine, unregelmässig geformte Gallensteinchen im Stuhl gefunden. Appetit ist gering. An Körpergewicht hat Pat. seit 1½ Jahren 26 Pfund abgenommen.

Befund: Elende, mässig ikterische Frau. Leber steht tief, Gallenblase als undeutlicher, schmerzhafter Tumor tastbar. Druckschmerz in der Mittellinie. Urin enthält Gallenfarbstoff, sonst frei.

Diagnose: Chronischer Choledochusverschluss.

Operation: 25. 6. 04. Gute Sauerstoff-Chloroformnarkose, 70 gr. Dauer der Operation 1½ Stunden. Wellenschnitt. Leber gesenkt. Magen gross. Pylorus weit. Gallenblase mittelgross, verdickt, mit Netz verwachsen, enthält Steine. Ectomie. Quere Abtragung des Cysticus. Spaltung des Cysticus bis in den Choledochus hinein. Entfernung des Cysticus (Cysticectomie). Retroduodenal fühlt man

2 grössere und einige kleinere Steine. **Von der Incision im supraduodenalen Teil lassen sie sich nicht entfernen, obwohl es möglich ist, den Choledochus in das Niveau der Bauchwunde emporzuziehen. Deshalb Duodenotomie durch quere Incision. An beiden Seiten der Papille werden 2 König'sche Klemmen angelegt und die Papille hochgezogen. Gehörige Absperrungstamponade. Mit der Kornzange lassen sich 2 Steine von der Papille aus entfernen. Die übrigen werden durch Choledochusfege herausbefördert. Eine Kocher'sche Bruchsack-Klemme wird durch die Papille so in den Choledochus eingeführt, dass sie aus der Incision im supraduodenalen Teil zum Vorschein kommt. 4 Mal wird feuchte Gaze durchgezogen und so der Choledochus ausgefegt, wobei stets kleine Steine und Steintrümmer zum Vorschein kommen. Dann Vernähung der Duodenal-Incision. Darüber ein Zipfel des grossen Netzes, der durch 2 Suturen fixiert wird. In den Choledochus wird duodenalwärts ein Gummirohr so eingeführt, dass es durch die Papille hindurchgeht und noch 2 cm. im Darm liegt. Durch eine Naht wird es bei der supraduodenalen Incision an der Choledochuswand befestigt. Der Cysticus mündet so tief, dass es nicht gelingt, den Hepaticus zu drainieren. Wegen möglicher Verletzung der Art. gastroduodenalis wird auf eine Erweiterung der Choledochusincision duodenalwärts verzichtet und das Choledochusrohr da, wo es umbiegt, mit einem Loch versehen, damit die Galle durch dieses Loch in das Rohr und weiter in das Duodenum fliessen kann. (Siehe Fig. 17.) Wasserdichte Naht um das Rohr herum.** Hepatopexie mit 3 Suturen, (darunter Draht). 3 Tampons auf Leberbett, oberhalb des Rohres und medial von demselben. Naht der Bauchwand. Die exstirpierte Gallenblase ist wandverdickt, im Hals ulceriert, enthält 3 haselnussgrosse Steine.

Fig. 17.

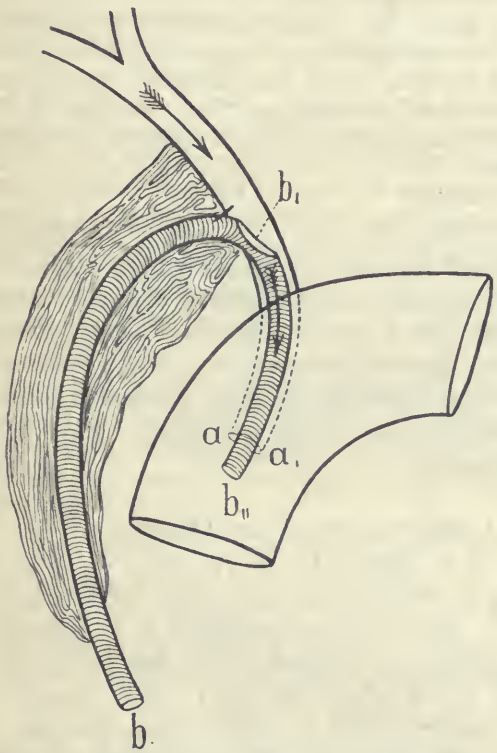

aa₁ Papilla duodeni, bb₁b₁₁ Choledochusrohr, bei b₁ Öffnung für den Durchtritt der Galle.

Die Untersuchung in Marburg ergibt folgenden Befund:

Die Gallenblase ist 5½ cm. lang, enthält eine pfennigstückgrosse Narbe an der hinteren Wand. In der oberen Hälfte befindet sich ein anscheinend in Vernarbung begriffener Defekt.

Die mikroskopische Untersuchung der herausgeschnittenen Stücke zeigt überall ein gut erhaltenes hohes Epithel, an einzelnen Stellen eine starke Anhäufung von Schleimdrüsen; mehrfach sieht man auch die ganze Muskulatur durchsetzend ziemlich breite mit Cylinderepithel versehene Gänge.

Verlauf: Völlig fieberfrei. Puls anfänglich etwas klein, vom 2. Tage an kräftiger.

27. 6. Viel Galle und **Darminhalt in der Flasche.** Verband gänzlich trocken. Gutes Befinden.

29. 6. Die Urinflasche, welche die Galle auffängt, war in den letzten 24 Stunden 5 Mal mit Flüssigkeit gefüllt; es wurde also fast aller Magen- und Darminhalt ausgehebert.

30. 6. Die Flasche war 7 Mal gefüllt (innerhalb 24 Stunden). Obwohl die Pat. durch das Ausfliessen des Magen- und Darminhalts nicht erheblich geschwächt wurde, wurde doch das Rohr zugeklemmt, um einer drohenden Inanition vorzubeugen. Der Verband blieb trocken und das Befinden besserte sich. Keine Temperaturerhöhung. Weiterhin Verlauf normal.

2. 8. 04. Geheilt entlassen.

Epicrise: In diesem Fall hat die Choledochusfege*) sich bewährt und Steine aus dem retroduodenalen Teil des Choledochus herausbefördert, die mit Kornzange etc. schwer zu fassen waren. Da das Drain bis in das Duodenum geführt war, entleerte es grosse Mengen Darminhalt. Obwohl damit für die Operierte nicht der geringste Schaden erwächst, werde ich in zukünftigen Fällen nur bis an die Papille und nicht über diese hinaus drainieren.

Nr. 145. S. E., 58 j. Landgerichtsrat aus Leipzig.

Aufgen.: I. 2. 6. 1902. II. 2. 11. 1903.

Operiert: I. 4. 6. 1902. Hepaticusdrainage. Cystostomie.
II. 23. 11. 1903. Hepaticusdrainage. Ectomie. Choledochusdrainage. Choledocho-Duodenostomia int.

Entlassen: I. 19. 8. 1902. II. 14. 1. 1904. Geheilt.

Anamnese: Vor 10 und 8 Jahren je ein Anfall heftiger Schmerzen in der rechten Seite und im Rücken. März 1901 nach einigen Tagen leichten Unbehagens heftige Kolik mit Schüttelfrost und Fieber, 8 Tage anhaltend. Leberschwellung. Kur in Karlsbad, die Leber soll wieder abgeschwollen sein. Januar 1902 allgemeines Unbehagen

*) Zuerst beschrieben im Centralblatt für Chirurgie. 1904. Nr. 28.

und Zustände psychischer Depression, als ob seine körperlichen und geistigen Kräfte schwänden. Ende Februar 1902 plötzlich Ikterus, Appetitlosigkeit, Gefühl von Völle im Magen. Abnahme des Körpergewichts. Vorübergehende Besserung. Kur bei Herrn Dr. Oeder in Niederlössnitz mit leidlichem Erfolge, doch blieb Ikterus und Fieber bestehen. Herr Med.-Rat Dr. Lindner stellte die Diagnose auf Choledochusstein, Herr Dr. Oeder schickt den Pat. hierher.

Befund: Abgemagerter, leicht ikterischer Mann. Urin enthält Gallenfarbstoff, sonst ist er frei. Leber mässig vergrössert, Druckempfindlichkeit in der Gallenblasengegend.

Diagnose: Stein im Choledochus.

Operation: 4. 6. 02. (Anwesend Herr Dr. Eggers-Grand Forks). Wellenschnitt. Gallenblase geschrumpft, mit Netz verwachsen, wird gelöst. Leber unmerklich vergrössert. Gallenblase ohne Flüssigkeit, enthält ca. 200 Steine, darunter einige grössere. Choledochus vollgepfropft mit Steinen, ein walnussgrosser, ganz unverschieblich hinter dem Duodenum, lässt sich nur mit Mühe aus der Choledochusincision herausdrücken. Ein zweiter grosser steckt im Hepaticus in der Nähe der Bifurkation. Sobald er gefasst wird, stürzt eine Menge fast klarer Galle hervor. Zwischen den beiden grossen im supraduodenalen Choledochus ca. 20 kleinere Concremente. Hepaticusdrainage. Die Ectomie wird begonnen, es stellt sich aber heraus, dass der Gallenblasenhals sehr verdickt ist und sich schwer isolieren lässt. Es wird deshalb die Ectomie abgebrochen und das Leberbett tamponiert, die Cystostomie mit Schlauch gemacht (Schlauchverfahren). Ringsum Tamponade, ebenso ins Foram. Winslowii, oberhalb des Lig. hepatoduodenale, am Choledochusschnitt. Bauchnaht. Dauer der Operation 45 Min. Gute Chloroformnarkose, Anfangs geringer Collaps.

Verlauf: In den ersten Tagen Bluterbrechen, Magenspülungen, Kochsalzinfusionen. 16. 6. Entfernung der Tampons und Rohre. Ausspülung des Hepaticus entleert neben kleineren Krümeln 2 erbsengrosse Steine. Anfangs täglich Verbandwechsel, später seltener. Die Heilung wird durch rechtsseitige trockene Pleuritis verzögert. Geheilt entlassen 19. 8. 02.

Epicrise: Bemerkenswert ist an diesem Falle das Fehlen des Ikterus, obwohl der Choledochus mit Steinen vollgepfropft war, und das Fehlen der eigentlichen Koliken. Die Entzündung war im Augenblick, als ich operierte, ziemlich erloschen (Galle fast klar). Ich glaube, dass in den meisten Fällen der Ikterus auf eine Infektion zurückzuführen ist. — Die zuerst geplante Ectomie endete als Cystostomie, man soll seine Eingriffe nicht forcieren, sonst schadet man dem Patienten. —

Nach seiner Entlassung fühlte Pat. sich bis Weihnachten wohl, hatte aber öfter das Gefühl, dass doch noch nicht Alles mit ihm in Ordnung wäre. Nach Weihnachten ab und zu Unbehaglichkeits-

gefühl, Neigung zu Frostgefühl. Am 2. März 1903, nach grösserer Anstrengung am Tage vorher, plötzlich starker Schüttelfrost, der ein paar Stunden dauerte. Danach zwei Tage Mattigkeit.

Ende Mai 2. Schüttelfrost abermals nach grösserer Anstrengung.

Weitere Schüttelfröste am 7. Juni, diesmal ohne vorherige körperliche Anstrengung. Ferner am 4. August, danach Spur Gelbsucht, Gefühl von Jucken am Körper. Am 26/27. August weiterer Schüttelfrost. Die letzten beiden im Sanatorium von Herrn Dr. Kothe in Friedrichroda, wo Pat. 5 Wochen sich aufhielt. Während dieser Zeit Gewichtsabnahme von 8 Pfund. Temperatur einmal im Anfall 40°. Am 13. Oktober heftiger Schüttelfrost, am nächsten Tag Gelbsucht. Stuhl grau, Urin dunkel. Stärkeres Hautjucken. Konsultation bei Herrn Professor Curschmann, der wegen Katarrhs der Gallenwege Diät, Ruhe und Trinken von Neuenahrer Sprudel verordnete.

23. Oktober wieder Schüttelfrost, weiter am 29. Oktober. Beidemal einige Tage Gelbsucht. Im Stuhl keine Steine, sehr viel Bakterien.

Letzter Schüttelfrost am 31. Oktober, danach keine Gelbsucht, vielmehr fühlte Pat. nach diesem Anfall zum ersten Male eine gewisse Erleichterung. Stuhl wurde nicht untersucht.

Appetit während der Anfälle schlecht, in letzter Zeit besser. Während der Anfälle Stuhlverstopfung. Körpergewicht hat sehr abgenommen. In den letzten Wochen ab und zu Magendruck nach dem Essen und Aufstossen.

Befund: Pat. sieht gut aus. Leib weich. Narbe fest, keine Hernie. Leber etwas vergrössert. Keine Druckempfindlichkeit in der Gegend der Leber und der Magengrube. Kein Ikterus, nur die Conjunktiven zeigen ganz leichten gelblichen Schimmer. Stuhl braun, regelmässig, täglich 1 mal. Urin frei.

Verlauf: 6. 11. 03. Bisher völliges Wohlbefinden. Heute Abend plötzlich Schüttelfrost, Temp. 39,4. Abends 8 Uhr 40,0. Keine Schmerzen, Lebergegend nicht druckempfindlich, ebensowenig Magengrube.

7. 11. 03. Nachts ziemlich guter Schlaf. Pat. fühlt sich wieder ganz wohl, nur Appetit ist noch gering. Conjunktiven heute deutlich gelb. Stuhl grau. Urin enthält Gallenfarbstoff. Temp. M. 36,8, Ab. 36,8.

8. 11. 03. Völliges Wohlbefinden. Conjunktiven zeigen heute nur noch leichten gelblichen Schimmer. Stuhl braun. Im Urin reichlich Gallenfarbstoff. Appetit besser. Temp. normal. Abends etwas Druckgefühl und Stechen in der rechten Seite.

10. 11. 03. Temp. M. 36,8 Ab. 37,6. Abends leichtes Frostgefühl. Schlaf schlecht.

11. 11. 03. Temp. M. 37,6, Ab. 37,5. Im Laufe des Tages mehrmals leichtes Frostgefühl. Appetit etwas schlechter.

12. 11. 03. Befinden besser, kein Frostgefühl mehr. Stuhl braun, täglich regelmässig. Appetit noch mässig.

19. 11. 03. Temp. M. 37,2, Ab. 39,2. Den Tag über Gefühl von Frost und Unbehaglichkeit. Gefühl von „Gänsehaut“.

20. 11. 03. Temp. M. 37,3. Ab. 38,0. Stuhl ziemlich grau. Im Urin reichlich Gallenfarbstoff.

21. 11. 03. Temp. normal. Appetit schlecht. Stuhl noch ziemlich grau.

Diagnose: Choledochusstein (falsches Recidiv).

Operation: 23. 11. 03 im Beisein des Herrn Dr. Peiser-Breslau. Spaltung der alten Narbe. Freilegung der Gallenblase. In ihr zuerst trübe, dann helle Galle in grosser Menge. Choledochusincision nach Lösung der circulären Verwachsungen. In der Papille grosser Stein.

Fig. 18.

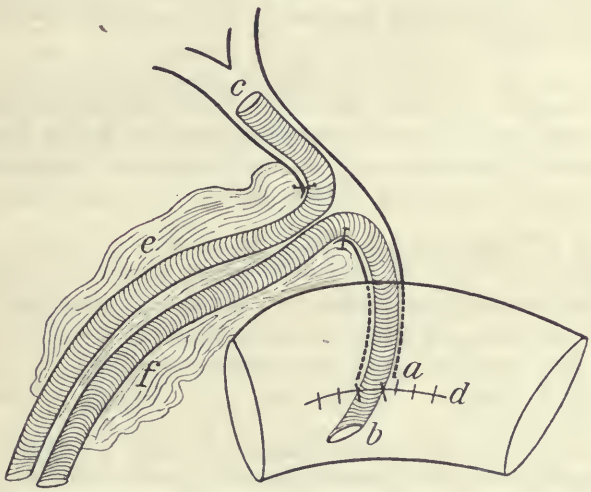

a) Papilla duodeni, b) Ende des Choledochusdrain, c) Ende der Hepaticusdrain, d) Duodenalnaht, e) und f) Tampons.

Duodenotomie. **Nach Entfernung des Steins wird in den Choledochus ein kleinfingerstarkes Drainrohr so eingeführt, dass das Ende noch im Duodenum liegt.** (Siehe Fig. 18.) Hepaticusdrainage. Ectomie. Duodenalnaht. Tamponade mit 3 Tampons. Bauchnaht. Sehr gute Sauerstoff-Chloroformnarkose. 50 gr. Chloroform in 1½ Stunden. Puls hinterher gut, 88. Der entfernte Stein hat eine weiche Rinde und einen harten Kern; es stellt sich deutlich heraus, dass sich um einige alte Steintrümmer der neue Stein gebildet hatte; es handelt sich also um ein falsches Recidiv.

Die Operation konnte vollendet werden, ohne dass die Bauchhöhle eröffnet wurde. Es spielte sich alles in den Verwachsungen ab, deshalb war eine Orientierung recht schwierig. Die Gallenblase wurde excidiert, damit die Tamponade recht ausgiebig ausgeführt werden konnte.

Über den mikroskopischen Befund der Gallenblase schreibt uns das path. Institut in Marburg folgendes:

Die Gallenblase zeigt eine hochgradige Schrumpfung und starke Verdickung der Wand.

Mikroskopisch sieht man eine starke Hypertrophie der elastisch muskulösen Bestandteile der Wand. Die Schleimhaut ist stark zellig infiltriert, die Falten springen sehr deutlich vor. Sie sind mit einer einfachen Reihe hohen Cylinderepithels, welches keine Schleimreaktion gibt, bedeckt. An zahlreichen Stellen stülpt sich das Epithel divertikelartig durch Lücken der Muskulatur bis in das verdickte subperitoneale Gewebe vor. Hier finden sich oft kleine Gruppen von Rundzellenanhäufungen. An einer Stelle der Blasencircumferenz ist die Schleimhaut zerstört und auch die Muskulatur so gut wie völlig geschwunden. Es findet sich hier eine Verdickung der elastischen Faserstreifen der Wand.

Verlauf: 24. 11. 03. In der Nacht mässig viel Aufstossen. Vormittags einmal Erbrechen von etwas Tee und Spuren von Blut. Magenspülung ergibt etwas Blut und gallig gefärbte Flüssigkeit. Nachher erhebliche Besserung, wenig Aufstossen, kein Erbrechen mehr. Galle läuft reichlich. Temp. M. 37,4, Ab. 37,6. Puls 88—104, kräftig.

25. 11. 03. Befinden gut. Wenig Aufstossen. Nachmittags gehen Blähungen.

26. 11. 03. In der Nacht sehr viel Aufstossen. Morgens Magenspülung. Im Magen etwas Tee und deutliche Spuren von Blut. Temp. M. 37,5, Puls 98. Galle läuft reichlich.

28. 11. 03. Befinden dauernd gut. Pat. führt ab. Mässig reichlich brauner Stuhl.

30. 11. 03. Verband ziemlich stark mit Galle durchtränkt. Verbandwechsel. Galle läuft nur wenig durchs Rohr. Stuhl braun.

1. 12. 03. Viel Darminhalt in die Flasche durch das Choledochus-Duodenalrohr gelaufen, vermischt mit reichlicher Galle. Entfernung der Rohre und sämtlicher Tampons, die sehr locker sitzen. Choledochusincision in der Tiefe gut sichtbar. Keine Ausspülung. Tamponade.

Temp. Ab. 37,5. Verband mässig stark mit hellem Sekret (Darminhalt) durchtränkt. Wechsel der oberen Verbandschichten.

2. 12. 03. Verbandwechsel Verband reichlich mit Sekret (Darminhalt) durchtränkt.

3. 12. 03. Verband sehr stark mit Darminhalt durchtränkt. Verbandwechsel. Aus der Tiefe des Wundtrichters quillt sehr reichlich Dünndarminhalt. Stuhl etwas grau.

5. 12. 03. Verband etwas weniger mit Sekret durchtränkt. Choledochusincision gut sichtbar, ein Loch im Duodenum nicht auffindbar. Abends Puls hochgradig irregulär. Strophantus.

6. 12. 03. Loch im Duodenum heute sichtbar. Puls wieder regelmässig, kräftig.

7. 12. 03. Ziemlich feste Tamponade des Wundtrichters. Viel Aufstossen und einmal etwas Erbrechen, vermutlich durch die Tamponade hervorgerufen.

8. 12. 03. Verband weniger durch. Loch im Duodenum anscheinend bereits geschlossen. Lockere Tamponade.

10. 12. 03. Verband nur noch wenig mit Sekret durchtränkt. Wunde sieht sehr gut aus. Choledochusincision gut sichtbar. Ausspülung des sehr weiten Choledochus. Spülkatheter gelangt deutlich durch die Papille in den Darm, das Wasser fliesst dann in den Darm, während es sonst durch die Incision des Choledochus herausquillt.

12. 12. 03. Wundtrichter bereits sehr eng. Keine Ausspülung des Choledochus mehr.

13. 12. 03. Pat. steht auf.

4. 1. 04. Wundtrichter sehr eng. Nur noch sehr wenig Galle im Verband.

14. 1. 04. Fistel geschlossen. Stuhl braun. Urin dauernd hell.

15. 1. 04. Pat. wird als geheilt entlassen.

Epicrise: Es lag ein unechtes Recidiv vor; man sieht, dass auch die Hepaticusdrainage nicht völlig vor dem Zurückbleiben der Steine schützt. Ich habe deshalb in diesem Fall den Choledochus so drainiert, dass das Rohr noch durch die Papille in das Duodenum geschoben wurde, so dass die Papille weit bleibt und auch das retroduodenale Ende des Choledochus gut gespült werden kann. — Bemerkenswert in diesem Fall ist das Fehlen der Schmerzen: der Hepaticus war weit, so dass eine Dehnung seiner Wände kaum zu Stande kam. Deshalb fehlte der Schmerz. Obwohl der Fall günstig verlief, würde ich in einem zukünftigen Fall das Drain nur bis an die Papille, nicht bis in das Duodenum hineinschieben, um das zwecklose Ausfliessen von Magen- und Duodenalinhalt zu vermeiden.

Nr. 146. R. V., 45 j. Brauersfrau aus Halberstadt.

Aufgen.: 18. 1. 1904.

Operiert: 21. 1. 1904. Ectomie. Zerstörung einer Gallenblasen-Duodenalfistel. Hepaticusdrainage. Choledochusdrainage. Pylorusausschaltung. Netzplastik. Gastroenterostomie. Hepatopexie.

Entlassen: 6. 3. 1904. Geheilt.

Anamnese: Pat. ist immer gesund gewesen.

Eine Schwester hat an Gallensteinen gelitten.

Pat. hat 10 mal geboren, 8 Kinder leben. Menses seit etwa ½ Jahre etwas unregelmässig.

Vor 5 Jahren nach der Geburt des letzten Kindes Anfall von krampfartigen Schmerzen in der Magengrube, der etwa 1 Stunde dauerte und von Herrn Dr. Spiller hier für Gallensteinkolik erklärt wurde.

Seitdem keine Koliken mehr, Pat fühlt sich völlig wohl. Vor 5 Monaten begann Pat. an Durchfällen zu leiden (meist täglich 2 mal ganz dünner Stuhl bis vor etwa 4 Wochen.) Kurz vorher hatte Pat. sich bei Landarbeit, bei der sie mithalf, sehr angestrengt und glaubt, sich dabei erkältet zu haben. Gleichzeitig stellte sich etwas Aufstossen ein, Appetit wurde schlechter. Vor 4 Wochen plötzlich Gelbsucht, nachdem sie schon einige Zeit vorher häufig an Frostschauern gelitten hatte. Die Frostanfälle wurden dann stärker, traten jetzt angeblich jeden Tag Nachmittags auf. Die Gelbsucht hielt gleichmässig an, wurde sogar noch intensiver. Seit Beginn der Gelbsucht Druckgefühl in der Magengrube, Brennen auf der Brust, Gefühl von Völle, Aufstossen, kein Erbrechen. Keine Koliken, keine ausgesprochenen Schmerzen. Appetit sehr schlecht. Pat. hat sehr stark abgenommen (ca. 40 Pfund), fühlt sich sonst jedoch noch „ganz kräftig". Stuhl ist jetzt regelmässig, etwas hart, tonfarben. Urin sehr dunkel. Steine im Stuhl wurden nicht gefunden. Vor 8 Tagen beim Stuhlgang viel hellrotes Blut (bis 1 Tassenkopf voll), aus Hämorrhoiden stammend.

Befund: Leber gross, in der Gegend der Gallenblase ein walnussgrosser Tumor. Druckempfindlichkeit der Gallenblasengegend. Ikterus stark. Vom 18.—20. 1. Chlorcalcium, 2 Mal täglich 3,6 gr. als Clysma.

Temperaturen vom 18.—21. 1. 1904 zwischen 37,6—38,1.

Vorher: Ikterus, Leberschwellung, kein Gallenblasentumor.

Bei der Aufnahme: Ikterus, Leberschwellung, kein Gallenblasentumor.

Diagnose: Cholecystitis, Stein im Choledochus (wahrscheinlich Papille.)

Operation: 21. 1. 04. Gute Chloroform-Sauerstoffnarkose. 90 gr. Dauer 1¾ Stunden. Wellenschnitt. Leber gross. Der walnussgrosse gefühlte Tumor ist ein Auswuchs der Leber, genau von der Configuration der Gallenblase. Diese ganz klein, geschrumpft, mit Duodenum verwachsen. Lösung. **Gallenblasen-Duodenalfistel. Grosses Loch im Duodenum.** Gallenblase wird exstirpiert. Hepaticusgalle sehr trübe. Hepaticusdrainage. Im Choledochus viele weisse Steine und trübe, stinkende Galle. **Sondierung der Papille. Sonde kommt durch den Duodenaldefekt zum Vorschein. Duodenale Schleimhaut ulceriert, wird entfernt. So entsteht ein Defekt im Duodenum, der fast ⅔ der Circumferenz einnimmt. Da unter diesen Umständen die Naht sehr schwierig sein würde, wird das Duodenum auch an der hinteren Wand durchtrennt, Pylorus für sich verschlossen und ebenso Duodenum. Danach Tamponade des Leberbettes. Choledochus- und Hepaticusdrainage. Gastroenterostomie nach v. Hacker.** Hepatopexie. **Auf Pylorus- und Duodenalnaht Netz.** Sehr schwere Operation.

Ueber das excidierte Duodenalstück schreibt das Marburger path. Institut:

Mikroskopisch zeigt das Duodenum an einer Stelle eine deutliche Geschwürsbildung, welche bis in die Submucosa reicht, sodass die

Brunnerschen Drüsen freigelegt sind. Leider ist die Färbbarkeit des Gewebes an dieser Stelle eine sehr schlechte, sodass dadurch die Geringfügigkeit der sichtbaren Rundzelleninfiltration erklärt werden könnte. In den äusseren Wandschichten findet sich eine reichliche Entwickelung von faserigem Bindegewebe. Die Muskelschicht der Darmwand ist dadurch vielfach durchbrochen. An einer Stelle findet sich auch ein frischer von aussen bis in die Submucosa reichender mit frischem Blut gefüllter Riss. Die Färbbarkeit des Gewebes ist mit Ausnahme des Geschwürsgrundes eine relativ gute, die Füllung der Gefässe ist eine sehr starke.

Fig. 19.

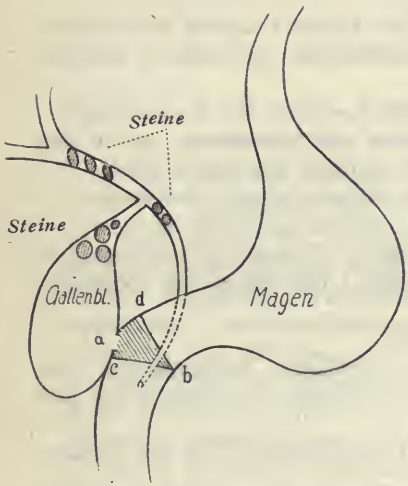

Bei a Fistel zwischen Gallenblase und Duodenum. Excision desselben von c bis b und d bis b.

Fig 20.

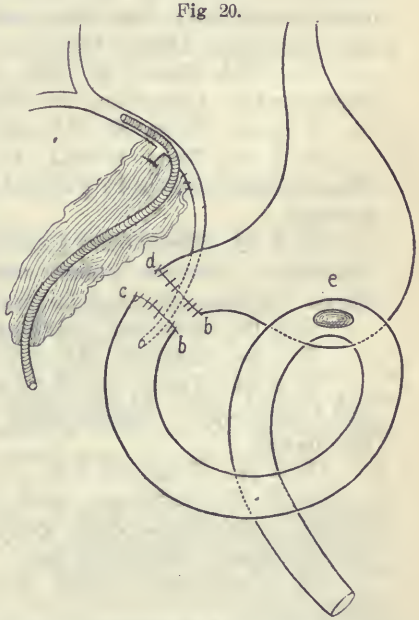

Quere Durchtrennung des Duodenum, völlige Verschliessung beider Darmlumina d—b und c—b. Gallenblase ist entfernt, Hepaticus drainiert, Gastroenterostomie bei e hinzugefügt.

Verlauf: 21. 1. 04. Galle läuft. Verband mit Galle durchtränkt.

23. 1. 04. Verlauf bisher normal. Temperatur heute Abend 38,7°. Puls 112—116. Etwas Husten. Leib etwas hoch. Blähungen gehen wenig.

24. 1. 04. Temp. M. 38,4, Ab. 39,3, Puls M. 108, Ab. 120, kräftig. Nachmittags etwas mehr Husten. Blähungen gehen. Verband stark mit Galle durchtränkt. Verbandwechsel der oberen Schichten.

25. 1. 04. Temp. M. 38,4, Ab. 39,3, Puls 112—120, kräftig. Viel Husten und Auswurf. Galle läuft reichlich, ist etwas sanguinolent und trübe.

26. 1. 04. Temp. M. 39,0, Ab. 38,9, Puls 108—120, kräftig. **Starke Bronchitis über beiden Lungen.** Pat. führt ab.

27. 1. 04. Temp. M. 39,0, Ab. 38,9.

28. 1. 04. Temp. M. 38,7, Ab. 39,1. Verbandwechsel. Verband stark mit nach Darminhalt riechendem Sekret durchtränkt. **Pneumonie des rechten Unterlappens.** Trübe Galle läuft noch ziemlich reichlich.

29. 1. 04. Temp. M. 38,7, Ab. 39,1. Sehr viel Auswurf.

30. 1. 04. Temp. M. 39,0, Ab. 39,3. Verbandwechsel. Entfernung der Tampons, des Rohres und des Nélaton-Katheters. Wunde sieht gut aus. Stumpf des lig. teres ist stellenweise nekrotisch. Choledochus-Incision in der Tiefe gut sichtbar. Die Nähte der beiden Duodenallumina sind völlig vom Netz bedeckt. Wundtrichter nach unten gut abgeschlossen. Tamponade.

31. 1. 04. Temp. M. 38,0, Ab. 39,0. Verband stark mit Sekret durchtränkt. Ausspülung des Hepaticus.

1. 2. 04. Temp. M. 38,5, Ab. 39,0.

2. 2. 04. Temp. M. 38,7, Ab. 38,6. Verband täglich stark durch, Wundtrichter sieht sehr gut und gereinigt aus. Husten und Auswurf geringer.

3. 2. 04. Temperatur geht langsam herunter. Heute Spülung des Hepaticus. **Nélaton schiebt sich durch den Choledochus bis in den Darm.** Spülung des Choledochus. Entfernung sämtlicher Nähte.

6. 2. 04. Fieberfrei. Spülung des Hepaticus und Choledochus.

7. 2. 04. Temp. M. 38,5, Ab. 39,1. Etwas mehr Husten.

8. 2. 04. Temp. M. 38,1, Ab. 38,8. Ausspülung des Hepaticus und Choledochus. **Spülkatheter gelangt leicht durch die Papille in den Darm.**

9. 2. 04. Temp. M. 37,9, Ab. 39,0.

10. 2. 04. Eröffnung eines etwa eigrossen, abgekapselten, mit dickem, stinkendem Eiter gefüllten Abszesses zwischen Nabel und Wundtrichter. Temp. Ab. 38,1.

11. 2. 04. Temp. normal. Keine eitrige Sekretion aus der Abszesshöhle mehr.

Galle läuft weniger. Gelbsucht hat erheblich nachgelassen. Stuhl noch weiss. Auswurf noch ziemlich reichlich.

18. 2. 04. Stuhl etwas gelblich. Wundtrichter verengert sich erheblich.

21. 2. 04. Sondierung des Choledochus, Sonde gelangt leicht in den Darm.

22. 2. 04. Verband heute zum ersten Mal trocken. Pat. steht auf.

3. 3. 04. Galle läuft nur noch sehr wenig. Verband trocken, aber noch täglich Verbandwechsel. Wundtrichter sehr eng. Stuhl gelblich. Husten noch ziemlich reichlich, ebenso Auswurf.

6. 3. 04. Verband heute trocken, obwohl keine Tamponade des Wundtrichters mehr ausgeführt war. Ikterus fast völlig geschwunden. Stuhl braun. Pat. hat sich sehr gut erholt, nur etwas Husten und

Auswurf sind noch vorhanden. Wundtrichter fast geschlossen, Choledochusincision nicht sichtbar. Pat. wird entlassen und soll sich in unserer Klinik noch weiter verbinden lassen.

Bei Gelegenheit des Chirurgenkongresses 1904 wird Pat. völlig geheilt vorgestellt.

Epicrise: Wieder ein Fall, bei dem durch die Naturheilung (Gallenblasen - Duodenalfistel) eine schwere Infektion eintrat. Die Duodenalnaht hätte bei dem grossen Defekt sicher nicht gehalten, das verdächtig veränderte Stück der Duodenalschleimhaut wäre später sicher nekrotisch geworden. Deshalb völlige Durchschneidung des Duodenum mit Verschluss beider Darmlumina und Gastroenterostomie. Die Operation war sehr eingreifend.

2. Die sekundäre Hepaticusdrainage.

Nr. 147. F. K., 47 j. Landwirtsfrau aus Geuz b. Cöthen.
Aufgen.: 20. 10. 1900.
Operiert: 23. 10. 1900. Hepaticusdrainage.
Entlassen: 25. 11. 1900. Geheilt.

Anamnese: Pat. ist am 2. 5. 1900 hier operiert. Es wurde damals die Gallenblase entfernt, **wobei der Hepaticus an einer kleinen Stelle einriss. Dieser Riss wurde nicht genäht, sondern mit steriler Gaze tamponiert.** Der Gallenfluss nach aussen hielt 24 Tage stark an. Pat. wurde am 4. 6. 00 entlassen.

Bald nach der Entlassung hatte sie einen Anfall von Schmerzen in der Gallenblasengegend, der bald vorüberging, kein Fieber, kein Erbrechen, keine Gelbsucht. Etwa 4 Wochen darauf kam ein ähnlicher Anfall, ein schwererer Ende August. Bei diesem waren die Schmerzen heftiger, sie begannen in der Gallenblasengegend und zogen zum Rücken. Starkes Würgen, Fieber, kein Ikterus, der Stuhl war braun. Das Fieber hielt etwa 8 Tage an, während deren Pat. im Bett lag. Anfang Oktober (vor etwa 14 Tagen) kam abermals ein heftiger Schmerzanfall mit starkem Würgen und Fieber, der Leib war aufgetrieben. Die Schmerzen dauerten von Mittag bis zum nächsten Morgen, das Fieber dauerte ununterbrochen bis jetzt an. Der Stuhl war ein paar Tage lang entfärbt, dann wurde er wieder normal. Gelbsucht soll jedoch nicht aufgetreten sein. Herr Sanitätsrat Dr. Fitzau-Cöthen gibt der Pat. den Rat, wieder hierher zu kommen.

Befund: Frau in mässigem Ernährungszustande. Leib flach, weich. Im Bereiche der Narbe ist eine Resistenz zu fühlen, Druck wird hier schmerzhaft empfunden. Puls 100. Temp. 38,8. Urin enthält etwas Eiweiss, keinen Zucker oder Gallenfarbstoff. Keine Spur von Ikterus.

Diagnose: Übersehener Stein im Choledochus (aus der Gallenblase dorthin gedrückt). Abscess unterhalb der Leber (zurückgelassener Gazestreifen?).

Verlauf:	21. 10.	39,2.	Puls 104.	39,6.	39,4.
	22. 10.	38,8.	Puls 110.	39,7.	40,2.
	23. 10.	38,7.	Puls 108.		

Operation: 23. 10. 00. Die alte Narbe wird gespalten. Viele Verwachsungen. Nach mühseliger Trennung liegt der Choledochus frei. Bei näherer Palpation fühlt man in ihm einen rundlichen Körper, der aber darmwärts entschlüpft. Es handelte sich sicher um einen Stein. Eröffnung des Choledochus mit dem Messer. Es fliesst trübe grüne Galle. Der Choledochus ist kleinfingerstark. Bei Sondierung leber- und darmwärts fühlt man keinen Stein. Der Schnitt im Choledochus wird duodenalwärts verlängert. Der eingeführte kleine Finger fühlt in der Tiefe einen weichen Stein. Extraction: Keine weiteren vorhanden. Drainage des Hepaticus und Choledochus durch je einen Schlauch. Tamponade mit steriler Gaze. Naht der Bauchdecken. Dauer der Operation $^{3}/_{4}$ Stunden. **Bei näherer Besichtigung des Steins zeigt sich, dass derselbe sich um ein „Gazefusselchen" inkrustiert hat. Beim Zerdrücken finden sich zwei ca. 3 cm. lange Gazefasern. Der Stein ist sehr weich, so dass er sich mit der Sonde nicht nachweisen liess; man fühlte ihn weder, noch hörte man ein Geräusch, erst bei weiterer Eröffnung des Choledochus fühlte ihn der Finger, die beste Sonde, über die wir verfügen.**

Verlauf: Kein Erbrechen. Am Abend des 23. 10. noch 40,1° C. und 120 Pulse. Pat. sieht aber gut aus.

24. 10. 37,5° C. 100 Pulse. Kollern im Leibe. Pat. fühlt sich sehr wohl. Gallenfluss in den ersten 24 Stunden: 170 gr. Spontan Blähungen. Abends 37,9° C. 100 Pulse.

25. 10. 37,5° C. 94 Pulse. Ausgezeichnetes Befinden. Galle 180 gr.

25. 11. 00. Geheilt entlassen.

Epicrise: Ein höchst bemerkenswerter Fall!

Ich habe schon früher mitgeteilt, dass ich Recidive dadurch habe entstehen sehen, dass sich Seidenfäden in die Gallenwege abgestossen und zur Inkrustation geführt haben. Da ich diesen Vorgang auch einmal nach der Ectomie beobachtete, habe ich den Rat gegeben, sämtliche Fäden lang zu lassen und keinen zu versenken, damit man dieselben beim ersten Verbandwechsel — gewöhnlich 14 Tage nach der Operation — entfernen kann. Meistenteils gelingt die Entfernung bei der Übersichtlichkeit des Operationsfeldes ganz gut, wenn nicht, warte ich die Abstossung mit Geduld ab. In der vierten Woche sind meistenteils sämtliche Fäden entfernt.

In diesem Fall hatte ich den unbedeutenden Riss im Hepaticus nicht genäht, sondern mit Gaze tamponiert. Es ist nun — wahrscheinlich sehr bald, wenige Tage nach der Operation — von der Gaze etwas durch den Schlitz im Hepaticus in den Choledochus gelangt, so dass dadurch der 24 Tage andauernde Gallenfluss sich erklärt. Dann ist die Fistel geheilt, und die kleinen Gazefäserchen haben sich inkrustiert. Der Stein war aber so weich, dass er niemals einen völligen Verschluss des Choledochus bewirkte: er liess immer Galle an sich vorbei, so dass niemals Ikterus auftrat. Dafür kam es zu Koliken, Fieber und Schüttelfrösten, weil sich die Galle inficierte und cholangitische Reizerscheinungen auftraten. Nur einmal war der Gang völlig verlegt, daher der weisse Stuhlgang, aber es dauerte nur wenige Stunden, so dass Ikterus sich nicht ausbilden konnte. Die Koliken können nicht durch den mechanischen Reiz, den der Stein auf die Wand des Choledochus ausübte, erklärt werden, — denn dazu war er viel zu weich — sondern nur durch die akute Dehnung der Gallengänge oberhalb des Steins, der immer wieder Galle vorbeifliessen liess.

So leid mir die Frau tat, dass sie sich zum zweiten Mal einer Laparotomie unterziehen musste, so habe ich mich doch sehr gefreut, dass ich Gelegenheit hatte, einmal bei einer Kranken, die vor einem halben Jahr eine Ectomie durchgemacht hatte, die Verhältnisse des Choledochus zu studieren. Das Ergebnis war, dass keine Andeutung von einem Wiederwachsen der Gallenblase (de Voogt) vorhanden war, und dass nur eine mässige Ausdehnung des Choledochus vorlag. Und diese war sicher auf den neuen Stein im Choledochus zurückzuführen.

Die Schwierigkeiten der zweiten Operation waren zwar nicht gering, aber immerhin gut zu überwinden. Die Operation hat nicht länger als dreiviertel Stunden gedauert. Die Lösung der Adhaesionen machte keine besonderen Umstände.

Wenn sich nach der Ectomie das Gallenreservoir wieder bildet, so kann das nur dadurch geschehen, dass man Teile vom Cysticus stehen lässt. Bei der von mir geübten Methode der Ectomie wird der Cysticus dicht am Choledochus abgeschnitten, so dass auch nicht der geringste Stumpf zurückbleibt.

Bei der mit der Ectomie combinierten Hepaticusdrainage kann eine Verschleppung von Gaze in den Choledochus, wie

ich sie in dem beschriebenen Fall beobachtet habe, nicht vorkommen, da ja das Rohr wasserdicht liegt und durch nachträgliche Ausspülungen des Hepaticus und Choledochus dort liegende Schleimpartikel, zertrümmerte oder zurückgelassene Steinchen oder Gazefädchen zum Vorschein kommen.

3. Die transduodenale Choledochotomie.

(Siehe auch die Fälle von Choledocho-Duodenostomia interna unter E. II.)

Nr. 148. B. K., 38j. Förstersfrau aus Heteborn.

Aufgen.: 2. 6. 1904.

Operiert: 5. 6. 1904. Ectomie. Cysticotomie. Hepaticus- und Choledochusdrainage. Mobilisierung des Duodenum. Transduodenale Choledochotomie. Choledochusfege.

Entlassen: 16. 7. 1904. Geheilt.

Anamnese: Pat. ist verheiratet und hat 4 gesunde Kinder. Mutter und eine Schwester an Lungenschwindsucht gestorben. Pat. leidet von Kind an bis heute an sehr vielem periodischen Kopfschmerz, meist mit Erbrechen, in Pausen von 2—3 Wochen. Während der Mitte der vorletzten Schwangerschaft traten zum ersten Male in einer Viertelstunde zurückgehende Magenkrämpfe auf. Gegen Ende der Schwangerschaft erster richtiger Gallensteinkolikanfall (vor 6 Jahren). Die Schmerzen begannen in der rechten Rückengegend und zogen sich nach der Magengrube. Zu Beginn des Anfalles Erbrechen von Schleim und Galle. Die Kolik dauerte 12 Stunden lang und hörte erst nach einer Morphiuminjektion auf. Fieber und Ikterus traten nicht auf. Nach diesem Anfalle noch 8 Tage lang bettlägerig wegen Schmerzen in der Lebergegend und im Rücken. Die Geburt verlief dann normal und Pat. hatte 2 Jahre lang völliges Wohlbefinden. In den letzten 3 Jahren traten alle 4—6—8 Wochen leichtere Koliken auf, die keine Morphiuminjektion nötig machten. In den Zwischenzeiten viel Magendruck, Gähnen und Aufstossen. Geringe Nahrungsaufnahme aus Angst, dem Magen zu schaden. Sie konnte kein Korsett mehr tragen, da ihr „alles geschwollen war, alles drückte“. Ende August 1903 wieder ein sehr heftiger Kolikanfall mil Morphiumeinspritzung und 8 Tage Bettruhe. Am 1. Jan. 1904 starke Kolik, die viel Schmerzen hinterliess. In den nächsten 3 Wochen noch 4 heftige Koliken, die förmlich in einander übergingen, denn Pat. wurde nie ganz schmerzfrei. Viel Erbrechen bei den letzten Koliken. Letzte schwere Kolik vor 3 Wochen. Seit dieser besteht ein Schmerz unter der rechten Schulter, besonders bei Rückenlage. Bei den Koliken wurden stets heisse Umschläge gemacht,

zuweilen wurde Karlsbader Salz genommen. Vor 4 Tagen letzte leichte Kolik, zugleich mit einem Migräneanfall. Herr Dr. Lehmann-Kroppenstädt riet zur Operation, zu welcher sich Pat. jetzt endlich entschloss. Stuhlgang ist immer etwas angehalten. Pat. half mit Einläufen und Rizinusöl nach. **Ikterus bestand niemals.**

Befund: Abgemagerte Patientin mit roten Backen und gesundem Aussehen. **Keine Spur von Ikterus, auch keine Spur von Gallenfarbstoff im Urin. Dieser ganz wasserhell.** Leber gesenkt, Druckschmerz in der Gallenblasengegend, hier Resistenz, aber kein Tumor.

Pat. hat 4 Kinder, muss sich sehr um den Haushalt bekümmern und wünscht, obwohl es ihr augenblicklich gut geht, dringend die Operation. „Sie habe die Schmerzen jetzt satt.“ Die Operation ist besonders aus sozialen Gründen indiziert.

Diagnose: Steine in der Gallenblase. Chron. recid. Cholecystitis.

Operation: 5. 6. 04. Sehr gute Chloroform-Sauerstoffnarkose 60 gr. Dauer der Operation 1½ Stunde. Wellenschnitt. Leber gesenkt, besonders der rechte Lappen voluminös, sonst normal. Gallenblase mittelgross, der Fundus fest mit Netz verwachsen. **Man geht mit dem Zeigefinger der linken Hand unter das Netz und ladet es so auf den Finger, dass die Verwachsung sich gehörig anspannt und eine Trennung mit Messer und Schere gut gelingt. 3 Suturen des mässig blutenden Netzes.** Gallenblase enthält anscheinend wenig Flüssigkeit, viele Steine. Ectomie. **Gallenblase schwer von der Leber zu trennen, es bleibt bei der Excision eine dünne Schicht Leber an der Gallenblase zurück.** Cysticus ist breit und weit. Bei der Palpation des Choledochus, der gut zugänglich ist, findet man viele bewegliche Steine im supraduodenalen Teile. Nach Spaltung des Cysticus und Choledochus Entfernung derselben. **Retroduodenal liegen noch mehrere Concremente. Mobilisierung des Duodenum nach Kocher. Im retroduodenalen Teil des Choledochus liegt ein Stein neben dem andern. In der papilla duodeni festeingekeilt ein Stein, der völlig unbeweglich ist. Auch nach völliger Beiseiteschiebung des Duodenum lässt er sich nicht lockern. Deshalb Duodenotomie. Quere Incision im Hufeisen dicht am Mesenterium. Papille samt Stein wird hervorgedrückt und nach gründlicher Absperrungstamponade die Papille mit 2 König'schen Klemmen gefasst und auf den Stein, der kleinhaselnussgross ist, incidiert. An Stelle der König'schen Klemmen werden 2 Haltezügel, die die Schleimhaut des Choledochus mit der des Duodenum vereinigen, angelegt. Nun entfernt man die Steine im retroduodenalen Teil mit Kornzange teils von der Incision im supraduodenalen Teil des Choledochus, teils vom Duodenum aus. Zuletzt passieren Kornzange und Sonden glatt. Eine Kocher'sche Klemme wird vom Duodenum aus durch die Papille in den retroduodenalen Teil des Choledochus eingeführt, sodass sie mit der Spitze durch die Incision im supraduodenalen Teil zum Vorschein kommt. Ein schmaler, feuchter Gazestreifen wird mit der Klemme gefasst und durch den Choledochus, die Papille und das Duodenum nach aussen gezogen. Dabei entfernt man viele kleine Steine und Steintrümmer.**

Diese Prozedur muss 4 mal wiederholt werden, ehe der Choledochus ganz rein gefegt ist. Man hat also ganz wider Erwarten durch diese Choledochusfege noch eine Menge Steine und Steintrümmer beseitigt, die der Sondierung entgangen waren. Ein Nélatonkatheter wird von der Incision im supraduodenalen Teil so in den Choledochus eingeführt, dass seine abgeschnittene Spitze gerade noch aus der Papille in das Duodenum schaut. Der Katheter wird an der supraduodenalen Incision mit einer feinen Seidennaht befestigt. Schleimhautnaht des Duodenalschnitts, nachdem die Haltezügel an der Papille entfernt sind. Mehrere Serosa-Muscularisnähte. Auf die Naht Netz. Der incidierte Cysticus — ca. 1½ cm. lang — wird in sich vernäht, der Hepaticus drainiert. Es fällt auf, dass das Rohr sich schwer einschieben lässt. Bei genauerer Palpation findet man da, wo der Hepaticus in dem Lebergewebe verschwindet, noch einen grösseren Stein. Er wird choledochuswärts verschoben. Seine Entfernung gelingt erst, nachdem der Hepaticus nach Incision der Scheidewand zwischen Cysticus und Hepaticus zugänglich gemacht ist. (Hepaticotomia interna.) Bei Sondierung werden weitere Steine im Hepaticus nun nicht mehr gefunden.

Ein 1 cm. starkes Gummirohr wird ca. 3 cm. weit in den Hepaticus vorgeschoben. Die aus dem Hepaticus abfliessende Galle war anfangs trübe, zuletzt goldklar. Die Choledochus-Incision wird möglichst wasserdicht verschlossen. **Eine stark blutende Vene im Leberbett wird umstochen,** unter den Faden Draht. 4 Tampons. Bauchwandnaht. Die Tampons werden in der Mittellinie herausgeleitet. Aus dem Rohr fliesst Galle. Die exstirpierte Gallenblase ist wandverdickt, Schleimhaut ulceriert, Inhalt trübe Galle und viele kleine Steine. Aus dem Hepaticus ist ein Stein, aus dem Choledochus sind ca. 20 entfernt worden.

Die Untersuchung der Gallenblase im path. Institut in Marburg ergibt Folgendes:

Gallenblase 2—2½ cm. lang. Die Muskulatur stark kontrahiert. Die Wandung im Ganzen verdickt. Die Schleimhaut leicht wulstig verdickt. An der einen Seite des excidierten Stücks eine pfennigstückgrosse Partie von höckriger Beschaffenheit und gelblicher Verfärbung.

Mikroskopische Untersuchung: Entzündliche Verdickung der ganzen Wand, starke kleinzellige Infiltration der Schleimhaut, welche teilweise geschwürige Defekte zeigt. Die elastischen Fasern weisen eine sehr starke Vermehrung auf, nur in dem Granulationsgewebe hat eine Zerstörung der elastischen Elemente stattgefunden. Weiter sieht man bis ziemlich tief in die Muskulatur hineinreichend drüsenartige Hohlräume mit zylindrischem Epithel.

Verlauf: Ganz fieberfrei und reaktionslos. Pat. sieht schon am 2. Tage post op. aus, als „ob nichts passiert wäre“.

16. 7. Geheilt entlassen.

Epicrise: Am auffallendsten an diesem Fall ist das Fehlen des Ikterus, obgleich der Choledochus voll mit Steinen angefüllt und die Papille fest verschlossen war. Die Technik ist besonders

deshalb bemerkenswert, als zum ersten Mal die **„Choledochusfege“** in Anwendung kam, **die ich von nun an in keinem Falle von transduodenaler Choledochotomie versäumen werde.** Der Fall hat mir wieder **die Nützlichkeit der Mobilisierung des Duodenum** gezeigt, doch soll man statt der retroduodenalen Incision die transduodenale wählen. **Ich möchte gerade diese Operationsgeschichte für ein eingehendes Studium empfehlen.**

Nr. 149. L. K., 34 j. Gärtnersfrau aus Lemmie bei Hannover.

Aufgen.: 29. 6. 1904.

Operiert: 1. 7. 1904. Ectomie. Transduodenale Choledochotomie. Choledochusfege. Hepaticusdrainage. Choledochusdrainage. Hepatopexie.

Entlassen: 13. 8. 1904. Geheilt.

Anamnese: Herr Dr. Meyer-Wennigsen (Deister) schreibt uns über die Patientin:

„Pat. bekam im April 1901 nach der Entbindung den ersten Gallensteinkolikanfall. Den zweiten Anfall hatte sie im Mai und Juni 1902, seitdem bis Ende 1902 alle 4 Wochen einen Anfall; die Diagnose Gallensteine ist in diesem Falle von dem Frauenarzt Dr. v. Campe gestellt, welcher schon damals sofort operieren wollte. Februar 1903 ohne typische Anfälle. Der letzte typische, von mir täglich beobachtete Anfall dauerte vom 15.—20. Juni des Jahres; dabei war die Leber geschwollen und druckempfindlich, die Gallenblase unter dem Rippenbogen enteneigross fühlbar und druckempfindlich. Puls fieberhaft, häufiges grasgrünes Erbrechen, enorme Schmerzen, welche nur auf Morphiuminjektionen wichen. Seit dem 21. Juni ist die Frau ikterisch, Schmerzen sind fort, Leber abgeschwollen, Gallenblase noch kirschengross, empfindlich. Puls 60, Ernährungs- und Kräftezustand gut. Steine sind bei diesem Anfall trotz genauesten Suchens nicht gefunden, auch früher nicht. Auch in den Zwischenzeiten hat die Frau dumpfen Druck in der Leber- und Magengegend; sie ist jetzt „mürbe“ und drängt zur Operation, von der sie auch Wiederherstellung der Arbeitsfähigkeit erhofft. Ich habe zur Operation dringend geraten.“

Dazu ist noch zu bemerken: Pat. stammt aus gesunder Familie und ist Mutter von 3 gesunden Kindern. Als junges Mädchen litt sie stark an Bleichsucht. Vom 18.—20. Jahre hatte sie jährlich 1 bis 2 mal Magenkrampf. Schon der erste Gallensteinanfall im April 1901 war typisch, mit kolikartigen nach beiden Seiten und dem Rücken ausstrahlenden Schmerzen in der Gallenblasengegend. Ikterus trat bis auf den letzten Anfall nie auf, desgleichen war der Stuhl nie verfärbt, dagegen soll sich der Urin bei den Anfällen rasch vorübergehend hellbraun gefärbt haben, doch lange nicht so stark als beim jetzigen letzten Anfall. Der jetzt bestehende Ikterus ist ziemlich intensiv,

Stuhlgang weiss, Urin dunkelbierbraun. Pat. hat immer an Verstopfung gelitten; der Appetit war ausser bei den Anfällen immer gut. Beim letzten Anfall Fieber und Schüttelfrost, was sonst nie der Fall war. Hautjucken vor einigen Tagen sehr stark, jetzt geringer. Gewichtsabnahme um einige Pfund.

Befund: Stark ikterische Frau. Leber vergrössert. In der Gallenblasengegend schmerzhafter Tumor palpabel. Urin frei von Eiweiss und Zucker, enthält viel Gallenfarbstoff.

Diagnose: Empyem der Gallenblase. Steine im Choledochus. **Pat. erhält 4 mal Chlorcalcium 3,6 gr. als Clysma.**

Operation: 1. 7. 04. Wellenschnitt. Leber gross, der rechte Leberlappen an das Perit. parietale durch feine Verklebungen fixiert. Lösung. Leber sieht auf Cholangitis sehr verdächtig aus (gelbbraun.) Die Gallenblase, prall gespannt, ist mit Netz flächenhaft verwachsen. Das Netz am Perit. parietale adhärent. Bei der Lösung lebhafte Blutung (5 Unterbindungen); es tritt etwas graugrüner Gallenblaseninhalt samt einigen kleinen Steinen in die untergelegten Tupfer. (Es bestand also bereits eine Perforation der eiterhaltigen Gallenblase in das Netz.) Sorgsame Absperrungstamponade. Aspiration von ca. 80 ccm. graugrünen Eiters aus der Gallenblase. Nach Entfernung der Hohlnadel Abklemmung des Gallenblasenfundus. Dann Ectomie. Dabei starke Blutung aus Aesten der art. cystica. Ductus cysticus sehr kurz, ulceriert, wird gespalten. Auch aus dem Choledochus, der 3 Steine enthält, tritt graugrüner Eiter hervor. **In der Papille festsitzend ein haselnussgrosser Stein, der sich nicht hochdrücken lässt. Deshalb Duodenotomie. Spaltung der Papille. Entfernung des Steines. Choledochusfege mit feinem Gazestreifen. Nach 2maligem Durchziehen ist der Gang rein.** Drainage des Ductus hepaticus, aus dem ebenfalls Eiter, keine Galle abfliesst. **Die Drainage des Hepaticus ist leicht, nachdem die Wand zwischen Cysticus und Hepaticus eingekerbt ist (Hepaticotomia interna). Rohr in den Choledochus bis an die Papilla duodeni heran (nicht bis in das Duodenum hinein).** Verkleinerung der Choledochusincision durch mehrere Nähte. Duodenalnaht in 2 Schichten. **Netz auf die Naht.** 3 Tampons, (foram. Winslowii, Leberbett, Choledochusnähte). Hepatopexie mit 2 Suturen. Bauchwandnaht. Dauer der Operation 1¼ Stunden. Gute Chloroform-Sauerstoffnarkose (50 gr.).

Die excidierte Gallenblase ist sehr entzündet und wandverdickt, enthält viele kleine Steine und Eiter.

Im proximalen Abschnitt ist die Schleimhaut von unregelmässigen, bis über stecknadelkopfgrossen, dunkelrot gefärbten, wie Granulationen aussehenden Knötchen besetzt. Im distalen Teil normales feinkörniges und feinfaltiges Aussehen der Schleimhaut. An einer Stelle narbenartige Anordnung der Faltenzüge.

Mikroskopischer Befund: Die Muskulatur erscheint im allgemeinen verdickt. Die subserösen Schichten durch fibrilläres Bindegewebe mächtig verdickt. Die Schleimhaut fehlt bis auf geringe drüsenartige

Reste. Zwischen den Muskelschichten ein breites Granulations-Gewebe. An einer Stelle findet sich ein kleines Knötchen mit einer Riesenzelle, welches an einen Tuberkel erinnern könnte.

Verlauf: Völlig fieberfrei. **Aus dem Hepaticus- wie aus dem Choledochusrohr fliesst die ersten 24 Stunden gar nichts ab. Das Choledochusrohr wird deshalb abgeklemmt.**

2. 7. 04. Aus dem Hepaticusrohr fliesst graugrüner Eiter (ca. 100 ccm). Befinden tadellos.

3. 7. 04. Es fliesst trübe Galle in die Flasche.

4. 7. 04. Der Gallenfluss wird reichlicher, die Galle heller. Ikterus nimmt ab. Befinden tadellos. Weiterhin guter Verlauf.

13. 8. 04. Geheilt entlassen. Ikterus vollkommen geschwunden. Allgemeinbefinden sehr gut.

Epicrise: Graugrüner Eiter fand sich sowohl in der Gallenblase, wie im ductus choledochus und hepaticus. Der Stein in der Papille sass unverschieblich fest. Die „Choledochusfege“ bewährte sich auch in diesem Falle wieder.

Die Drainage des Choledochus hat weniger den Zweck, gestautes Sekret abzuleiten, als den Gang, der während der Hepaticusdrainage ausser Dienst gesetzt wird, offen zu halten. Da zudem späterhin Ausspülungen nicht nur für den Hepaticus, sondern auch für den Choledochus von Nutzen sind, ist die Drainage auch des Choledochus neben der des Hepaticus zu empfehlen. Doch habe ich nichts dagegen, wenn man sie fortlässt.

4. Die retroduodenale Choledochotomie.

Eine Incision im retroduodenalen Teil des Choledochus habe ich bisher nicht ausgeführt, weil ich den transduodenalen Weg für besser halte. Die folgende Krankengeschichte kann aber den Weg zeigen, auf dem man zum retroduodenalen Teil des Choledochus gelangt, wenn man hier incidieren will.

Nr. 150. Th. W., 49jähr. Brauereibesitzersfrau aus Wiehe.

Aufgen.: 9. 5. 1904.

Operiert: 13. 5. 1904. Ectomie. Hepaticusdrainage. Duodenalfistel - Verschluss. Retroduodenale Freilegung des Choledochus durch Mobilisierung des Duodenum. Hepatopexie.

Entlassen: 26. 6. 1904. Geheilt.

Anamnese: Patientin hat drei gesunde Kinder, 4 Kinder, darunter Zwillinge, sind gestorben. Die Mutter der Pat. hat viel an Magenschmerzen gelitten, eine Schwester ist an Lungenschwindsucht gestorben. Ausser einem Unterleibsleiden (1896 ausgekratzt) will die

Pat. immer gesund gewesen sein. Vor 4 Jahren hatte sie zum ersten Male 3 Tage lang Magenkrämpfe, die nach beiden Bauchseiten, zum Rücken und zu den Schulterblättern ausstrahlten. Dabei hatte sie häufiges galliges Erbrechen und konnte gar keine Nahrung bei sich behalten. Der Leib war angeschwollen und sehr schmerzhaft, im Bette war nur Rückenlage möglich. Der Arzt konstatierte ein Magenleiden und bedeckte den ganzen Leib mit Zugpflaster. Dasselbe brachte die Patientin sehr herunter, da die durch dasselbe gesetzten Wunden sehr lange zum Heilen brauchten. Doch soll es die gewünschte Wirkung entfaltet haben, da Pat. danach 3 Jahre lang von jedem Anfall verschont blieb. August 1903 nach einem Spaziergang fühlte Pat. sich sehr matt und musste sich zu Bette legen. Am andern Morgen Kolikanfall, diesmal mit Schüttelfrost einhergehend. Derselbe hielt die ganze folgende Nacht noch an und liess am Morgen erst nach. Patientin wurde ikterisch, Urin rot und Stuhlgang weiss. Am Abend begann dann der Anfall aufs neue, bis zum andern Morgen dauernd, am folgenden Abend desgleichen. Danach 14 Tage Ruhe; die Gelbsucht fing an zu schwinden, ebenso die Verfärbung von Urin und Stuhl. Dann wieder 3 Tage dauernder Kolikanfall mit Gelbsucht. Anfang September 1903 auf Anraten des Herrn Dr. Kreisphysikus Kalkhoff-Kölleda zur Kur nach Karlsbad. Nach 3 Tagen daselbst 4tägiger Kolikanfall mit Schüttelfrost und Gelbsucht. 14 Tage später ein gleicher etwas leichterer Anfall daselbst. Sie kam wieder krank nach Hause und Anfang Oktober wurden die Koliken schlimmer denn je, Pat. wurde ganz braungelb. Seitdem alle 14 Tage Koliken mit Ikterus und Schüttelfrost bis zum Februar 1904. Seitdem keine Kolik und kein Schüttelfrost wieder aufgetreten; dagegen blieb von nun an die graugelbe Farbe der Haut bestehen und hellte sich nicht mehr auf. Seit Februar ist sehr starkes Hautjucken aufgetreten, sodass Pat. durch die fehlende Nachtruhe und den infolgedessen mangelnden Appetit seitdem sehr heruntergekommen sein will und ganz unfähig zu jeder Arbeit wurde. Vor 8 Tagen gebrauchte sie eine Oelkur. Herr Dr. Leffler-Kösen schickt die Patientin hieher.

Befund: Sehr ikterische, elende Frau. Urin enthält viel Gallenfarbstoff, kein Eiweiss. Leber gross, kein Gallenblasentumor tastbar, Druckschmerz in der Mittellinie unterhalb des proc. xiph.

Diagnose: Stein im Choledochus.

Operation: **erst am 13. 5. 04 wegen sehr profuser Menses.** Operation in Gegenwart des Herrn Oberstabsarzt Krämer-Halberstadt. Sehr gute Chloroform-Sauerstoffnarkose (45 gr). Wellenschnitt. Leber, besonders der rechte Lappen, erheblich vergrössert, lässt sich wenig nach aussen lagern. Die Gallenblase ist klein und verdickt, mit Duodenum flächenhaft verwachsen. **Leichte Lösung mit Messer und Schere bis auf eine feste, auf Fistel verdächtige Stelle. In der Tat liegt eine geheilte Gallenblasen-Duodenalfistel vor, doch ist es nicht möglich, das Duodenum unversehrt abzulösen. Erbsengrosses Loch im Darm wird übernäht (2 Suturen.) Im Choledochus retroduodenal**

ein haselnussgrosser Stein, der mit einem Schwapp hochkommt. Incision im supradnodenalen Teil. Der linke Zeigefinger und Daumen des Operateurs fixiert den Stein, es wird eingschnitten, der Stein entfernt, und nun komprimiert der Operateur den Choledochus hepaticuswärts und lässt die Galle schubweise austreten. Sie wird sofort fortgetupft. Dann wird ein Gazestreifen in den Hepaticus eingeführt. Die Wundränder der Choledochusincision werden mit König'schen Klemmen gefasst. **Bei der Sondierung des retroduodenalen Teils des Choledochus hat man einmal das Gefühl, dass noch ein Stein in der Tiefe steckt. Deshalb Freilegung des retroduodenalen Teils des Choledochus nach Spaltung des hinteren Peritonealblattes durch langen paraduodenalen Schnitt** (siehe die Abbildung des Herrn Prof. Payr im I. Teil). **Geringe Blutung. Fast mit Sicherheit lässt sich feststellen, dass dieser Teil frei ist. Die Sonde passiert die Papille.** Hepaticusdrainage. Duodenum wird wieder zurückgelagert. Die Gallenblase wird exstirpiert, stark entwickelte Art. cystica. Cysticus sehr klein. **Ein Tampon auf das Leberbett, ein zweiter wird so gelagert, dass er teils vor das Foramen Winslowii, teils zwischen Choldochusincision und Duodenum oberhalb auf das Lig. hepato-duodenale zu liegen kommt. Auf die Duodenalnaht wird ein Zipfel Netz gelagert.** Hepatopexie mit 2 Fäden. Dauer der Operation 65 Minuten.

Die exstirpierte Gallenblase enthält nur trübe, riechende Galle, keinen Stein, die alte Perforationsstelle ist noch gut zu sehen.

Das pathol. Institut in Marburg schreibt uns Folgendes:

Starke Verkleinerung der Gallenblase. Verdickung der Serosaschichten. Strahlige Narbe in der Schleimhaut, die feinwarzig verdickt ist.

Die mikroskopische Untersuchung ergibt eine sehr starke Hypertrophie der Muskulatur, zwischen deren Spalten die Schleimhaut förmlich ausgestülpt wird, sodass epithelbekleidete Fortsätze derselben an zahlreichen Stellen die ganze Muskelschicht durchbohren. Die im ganzen atrophische Schleimhaut besitzt dennoch ein feines Faltensystem, in dessen Buchten kleine wie Schleimdrüschen aussehende Gebilde einmünden.

Verlauf: Galle läuft immer sehr reichlich. Temperatur stets normal. Kein Erbrechen. **Nur der Puls ist fünf Tage ziemlich schnell, um dann vom 18. 5. an von 120 Schlägen auf 100 und 90 zu sinken.** Wunde in Ordnung.

Am 20. 5. ist der Verband mit Blut durchtränkt. Oberflächliche Lagen werden entfernt und erneuert. Kein Fieber.

Am 22. 5. starke Blutung in den Verband. Die Tampons werden entfernt. In der Tiefe der Wunde, die völlig reizlos ist, liegen grosse Mengen Blutgerinnsel. Rohr wird entfernt. Es läuft reichlich Galle. Die Choledochus-Incision klafft deutlich. Neue Tamponade. Zweimal Chlorcalcium als Clysma 4 gr. Die Blutung steht. Pat. fühlt sich nach dem Verbandwechsel wohler.

26. 5. 04. Sehr gutes Allgemeinbefinden. Blutung hat völlig aufgehört, Hepaticus und Choledochus lassen sich bequem spülen. Galle ist ganz klar. Temp. normal.

Weiter sehr gutes Befinden. Täglicher Verbandwechsel. Galle läuft reichlich und klar. Guter Schlaf und guter Appetit.

5. 6. 04. Verband seit 3 Tagen trocken. Wunde schon sehr eng. Pat. geht bereits spazieren. Ikterus ganz verschwunden.

26. 6. 04. Geheilt entlassen.

Epicrise: Pat. hatte vor 4 Jahren eine schwere Cholecystitis durchgemacht; damals war wahrscheinlich die Gallenblase in das Duodenum perforiert. Ein Stein war aber zurückgeblieben und gab zur Ausbildung des chron. Choledochus-Verschlusses Veranlassung. Bei der Operation konnte man die geheilte Gallenblasen-Duodenalfistel feststellen. Der Inhalt des Hepaticus war trübe und stank. Die Freilegung des retroduodenalen Teiles des Choledochus machte gar keine Schwierigkeiten, die Blutung war unerheblich. Ich habe mich in diesem Falle (Gallensteinoperation Nr. 918) wiederum überzeugt, dass die Mobilisierung des Duodenums nach Kocher gut gelingt, dass aber einer retroduodenalen Incision aus verschiedenen, im I. Teil dieses Buches ausführlich besprochenen Gründen zu widerraten ist.

IV. Die Resektion des ductus choledochus.

Nr. 151. K. M., 33 j. Arbeitersfrau aus Wegeleben.

Aufgen.: 29. 1. 1899.

Operiert: 31. 1. 1899. Resektion des Choledochus. Ectomie. Hepaticusdrainage

Entlassen: 12. 3. 1899. Geheilt.

Anamnese: Mutter der Pat. starb an Leberkrebs, Vater ist gesund. 2 Geschwister sind gesund. Frau M. war früher gesund, heiratete 22 J. alt. Mutter 3 gesunder Kinder. Vor 2—3 Jahren Kolikschmerzen, keine Magenkrämpfe. 14 Tage vor Weihnachten (1898) Schmerzen krampfartiger Natur in der Magengrube und im Rücken, danach Gelbsucht. Nächster Anfall Weihnachten. Die noch bestehende Gelbsucht nahm noch zu. 14 Tage später 3. Anfall. 22. Januar 1899 4. Anfall. Die Gelbsucht, welche sich verringert hatte, nahm wieder zu und besteht z. Z. in hohem Masse. Der Stuhlgang ist hell, lehmfarben. Der Urin ist bierbraun. Der Appetit ist gering. Erbrechen trat nicht ein. Pat. ist um ca. 5 Pfd. abgemagert. Herr Dr. Rennebaum schickt die Kranke.

Befund: Kleine, schwächliche, stark ikterische Frau. Organbefund ohne Besonderheiten bis auf die Leber, die zumal im rechten Lappen stark vergrössert .ist. Gallenblase nicht palpapel. Urin frei von Eiweiss und Zucker, stark gallenfarbstoffhaltig.

Diagnose: Entzündlicher Pankreastumor infolge entzündlicher Vorgänge in Gallenblase und Choledochus, die auf Steine zurückzuführen sind, möglicherweise noch Steine im Choledochus; ikterische Stauungsleber (Ulcus duodeni?).

Operation: 31. 1. 99. Gallenblase gross, weithin mit Netz und Colon verwachsen. In der Gallenblase Eiter und 2 Steine. Im Cysticus ein grosser Stein, der eine vollständige Verlegung des Choledochus bewirkte. Er hat wahrscheinlich ein Ulcus gemacht, so dass an der Eintrittstelle des Cysticus der Choledochus erheblich strikturiert war. Duodenalwärts heller eitriger Schleim. Choledochus zur Cyste verbreitert. Incision. Extraktion eines Steines. **Die Striktur im Choledochus wird gespalten und dann völlig excidiert (Resektion des Choledochus). Die Hinterwand des vollständig getrennten Choledochus wird soweit genäht, dass nur an der vorderen Wand ein Loch zur Hepaticusdrainage bleibt.** Tamponade nach Excision der ulcerierten Gallenblase. Auffällig war, dass aus dem Hepaticus keine Galle nachfloss. Die Leber ist so insufficient, die Leberzellen so in ihren Funktionen gestört, dass sie keine Galle hervorbringen. Im Pankreas einige feste Stellen. Wir überlegen uns, ob nicht besser die Choledocho-Duodenostomie anzuwenden ist, sehen davon ab, weil wir hoffen, dass der Prozess im Pankreaskopf nur entzündlicher Natur ist. Der Schlitz im Omentum minus, den wir anlegten, um den Pankreaskopf freizulegen, wird durch Naht wieder geschlossen. Das Rohr im Hepaticus liegt 5 cm. tief und wird mit einer Sutur fixiert. Tamponade ringsum. Dauer der Operation 1½ Stunden. Gute Narkose mit Chloroform.

Verlauf: Nie Fieber, Ikterus schwindet sehr langsam, was auf die lange Dauer der Krankheit, durch welche die Leberzellen schwer affiziert sind, zurückzuführen ist. Auch aus der Fistel fliesst nur wenig Galle ab, obwohl die Drainage gut funktioniert. 1. Verbandwechsel am 12. Tage, Entfernung der Fäden. Prima intentio. Allgemeinbefinden gut, Appetit gering. Die Wunde ist seit dem 10. 3. geschlossen. Appetit jetzt gut, Stuhlgang braun, Allgemeinbefinden besser. —

12. 3. 99. Geheilt entlassen.

Epicrise: Strikturen im Choledochus sind ausserordentlich seltene Befunde; so gern der ductus cysticus obliteriert, so schwer hält das beim ductus choledochus, weil fortwährend Galle durch diesen Gang strömt und dieser dadurch immer offen gehalten wird.

Häufiger als die narbigen Strikturen sind die durch eine Neubildung bedingten; einen solchen Fall teile ich jetzt mit.

Die Resektion des ductus choledochus und hepaticus wegen Carcinom will ich an der Hand eines Falles beschreiben, den ich am 21. November 1902 operiert habe. Die ausführliche Veröffentlichung findet sich in der Münch. med. Wochenschrift 1903, Nr. 3.

Ehe ich die Technik der Operation näher beschreibe, lasse ich zunächst die Krankengeschichte folgen:

Nr. 152. E. L., 53j. Rektor aus Osnabrück.
Aufgen.: 20. 11. 1902.
Operiert: 21. 11. 1902. Resektion des Choledochus. Hepatico-Duodenostomie. Ectomie. Hepatopexie.
Entlassen: 24. 12. 1902. Geheilt.

Anamnese: Familiengeschichte und Vorleben ohne Belang. Der Stuhl war stets träge.

Vor etwa 1 Jahr nach kaltem Trinken 8 Tage lang Schmerzen im Leibe, nicht kolikartig, gleichmässig, wenig stark.

Anfang September 8 Tage lang Durchfälle, Uebelkeit, allgemeines Unbehagen, keine Schmerzen. Danach Ikterus, der seitdem immer mehr zugenommen hat, ohne einmal nachzulassen. Der Stuhl meist weiss oder grau, manchmal aber fast normal gefärbt, der Urin bierbraun. Patient leidet besonders unter dem Hautjucken, das ihn nicht schlafen lässt, sonst fühlt er sich wenig krank. Fieber oder Frösteln hat er nie gehabt, doch hat er in 8 Wochen ca. 30 Pfund abgenommen. Auf Rat der Herren Sanitätsrat Dr. Pelz und Dr. Wilm in Osnabrück kommt er hierher. Beide Kollegen haben die Diagnose auf Karzinomverschluss des Choledochus gestellt.

Befund: Sehr stark ikterischer, magerer Mann. Herz und Lungen gesund. Im Urin viel Gallenfarbstoff, kein Eiweiss, kein Zucker. Leib weich, flach. Gallenblase als grosser, sehr praller, gar nicht druckempfindlicher Tumor fühlbar. Leber erheblich vergrössert, Oberfläche glatt, Herz, Lungen gesund. Milz nicht vergrössert.

Diagnose: Chronischer Choledochusverschluss durch Tumor (vielleicht Pankreatitis chron. interst.).

Patient bekommt 2mal 3,6 gr. Chlorcalcium.

Operation: 21. 11. 02 in Beisein des Herrn Dr. Erik Lind-Stockholm. Wellenschnitt. Leber massig, vergrössert, starr, nicht bucklig. Gallenblase (7 in Fig. 21) sehr gross, sehr prall gespannt, ohne Adhäsionen. Aspiration wasserklaren Inhalts. Im Cysticus (6) ein haselnussgrosser Stein, der sofort in den Fundus der Gallenblase gedrückt wird. Entfernung desselben nach Incision. In die Gallenblase wird sterile Gaze eingeführt und die Inzisionsstelle abgeklemmt. **An der Bifurkationsstelle des Cysticus und Hepaticus fühlt man einen runden, sehr harten Tumor, der zuerst als Drüse imponiert.** Nachdem aber diese Stelle dem Auge zugänglich gemacht ist, stellt

sich heraus, dass der Tumor dem Choledochus und Hepaticus angehört. Leberwärts ist der Hepaticus (3) sehr ausgedehnt, von der Grösse einer Walnuss, und bei der Incision spritzt die klare Galle im Bogen heraus. Der Tumor ist scharf begrenzt nach oben und nach dem Duodenum zu: von seiner Unterlage, der Vena portarum, lässt er sich abheben. Die starre Leber ist etwas im Wege, doch gelingt die Freilegung des Tumors gut. Da alles für Carcinom spricht, wird die Resektion beschlossen. Zuerst wird das duodenale Ende des Choledochus (3) dicht am Duodenum freigemacht und mit einer Kocherschen Klemme abgeklemmt. Dicht vor dieser wird der Choledochus quer durchschnitten, bis die Vena portarum (5) zu Gesicht kommt. Das Gefäss schimmert blau hindurch, ist als fingerdicker Strang prall mit Blut gefüllt fühlbar. Präparation des Choledochus von seiner Unterlage (Vena portarum) bis zum Hepaticus. Nur eine Unterbindung ist nötig. Excision der Gallenblase in Zusammenhang mit dem Cysticus und dem resezierten Choledochus resp. Hepaticus. Unterbindung der Art. cystica. Eine zirkuläre Naht zwischen Hepaticus und Choledochus ist unmöglich, weil 1. der Abstand beider Lumina sehr gross ist (vielleicht 6 cm). Hepaticus und Choledochus, von denen etwa $3^1/_2$ cm. reseziert sind, haben sich beträchtlich retrahiert. 2. Weil das Lumen des Hepaticus weit (kleinfingerdick), das des Choledochus sehr eng ist (bleistiftstark). Es wird deshalb das duodenale Ende des Choledochus durch eine Ligatur (3) geschlossen und versenkt (siehe Fig. 22.); es verschwindet völlig retroduodenal. Der Hepaticus (1) wird in das Duodenum (2) implantiert; die Spannung ist nicht unbedeutend, doch gelingt die Naht (erst hintere Naht, dann vordere mit feiner Seide; einfache Naht, keine Schleimhautnaht). Auf die Naht wird ein breiter,

Fig. 21.

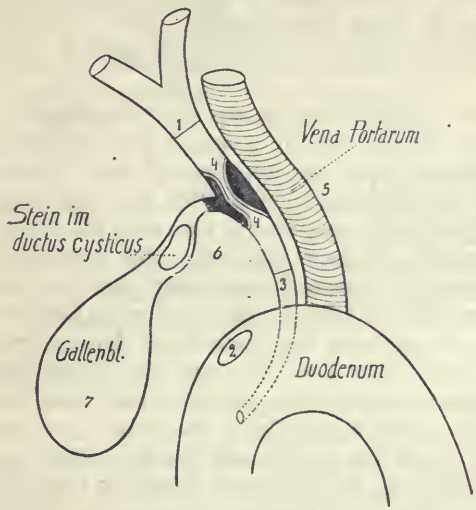

Fig. 22.

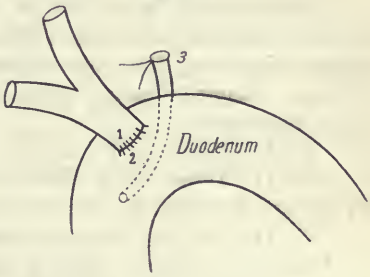

beweglicher Netzzipfel aufgenäht. Die Naht wird nicht tamponiert, sondern nur das wunde Leberbett. Annähung der Leber an das Peritoneum parietale mit 3 Seidensuturen (darunter Draht). Verschliessung der Bauchwunde mit doppelt armierten Seidensuturen nach Spencer-Wells bis auf einen kleinen Spalt in der Mitte des Schnitts, wo die tamponierende sterile Gaze herausgeleitet wird. Verband. Dauer der ganzen Operation 1½ Stunden. Puls 50—60, kräftig. Gute Chloroformnarkose.

Das herausgeschnittene Präparat bestand aus der Gallenblase (7) mit dem Cysticus (6) und einem 1½ cm. langen Stück des Choledochus und einem 2 cm. langen Stück des Hepaticus (1—3). Gerade an der Konfluenz von Cysticus und Choledochus fühlt man eine zirka haselnussgrosse Härte. Führt man eine Sonde von dem ca 1½ cm. weiten Lumen des Hepaticus ein, so kann man nur unter Schwierigkeit den Choledochus passieren, dessen Lumen sehr eng ist und kaum 2 mm. beträgt. Aufgeschnitten zeigt der Kanal, dass die Schleimhaut noch intakt ist, die Neubildung aber ringförmig den Gang so verengt, dass eine vollständige Retention der Galle erfolgen musste. Oberhalb der Striktur bedeutende Erweiterung, unterhalb derselben hochgradige Enge. Auch der Cysticus war durch die Neubildung derartig verschlossen, dass er nur für eine feinste Sonde durchgängig war. Das pathologische Institut zu Göttingen hatte die Güte, die mikroskopische Untersuchung des Präparates zu besorgen und teilte uns folgendes Ergebnis mit: „Die mikroskopische Untersuchung ergibt die Anwesenheit krebsiger Wucherungen in der Wand des Ductus choledochus, welche dieselbe diffus durchsetzen und aus schmalen spaltförmigen Strängen mit z. T. hohem, kubischem Epithel, z. T. abgeplatteten Zellen bestehen, die anscheinend den Lymphspalten folgende Stränge darstellen.“

Verlauf: Kein Erbrechen. Puls 70. Temp. 38,1. Kochsalzinfusion.

22. 11. Temp. 38,1. Puls 92. Befinden gut. Im Verband viel Galle. Kein Erbrechen und Aufstossen. Urin spontan. Verbandwechsel. Kochsalzinfusion. Nachmitt. Temp. 38,4. Puls 120. Im Leib noch kein Kollern. Magenspülung ergibt viel Inhalt, etwas Galle, wenig Blut. Kochsalzinfusion.

23. 11. Temp. 37,6. Puls 100. Etwas Blähungen.

24. 11. Temp. 37,8. Puls 90. Befinden gut. Im Verband Galle. Es erfolgt spontane Stuhlentleerung. Stuhl braun.

27. 11. Pat. ist immer fieberfrei. Puls zwischen 80 und 90. Pat. trinkt reichlich Milch. Täglich einmal wenig Erbrechen. Magen bei Spülung immer leer von Speisen, der Inhalt gallig gefärbt (geringer Rückfluss durch Zerrung des hochfixierten Duodenums).

28. 11. Gestern Abend Pulsbeschleunigung. Sehr grosse Mengen (ca. 1½ l) Galle im Magen. Ebenso heute Morgen. Puls 120, klein. Kochsalzinfusion 2 mal. Pat. wird auf die rechte Seite gelegt. Darnach kein Erbrechen, kein Aufstossen mehr. Abends Magen leer trotz reichlicher Flüssigkeitszufuhr im Laufe des Tages. Abends Temp. 38,0.

29. 11. Nacht ruhig. Puls 96. Kein Erbrechen. Kein Aufstossen. Fühlt sich heute sehr wohl. Fortgesetzt rechte Seitenlage. Temp. 37,6—38,0.

2. 12. Fieberfrei. Nimmt seit gestern etwas feste Nahrung zu sich. Befinden gut.

4. 12. Verbandwechsel. Entfernung der Tampons unter reichlichem Spülen mit Kochsalzlösung. Wundtrichter sieht sehr gut aus. Naht hat gehalten. Neue Tamponade.

5. 12. Ausgezeichnetes Befinden. Verband trocken. Sehr guter Appetit.

9. 12. Verbandwechsel. Wenig Sekret im Verband, etwas übelriechend. Nach Lockerung der Tampons erscheint an der tupfenden Gaze etwas Galle. Neue Tamponade. Am Nachmittag die untersten Verbandstücke mit heller Galle durchtränkt.

10. 12. Die Durchtränkung hat nicht zugenommen.

11. 12. Heute ganz trocken.

12. 12. Noch trocken. Sehr gutes Allgemeinbefinden. Verbandwechsel.

13. 12. Wundtrichter sehr eng, so dass nur noch ein ganz feiner Streifen steriler Gaze eingelegt werden kann. Seit dem 10. 12. hat sich kein Tropfen Galle mehr im Verband gezeigt. Die am 9. 12. ausgetretene Galle dürfte noch aus einem offenen Gallengang im Leberbett herstammen. Sekretion wird immer geringer, Fäzes gut gefärbt. Appetit sehr gut. Das Jucken hat völlig nachgelassen. Pat. steht etwas auf. Die Heilung der Wunde und die Besserung des Allgemeinbefindens machen solche Fortschritte, dass Pat. am 24. 12. in seine Heimat entlassen werden kann.

Ich habe bei Gelegenheit der Bearbeitung des Abschnittes der chirurgischen Krankheiten der Gallenwege und der Milz in dem Handbuch der praktischen Chirurgie von v. Bergmann, v. Bruns, v. Mikulicz mich bereits eingehend mit den Carcinomen der Gallenwege beschäftigt und kenne die Literatur über diesen Gegenstand wohl ziemlich genau.

Überall stösst man nur auf recht spärliche Notizen über diese Krankheit, und so häufig bisher primäre Carcinome der Gallenblase beobachtet wurden, so selten findet man Angaben über die Carcinome des Choledochus.

Schüppel macht auf p. 71 einige Bemerkungen über den primären Gallengangskrebs; er erwähnt die Fälle von Villard und Schreiber und fügt einen Fall eigener Beobachtung hinzu, welcher für das anatomische Verhalten des primären Gallengangkrebses als Paradigma dienen kann. Der Krebs sass bei dem 60jähr. stark ikterischen Mann an der Bifurkationsstelle, welche auf eine 2 cm. lange Strecke von einer festen skirrhösen Neubildung eingenommen war. Das Lumen des Ganges war ein sehr enger Spalt, für die Sonde nur mühsam

durchgängig. Einen ähnlichen Fall habe ich vor 2 Jahren operativ behandelt. Es gelang mir, die karzinomatöse Striktur zu dehnen und so die gestaute Galle abzuleiten; der Pat. erlag aber wenige Wochen nach der Operation seiner Grundkrankheit.

Nicht viel mehr wie bei Schüppel finden wir bei Langenbuch und Naunyn über den Krebs der Gallenwege. Naunyn sagt: „Am häufigsten sind die Karzinome am Duodenalende des Ductus choledochus, dann an der Einmündungsstelle des Cysticus in den Choledochus und an der Bifurkation des Hepaticus. Sie stellen sich meist als Infiltration der Wandung des Gallenganges dar, den sie verengern oder verschliessen. Die Schleimhaut ist häufig über der Infiltration noch vollkommen oder fast vollkommen unversehrt. Es sind diese Veränderungen an den Gallengängen, wie Schüppel bemerkt, leicht zu übersehen oder zu verkennen.“ (pag. 155.) „Zur Entwicklung von Metastasen kommt es selten, weil die Neubildungen langsam zu wachsen scheinen und die absolute Gallenstauung schon früher tödlich zu werden pflegt.“ Bei Quincke und Hoppe-Seyler findet man auf pag. 118 und pag. 458 ebenfalls nur wenige Notizen über die primär in den Gallenwegen vorkommenden Krebse. „Häufig sind sie mehr ringförmig (Willigk, Deetjen), oft sehen sie mehr polypös aus, und erst die genauere mikroskopische Untersuchung erweist ihren malignen Charakter. Der Natur der Sache nach brauchen sie nicht gross zu sein, um erhebliche Störungen und in kurzer Zeit den Tod eintreten zu lassen, denn sie führen, wenn sie am Choledochus oder Stamm des Hepaticus sitzen, rasch zu Gallenretention und zu Cholämie und auch die am Cysticus sitzenden ziehen bald den Hepaticus und Choledochus in die Krebsbildung hinein, so dass rasch ein totaler Verschluss der Gallenwege und so die Folgen der Gallenstauung in der Leber entstehen.“ Am ausführlichsten äussert sich Kraus über die Karzinome der Gallenwege: „Wie überhaupt in den Gallenorganen gehören aber auch hier die weitaus häufigsten und wichtigsten Geschwülste zu den Carcinomen. Den Ausgangspunkt derselben anlangend, konnte wenigstens für eine Anzahl von Fällen der mikroskopische Nachweis erbracht werden, dass ihre Bildung von den Gallengangsdrüsen herrührt. Die grossen Gallengänge sind hauptsächlich in ihren zentralen Abschnitten mit Drüsen ausgestattet. Am reichlichsten sind solche im Hepaticus vorhanden, weniger im oberen Teile des D. choledochus; im unteren Teil des letzteren nehmen sie ab. Der azinös gebaute Drüsenkörper liegt ähnlich einer Pinienkrone in der bindegewebigen Wand (Riess). Man spricht demselben eine schleimartige Absonderung zu, von welcher noch strittig ist, ob sie echtes Muzin enthält. Nach Vergrösserung der Drüsenbläschen, vielleicht durch Zusammenfliessen, wuchern die Zylinderepithelien stark und durchziehen in Form von Schläuchen das Lumen. Damit im Zusammenhange erfolgt eine Hineinwucherung des Stroma, und die Drüsenbläschen werden in mikroskopisch kleine Krebsknötchen verwandelt (M. Howald). Gewöhnlich ist das Stroma reichlich vorhanden, so dass der Krebs die Beschaffenheit des Skirrhus annimmt (Dieckmann).

Die Neubildung stellt sich zunächst als Infiltrat der Wand des Gallenganges dar, welchen sie verengert und weiterhin verschliesst. Die Schleimhaut über dem Infiltrat kann lange vollkommen oder teilweise unversehrt bleiben. Die Neubildung gestaltet sich entweder ringförmig oder mehr polypös, bisweilen zottenförmig. Fast immer handelt es sich bis zum Ende um Tumoren von geringer Grösse. Der Durchmesser beträgt oft nicht mehr als 1 cm. und auch die Längsausdehnung ist eine verhältnismässig geringe, nur in der Ausdehnung von einigen, bis etwa 5 cm. pflegt die Wand ergriffen zu sein. Doch sind immerhin Tumoren über Walnuss-, ja bis Faustgrösse gesehen worden. Neben der verborgenen Lage ist es diese Kleinheit, was die Palpation der Choledochusgeschwülste fast ausnahmlos unmöglich macht. Entsprechend den bekannten Lokalisationsgesetzen für Krebse überhaupt finden sich auch in den Gallengängen die Karzinome hauptsächlich an den schmalsten Stellen des Stromgebietes (Choledochusmündung, Konfluenz von Cysticus und Hepaticus, Teilungsstelle des Hepaticus).“ In den von Kraus beobachteten Fällen mit Obduktion handelte es sich 7 mal um eine Geschwulst in der Umgebung des Diverticulum Vateri, 3 mal waren es Carcinome in der Gegend der Teilungsstelle des Hepaticus und Cysticus, bloss 1 mal des Hepaticus. Weiterhin ist Kraus nicht der allgemeinen Ansicht, dass Krebse des Choledochus selten zu Metastasen neigen, im Gegenteil, nach seiner Erfahrung ist „die Entwicklung von Metastasen eine sehr regelmässige und reichliche“.

Über die primären Carcinome der Papilla Vateri hat im Jahre 1901 Schüller aus der Czernyschen Klinik eine ausführliche Arbeit veröffentlicht. Er konnte bereits 41 Fälle zusammenstellen. Carcinome, die an anderer Stelle des Choledochus, d. h. also nicht an der Papille, sondern im freien Teil des Choledochus und Hepaticus sich lokalisiert hatten, kennt Schüller 19. Wegen Carcinom an der Papille stellt Schüller 10 Palliativoperationen zusammen, von denen keine einen Erfolg hatte. Bei der einzigen bisher bekannten Radikaloperation, die Czerny ausführte*), gelang es, das Carcinom transduodenal zu exstirpieren, den Ductus choledochus und pankreaticus unter einem in das Duodenum einzunähen. Die Nähte wurden insuffizient, und der Patient erlag der dadurch verursachten Infektion. Zum Schluss bemerkt Schüller: „Je früher und je häufiger aber bei Erkrankungen der Gallenwege operiert werden wird, desto mehr solche Carcinome werden vielleicht in einem Zustand zur Beobachtung kommen, der technisch eine Radikaloperation nicht ausschliessen wird. Freilich wird nie vergessen werden dürfen, die anatomischen Verhältnisse, insbesondere auch das Verhalten und die Durchgängigkeit des Ductus Wirsungianus und des Ductus Santorini genau zu prüfen und die Metastasen in Rücksicht zu ziehen. Trotz der sehr zweifelhaften Prognose wird man in der Erwägung, dass die Krankheit ohne radikale Entfernung

*) Seitdem sind Fälle von Halsted und Körte publiziert. Siehe im ersten Teil das Kapitel: Die Resektion des ductus choledochus.

der Ursache immer in kürzester Zeit zum Tode führt, berechtigt sein, in geeignet scheinenden Fällen unter jeweiliger Modifikation der Operationstechnik und Wundversorgung den Versuch einer Radikaloperation zu machen."

Courvoisier, der mit einem Fleiss ohne gleichen bis zum Jahre 1890 die Erfolge des Messers auf dem Gebiete der Gallensteinchirurgie zusammengestellt hat, konnte nur 21 Neubildungen des Choledochus zusammenstellen; davon waren 15 Carcinome. 19 mal ist der Sitz in diesen Fällen angegeben, 9 mal ist der Anfangsteil des Ganges, nahe an der Vereinigung von Cysticus und Hepaticus, 3 mal die Mitte 7 mal die Pars intestinalis resp. das Ostium genannt.

Spangenberg (1896) nennt noch Fälle beschrieben von van der Byl, Korczynski, Schüppel, Niemeyer, Howald, Warfringe, och Wallis, Lindh och Köster, Brunswig und 2 Fälle aus dem pathologischen Institut in Freiburg. „In Bezug auf den Sitz der Neubildung scheint keine besondere Prädilektionsstelle vorhanden zu sein".

Heynen (1896) gibt an, dass er in der Literatur nur 17 genauer beschriebene Fälle von primärem Krebs der Gallenwege gefunden habe.

Ehe ich die Symptome des Krebses der Gallenwege bespreche, möchte ich über den Zusammenhang zwischen Carcinom und Gallensteinen eine kurze Bemerkung einflechten.

Wie bekannt, entsteht das Carcinom der Gallenblase häufig auf dem Boden der Cholelithiasis, resp. der durch die Steine erzeugten Ulcerationen. Für die Krebse des Choledochus ist ein solcher Zusammenhang in nur wenigen Fällen bisher nachweisbar gewesen, und auch in meinem Falle glaube ich nicht, dass durch den Reiz des Cysticussteins der Entstehung des Carcinoms Vorschub geleistet wurde. In den Fällen von Kraus, von Durand-Fardel, Brenner ist ein Zusammenhang zwischen Cholelithiasis und Carcinombildung nicht ganz von der Hand zu weisen, ein sicherer ätiologischer Zusammenhang ist aber bisher noch nicht festgesellt.

Ich begnüge mich mit diesen Angaben über das Vorkommen des primären Carcinoms der Gallenwege und gehe dazu über, für den Praktiker wichtige Punkte hervorzuheben:

1. In den allermeisten Fällen gelingt es auf Grund der Anamnese und der Symptomatologie festzustellen, ob der Choledochusverschluss durch einen Stein oder durch einen Tumor bedingt ist.

2. Die allgemein — auch von mir — bisher vertretene Ansicht, man solle nur beim Verschluss durch Steine operieren, ist zu verwerfen.

3. Mein Fall zeigt, dass auch die bisher noch nicht ausgeführte Radikaloperation des Choledochuskrebses technisch durchführbar ist.

Punkt 1 habe ich ausführlich in meiner Anleitung zur Erlernung der Diagnostik der einzelnen Formen der Gallensteinkrankheit besprochen. Auch bei Kraus findet man eine ganz ausgezeichnete Darstellung der differentiellen Diagnostik des chronischen Choledochusverschlusses bedingt durch Stein oder Tumor.

Um mich möglichst kurz zu fassen, verweise ich auf diese Arbeiten und bringe die Unterscheidungsmerkmale zwischen Choledochusobstruktion durch Tumor und Stein auf folgender Tabelle unter:

(Siehe Tabelle nächste Seite.)

In meinem Fall wurde, wie aus der Krankengeschichte hervorgeht, die Diagnose auf einen Tumor am Choledochus resp. Pankreas, eventuell gutartiger Natur (Pankreatitis chron. interst.) gestellt, und zwar aus folgenden Gründen: Gegen einen Stein im Choledochus sprach der sehr intensive Ikterus, das Fehlen vorausgegangener Koliken und die grosse Gallenblase. Diese war allerdings enorm gespannt, wie man das bei einfacher Gallenstauung selten findet, aber sie war absolut nicht schmerzhaft, und Koliken waren, wie gesagt, nicht vorausgegangen. Bei dem absolut klaren Inhalt der Gallenblase muss man annehmen, dass auch niemals eine Entzündung in der Gallenblase sich abgespielt hat, sondern dass ohne Infektion ganz allmählich die Eintreibung des Steins in den Hals der Gallenblase vor sich gegangen war. Die Kombination von Hydrops der Gallenblase resp. Cysticusverschluss durch Stein mit Choledochusobstruktion durch Tumor war eine ganz zufällige: Niemand wird eine solch' spezielle Diagnose stellen können. Nur den Choledochusverschluss konnte man diagnostizieren, und dieser musste nach dem ganzen Verlauf der Krankheit und dem Befund auf einem verschliessenden Tumor beruhen. Ob dieser gut- oder bösartiger Natur war, liess sich auch nicht mit Sicherheit sagen*), und ich habe genug solche Fälle beobachtet, bei denen statt des vermuteten Carcinoms die einfache Pankreatitis chron. interst. aufgedeckt wurde. Die Hoffnung, diese

*) Der überall lebhaft besprochene Krankheitsfall des Herrn Waldeck-Rousseau gehört in diese Kategorie. (Anm. w. d. Korr.)

Chronischer Choledochusverschluss, bedingt durch	
Carcinom.	Stein.
Bei Männern anscheinend häufiger wie bei Frauen.	Bei Frauen häufiger wie bei Männern (5 : 1).
Schmerzen (Koliken) fehlen meistens, öfters Druck.	Koliken sind meistens vorhanden.
Ikterus allmählich anfangend, zuletzt sehr intensiv und gleichmässig.	Ikterus sehr wechselnd, oft völlig schwindend.
Stuhlgang fast immer grau (bei polypösen Tumoren auch wechselnd).	Stuhlgang bald braun, bald grau.
Dauer der Krankheit im Durchschnitt 6 Monate.	Dauer der Krankheit kann sich über Jahre hin erstrecken (eigene Beobachtung 12 Jahre und mehr).
Fieber und Schüttelfröste selten.	Fieber und Schüttelfröste häufig.
Kachexie zuletzt sehr ausgesprochen.	Kachexie nur bei langer Dauer der Krankheit, Cholangitis etc. vorhanden.
Gallenblase gross, palpabel (in 80 Proz.).	Gallenblase geschrumpft, klein, nicht palpabel (in 80 Proz).
Aszites spricht für Karzinom.	Ascites selten.
Milztumor ohne wesentliche Bedeutung für die differentielle Diagnose.	Milztumor ohne wesentliche Bedeutung für die differentielle Diagnose.

letztere, heilbare Krankheit bei der Operation zu finden, war der Grund, warum ich dringend zur Operation riet.

Wer seiner Diagnosenstellung beim chronischen Choledochusverschluss die obige Tabelle zu Grund legt, wird in ca. 80 Proz. der Fälle das Richtige treffen. Ich brauche aber wohl nicht darauf hinzuweisen, dass es keiner Krankheit einfällt, nach schematischen Vorschriften zu verlaufen, und dass auch der Choledochusverschluss durch Tumor in dieser Beziehung keine Ausnahme macht. Auch die Gallenblase kann hierbei geschrumpft sein, wenn sie früher einmal entzündet war und sich nun bei der Gallenstauung nicht ausdehnen kann. Und wenn nun z. B. ein Empyem oder ein Hydrops der Gallenblase sich mit Choledochusverschluss durch Tumor kombiniert, dann ist aller diagnostische Scharfsinn umsonst: kein Arzt kann hier eine genaue Diagnose stellen.

Früher hielt ich die differentielle Diagnosenstellung, ob der Choledochusverschluss durch Stein oder durch Tumor bedingt sei, für sehr wichtig. Ich war der Meinung, man solle bei Tumorokklusion die Operation möglichst einschränken, da der Erfolg doch mangelhaft sei und dadurch leicht die Gallensteinchirurgie in Misskredit kommt. Auch Kraus u. a. ist dieser Meinung. Diese Ansicht vertrete ich heute nicht mehr, seitdem ich einsehen gelernt habe, dass die chronische Pankreatitis, wenn sie im Kopf der Bauchspeicheldrüse sitzt, dieselben Erscheinungen machen kann, wie ein dort lokalisiertes Carcinom. So wenig aussichtsvoll nun auch eine Operation wegen des letzteren Leidens ist, bei der chronischen Pankreatitis kann man durch die Operation nicht nur einen augenblicklichen Erfolg erzielen, sondern dauernden Nutzen schaffen.

Ich empfehle also bei chronischem Ikterus, der auf ein Hindernis am Choledochus oder Pankreas hindeutet, die Operation immer, in der Hoffnung, auf einen Fall von Pankreatitis chron. zu stossen und so den Kranken durch die Operation zu retten.

Der mitgeteilte Fall ist die erste Resektion des krebsigen Choledochus. Warum sollen diesem nicht weitere Fälle folgen? Mag es auch selten gelingen, einen geeigneten Fall einmal wieder unter das Messer zu bekommen; bei einem unter allen Umständen zum Tode führenden Leiden ist man froh, wenn man unter 100 Fällen nur 2 oder 3 retten kann,

und deshalb werde ich von jetzt an in jedem Fall von Carcinom des Choledochus den Versuch einer radikalen Operation wagen. Dass diese bei den kleinen Carcinomen, die den supraduodenalen Teil des Choledochus verschliessen, möglich ist, habe ich durch die Operation meines Falles bewiesen.

Jedenfalls muss ich bei der schon früher öfters aufgestellten Forderung beharren, dass man bei chronischem Ikterus, der auf eine Verstopfung des Choledochus hindeutet, spätestens nach 3 Monaten seit Beginn des Ikterus operieren soll. Gewiss gibt es Fälle von katarrhalischem Ikterus, die länger als 3 Monate bestehen und doch noch spontan heilen, — aber wo der Ikterus immer intensiver wird, die Gallenblase als prall gefüllter Tumor die Bauchdecke hervorwölbt, Kachexie und hochgradiger Kräfteverfall eintritt, soll man nicht müssig zusehen, wie die cholämische Intoxikation immer weiter um sich greift, und darf nicht durch Karlsbader Kuren und grosse Dosen Olivenöl die noch vorhandene Widerstandskraft der Patienten in Frage stellen. In solchen Fällen, bei denen alle Zeichen eines Verschlusses durch einen Tumor vorhanden sind, soll man operieren. Denn ohne Operation ist jeder Kranke verloren; eine innere Behandlung könnte nur symptomatischer Natur sein und vorhandene Schmerzen, Appetitlosigkeit etc. bekämpfen.

Wie stets beim Carcinom, so soll man auch bei dem Choledochuscarcinom in erster Linie eine Radikaloperation anstreben, erst in zweiter Linie käme eine Palliativoperation in Betracht.

Bisher ist, wie ich bereits oben erwähnte, bei Krebsen des Choledochus und Hepaticus erst ein paar Mal (von Czerny, Körte, Halsted) eine Radikaloperation ausgeführt worden, die in der Resektion eines auf die Papilla duodeni lokalisierten Krebses bestand. Um so häufiger wurden Palliativoperationen (Anastomosen zwischen Gallenblase und Darm, zwischen Choledochus und Darm) ausgeführt. Die Arbeit von Terrier und Auvray gibt über diese Operationen wohl den besten Aufschluss.

Die Radikaloperation eines Choledochuscarcinoms muss bestehen in der Resektion der Gänge mit nachfolgender zirkulärer Naht oder, wie in meinem Falle, mit Verschliessung des duodenalen Endes des Choledochus und Hepatico-Enterostomie.

Resektionen des Ductus choledochus kenne ich nur zwei: der eine Fall stammt von Doyen, der andere von mir. Aber beide Male handelte es sich nicht um Resektion des carcinomatösen Choledochus, sondern die Indikation war durch Steine resp. Obliterationen des Choledochus infolge von Druckusur durch Steine gegeben. Ich will auf diese beiden Fälle nicht näher eingehen, möchte nur bemerken, dass von einer Resektion im Doyenschen Falle eigentlich nicht gesprochen werden kann — es handelt sich vielmehr nur um eine zirkuläre Naht des Choledochus —, und dass auch in meinem Falle die Resektion des Choledochus nur sehr geringfügiger Natur war. Anders in dem oben mitgeteilten Fall; hier wurden fast 4 cm. des Choledochus resp. Hepaticus entfernt, und der Fall kann als erste grössere Resektion des Choledochus gelten.

Doch will ich nicht versäumen, festzustellen, dass sowohl Ullmann wie Terrier und Auvray, Hagen und Pantaloni die Technik der Resektion des Choledochus mit nachfolgender zirkulärer Naht resp. Hepatico-Duostenostomie bis ins einzelne beschrieben haben, so dass ich kaum in der Lage bin, diese Vorschriften durch bessere Vorschläge zu ergänzen.

Dass die Resektion des Choledochus bisher beim Menschen so selten zur Ausführung kam, mag besonders daran liegen, dass die Indikation zu einer solchen Operation sehr selten vorhanden ist. Und dann mag die gefährliche Nachbarschaft der starken Vena portarum die Lust der Chirurgen zu einer solchen Operation einigermassen eingedämmt haben. In meinem Falle war die Loslösung des Choledochus von dem strotzend gefüllten Gefäss ziemlich leicht, unmöglich wird sie sein, wenn im Choledochus Steine gesteckt haben, welche Entzündungen und Verwachsungen machten und die Loslösung vereiteln. Das sieht man schon an der Gallenblase. Eine nicht entzündete oder wenigstens durch Entzündung nicht stark veränderte Gallenblase ist mit wenigen Schnitten aus dem Leberbett gelöst, während eine chronisch entzündete und ulcerierte Gallenblase festsitzt, sodass das Messer nur schwer den richtigen Weg findet und oft die Leber, oft die Gallenblasenwand verletzt. Hat man aber bei einer Choledochusresektion die Vena portarum verletzt, so kann man zwar eine Venennaht machen oder sonst durch Tamponade die Blutung stillen, wie ich in einem eigenen Fall das

vermochte, meistenteils wird man aber auf die weitere Operation verzichten und das Carcinom zurücklassen müssen. Ich riskierte in meinem Falle die Resektion, weil ich sofort den Tumor als Carcinom erkannte, und ich mir sagte, dass ein sofortiger Tod nach oder bei der Operation für den Operateur zwar recht unangenehm, aber bei dem absolut tödlichen Leiden für den Patienten als eine Erlösung von späteren Qualen zu betrachten sei.

Was die Technik der Operation anlangt, so will ich nur einige Punkte berühren, die im ersten Teil nicht weiter berücksichtigt wurden.

Kranke mit chronischem Ikterus sind an und für sich wenig widerstandsfähig, besonders wenn die Gelbsucht auf einem Carcinom beruht. Hier kommt sehr viel darauf an, dass man schnell operiert, wenig Chloroform braucht und recht zart mit dem Patienten umgeht. Schon die einfache Choledochotomie steht im Rufe, eine recht gefährliche Operation zu sein, und jüngst erzählte mir ein Kollege, dessen Frau ich operierte: Der Chirurg seiner Stadt, ein sehr geschickter Operateur, habe 9 Choledochotomien ausgeführt und sämtliche Operierte verloren. Ich will nicht näher erörtern, wodurch diese hohe Mortalität bedingt ist, und warum ich bei der Choledochotomie resp. Hepaticusdrainage nur noch mit einer Mortalität von ca. 3 Proz. zu rechnen brauche; aber ich muss doch darauf hinweisen, dass die meisten Choledochotomien deshalb letal verlaufen, weil sie zu lange dauern. Länger wie höchstens eine Stunde soll man den Bauch nicht offen lassen, und auch in meinem Fall habe ich mich nach Möglichkeit beeilt, die Operation zu Ende zu führen. Langsame Operateure werden niemals bei Gallensteinoperationen gute Erfolge haben.

Nur wenn das Operationsgebiet durch den Wellenschnitt gut zugänglich gemacht ist, ist eine Resektion des Choledochus resp. Hepaticus durchführbar. Sitzt also der Tumor am duodenalen Teil des Choledochus, so wird eine solche Operation sehr schwierig, ja unmöglich werden, und ergreift die Geschwulst den Hepaticus dicht am Eintritt in die Leber, so tut man gut, den Fall als inoperabel zu erklären. Hier käme die von Langenbuch geplante Hepatocholangiostomie resp. Hepatocholangioenterostomie in Betracht. Aber wie alle Anasto-

mosen bei Carzinom der Papilla duodeni, des Pankreaskopfes, des Duodenum selber, so hat auch die Langenbuch'sche Operation nur den Zweck, die gestaute Galle abzuleiten, das Wachstum des Carcinoms wird sie wenig beeinflussen. Meine Erfahrungen, die ich bei zahlreichen Anastomosen zwischen Gallenwegen und Darm resp. Magen gemacht habe, haben mich belehrt, dass die Operation bei Carcinom sehr geringen Wert hat, während sie bei der Pankreatitis chron. von hervorragendem Nutzen ist. Wir müssen nur bei allen Carcinomen frühzeitig operieren und in erster Linie eine Radikalexcision anzustreben suchen. Eine frühzeitige Operation setzt aber eine frühzeitige Diagnose voraus und gerade der praktische Arzt, der den Fall gewöhnlich zuerst sieht, sollte keine Gelegenheit unbenutzt lassen, um sich in der Diagnosestellung zu vervollkommnen.

Der übrige Gang der Operation erhellt aus der Krankengeschichte resp. den beigeführten Skizzen.

Die Anastomose zwischen Hepaticus und Duodenum habe ich nicht mit dem Murphyknopf gemacht; ich verlasse mich weit mehr auf meine Naht, die natürlich etwas länger dauert, aber jedenfalls der Einführung des schweren Fremdkörpers vorzuziehen ist.

Ehe ich die Gallenblase in meinem Fall exstirpierte, überlegte ich mir genau, ob ich dieselbe nicht zur Ableitung der Galle in den Darm verwenden konnte. Man hätte z. B. den Cysticus samt dem Stück carcinomatös entarteten Hepaticus und Choledochus entfernen hönnen, um Hepaticus und Gallenblasenhals in Verbindung zu bringen und schliesslich die Galle durch eine Anastomose zwischen Fundus der Gallenblase und Duodenum abzuleiten. Die Operation wäre dann eine Hepatico-Cystostomie mit nachfolgender Cysto-Duodenostomie gewesen. Die Gallenblase war aber chronisch entzündet und verhinderte ausserordentlich das Nähen in der Tiefe, so dass ich mich zur Langenbuch'schen Operation entschloss. Ich entfernte also in einem zusammenhängenden Stück Gallenblase und den strictu-rierten Choledochus und Hepaticus und leitete dann die Galle direkt aus dem Hepaticus in das Duodenum ab.

Dem Pat. geht es heute — fast 2 Jahre nach der Operation — ausgezeichnet. Über den weiteren Verlauf nach seiner Entlassung aus der Klinik berichtet er am 6. August 1903 Folgendes:

„**Die Heilung der Wunde** schritt ohne Störung, wenn auch langsam fort, so dass die Wunde etwa Mitte Januar 1903 völlig geschlossen war. Die Leibbinde habe ich bis etwa Mitte Juni tagsüber regelmässig, von Mitte Juni ab nur ausnahmsweise bei grösserer Anstrengung getragen. Irgend welche Anzeichen eines entstehenden Bruches haben sich bislang nicht gezeigt. Fistelartige Erscheinungen sind an der Operationsstelle nicht vorhanden.

Der Schlaf war zur Zeit meiner Heimkehr, Sylvester 1902, noch durch häufiges Erwachen, etwa alle zwei Stunden, unterbrochen, wurde aber stetig normaler, so dass ich etwa von Ende Januar ab in der Regel 7 bis 8 Stunden, von etwa 11 Uhr bis 6 oder 7 Uhr ruhig und fest durchschlief, ohne zu erwachen.

Eine nicht unerhebliche Unbequemlichkeit war jedoch mit der Nachtruhe verbunden. Zwar war das eigentümliche, durch den Eintritt der Galle in das Blut hervorgerufene Jucken in der Haut allmählich verschwunden; etwa Mitte Januar merkte ich tagüber nichts mehr daran. Sobald ich mich aber zu Bett legte, machte sich auf der Körperseite, auf der ich lag, wieder ein heftiges Jucken bemerkbar und dauerte ½ bis 1 Stunde, bis das Bett die Körperwärme angenommen hatte. Diese Erscheinung hat angehalten bis in den Juni hinein, ist jetzt aber auch verschwunden.

Der Urin. Die in der ersten Zeit häufigen Unterbrechungen des Schlafes hingen wohl auch damit zusammen, dass das Bedürfnis zum Urinieren sich nicht selten des Nachts zeigte und zwar dann sehr häufig, alle 2 bis 3 Stunden. Aber auch dies änderte sich und war von etwa Anfang Februar an regelmässig. Die normale Farbe erhielt der Urin bereits Anfang Januar.

Der Stuhlgang war seit meiner Entlassung aus der Klinik durchaus regelmässig. Während ich früher vielfach an trägem Stuhlgang litt, hat derselbe von Anfang Januar bis Ende Juni nicht einen Tag ausgesetzt und nie irgend welche Beschwerden gemacht. Er trat gewöhnlich zweimal am Tage ein und war stets leicht.

Die Zunahme meines Körpergewichts, mit der die Besserung im Aussehen gleichen Schritt hielt, ergibt sich aus folgender Tabelle:

Mein Gewicht betrug

am	23. Dezember 1902	. . . . .	110 ℔	
„	31. „ „	. . . . .	117 „	
„	1. Januar 1903	. . . . .	117 „	350 gr.
„	5. „ „	. . . . .	120 „	250 „
„	8. „ „	. . . . .	123 „	300 „
„	11. „ „	. . . . .	125 „	300 „
„	12. „ „	. . . . .	126 „	350 „
„	15. „ „	. . . . .	127 „	120 „
„	19. „ „	. . . . .	130 „	100 „
„	22. „ „	. . . . .	133 „	100 „
„	26. „ „	. . . . .	135 „	— „
„	29. „ „	. . . . .	136 „	— „

am 2. Februar	„	139 ℔	— gr.
„ 5. „	„	137 „	250 „

(Eine in zwei Tagen vorübergehende influenzaartige Erkältung verursachte den Rückschlag.)

am 6. Februar 1903	. . . . .	139 ℔	
„ 9. „	„	140 „	250 gr.
„ 12. „	„	141 „	— „
„ 16. „	„	142 „	— „
„ 19. „	„	142 „	300 „
„ 23. „	„	144 „	— „
„ 25. „	„	144 „	— „
„ 4. März	„	145 „	— „
„ 9. „	„	146 „	— „
„ 13. „	„	147 „	— „
„ 23. „	„	146 „	300 „
„ 25. April	„	151 „	— „
„ 8. Mai	„	150 „	— „
„ 26. „	„	151 „	— „
„ 9. Juni	„	150 „	— „
„ 2. Juli	„	151 „	— „

Ich bemerke hierzu, dass die Bestimmung des Gewichts vom 1. Januar an mittels einer Apotheker-Dezimalwage, stets zu derselben Tageszeit — morgens zwischen 10 und 11 Uhr — und stets möglichst unter denselben Umständen stattfand.

Ernährung und Appetit. Aus der dauernden, zeitweise rapiden Gewichtszunahme lässt sich schon schliessen, dass mein Appetit ein sehr guter war. Ich erinnere mich nicht, dass ich seit meinem zwanzigsten Lebensjahre je mit solchem Genuss meine Mahlzeiten verzehrt habe, wie in dem Monat Januar 1903. Natürlich wurde darauf gesehen, dass die Speisen möglichst nahrhaft waren; jedoch bin ich auch in dieser Zeit kein übermässiger Esser gewesen. Im März, April sank der Appetit dann wieder auf das frühere normale Mass herab, und seitdem lebe ich in Bezug auf Essen und Trinken, wie ich vor meiner Krankheit gelebt habe.

Die Schularbeit. Montag den 12. Januar nahm ich meine Schularbeit wieder auf und zwar mit 4 Stunden für die erste Woche; die folgende Woche übernahm ich 8 Stunden, und vom 26. Januar ab bis Ostern unterrichtete ich wöchentlich 12 Stunden. Nach Ostern übernahm ich meinen Unterricht wieder in vollem Umfange. Die Schularbeit hat mir von Anfang an keinerlei Schwierigkeiten gemacht, sie war für mich eine angenehme Abwechselung.

Auch anderweitigen, nicht amtlichen Beschäftigungen konnte ich mich bald wieder widmen. So übernahm ich mit dem 31. Januar wieder den Vorsitz in den Versammlungen des Naturwissenschaftlichen Vereins und durfte bereits am 14. Februar einen längeren Vortrag in dem genannten Vereine halten.

Die Kräftezunahme ergibt sich aber wohl am deutlichsten aus den unternommenen körperlichen Anstrengungen. An den Sonnabend-

Nachmittagen pflegte ich seit Jahren zu kegeln. Am 10. Januar 1903 konnte ich die Kugel kaum mit geringem Druck auf die Bahn werfen. Am 17. Januar konnte ich dieselbe wenigstens bis zu den Kegeln bringen, aber an dem Spiele noch nicht teilnehmen. Am 24. Januar endlich vermochte ich eine Stunde mitzukegeln.

Anfang April — den Tag kann ich nicht mehr genau angeben — bestieg ich zum ersten Male wieder das Zweirad und fuhr um die Stadt. Mitte April machte ich bereits an einem Vormittage eine Radtour quer über den Teutoburgerwald, von Osnabrück nach Lengerich i/Westf. und zurück, zusammen 39 km. Seitdem habe ich zahlreiche kleinere und grössere Radtouren unternommen; niemals habe ich erhebliche Ermüdung oder irgend welche unangenehme Folgen davon gespürt. Das Radfahren machte mir, von den ersten Versuchen abgesehen, nicht mehr Mühe als in den gesunden Tagen vor meiner Krankheit.

Aus dem Mitgeteilten ist es erklärlich, dass alle meine bekannten hiesigen Ärzte erstaunt waren über meine schnelle und völlige Rekonvalescenz."

Bei Gelegenheit des Chirurgen-Kongresses 1904 habe ich den Patienten in Berlin vorgestellt; er hatte im ganzen seit der Operation 51 Pfund zugenommen und sah blühend und gesund aus.

Es sind nunmehr fast 2 Jahre seit der Operation vergangen, und damit schwindet die Gefahr eines Recidivs immer mehr. —

Literatur zu diesem Fall.

Brunswig: Ein Fall von primärem Krebs des Ductus choledochus. Dissertation, Kiel 1894. — Deetjen: Ein Fall von primärem Krebs des Ductus choledochus. Dissertation, Kiel 1894. — Howald: Die primären Carcinome des Ductus hepaticus und choledochus. Dissertation, Bern 1890. — Schreiber: Über das Vorkommen von primären Carcinomen in den Gallenwegen. Berl. klin. Wochenschr. 1877, No. 31. — Schüller: Zur Kasuistik und Chirurgie des primären Carcinoms der Papilla Vateri. Beitr. zur klin. Chirurgie von Bruns, 31. Bd., p. 683. — Ormerod, Kleinertz: Zwei primäre Krebse der Gallenwege. Dissertation, Kiel 1901. — Krause: Ein Fall von primärem Krebs des Duodenums. Dissertation, Kiel 1901. — Quincke und Hoppe-Seyler: Krankheiten der Leber. Wien 1899. — Naunyn: Klinik der Cholelithiasis. Leipzig 1892, p. 155. — Courvoisier: Kasuistisch-statistische Beiträge zur Pathologie und Chirurgie der Gallenwege. Leipzig 1890. — Schüppel: Handbuch der Krankheiten des chylopoetischen Apparates. II. Leipzig 1880. — Brenner: Über das primäre Carcinom des Ductus choledochus. Virchows Archiv, Bd. 158 Berlin 1899, p. 253. — Kraus: Prager med. Wochenschr. 1894, No. 39. — Durand-Fardel: Archives de Médicine 1840. — Kehr: Ein Rückblick auf 720 Gallensteinlaparotomien, unter besonderer Berücksichtigung von 90 Hepaticusdrainagen. Münch. med. Wochenschr. 1902 No. 41, 42, 43. — Spangenberg: Über primäres Gallengangscarcinom und seine Beziehungen zu Gallensteinen. Dissertation, Freiburg i/B. 1896.

— Heynen: Ein Fall von primärem Krebs des Ductus choledochus. Dissertation, Kiel 1898. — Marcel Baudouin: Les opérations nouvelles sur les voies biliaires. Paris 1897. — E. Doyen, Quelques opérations sur le foie et les voies biliaires. Arch. prov. de chir. No. 2, août 1892. — Pantaloni, Chirurgie du foie et des voies biliaires. Paris 1899. — Ullmann: Über Leberresektion. Wiener med. Wochenschr. 1897, No. 47—52. — Birsch-Hirschfeld: Lehrbuch der pathol. Anatomie. II. Aufl. 1882. — Terrier und Auvray: Tumeurs des voies biliaires, vésicule et canaux biliaires. Revue de chir. 1900, Heft 2 u. 3. — Hagen: Zur Kasuistik und Therapie der primären Carcinome des Ductus choledochus. Dissertation, Kiel 1902. — Kehr: Anleitung zur Erlernung der Diagnostik der einzelnen Formen der Gallensteinkrankheit. Berl. 1899. — Langenbuch: Chirurgie der Leber und Gallenblase. II. Teil. Stuttgart 1897.

D) Die Operationen am ductus hepaticus.

Wie man Steine aus dem ductus hepaticus entfernt, ist in dem ersten Teil ausführlich auseinandergesetzt. Bei den Hepaticusdrainagen findet man mehrere Krankengeschichten, aus denen die in Betracht kommenden Massnahmen hervorgehen. Im Folgenden will ich einen Fall anführen, bei dem eine **Hepaticotomie***) gemacht wurde, um Steine zu entfernen. Einen zweiten Fall von Hepaticotomie schildert No. 154; hierbei wurde der Hepaticus aus Versehen bei einer Ectomie eröffnet.

Nr. 153. D. B., 57 j. Privatiersfrau aus Hannöverisch-Münden.

Aufgen.: 17. 9. 1901.

Operiert: 19. 9. 1901. Ectomie. Cysticotomie. Choledochotomie. Hepaticotomie mit Naht. Hepaticusdrainage.

Entlassen: 26. 11. 1901 auf Wunsch. Noch nicht ganz geheilt.

Anamnese: Pat. ist sehr schwerhörig. Seit ca. 20 Jahren „Magenkrämpfe". Vor 15 Jahren ein grösserer Kolikanfall mit leichtem Ikterus. Pat. trank Karlsbader Mühlbrunnen, Sprudel und andere Brunnen und hielt strenge Diät, es sollen viele kleine Steine abgegangen sein. Vor 4 Jahren fand Herr Prof. Droysen-Göttingen eine Wanderniere und verordnete eine Binde, die aber die Beschwerden nur erhöhte.

Vor 2 Jahren wieder heftige Kolik mit leichtem Ikterus, Erbrechen und Schüttelfrost oder Hitzegefühl mit Schweiss. In der folgenden Zeit kamen fast täglich kleinere Anfälle, Pat. erbrach nach jeder Mahlzeit. Brunnenkuren und Oeleingiessungen besserten ihr Befinden etwas, die Anfälle kamen seltener, der letzte vor 4—5 Wochen. Pat. ist in den letzten Jahren sehr heruntergekommen, ihr Teint wurde langsam gelb. Sie hat den dringenden Wunsch, von ihrem Leiden befreit zu sein.

---

*) Die Technik der **Hepatico-Duodenostomie** ist in No. 152 beschrieben.

Befund: Leber gross, resp. gesenkt, ihr rechter Lappen sehr massig, Gallenblase rechts unterhalb des Nabels als harter Tumor zu fühlen. Kein Ikterus, Urin normal.

Diagnose: Stein im Choledochus (jetzt Ruhe).

Operation 19. 9. 01: (Anwesend die Herren Dr. Holbeck-Riga, Cohn-Lodz, Gärtner-Breslau). Wellenschnitt. Leber gesenkt, rechter Lappen reicht sehr tief. Gallenblase gross, am Fundus eine zweimarkstückgrosse Kalkplatte, enthält 2 walnussgrosse und mehrere kleinere Steine, wird excidiert. Trübe Galle in der Gallenblase, Schleimhaut chronisch entzündet. Cysticotomie, Choledochotomie. 4 Steine von Haselnussgrösse im supra- und retroduodenalen Teil, die teils mit der Kornzange, teils mit dem Finger bimanuell entfernt werden. Einige kleinere Trümmer bleiben zurück. **Im Hepaticus ein walzenförmiger, fast walnussgrosser Stein, den Gang fast vollständig verschliessend, wird durch Hepaticotomie entfernt. Naht dieses Schnittes.** Verkleinerung der Choledochusincision duodenalwärts. Vernähung der Cysticusschleimhaut. **Hepaticusdrainage.** Tamponade. Naht, Verband.

Verlauf: **In den ersten Tagen akute Magendilatation, durch Magenspülungen und Lagerung auf die rechte Seite mit starker Neigung nach vorn beseitigt.** 30. 9. Verbandwechsel. Herausnahme der Tamponade, Spülung des Hepaticus, seitdem täglich. **Am 3. 10. werden 2 erbsengrosse und ein 2 cm. langer, 0,5 cm. dicker, walzenförmiger Stein aus dem Hepaticus herausgespült, ebenso am 7. 10. ein erbsengrosser, am 9. 10. 2 solche, am 11. 10. wieder 2 solche. Der Gallenfluss scheint zu versiechen, beginnt aber am 5. 11. wieder reichlicher zu werden. Erweiterung der Fistel mit Laminaria. Ausspülung des Hepaticus entleert am 7. 11. weiche, schmutzig grau-grüne Krümelchen, am 8. 11. ein linsengrosses, schwarzes Steinchen mit Splittern von solchen, am 9. 11. 3 kleine Steinchen, am 18. 11. ein ebensolches, am 22. 11. 2 kleine und einen kaffeebohnengrossen Stein, am 24. 11. ein ganz kleines Steinchen, am 26. 11. trübe Schleimflocken und kleine Krümel, darunter ein festes Steinchen.** Pat. verlässt gegen unseren Rat die Klinik, um sich zu Haus weiter verbinden zu lassen.*)

Epicrise: Trotz des walnussgrossen, den Hepaticus anscheinend völlig verschliessenden Steines bestand kein Ikterus, da augenblicklich die Entzündung fehlte. Die Diagnose wurde aus der Anamnese richtig gestellt.

---

*) Pat. meldete im März 1904, dass sie noch eine Gallenfistel habe, im Übrigen sich aber leidlich befände. Wahrscheinlich stecken noch Steine im ductus hepaticus; aber da Pat. sich nicht behandeln lässt, kann zu der Entfernung der Steine auch nichts geschehen. Durch Erweiterung der Fistel und Ausspülungen würde man vielleicht noch den definitiven Schluss der Fistel herbeiführen können.

Noch ca. 2 Monate nach der Operation gelang es, den Hepaticus auszuspülen und kleinere Steinchen herauszubefördern. Die Hepaticusdrainage hat sich hier herrlich bewährt, nur schade, dass die Patientin absolut auf ihrer Entlassung bestand.

Nr. 154. E. M., 30 j. Schlossersfrau aus Eilenburg.

Aufgen.: 29. 3. 1901.

Operiert: 1. 4. 1901. Ectomie. Hepaticotomie mit Naht.

Entlassen: 8. 5. 1901. Fast geheilt.

Anamnese: Mutter leidet an „Magenkrämpfen". Eine Schwester ist in Halle cystostomiert.

Pat. hat 3 Kinder geboren, die alle am Leben sind, vor 5 Jahren Frühgeburt von Drillingen. Sie war immer gesund, ihr Stuhlgang stets träge.

Seit 9 Jahren ist sie gallensteinleidend, sie hat Anfälle von Schmerzen, die in der Gallenblasengegend beginnen, zur Magengrube und in den Rücken ziehen. Die Anfälle kamen in Pausen von 8 Tagen bis 1/4 Jahr und dauerten 1/2 Stunde bis 1/2 Tag. Erbrechen war anfangs nicht da, später regelmässig, Fieber war nie da, ebenso Ikterus. Während der Gravidität waren die Beschwerden immer grösser. Da die Anfälle sich häuften und die Schmerzen heftiger wurden, entschloss sie sich zur Operation. Sie wurde vor 18 Wochen in Leipzig cystostomiert, es wurden 104 Steine entfernt, einer kam nach 14 Tagen aus der Wunde. Pat. war 4 Wochen dort und ging dann nach Haus, wo sie weiter verbunden wurde. Nach im ganzen 9 Wochen war die Wunde verheilt, zwei Tage danach hatte sie wieder einen Anfall sehr heftiger Schmerzen, sie lag 2 Wochen zu Bett. Dann ging sie wieder nach Leipzig, hier hatte sie noch einen sehr heftigen Anfall mit intensiver Gelbsucht und hohem Fieber. Die Wunde wurde wieder aufgemacht, Steine wurden nicht gefunden, seitdem läuft nun sehr viel Galle. Da sie dadurch völlig arbeitsunfähig ist, entschliesst sie sich noch einmal zur Operation. Auf Rat des Herrn Dr. Laaser-Eilenburg kommt sie hierher.

Befund: Frau in leidlichem Ernährungszustande. Rechts oben vom Nabel befindet sich eine 10 cm. lange Narbe, in deren oberem Teil eine Fistel, aus der Galle fliesst. Kein Ikterus. Puls und Temperatur normal, Herz und Lungen gesund, Urin frei.

Diagnose: Steine im Choledochus wahrscheinlicher wie Abknickung des Ganges durch Adhäsionen.

Operation: 1. 4. 1901. Winkelschnitt nach Czerny. Gallenblase gross, allseitig verwachsen. Im Choledochus kein Stein zu fühlen. Pankreaskopf etwas hart. **Bei Isolierung und Abklemmung des Cysticus wird aus Versehen der Hepaticus etwas mitgefasst, so dass nicht nur**

der Cysticus quer abgeschnitten, sondern auch der Hepaticus aufgeschnitten wird. Fixation der beiden Hepaticus-Wundränder durch einige Nähte. Cysticusstumpf-Versorgung. Tamponade. Die Tampons werden durch das Loch, das nach Excision der Gallenblase entstanden ist, herausgeleitet. Dauer der Operation 5/4 Stunden. Essiglappen auf den Mund. Abends 38,1.

Verlauf: 2. 4. 37,7. Puls 118. Kräftig. Erbricht grünliche, gallenhaltige Massen. Blähungen im Gange. Leib weich. 2 mal Magenspülung. Kochsalz. Morphium. 38,0.

3. 4. 37,3. Puls 124. Nachts hat Pat. leidlich geschlafen. Da das Trinken für einige Stunden ausgesetzt war, hat sie wenig erbrochen, erst gegen Morgen wieder etwas wässrige Massen. 37,9.

4. 4. 37,3. Puls 116. Noch immer etwas Erbrechen. Magenspülung. Nachher gutes Befinden. 38,0.

6. 4. 37,8. Puls 100. Abführen. Verlauf fieberfrei.

16. 4. Verband-Wechsel. Herausnahme der Tampons und der langgelassenen Fäden bis auf einen am Cysticusstumpf, Entfernung der Nähte. Ausspülung.

18. 4. Täglich Wechsel der oberen Verbandschichten. Alle 2—3 Tage Wechsel des ganzen Verbandes und Ausspülung der Wunde.

25. 4. Pat. steht auf.

7. 5. Verband-Wechsel, es wird nichts mehr eingelegt.

8. 5. Entlassen. Soll sich zu Hause noch weiter verbinden.

Wie ich zufällig Anfang September hörte, ist die Wunde noch immer nicht ganz zugeheilt. **Es ist mir nicht recht klar, warum die Heilung so lange auf sich warten lässt. Vielleicht liegen in der Tiefe noch einige Mullfasern, die den Schluss der Wunde verzögern.** Eine gehörige Auskratzung würde bald die definitive Heilung herbeiführen.

Epicrise: Es ist nicht ganz selten, dass bei der Ectomie resp. der Ligatur des Ductus cysticus ein Stück Hepaticus mit gefasst wird. Ich kenne einige solche Beispiele, mir selbst ist das früher einmal passiert. Um diese Kalamität zu vermeiden, ist es absolut notwendig, den Ductus cysticus und die Art. cystica einzeln für sich zu unterbinden. Der Abstand zwischen beiden beträgt oft 2—3 cm. Fasst man beide in eine Ligatur, so zerrt man den Choledochus resp. Hepaticus weit vor und dann kann es passieren, dass man den gemeinsamen Gallengang mit abquetscht. Wenn man aber einzelne Ligaturen anlegt, so kommt das kaum vor.

E) Die Anastomosen zwischen Gallensystem und Intestinis.

I. Die äusseren Anastomosen.

a) Die Cysto-Gastrostomie.

Nr. 155. P. Sch., 50j. Postdirektor aus Lissa.
Aufgen.: 30. 12. 1902.
Operiert: 1. 1. 1903. Cysto-Gastrostomie.
Entlassen: 30. 1. 1903. Geheilt.

Anamnese: Vor 2¼ Jahren bekam Pat. plötzlich eines Tages sehr heftige Schmerzen in der Gegend der Magengrube, welche nach oben und besonders nach beiden Seiten bis in den Rücken ausstrahlten und etwa 7—8 Stunden andauerten. Gelbsucht bestand nicht. Stuhlgang soll regelmässig gewesen sein. Ein gleicher Anfall trat am folgenden Tage auf und wiederholte sich alle ein bis zwei Tage während mehrerer Wochen. Die Schmerzen wurden ärztlicherseits als nervöse angesehen und durch Morphium zu unterdrücken versucht. Pat. war dann etwa ein halbes Jahr lang frei von allen Anfällen, bis im März vorigen Jahres wiederum ein heftiger Anfall von gleicher Art wie die früheren sich einstellte. Darauf war Pat. wieder von Anfällen völlig frei, erholte sich auch körperlich wieder und fühlte sich wohl. Erst jetzt vor 5 Wochen, also nach 1¾ Jahren stellte sich Nachts wieder ein sehr heftiger gleichartiger Anfall ein, der sich am nächsten Tage wiederholte. Diesmal dauerte der Anfall länger, es stellte sich gleich am folgenden Tage Gelbsucht ein, die allmählich immer intensiver wurde. Pat. lag 3 bis 4 Tage zu Bett mit Schmerzen in der rechten Seite, sodass er auf der rechten Seite nicht liegen konnte. Dann hörten die Schmerzen auf, die Gelbsucht wurde immer stärker, starkes Juckgefühl am ganzen Körper stellte sich ein. Pat. konnte Nachts nicht schlafen und magerte in ziemlich starkem Grade ab. Steine wurden im Stuhl nicht gefunden, der Stuhl war dauernd lehmfarben. Pat. wurde mit Morphium, später mit Ölklystieren behandelt, es folgte dann eine Ölkur, zuletzt wurde Calomel verordnet. Da dabei der Appetit sehr litt, kam Pat. immer mehr herunter und zog schliesslich Herrn Geh. Rat Prof. Renvers in Berlin zu Rate, welcher den Pat. uns zuschickte.

Befund: Pat. stark abgemagert. Intensiver, zitronengelber Ikterus. Leber nicht vergrössert. Deutliche Druckempfindlichkeit in der Mitte zwischen Nabel und Schwertfortsatz. Leib weich. Herz und Lungen gesund. Kein Tumor der Gallenblase. Im Urin etwas Eiweiss, viel Gallenfarbstoff.

Bekommt zur Vorbereitung 3 mal 3,6 Calciumchlorid per Clysma.

Diagnose: Stein im Choledochus (papilla duodeni) und Pankreatitis chron. interst.

Operation: 1. 1. 03. Wellenschnitt. Gallenblase gross, liegt hinter dem Rippenbogen versteckt, nicht verwachsen. Leber normal. Aspiration von 200 gr. Galle. **Retroduodenal im Choledochus fest eingeklemmt ein Stein, der sich ausnahmsweise in die Gallenblase verschieben lässt, wo er durch Cystotomie entfernt wird. Da zudem der Pankreaskopf sehr verdickt ist, Cysto-Gastrostomie.** Dauer der Operation 40 Min. Gute Chloroformnarkose. Totaler Verschluss der Bauchwunde.

Verlauf: Völlig fieberfrei.

30. 1. 03. Pat. wird geheilt entlassen.*)

Epicrise: **Einer jener seltenen Fälle, bei dem es gelang, den Choledochusstein durch den erweiterten Cysticus in die Gallenblase zu schieben. Da zugleich der Pankreaskopf sehr hypertrophisch war, benutzten wir die aufgeschnittene Gallenblase zu einer Cysto-Gastrostomie.** Es trat völlige Heilung ein.

Nr. 156. Sch. A., 58j. Dr. der Staatswissenschaften aus Frankfurt a. M.

Aufgen.: 24. 2. 1904.

Operiert: 28. 2. 1904. Cysto-Gastrostomie. Netzplastik.

† 2. 3. 1904 an Cholämie.

Anamnese: Mit 12 Jahren erkrankte Pat. an Gelenkentzündung im l. Fuss und litt daran mit Unterbrechungen fast bis heute. Als er 27 Jahre alt war, konstatierte Herr Prof. Esmarch, es sei eine Gelenkneurose, die nicht mit Ruhe, sondern mit viel Bewegung behandelt werden müsse. Einige Jahre später bildeten sich einige Abszesse am Fussgelenk, mit dem 34. und dem 40. Jahr wurde je einmal excochleiert. Dieses Leiden und auch sein Beruf bedingten für den Pat. eine abnorm stark sitzende Lebensweise. Sonst war Pat. gesund, sein Durchschnittsgewicht schwankte zwischen 76 und 82 kg. Mitte 1903 begann langsame Abmagerung, Gewicht am 22. 11. 72 kg., am 28. 12. 70 kg., am 14. 1. 04 69 kg., am 18. 2. 67 kg., am 22. 2. 66,7 kg. Seit Anfang Juni 1903 war Pat. wegen stärkerer Schmerzen in dem kranken Fusse gezwungen, ganz besonders der Ruhe zu pflegen. Während dieser Zeit,

*) Pat. stellt sich im Juli 1904 in bester Gesundheit vor. (Anm. während der Revision.)

etwa Mitte September, bemerkte Pat., dass der Stuhlgang hellgelb war; Urinveränderungen bestanden aber noch nicht. Am 14. 10. 03 Reise nach Montreux zur Erholung, daselbst begannen Hämorrhoidalbeschwerden, die sich nach der Rückkehr nach Frankfurt verschlimmerten. Anfang Dezember trat plötzlich Gelbfärbung der Haut und Dunkelfärbung des Urins auf. Einige Tage später stellte sich auch Hautjucken ein, das den Schlaf viel störte. Dagegen wurde vom Hausarzt Herrn Dr. Kirchheim, welcher katarrhalische Gelbsucht annahm, Bromwasser innerlich und Bromocollsalbe zum Einreiben verordnet. Dabei Karlsbader Mühlbrunnen. Appetit blieb immer gut, nie Aufstossen oder Erbrechen. Keine Schmerzen, Stuhlgang regelmässig, aber entfärbt. Vor 14 Tagen Konsultation von Herrn Professor Dr. Fleiner, der gespannten Gallenblasentumor konstatierte. Fieber bestand nie, doch ist Pat. gegen Temperaturschwankungen sehr empfindlich. Ikterus hat in letzter Zeit stark zugenommen. Herr Geh.-Rat Dr. Emil Pfeiffer rät zur Operation und schickt den Pat. uns zu.

Befund vor der Aufnahme: Ikterus, Lebervergrösserung, Tumor der Gallenblase.

Befund bei der Aufnahme: Ikterus, Lebervergrösserung, Tumor der Gallenblase.

Pat. sehr abgemagert, stark ikterisch. Im Urin kein Eiweiss und Zucker, viel Gallenfarbstoff. Sehr grosser beweglicher Tumor der Gallenblase von geringer Druckempfindlichkeit. Leber etwas hart, sonst kein Tumor tastbar.

Diagnose: Chron. Choledochusverschluss durch Tumor (event. Pankreatitis chron. interst.). Chlorcalcium 3 Tage lang rectal 3,6 gr. pro dosi.

Operation: 28. 2. 04. Wellenschnitt. Gallenblase sehr gross, enthält dicke, zähe, schwarze Galle und im freien Hals 4 haselnussgrosse Steine. Verwachsungen mit dem Netz werden mit der Cooperschen Schere gelöst. Pankreaskopf sehr hart. Cysto-Gastrostomie. Netz auf die Naht. Dauer der Operation 1 Stunde. (40 gr. Chloroform.) Gute Chloroform-Sauerstoffnarkose.

Verlauf: 28. 2. Puls nach der Operation gut, 80. Chlorcalcium weiter gegeben.

29. 2. Pat. beginnt morgens mit Trinken: Tee mit Milch, Giesshübler, auch Wein. Trinkt reichlich ohne aufzustossen. Puls kräftig, 84. Normale Temperatur. Abends Leib etwas gespannt. Blähungen gehen nach Glycerin-Spritze. Urin reichlich, fast schwarz durch Gallenfarbstoff. Tagsüber fällt etwas Unorientiertheit des Pat. auf.

1. 3. Heute Benommenheit ausgesprochener. Kein Chlorcalcium mehr. Morgens Puls noch kräftig, Atmung abends zuweilen etwas röchelnd, bedingt durch schleimiges Sekret im Rachen. Abendtemp. etwas niedriger als normal 36,8. Puls abends deutlich weniger kräftig als am Mittag, 100 in der Minute. Verband am Mittag neu überwickelt. Leib vollkommen weich, Blähungen gehen. Kein Zeichen für Blutung. Champagner, Wein, Cognak. Abends ganz benommen, schluckt aber noch.

2. 3. In der Nacht zunehmende Verschlechterung des Pulses und röchelndes Atmen. Kochsalzinfusion subcutan, Kampheräthernjektionen halten den zunehmenden Verfall nicht auf, und morgens 10½ Uhr erfolgt der Exitus, nachdem unmittelbar vorher blutigschwarze Flüssigkeit erbrochen wurde.

Sektion leider unmöglich. Man kann aber mit Bestimmtheit annehmen, dass an der Wunde und im Operationsterrain alles in Ordnung ist.

Epicrise: Die Steine in der Gallenblase waren ein ganz zufälliger Befund: der schwere Ikterus wurde lediglich durch den Tumor am Pankreaskopf erklärt. — Die Verwachsungen wiesen auf eine Entzündung hin, und dementsprechend war der Befund der Steine nicht überraschend. Aber diagnostizieren konnte man sie nicht, sie befanden sich im Stadium der Latenz. Man kann nur das vorherrschende Krankheitsbild erkennen, und das war der Choledochusverschluss, bedingt durch Tumor. Dafür sprach das Fehlen der Schmerzen, des Fiebers, die grosse Gallenblase, der nie wechselnde Ikterus. — Der Tod erfolgte unter den Symptomen der Cholämie.

Nr 157. B. Ch., 43j. Kaufmannsfrau aus Shaschkow bei Kiew.

Aufgen.: 29. 5. 1904.

Operiert: 1. 6. 1904. Cysto-Gastrostomie. Eröffnung eines Pankreasabscesses.

† 9. 6. 1904 an Inanition.

Anamnese: Pat. hat vier Geburten durchgemacht, hat in der Jugend viel an Kopfschmerzen gelitten. Vor zwei Jahren zum erstenmale nach einer Magenstörung durch zu reichlichen Früchtegenuss einige Stunden lang Schmerzen in der Lebergegend, aber nicht ausgesprochen kolikartig. Sie trank Karlsbader Wasser und fühlte sich bald wieder ganz gesund. Vor 2½ Monaten begannen Koliken, ohne Ikterus, in der Gallenblasengegend. Seitdem ist Pat. bettlägerig geblieben. Vor zwei Wochen begann sich Ikterus einzustellen, Urin wurde braun und Stuhlgang grau. Vor fünf Wochen konsultierte Pat. in Kiew einen Arzt, der bei ihr Gallensteinleiden feststellte und zwar Gallenblasentumor mit Leberschwellung. Bis dahin hatten die Ärzte das Leiden für nervös gehalten. Seit zwei Wochen bekommt Pat. Morphium (0,005–0,01), in den letzten zwei Tagen zweimal täglich. Erbrechen bestand bisher nicht, nur auf der Reise hierher wurde zweimal bald nach dem Essen gebrochen. Die Schmerzen sind am heftigsten des Nachts. Schüttelfröste traten nie auf, dagegen einigemale Temperatursteigerungen bis zu 38.4° C. in den letzten Tagen. In den letzten 2½ Monaten soll Pat. stark abgemagert sein, besonders wegen ihres schlechten Appetits. Hautjucken trat sehr wenig auf; der Ikterus soll

in seiner Intensität gewechselt haben. Der Stuhlgang erfolgt täglich; wenn keine Schmerzen vorhanden sind, ist der Schlaf gut.

Befund: Sehr elende, anämische, ikterische Pat. Grosse Leber, Gallenblasentumor nur undeutlich palpabel. Urin enthält Gallenfarbstoff, kein Eiweiss oder Zucker. Temp. am 29. 5. 38,5° C. Puls 100, klein. **Da Pat. das Ricinusöl ausbricht, wird der Darm nur durch Clysmen entleert. Baden fällt wegen grosser Schwäche fort. Die Bauchwand wird mit Aether und Spiritus gründlich gereinigt. Zweimal Magenspülungen, zweimal Kochsalzinfusionen.**

Diagnose: Stein im Choledochus, daneben Pankreatitis. (Ulcus pylori oder duodeni möglich.)

Operation: 1. 6. 04 Wellenschnitt. Leber gross, Gallenblase prall gefüllt, enthält im Fundus einen walnussgrossen Stein; ist nirgends verwachsen. Aspiration von ca. 100 ccm. tiefdunkler Galle. Choledochus gut übersichtlich, hier kein Stein zu fühlen. Colon am Pylorus adhärent, dahinter ein faustgrosser harter Tumor. (Pankreatitis oder perforiertes Ulcus pylori oder duodeni). **Mit der Kornzange werden die sulzigen Verwachsungen getrennt, und es kommt bröckliger Eiter zum Vorschein.** Die mit dem Löffel entfernten Massen stinken aashaft. Tamponade. **Zwecks Ableitung der Galle — das Hindernis liegt an der papilla duodeni — Cysto-Gastrostomie. Der Magen wird ca. 3 cm. oberhalb des Pylorus an einer gefässfreien Stelle dicht an der curvatura minor durch einen 2 cm. langen Schnitt eröffnet. Ebenso die Gallenblase, aus welcher der Stein aus dem Fundus extrahiert wird. Zuerst ca. 6 hintere Serosa-Muscularisnähte, dann Schleimhautnaht, dabei gehen einige Nadeln durch die ganze Dicke der Gallenblasen- resp. Magenwand hindurch. Ein in die Gallenblase eingelegter Gazestreifen verhindert das Ausfliessen der Galle. Magen leer (er war vor der Operation 2 mal ausgespült). Vordere Serosa-Muscularisnaht nach Entfernung des Gazestreifens aus der Gallenblase. Die Bauchwand-Peritoneal-Duplicatur, die wie ein Hahnenkamm herabhängt, wird so auf die Anastomose gelegt und hier durch 3 Fäden fixiert, dass die ganze Naht bedeckt ist und von der Tamponade nicht berührt wird.** Der hinter dem Magen liegende Abscess wird mit einem dicken Gummidrain drainiert, ringsum wird die Bauchhöhle durch viele (ca. 6) Gazestreifen abgeschlossen. Zwischen diese und Rohr Krüllgaze. Die Bauchwand wird im oberen (über der Leber) und unteren Teil durch Durchstichknopfnähte geschlossen. Dauer der Operation 70 Minuten. Sehr gute Chloroform-Sauerstoffnarkose (40 gr. Chloroform). Puls ist gut, da Pat. vor der Operation 2 Kochsalzinfusionen bekommen hatte.

Verlauf: 1. 6. 04. Viel galliges Erbrechen. Magenspülung.

2. 6. 04. Puls 104. Temp. 37,6. Verband etwas durch; obere Schichten werden entfernt, neue Gaze wird aufgelegt. Dreimal Nährklystiere. Erbrechen geringer. Pat. macht einen guten Eindruck.

5. 6. 04. Täglicher Verbandwechsel. Es fliesst aus dem Rohr viel Flüssigkeit (Pankreassekret) ab. Ikterus geht dabei zurück. Pat. nimmt reichlich flüssige Nahrung zu sich, bricht nicht mehr.

6. 6. 04. Verbandwechsel. Die Krüllgaze wird entfernt, die Absperrungstamponade bleibt liegen. Entfernung des Rohrs. Spülung mit Kochsalzlösung. Es kommt viel Jauche zum Vorschein nebst Gewebsfetzen, die wie nekrotisches Pankreas aussehen. Ein langer Gazestreifen wird in die retrogastrische Höhle eingelegt. Temp. 38,1° C., Puls 110.

7. 6. 04. Pat. hat reichlich Stuhlgang gehabt, Aussehen viel besser, Puls 100, kräftiger. Wunde in guter Verfassung, beim Ausspülen kommen wieder Gewebsfetzen (nekrotisches Pankreas) zum Vorschein.

9. 6. 04. Puls heute morgen ziemlich beschleunigt. Bei dem Verbandwechsel ergibt sich, dass die Wundhöhle mit dem Magen oder Darm in Verbindung steht. Tamponade.

10. 6. 04. Trotz subkutaner Injektion von Olivenöl etc. rascher Verfall der Kräfte. Der Verband ist immer von Mageninhalt durchtränkt.

11. 6. 04. Exitus unter den Erscheinungen der Inanition.

Eine Revision der Wunde ergibt, dass die Wundhöhle ringsum abgeschlossen ist. Peritoneum glänzend und frei von Entzündung. Hinter dem Magen eine mit nekrotischen Fetzen ausgekleidete Höhle. Diese kommuniziert mit dem Magen. An dessen hinterer Fläche dicht oberhalb des Pylorus ein ulcerierendes Carcinom. Pankreas — besonders sein corpus — in nekrotischem Verfall begriffen.

Epicrise: Der grosse Stein in der Gallenblase spielte zur Zeit gar keine Rolle. Vielleicht lag früher Cholecystitis vor; augenblicklich war der Cysticus offen, die Galle war tiefdunkel, aber klar. Der Tumor hinter dem Magen ist entweder verdicktes Pankreas, oder es ist ein Ulcus pylori oder duodeni perforiert. Nicht gänzlich ausgeschlossen ist ein zerfallendes Carcinom. Die Cysto-Gastrostomie war nötig zur Ableitung der gestauten Galle. Die Leber war sehr vergrössert. Eine gleichzeitige Gastroenterostomie wäre ganz gut gewesen, doch war Pat. für diesen Eingriff zu schwach. Man konnte hoffen, dass der Pylorus von allein wieder durchgängig werden würde, wenn die Schwellung am Pankreas zurückginge. Wenn das nicht eintrat, hätte man immer noch eine sekundäre Gastroenterostomie vornehmen können. **Damit die Magen- und Gallenblasennaht sich nicht inficieren konnte, wurde der „Fettpurzel“ der linea alba zur Plastik verwandt.** Leider war die Pat. schon so geschwächt, dass sie 9 Tage post op. an Inanition zu Grunde ging.

b) Die Cysto-Enterostomie.

Nr. 158. K. H., 28j. Arbeiter aus Stiege.
Aufgen.: 28. 4. 1899.
Operiert: 29. 4. 1899. Cysto-Enterostomie.
Entlassen: 29. 6. 1899. Geheilt.

Anamnese: Vater und Mutter tot, an Typhus und Pneumonie gestorben. Vier Geschwister leben und sind gesund. Mit 17 Jahren Typhus. Mit 23 Jahren Drüsenvereiterung in der rechten Axilla. Ein Jahr später begann das Leberleiden. Pat. wurde häufig ohnmächtig, verlor den Appetit, bekam Erbrechen und Drücken in der rechten Seite und wurde ikterisch (März 1895). Im Herbst desselben Jahres Koliken nach eingenommener Mahlzeit. Viel Erbrechen (dabei Blut). Die Krampfanfälle wiederholen sich alle 3 Wochen, die Schmerzen strahlen nach dem Rücken zu aus. Der Stuhlgang war immer grau oder gelb, nie braun (von 1895—99), die Gelbsucht wechselte aber. Das Jucken hat in der letzten Zeit nachgelassen. Seit 2 Jahren haben die Koliken nachgelassen. Appetit wechselnd, in der letzten Zeit auch nach leichten Speisen Drücken. Stuhlgang im allgemeinen regelmässig. Urin war meist braun. Am 24. Juni 1896 Aufnahme des Pat. in die chir. Klinik zu Halle a. S. Am 9. Juli Operation. Entl. am 21. August. Pat. kann nicht angeben, welche Diagnose dort gestellt wurde und welcher Eingriff zur Ausführung kam. Der Ikterus ist nicht geschwunden, das Gesamtbefinden blieb sich gleich. Manchmal hat Pat. bei der Defäcation etwas Blut verloren. Lues wird in Abrede gestellt.

Befund: Kleiner schmächtiger Mann mit intensivem Ikterus. Im rechten Hypochondrium eine Quernarbe (Leberrandschnitt nach Courvoisier), drei Silberdrähte sehen aus Granulationen hervor. Dieselben werden entfernt. Pat. gibt an, dass dieselben schon ein Jahr lang aus der Narbe hervorsehen. Milz vergrössert. Unterer Leberrand reicht bis zur Nabelhöhe. Kein Ascites. Lungen und Herz gesund. Im Urin Gallenfarbstoff.

Die Diagnose wird auf Verschluss des Choledochus durch Narbe oder Tumor (Duodenalulcus) gestellt. Kein Stein.

Operation am 29. 4. Nach Eröffnung der Bauchhöhle durch den Czernyschen Hakenschnitt Freilegung der Gallenblase. Diese in Adhaesionen eingehüllt. Pankreaskopf sehr hart. Leber vergrössert, aber nirgends Knoten. Kein Stein im Choledochus. **Cysto-Duodenostomie schwierig, weil die Gallenblase sehr morsch ist und leicht einreisst.**

Verlauf fieberfrei. **Am 5. Tage Erbrechen grosser Mengen blutig gefärbten Mageninhalts. Dasselbe wiederholt sich am 6. und 7. Tage. Daher Gelatine-Injection 1% unter die Brusthaut. Erholung.** Der Querschnitt weicht auseinander (schlechte Ernährung wegen der ersten Narbe). Ikterus schwindet, Blutung tritt nicht wieder auf. Guter Appetit.

Am 29. 6. mit nur noch geringen Spuren von Ikterus, gutem Appetit, erheblicher Gewichtszunahme entlassen.

Epicrise: **In diesem Fall hat sich die Injektion von einer 1% Gelatine-Lösung sehr bewährt.** Auch in anderen Fällen haben wir bei cholämischen Blutungen gute Erfolge gesehen, so dass gerade nach Choledochotomien, bei denen Nachblutungen wegen der bestehenden Cholämie nicht ganz selten sind, die Injektion von Gelatinelösung sehr zu empfehlen ist. In neuerer Zeit habe ich bei der prophylaktischen Anwendung von Chlorcalcium kaum mehr nötig gehabt, nachträglich Gelatine-Lösung zu injizieren.

No. 159. P. H., 41 j. Gutsbesitzer aus Hof-Langenwiese bei Freiburg i/S.

Aufgen.: 28. 12. 1899.

Operiert: 31. 12. 1899. Cysto-Enterostomie. Gastro-Enterostomie. Entero-Enterostomie. Appendicectomie.

Entlassen: 8. 2. 1900. Geheilt.

Anamnese: Vater an Urämie †. Mutter an Pneumonie †. Letztere litt in den letzten Jahren ihres Lebens an „Magenbeschwerden", bei der Sektion wurde in der Gallenblase ein Stein gefunden. Zwei Schwestern von ihr sind ebenfalls schwer gallensteinleidend.

Pat. hat ausser einigen Kinderkrankheiten im 14., 17. und 18. Lebensjahre Unterleibs- resp. Blinddarmentzündung gehabt, später hat er sehr viel an Magenbeschwerden gelitten. Seit 1880 doppelseitiger Leistenbruch, 1881 Sturz mit dem Pferde, seitdem Kolikanfälle von 2—10 Minuten Dauer mit Schweiss, Schwindel, Ohnmacht, danach Drang zum Urinlassen und zum Stuhlgang. 1881—1885 jährlich Mühlbrunnen getrunken, 1887 in Karlsbad wegen Fettleibigkeit, 1893 ebenda wegen akuten Magenkatarrhs, seitdem trinkt Pat. kein Bier mehr, sondern nur leichten Wein, Fachinger oder Biliner Wasser, Tee. 1895 in Kissingen wegen „Verstimmung der Magennerven". 1897 Nikotinvergiftung. Februar 1898 heftiger Magendarmkatarrh, 5 Wochen in Privatklinik in Dresden (Herr Dr. Ploennies), Gewichtsabnahme (von 229 Pfd. auf 186 Pfd.). Im Juli nach einer anstrengenden Reise bei Wagenfahrt auf schlechten Wegen Kolik (Gallensteine?) mit Brechreiz. Ende September wieder Magenschmerzen, 3½ Wochen zu Hause, 4½ Wochen in Dresden bei Herrn Dr. Ploennies; hier trat die erste ausgesprochene Gallensteinkolik auf. Ende Dezember 1898 konstatiert Herr Dr. Kelling-Dresden starke Neurasthenie und mässige Empfindlichkeit der Gallenblasengegend. Am 23. März 1899 stellt derselbe nach leichtem Schmerzanfall Steineinklemmung im Ductus cysticus fest. 25. März Influenza, nachts beim Wäschewechsel plötzlich sehr heftiger Schmerz oberhalb des Nabels. Am 18./19. 4. ausgesprochene Gallensteinkolik, im Stuhl etwas Sand. Am 3. 5. Eiter, später helles Blut im

Stuhl. Der Hausarzt diagnosticiert Platzen eines Duodenalgeschwürs. 24. 6. nach Karlsbad, wo Herr Dr. Ritter einen stattgehabten Durchbruch der Gallenblase nach dem Querkolon und Verwachsungen zwischen Duodenum, Pylorus, Gallenblase und Leber annimmt. In Karlsbad ein Anfall; sonst Besserung, Pat. verlässt Karlsbad gekräftigt. Am 30. 9. wieder Kolik mit Erbrechen, seitdem immer dumpfer Schmerz in der Gallenblasengegend. Am 12. 12. letzter Anfall.

Ikterus ist nie vorhanden gewesen, im Urin nie Gallenfarbstoff gefunden worden. Der Stuhl war während der Anfälle mehrmals 1—2 Tage entfärbt, enthielt einmal nach dem Anfall Sand.

Die Diagnose wird auf Steine in der Gallenblase, die früher perforiert, jetzt mit einem Darmabschnitt durch eine Fistel kommuniciert, gestellt. Nach der Anamnese muss man auf Veränderungen des Wurmfortsatzes, ev. auch am Duodenum (Ulcus duodeni) gefasst sein.

Der Befund ist bis auf geringe Druckempfindlichkeit in der Gallenblasengegend negativ. Leber zur Zeit nicht vergrössert, Herz, Lungen gesund. Im Urin nichts Pathologisches.

Operation: 31. 12. 99. (Die letzte im 19. Jahrhundert.) Längsschnitt. Gallenblase mit Netz und Quercolon verwachsen. Lösung. Es zeigt sich, dass zwischen Gallenblase und Colon nur noch eine feine Öffnung besteht. Versorgung der Colonfistel. In der Gallenblase ein grosser Stein. Extraction. Zwischen Duodenum und Choledochus viele Verwachsungen. Trennung. **Dahinter der steinharte Pankreaskopf; derselbe wird freigelegt nach Spaltung des Omentum mains. Wegen dieser Pankreatitis chron. interst. Cysto-Enterostomie. Pylorus eng, Duodenum narbig (altes Ulcus duod.). Deshalb Gastroenterostomie nach v. Hacker. Aufhängemethode nach Kappeler.** Trotzdem gibt es einen Sporn. Zur Vermeidung des circ. vitiosus **Entero-Enterostomie** nach Braun. Am Colon ascendens einige Verwachsungen. **Wurmfortsatz geknickt, wird entfernt.**

Also a) Versorgung einer Gallenblasen- und Colonfistel. b) Cysto-Enterostomie wegen Pankreatitis. c) Gastroenterostomie. d) Entero-Enterostomie. e) Resektion des proc. vermiformis. 2½ stündige schwere Operation. 150 gr. Chloroform. Puls 100, leidlich kräftig.

Pat. hatte früher einmal eine Perityphlitis gehabt, die Gallensteinkrankheit wurde kompliziert durch ein Ulcus duodeni, welches auch zu der Pankreatitis chron. beigetragen haben kann. Jedenfalls gab es bei dem Kranken viel auszubessern. Hätte man nicht alle erkrankten Organe (Gallenblase, Proc. vermiformis, Pankreas) berücksichtigt, so hätte man eine vollständige Heilung resp. Beseitigung der Beschwerden nicht erzielt. Ob der Eiter, der einmal im Stuhlgang sich fand, die Folge eines Durchbruchs der vereiterten Gallenblase in das Colon war, oder ob das Ulcus duodeni in dieser Beziehung eine Rolle spielte, lasse ich dahingestellt.

Verlauf: Bis 5. 1. ohne Besonderheiten.

5. 1. Auf Rizinusöl erfolgt 15mal blutiger Stuhlgang in der Nacht.

6. 1. 37,9. 38,8. 38,0. **Heute morgen Puls 140, klein.** Leib weich. **Magenausspülung ergibt viel Blut. Infusion von 150 gr. 2 % Gelatine, Einwicklung und Hochlagerung der Beine. 3 mal Kochsalzinfusion. Opiumzäpfchen 0,05 alle zwei Stunden. Absolute Abstinenz. Eisblase auf den Leib.**

7. 1. 38,1. Puls 134. 38,0. Puls 120. Opiumzäpfchen gestern bis 11 Uhr abends, heute morgen von 7 Uhr ab zweistündlich weiter. Seit gestern morgen ist kein Stuhlgang mehr erfolgt, kein Erbrechen. Pat. erhält Milch mit Kognak, Sekt. Heute morgen Puls regelmässig, 134, ziemlich kräft g, subjektives Wohlbefinden.

8. 1. 38,2. Puls 124, kräftig, regelmässig. 38,2. Klagt wieder über Schmerzen im Leib, hat nachts meist gut geschlafen.

9. 1. Etwa in der Mitte der Naht hat sich ein kleiner Abscess gebildet. 39,0. Eröffnung. Puls 128, kräftig. 38,7.

Weiterhin guter Verlauf.

22. 1. 37,0. Steht auf.

8. 2. Geheilt entlassen.

Stellte sich im August 1900 in bester Gesundheit vor; die sehr lange Narbe ist an 2 Stellen etwas vorgewölbt. 4 Wochen vorher hatte Pat. mit der Verdauung zu tun, was wohl auf die Adhäsionen zurückzuführen ist. Im übrigen ist sein Aussehen vorzüglich, bedeutende Gewichtszunahme. Pat. machte ohne Beschwerden eine Brockenpartie zu Fuss.

Epicrise: Der Fall zeigt recht deutlich, was wir Chirurgen unter der Fahne der Asepsis zu leisten vermögen. Nachdem eine Colongallenblasenfistel zerstört, das Loch im Darm genäht war, wurde der Wurmfortsatz entfernt, eine Cysto-Duodenostomie, eine Gastroenterostomie und eine Entero-Enterostomie ausgeführt. Also 5 Operationen, von denen jede einzelne schon einen erheblichen Eingriff darstellt.

c) Die Cystico-Gastrostomie.

Die Anastomosenbildung zwischen Ductus cysticus und Duodenum resp. Magen, die ich einige Male ausgeführt habe, unterscheidet sich in technischer Hinsicht kaum von den anderen Operationen dieser Art. Die Cystico-Enterostomie kommt nach einer Ectomie in Betracht, wenn eine komplete Gallenfistel entstanden (bei Pankreatitis, narbigem Verschluss der Papille, bei Stein) und eine direkte Beseitigung des tiefen Verschlusses unmöglich ist. Da der Ductus cysticus sehr eng ist und deshalb gern zur Obliteration neigt, ist es angezeigt, die nötige Anastomose zwischen Ductus choledochus selbst und

Duodenum herzustellen. Die Cystico-Enterostomie vermeidet man am besten dadurch, dass man bei ausgesprochener Pankreatitis chronica und bei sonstigen, nicht sofort zu beseitigenden Verschlüssen des Ductus choledochus die Gallenblase erhält, damit man diese selbst zu der viel leichteren Cysto-Enterostomie benutzen kann.

Ich gebe der Vollständigkeit halber in Fall Nr. 160 eine Krankengeschichte wieder, bei der ich eine Cystico-Gastrostomie ausgeführt habe.

Nr. 160. A. K., 27 j. Zimmermannsfrau aus Halberstadt.

Aufgen.: 16. 2. 1898.
Operiert: 17. 2. 1898. Gallenblasenresektion.
Entlassen: 22. 3. 1898. Mit Gallenfistel.
Wiederaufgen.: 20. 5. 1898.
Operiert: 24. 5. 1898. Cystico-Gastrostomie. Gastro-Enterostomie.
Entlassen: 16. 7. 1898. Geheilt.

Anamnese: Eltern der Pat. tot (Vater Schwindsucht, Mutter Magengeschwür), zwei Brüder leben noch; Pat. heiratete 19 Jahre alt, ist Mutter von 4 Kindern, von denen 3 leben und gesund sind. Im September 1897 bekam Pat. plötzlich unter Schmerzen im Magen und zwischen den Schulterblättern Atemnot. Der Arzt konstatierte Gallensteinkolik, verordnete heisse Umschläge; Abführmittel wurden ausgebrochen. Endlich erfolgte auf flüssige Medizin Stuhlgang, und damit besserte sich der Zustand. Gelbsucht soll nicht dagewesen sein. Pat. war seitdem ganz wohl, vertrug alle Speisen. Mitte Januar 1898 bekam sie plötzlich Magenschmerzen ohne Erbrechen, jedoch mit Aufstossen. Die Schmerzen wechselten einige Tage in ihrer Stärke, bis am 3. Tage ihre Heftigkeit sehr gross wurde und sich Kreuzschmerzen dazu gesellten. Wenn Erbrechen kam — derartige Anfälle traten nun fast jeden Tag ein — fühlte sich Pat. wohler. Bei der Aufnahme 38,7, Puls 96. Von Herrn Dr. Bötticher überwiesen.

Befund: Mittelgrosse, ziemlich magere Frau, leicht ikterisch. Organbefund normal, Harn frei von Eiweiss und Zucker, enthält Gallenfarbstoff. Ohne Narkose findet man in der r. Oberbauchgegend vermehrte Resistenz, rechts vom Nabel einen ausgesprochenen Druckschmerz und undeutlich palpablen Tumor.

Diagnose: Cholelithiasis, z. Z. akute Cholecystitis.

I. Operation: am 7. 2. 1898. Chloroformnarkose. Dauer 65 Min. Kleiner Längsschnitt im r. M. rectus vom Rippenbogen abwärts. Man stösst auf die bis in Nabelhöhe reichende Leber; diese ist der vorher

gefühlte Tumor. Die Gallenblase ist nicht sichtbar, ist mit dem entzündlich verdickten Netz eng verwachsen. Es gelingt nur schwer, die Gallenblase, welche ferner am Magen und mit dem grössten Teil der Hinterfläche am Duodenum adhärent ist, frei zu machen. Dabei reisst ihre verdickte und mürbe Wand ein. Es treten eine Anzahl kleiner bis erbsengrosser, rundlicher, gelblicher Steine nebst dickem Eiter zu Tage. Gazekompressen waren zum Schutze der Bauchhöhle vorher eingelegt. Die Steine werden mit der Kornzange entfernt. Man beabsichtigt die Blase zu exstirpieren, findet aber die Verwachsungen an der Hinterfläche sehr schwer lösbar; ausserdem zeigt sich, dass Durchbrüche stattgefunden haben und noch Steine hinter der Blase in Adhäsionen liegen, deren Entfernung mühsam ist; **deshalb trägt man von der Blasenwand soviel ab, dass im Wesentlichen nur die schwielige Hinterwand und der dem Cysticus zunächst gelegene Blasenteil stehen bleiben.** Dabei entsteht eine starke Blutung aus der Art. cystica, welche durch Unterbindung gestillt wird. Nun stecken noch 2 Steine im Cysticus, die sich unter grosser Mühe entfernen lassen. Dann wird die Blase in sich vernäht, einige Netzstränge werden ligiert, ein langer Gazestreifen auf die Nahtgegend geführt und die Bauchwunde durch Durchstichknopfnähte und einige Hautnähte geschlossen. In der Gallenblase 29 Steine.

Verlauf: Puls sehr klein, 100. Pat. bricht in den folgenden Tagen bis zum 21. 2. sehr häufig gallige Flüssigkeit aus; auf Magenspülungen sistiert das Erbrechen. Bauch immer weich, kein Fieber. Am 24. 2. tritt neuerdings Erbrechen auf, welches zu Magenausspülungen nötigt. In der Folge klagt Pat. noch öfters über Magendruck, zumal nach konsistenteren Mahlzeiten. Es wird auch am 3. 3. wieder einmal nötig, Magenauspülungen zu machen; dann aber erholt sich Pat. langsam und verträgt alle Speisen, allerdings nur in mässigen Mengen. Beim ersten Verbandwechsel am 26. 2. zeigt sich im Verband etwas Galle. Der Gallenausfluss wird in der Folge stärker, sodass Verbandwechsel bereits am 28. 2., dann am 5. 3., 11. 3., 15. 3., 22. 3. stattfindet. Schon am 15. 3. ist der Ausfluss von Galle sehr gering, daher wird Pat. am 22. 3. mit kleiner Granulation und etwas secernierender Gallenfistel entlassen.

In der Folgezeit kommt Pat. zum Verbinden in die Klinik; die Fistel secerniert stets Galle, mitunter sogar sehr reichlich. Wird dieselbe mit Gaze zugestopft, oder hat sie sich sehr verengt, so treten heftige Magenschmerzen mit Erbrechen gallig gefärbten Mageninhalts auf; sobald grosse Mengen Galle aus der Fistel gedrungen sind, tritt wieder Wohlbefinden ein. Die Bauchhaut wird in grosser Ausdehnung durch die Galle wund; deshalb und um endlich heil zu werden, entschliesst sich Pat. zu nochmaliger Operation.

Wiederaufnahme 20. 5. 98. Der Fistelgang wird durch Laminariastift erweitert; derselbe am Tage darauf entfernt; es fliesst bald Galle. Tamponade der Fistel.

Am 24. 5. 98 II. Operation: **Medianschnitt vom Proc. ensiformis bis fast zum Nabel, dann nach links unten in der Richtung auf die Spina a. s. abweichend.** Der grosse Magen ist nach rechts, besonders in der Gegend der Narbe am Periton. parietale adhärent. Man fühlt oberhalb der grossen Kurvatur eine Geschwulst, das **verhärtete** und **vergrösserte Pankreas,** welches den Choledochus stark komprimiert; ein Stein ist nicht nachweisbar. **Lösung des Magens vom Bauchfell, dabei reisst der Magen ein, teilweise Naht des Lochs. Der Gallenblasenstumpf wird mit dem Magen in Anastomose gesetzt an der Rissstelle des Magens. Cystico - Gastrostomie.** Darauf Gastroenterostomie nach Hacker wegen Magenerweiterung. Erweiterung des Fistelgangs. Gazetampon in das Foramen Winslowii. Schluss der Bauchwunde durch Durchstichknopfnähte nach Excision des Nabels, einige Hautnähte.

Verlauf: Am Abend des Operationstages ist die Temp. 37,2°, am folgenden Tage früh 39°, abends 39,1°. Dann fällt die Temperatur ab, und vom 28. 5. bewegt sie sich in normalen Grenzen. Am 27. 5. zeigt sich der Verband stark gallig durchtränkt und wird daher gewechselt. **Man findet, dass die Anastomose an der vorderen Wand, wo die Gaze hinreichte, nicht gehalten hat; es hat sich eine Gallen- und Magenfistel etabliert.** Seitdem muss Pat. täglich, öfters 2, ja 3 mal verbunden werden. Es wird mehrere Male versucht, die Anastomose durch Naht wiederherzustellen, so am 30. 5., 1. 6., 4. 6., es gelingt aber nicht, da die Nähte durchschneiden, und daher muss Pat. weiter häufig verbunden werden; sie wird am 16. 7. entlassen, ohne dass Heilung erfolgt wäre, und kommt zum Verbinden täglich in die Klinik. Dabei bedeutende Besserung des Allgemeinbefindens, die Frau sieht jetzt blühend aus, verrichtet sogar Feldarbeit. Seit 1/2 Jahr geht es Pat. sehr gut. Sie verbindet sich selbst und kommt nur alle 4 Wochen in die Klinik. Gallenfluss sehr minimal. Mit der Zeit hört auch dieser auf. Die Wunde schliesst sich ganz, und es tritt völlige Heilung ein. **Man muss also annehmen, dass die papilla duodeni wieder durchgängig geworden und die chronische Pankreatitis sich zurückgebildet hat.**

Epicrise: Ich würde mich heute — 6 Jahre später — wahrscheinlich mit dem Schlauchverfahren begnügen. Kommt es dann zur kompleten Gallenfistel, so ist entweder eine Cysto-Enterostomie indiziert oder, wenn diese wegen Morschheit und Kleinheit der Gallenblase unmöglich ist, Excision der Gallenblase mit folgender Choledocho-Duodenostomie. Diese Operation ziehe ich, wie bereits oben bemerkt, der Cystico-Enterostomie vor.

---

d) Die Choledocho-Duodenostomia externa.

Nr. 161. I. G., 50j. Kaufmannsfrau aus Brottendorf bei Rossleben.

Aufgen.: 7. 7. 04.

Operiert: 10. 7. 04. Choledocho-Duodenostomia externa. Netzplastik.

† 17. 7. 1904 an Cholämie.

Anamnese: Pat. ist verheiratet, hat zwei gesunde Kinder. Pat. ist immer gesund gewesen. Vor 7 Wochen bekam Pat. andauerndes Brennen und etwas Druckgefühl in der Magengegend bezw. Magengrube, viel Aufstossen, ab und zu Erbrechen, dabei bestand Uebelkeit und Appetitlosigkeit. Nach einigen Tagen begann Pat. dann gelb zu werden. Die Gelbsucht wurde immer stärker und hielt bis jetzt ohne bemerkbare Intensitätsschwankungen an. Dabei andauerndes Brennen in der Gegend der Magengrube. Niemals Koliken. Urin war dauernd dunkel, Stuhl stets entfärbt. Gallensteine wurden im Stuhl nicht gefunden. Stuhl war dabei regelmässig. Kein Fieber. Völlige Appetitlosigkeit und erhebliche Gewichtsabnahme. Sehr starkes Hautjucken. Herr Dr. Unbehauen-Rossleben und Herr Prof. v. Mehring-Halle hielten Gallensteine für das Wahrscheinlichste. Herr Dr. Unbehauen sendet uns die Pat. zu.

Befund: Starker Ikterus. Leber vergrössert. In der Gallenblasengegend und etwas medial davon fühlt man eine starke Resistenz. Urin frei von Eiweiss und Zucker, enthält Gallenfarbstoff. Pat. fühlt sich sehr elend und übel. Chlorcalcium (mit Opium und Amylum) behält sie als Clysma nicht bei sich, deshalb 3 mal täglich je ein Gramm per os. An Bauch und Extremitäten zerstreut viele blaue Flecken (Blutungen in der Haut. Cholämie). Magenfunktionen normal.

Diagnose: Stein unwahrscheinlich, wahrscheinlicher Pankreas- oder Duodenalcarcinom.

Operation: 10. 7. 04 in Gegenwart der Herren Prof. Dr. Kousnetzoff aus Warschau und Dr. Lumniczer aus Budapest. Gute Sauerstoff-Chloroformnarkose (50 gr.). Dauer der Operation 40 Min. Wellenschnitt. Leber gross, Gallenblase mittelgross, mit Duodenum verwachsen. **Choledochus erweitert, wird punktiert. Aspiration von ca. 160 ccm. ganz wasserheller Flüssigkeit.** Tumor des Duodenums, sehr hart. Wahrscheinlich liegt ein von der Papilla duodeni ausgegangenes Carcinom vor. **Querspaltung des Choledochus dicht am Duodenum. Längsschnitt im Duodenum durch Serosa und Muscularis bis auf Mucosa. Hintere Serosa-Muscularis-Naht.** Dann Eröffnung des Duodenum. Man sieht nicht weit von der Incision ein Schleimhaut-Carcinom. Einige Schleimhautnähte. Dann vordere Naht. **Darüber wird kleines Netz mit 3 Suturen fixiert.** Gallenblase, deren Cysticus obliteriert zu sein scheint (sie ist wandverdickt, aber sonst leer) wird unbeachtet ge-

lassen. Völliger Schluss der Bauchhöhle durch Durchstichknopfnähte, Puls hinterher gut.

Verlauf: Völlig fieberlos.

15. 7. **Sehr profuse Menses. 3mal täglich 1 gr. Chlorcalcium.** Pat. führt ab. Stuhlgang etwas braun gefärbt.

16. 7. Pat. ist fieberfrei, doch sehr schläfrig.

17. 7. Deutliche cholämische Intoxication. Atmung sehr langsam. Puls ebenso, sehr klein. Am Abend Exitus.

Epicrise: Die Diagnose war zwar mit Wahrscheinlichkeit, aber nicht mit Sicherheit auf ein Carcinom zu stellen, deshalb Probeincision. Die angelegte Anastomose konnte grosse Erleichterung bringen, eine Heilung war natürlich unmöglich. Die Galle in Hepaticus und Choledochus war wasserklar, der Choledochus sehr erweitert, sodass die Anastomose bequem quer angelegt werden konnte. Das kleine Netz liess sich bequem auf die Naht fixieren. Der Tod erfolgte im Coma cholämicum.

Nr. 162. Chr. G., 53 j. Bäckermeister aus Blankenburg a/H.
Aufgen.: 17. 1. 1899.
Operation: 18. 1. 1899. Choledochotomie. Choledocho-Duodenostomia externa.
Entl.: 26. 2. 1899. Geheilt.

Anamnese: Familienanamnese ohne Belang. Pat. war stets gesund, bis er ganz ohne Vorboten Weihnachten 1897 einen Magenkrampf bekam von 2—3 stündiger Dauer und begleitet von Erbrechen. Diese Anfälle wiederholten sich bis April 1898 4—5 mal. Einmal — im Februar — war Gelbsucht dabei. Im Sommer 98 tadelloses Befinden, Ausgangs Oktober oder Anfangs November Wiederkehr der Anfälle. Mitte oder Ende November trat Gelbsucht hinzu, die seitdem ununterbrochen, wenn auch in wechselnder Intensität, fortbestand und besonders durch Hautjucken unangenehm war. Der Stuhlgang war zeitweise ganz grau, dann wieder gefärbt, jedoch nie normal dunkel. Der Urin war bierbraun. Der Appetit, sonst gut, war nach den Anfällen tagelang sehr schlecht. Die Abmagerung beträgt im ganzen ca. 20 Pfund.

Befund: Mittelgrosser, magerer, etwas schwächlicher, stark ikterischer Mann. Organbefund normal. Urin frei von Eiweiss und Zucker, reich an Gallenfarbstoff. Leber nicht vergrössert, Gallenblase nicht palpabel, Druckempfindlichkeit in der Gegend derselben.

Diagnose: Lithogener Choledochusverschluss, maligner Tumor fast sicher ausgeschlossen.

Operation: 18. 1. 99. Längsschnitt im rechten M. rect. abd. Gallenblase klein, mit Netz verwachsen. Leber gross. Lösung der Adhäsionen nach Unterbindung. Cysticus leer. Supraduodenaler Teil

des Choledochus lässt sich gut freilegen. In ihm ein haselnussgrosser Stein. Leichte Extraction nach 2 cm. langer Incision. **Pankreaskopf sehr hart.** Nach Durchtrennung des Omentum majus und minus lässt sich der Pankreaskopf freilegen. Wahrscheinlich handelt es sich um entzündliche Induration (Alterscirrhose), möglicherweise auch um Carcinom. **Die Choledochusincision wird nicht genäht, sondern zu einer Anastomose zwischen Duodenum und Choledochus benutzt. Choledocho-Duodenostomia externa.** Tamponade der Naht. Teilweise Verschliessung der Bauchhöhle durch durchgreifende Seidensuturen. 2 stündige schwierige Operation. Gute Chloroformnarkose.

Verlauf sehr gut und fieberfrei. Ikterus schwindet. Bei der Entlassung ausgezeichnetes Allgemeinbefinden. —

Epicrise: Pat. ist seit der Operation ganz gesund geblieben: es hat sich also um chronische Pankreatitis gehandelt.

Nr. 163. K. K., 53j. Kupferschmiedsfrau aus Goslar.

Aufgen.: 29. 6. 1904.

Operiert: 2. 7. 1904. Ectomie. Choledocho-Duodenostomia externa. Netzplastik.

Entlassen: 4. 8. 1904. Gebessert.

Anamnese: Pat. stammt aus gesunder Familie, hat 6 gesunde Kinder; 1 Kind an epileptischen Krämpfen gestorben. Vor 20 Jahren machte sie ein Kindbettfieber durch. Sonst will sie stets gesund gewesen sein, auch nie Magenkrämpfe gehabt haben. Ihre Krankheit begann Weihnachten 1903 mit Verdauungsstörung von seiten des Magens: jedesmal nach den Mahlzeiten Gefühl von Völle und Druck in der Magengegend, sodass Pat. das Essen ganz aufgab und sich nur von Milch nährte. Nach Neujahr 1904 begann sich Gelbsucht einzustellen, der Stuhlgang entfärbte sich, Urin wurde dunkel. Diese Erscheinungen nahmen allmählich zu. Pat. bekam zunächst 4 Wochen lang künstliches Karlsbader Salz, danach das Befinden eher schlechter. Danach 4 Wochen lang Glycerin per os. Im März 24 Flaschen Mühlbrunnen getrunken und Wärmflaschen auf die Magengegend. Zugleich bekam sie Siccokapseln; seitdem soll sich ihr Appetit wieder gebessert haben und Pat. konnte ohne Schmerzen wieder alles vertragen. Pat. hatte bis dahin 40 Pfund (von 173 auf 133) abgenommen; dann blieb das Gewicht auf gleicher Höhe, und in den letzten Wochen will sie wieder 1 Pfund zugenommen haben. Erbrechen, Stuhlgangsbeschwerden hat sie nie gehabt, Fieber soll nie dagewesen sein. Zur Zeit ist der Appetit wieder ganz gut, sie isst und verträgt alles. Hautjucken ist ziemlich viel vorhanden, besonders des Nachts quälend. Sie hat bis kurz vor der Erkrankung an Askariden gelitten. Herr Dr. Peters-Goslar schickt die Pat. zur Operation, in der Annahme, dass möglicherweise ein Ascaris sich im Choledochus aufhalte; auch hat er Verdacht auf Carcinom.

Befund: Sehr elende, hochgradig ikterische, dabei anämische Frau. Leber gross, Tumor der Gallenblase sehr hart, gar nicht druckempfindlich. Starke Dilatation des Magens. Lungen gesund. Urin frei von Eiweiss und Zucker, enthält viel Gallenfarbstoff.

Diagnose: Verschluss des Choledochus (wahrscheinlich durch Carcinom).

Operation. 2. 7. 04. Gute Sauerstoff-Chloroformnarkose (40 gr.). Dauer der Operation 1 Stunde. Wellenschnitt. Leber gross. Gallenblase mit Netz verwachsen, fest kontrahiert um einen fast hühnereigrossen Stein. Hals der Gallenblase mit Choledochus verwachsen; Lösung. **Choledochus prall gespannt, hat den Umfang einer geblähten Dünndarmschlinge. Punktion und Aspiration von 200 ccm. dünner, hellgrüner, schleimiger Galle aus dem Choledochus. Dann fällt der Choledochus zusammen. Die Choledochuswand wird mit 2 König'schen Klemmen gefasst und dazwischen 1½ cm. lang incidiert. Kein Stein. Sonde dringt mit einem Rucke durch die Papille.** Im Pankreaskopf einige harte Knoten: entweder Carcinom oder Pankreatitis chronica. **Anastomose zwischen Choledochusincision und Duodenum. Das Duodenum wird durch eine 1½ cm. lange Querincision geöffnet, zuerst die Naht von innen und dann von aussen angelegt. Über die Naht wird ein Zipfel des kleinen Netzes fixiert.** Dann leichte Ectomie. Der Cysticus wird mit 2 Suturen, die lang bleiben, vernäht. 2 Tampons. Schluss der übrigen Bauchwunde.

Die excidierte Gallenblase ist wandverdickt, der Stein füllt die Blase völlig aus. Cysticus eng, zart und normal.

Die stark geschrumpfte Gallenblase zeigt ulcerös und narbig veränderte Schleimhaut.

Mikrosk. Untersuchung ergibt ein vollkommenes Fehlen der Schleimhaut und fast vollständige Zerstörung der Muskelschichten, welche durch sehr stark fetthaltiges Granulationsgewebe ersetzt sind.

Verlauf: Ohne irgendwelche Besonderheiten, ganz normal.

15. 7. Entfernung der Tampons und der meisten Fäden. Die Wunde sieht sehr gut aus. Der Ikterus ist geringer, Allgemeinbefinden sehr gut. Reger Appetit.

4. 8. 04. Mit geschlossener Wunde entlassen. Ikterus fast völlig geschwunden, Appetit sehr gut.

Epicrise: Der Stein hat sich immer latent verhalten: Pat. hatte nie Schmerzen gehabt. Der Stein war im Augenblick auch ein völliger Nebenbefund, mit dem Ikterus hatte er nichts zu tun. Der Choledochus war kolossal erweitert, so dass Punktion und Aspiration am Platze war. Das Hindernis sass an der Papille, so dass Anastomose zwischen Choledochus und Duodenum nötig war. Wäre Pat. nicht so schwach gewesen, hätte man das Duodenum weiter spalten und sich die Papille ansehen können. So war Eile am Platze. Bei der starken Erweiterung

des Choledochus hätte auch eine Querincision des Choledochus gemacht werden können, dann wäre die Anastomose noch leichter gewesen. Die Zukunft muss lehren, ob der Tumor am Pankreas carcinomatöser oder entzündlicher Natur ist.

Nr. 164. H. D., 44j. Bankbeamter aus Friedenau.

Aufgen.: 1. 9. 1903.

Operiert: 10. 9. 1903. Ectomie. Cysticotomie. Cysticectomie. Choledocho-Duodenostomia int. Choledocho-Duodenostomia ext. Hepatopexie.

Entlassen: 19. 10. 1903. Gebessert.*)

Anamnese: Pat. ist verheiratet, hat Kinder. Pat. hat 1878 an Flecktyphus gelitten. Seit langen Jahren „Herzrheumatismus", der ärztlicherseits teils auf eine Herzneurose, teils auf angebliche Herzerweiterung zurückgeführt wurde. - Häufige Anfälle von Migräne (etwa alle 3 Monate), meist nach beruflichen Aufregungen, dabei sehr heftige Kopfschmerzen, Erbrechen reiner Galle, Ohnmachten. Pat. ist hochgradig nervös.

Vor 17 Jahren angeblich Magengeschwür (Gallensteinkolik?), dabei Schmerzen in der Magengrube und Anschwellung dort, die nach 6 Wochen (Karlsbader Kur) zurückging.

In den letzten Jahren ab und zu gespanntes Gefühl in der Lebergegend. Im Herbst (September) 1902 im Seebad Borkum während eines Seebades plötzlich sehr heftige krampfartige Schmerzen in der Magengrube, die in die Brust hinaufstiegen. Dauer 2—3 Stunden. Nachher wieder völliges Wohlbefinden. Vor Weihnachten 1902 zweiter sehr heftiger und anhaltender Anfall mit Erbrechen.

Anfang Januar 1903 4 Tage und Nächte lang Koliken. Schmerzen in der Gallenblasengegend, dabei Anschwellung und Entzündung der Gallenblase. Bis Ende Februar war Pat. ausser Dienst. Im Mai Kur in Karlsbad, dort plötzlich Erleichterung, „als ob ein Stein abgegangen wäre" nach kopiösem Stuhlgang.

Seitdem ab und zu Druck in der Gallenblasengegend ohne Schmerzen.

Seit 4 Wochen Ikterus, der allmählich begann und immer stärker wurde. Dabei keine Schmerzen, kein Fieber, kein Schüttelfrost. Starkes Hautjucken. Stuhl weiss, verstopft (Abführmittel). Urin dunkel. Kein Erbrechen, aber Brechneigung. Seit Januar 20 Pfund Gewichtsabnahme (von 152 auf 133 Pfund), in den letzten 4 Wochen 10 Pfund, Ikterus blieb dauernd gleich stark. Dabei Mattigkeit, viel Hautjucken, Appetit noch befriedigend.

Pat. wurde mit Kur in Karlsbad, heissen Umschlägen, Morphium subkutan (nur im Januar-Anfall) behandelt. Ferner gebrauchte er eine

*) Pat. berichtet am 1. 1. 04, dass es ihm sehr gut gehe; er sei wieder in seinem Beruf tätig.

Rettigkur und liess sich wochenlang in Berlin von einem Amerikaner ohne Erfolg mit Tee behandeln.

Befund: Starker Ikterus. Abgemagerter Patient. Gallenblase als mässig grosser, schmerzhafter Tumor zu tasten. Urin enthält Gallenfarbstoff, kein Eiweis. Leber nicht nachweisbar vergrössert.

Verlauf: 9. 9. 03. Trotz mehrmaligen Abführens (Ol. Ricini) und Thermophor (morgens und abends) keine Aenderung des Zustandes. Stuhl weiss, Urin dunkel.

Diagnose: Stein in der Papille, Steine in der entzündeten Gallenblase (Pankreas?).

Operation: 10. 9. 03. In Gegenwart des Herrn Dr. Rennebaum-Halberstadt. Wellenschnitt. Gute Sauerstoff-Chloroform-Narkose 2 Stunden. 60 gr. Chloroform. Dauer der Operation 1¾ Stunden. Leber nicht wesentlich vergrössert. Gallenblase prall gespannt, ringsum mit Netz verwachsen, wird punktiert. Aspiration von Eiter. Eröffnung der Gallenblase. Extraktion von ca. 200 erbsen- bis haselnussgrossen Steinen. Im Cysticus ein kleiner, erbsengrosser Stein. Cysticotomie. Choledochus wird freigelegt. **Hinter dem Duodenum fühlt man einen walnussgrossen, nicht allzuharten Tumor. Eröffnung des Choledochus im supraduodenalen Teil. Viele gestaute Galle im Gang. Sondierung ergebnislos. Freilegung des retroduodenalen Tumors durch Duodenotomie. Der Tumor gehört der Papille an, ist einmarkstückgrosses Ulcus mit zerklüfteten Rändern. Auskratzung mit dem scharfen Löffel zwecks mikroskopischer Untersuchung. In der Papille ein eckiger, kleiner Stein. Nach dessen Entfernung durch Incision Vernähung der Duodenalschleimhaut mit der des Choledochus durch 4 Nähte. Schluss der duodenalen Incision. Choledocho-Duodenostomia externa zwischen Incision im supraduodenalen Teil und Duodenum. Ectomie.** Dabei starke Verletzung des Leberbetts, in dem die Gallenblase sehr fest sitzt. Diese ist sehr entzündet und wandverdickt. Tamponade des Leberbetts. Die duodenalen Incisionen bleiben ausserhalb der Tamponade. Naht der Bauchwunde.

Die Untersuchung durch das pathologische Institut in Marburg ergibt folgenden Befund:

Bei der mikroskopischen Untersuchung der Gallenblasenwand ergibt sich an einer Stelle, die als ein halbkirschgrosser buttergelber Fleck an der Aussenseite erscheint, eine grössere Abscessbildung mit Beimischung von Galle; wahrscheinlich von einer divertikelartigen Ausstülpung der Schleimhaut ausgegangen. An der Schleimhaut stärkere Infiltration der mucosa mit ausgedehnten Epitheldefekten, Rundzellenanhäufungen in der muscularis. Keine bösartigen Wucherungen.

Die kleine Geschwulst am Duodenum ist ein feinpapilläres Adenom, dessen Epithelbelag aber von der normalen Epithelauskleidung der Zotten und Krypten wesentlich abweicht, indem an Stelle der typischen Becherzellen und saumtragenden Epithelien hohe einfache Cylinderepithelien oft in mehrfacher Schichtung getreten sind. Die

ziemlich reichlich vorhandenen Kernteilungsfiguren stehen sehr unregelmässig und vermehren noch den Verdacht, dass hier eine zur Carcinombildung neigende Geschwulst vorliegt, wenn auch der sichere Beweis des Tiefenwachstums nicht erbracht werden kann, auch der drüsige Typus noch immer gewahrt ist.

Verlauf: Gut.

19. 10. 03. Pat. wird gebessert entlassen. Wunde geheilt.

Epicrise: Obwohl Pat. gar keine Schmerzen hatte, steckte fest in der Papilla duodeni ein Stein. Der Ikterus war sehr hochgradig. — Ob das Ulcus gutartiger oder bösartiger Natur ist, wird der Verlauf zeigen. Wegen späterer narbiger Obliteration der Papille war die Choledocho-Duodenostomia externa notwendig. —

Die Krankengeschichte, welche den Fall von **Hepato-Cholangio-Enterostomie** wiedergibt, ist bereits im ersten Teil dieses Buches ausführlich mitgeteilt worden; wir verweisen auf das dort Gesagte.

Ebenso sind dort die Ausführungen über die **Unterbindung der Arteria hepatica wegen Aneurysma und über die plastischen Operationen an der Gallenblase** nachzulesen. Ich konnte die Beschreibung der Technik nicht gut von den betr. Krankengeschichten trennen und habe die letztere gleich im ersten Teil untergebracht.

Die Technik der **Hepatico-Enterostomie** ist bei der Resektion des Choledochus (Nr. 152) beschrieben worden.

II. Die Choledocho-Duodenostomia interna.

(Siehe auch die Fälle von transduodenaler Choledochotomie Nr. 148 und 149 auf p. 310—315.)

Nr. 165. A. M., 25 j. Landwirtstochter aus Eilsdorf.

Aufgen.: 15. 6. 1903.

Operiert: 18. 6. 1903. Ectomie. Cysticotomie. Hepaticusdrainage. Choledocho-Duodenostomia interna.

Entlassen: 3. 8. 1903. Geheilt.

Anamnese: 1901 bekam Pat. einen kurzen, nur 3 Min. dauernden Anfall von heftigen Kolikschmerzen in der Magengrube und Angstgefühl.

November 1902 zweiter, gleichartiger Kolikanfall, der etwa 10 Min. dauerte.

Am 5. Februar 1903 nächster Kolikanfall, der 24 Stunden dauerte und sehr heftig war. Dabei viel galliges Erbrechen.

2—3 Wochen später nochmals ein einen Tag dauernder Kolikanfall, nachher noch einige Tage Rückenschmerzen, dann wieder, wie immer in den anfallsfreien Zeiten, völliges Wohlbefinden.

Am 23. Mai eine Nacht lang heftiger Kolikanfall mit nachfolgender Gelbsucht. Stuhl grau, Urin dunkel. Ob Fieber vorhanden war, weiss Pat. nicht anzugeben. Die Gelbsucht hielt weiter an bis jetzt, anfangs bestanden noch etwas Rückenschmerzen, dann blieb ein andauerndes Druckgefühl („wie ein Stein") in der Magengrube bestehen. Seit einigen Tagen umherziehende Schmerzen in den Hüften, Knie- und Fussgelenken. Pat. fühlt sich dabei sehr matt. Stein im Stuhl wurde nicht gefunden.

Pat. ist mit heissen Umschlägen, Karlsbader Wasser, Ölkur, Morphiumpulvern (in den Anfällen) behandelt worden.

Herr Dr. Herbst-Eilenstedt sendet uns die Pat. zu.

15. 6. 03. Temp. abends 38,6.

16. 6. 03. Temp. mittags 38,5, abends 38,0. In der Nacht ziemlich starke Schmerzen in der Gegend der Magengrube, die am Tage etwas nachlassen.

17. 6. 03. Temp. mittags 37,5, abends 38,0. Pat. fühlt sich wohler, klagt über Schmerzen im rechten Bein.

Befund: Magere, stark ikterische Pat. Gallenblase gross, als Tumor tastbar, Lebersenkung. Druckempfindlichkeit der Magengrube. Im Urin Gallenfarbstoff, kein Eiweiss. Ueber der Herzspitze ein systolisches Geräusch hörbar.

Diagnose: Akute, serös-eitrige Cholecystitis, Steine im Choledochus, wahrscheinlich in der Papille.

Operation: 18. 6. 03. In Gegenwart des Herrn Dr. Herbst-Eilenstedt. Gute Sauerstoff-Chloroformnarkose 70 Min. (40 gr.). Operation 55 Min. Wellenschnitt. Leber gesenkt, Gallenblase gross, nicht adhärent, wird excidiert, enthält ca. 300 kleine Steine, im Hals ein grösserer. Dort decubitales Ulcus. Im Choledochus 3 Steine, nicht extrahierbar, nachdem Cysticus und Choledochus gespalten sind. **Retroduodenal mehrere Steine fühlbar, aber absolut unbeweglich, deshalb Duodenotomie. Spaltung der Papille, durch die ein Stein hindurchschimmert. Excision von 3 Steinen. Umsäumung der Papille mit 3 Suturen. Quernaht des Duodenal-Längsschnittes. Hepaticusdrainage.** Tamponade. Naht. Glatter Verlauf der Operation.

Verlauf: Gut.

2. 7. 03. 1. eigentlicher Verbandwechsel. Entfernung des Rohres, der Tampons, die locker sitzen, etwas riechen, sowie sämtlicher langer Fäden. Wunde sieht gut aus. Tamponade.

5. 7. 03. Entfernung sämtlicher Nähte. Galle läuft noch ziemlich stark. Ausspülung. Tamponade.

6. 7. 03. **Pat. klagt seit gestern über Rumoren im Leib, als ob etwas „aufgeplatzt" wäre. Verband ist durch, riecht etwas nach Dünn-**

darminhalt. Verbandwechsel. Aus dem Wundtrichter entweicht Luft. Dünndarmnaht offenbar an einer nicht sichtbaren Stelle etwas defekt. Tamponade.

Befinden gut. Appetit gut. Stuhl regelmässig, gut gefärbt.

7. 7. 03. Verband trocken. Keine Klagen über Rumoren im Leib.

10. 7. 03. Verband 4 Tage trocken. Verbandwechsel. Befinden dauernd gut. Appetit gut. Stuhl regelmässig. **Tampons riechen noch immer etwas nach Dünndarminhalt.**

17. 7. 03. Steht auf. Verband stets 3—4 Tage trocken.

21. 7. 03. Nur noch sehr wenig Galle im Verband. Wundtrichter verkleinert sich allmählich. **Dünndarm anscheinend wieder völlig verklebt.**

25. 7. 03. Verbandwechsel. Einige der Duodenal-Nähte werden beim Ausspülen mitherausgespült. Sekretion gering. Wundtrichter sehr eng und in der Tiefe bereits geschlossen.

3. 8. 03. Pat. wird mit kleiner, oberflächlicher, gut granulierender Wunde entlassen.

Epicrise: Ein Fall von akutem Choledochusverschluss, bei dem wegen Fieber, dauernder Appetitlosigkeit die Operation indiciert war. Wer in solchen Fällen wartet, rechnet nur mit den Launen der Naturheilung. Die Steine in der papilla duodeni sassen so fest, dass ihr Abgang vor Monaten nicht zu erwarten war. Sie liessen sich nicht von der Stelle bewegen, so dass eine Choledocho-Duodenostomia int. nicht zu umgehen war. — Der kleine Defekt, der in der Duodenalnaht entstanden war, hat keinen grossen Schaden gebracht. Bei lockerer Tamponade gelang es, das Herausfliessen von Darminhalt zu verhüten.

No. 166. A. Sch., 37 j. Schriftsetzersfrau aus Blankenburg a/H.

Aufgen.: 18. 9. 1903.

Operiert: 20. 9. 1903. Ectomie. Hepatopexie. Choledocho-Duodenostomia int. Choledochotomie mit Naht. Netzplastik.

Entlassen: 1. 11. 1903. Geheilt.

Anamnese: Pat. ist verheiratet, hat 2 gesunde Kinder. 2 Aborte. Eltern und Geschwister gesund.

Pat. hat nur die Kinderkrankheiten durchgemacht, ist bis vor einem Jahre gesund und stark gewesen.

Im September vorigen Jahres begannen bei der Pat. zum ersten Male „Magenkrämpfe“, die so schmerzhaft waren, dass sie immer Morphium nötig hatte. Die Schmerzen sassen in der Gegend der Gallenblase, strahlten nach dem rechten Schulterblatt, nach der Lendengegend und auch nach der linken Bauchseite hin aus. Ikterus trat

damals nicht auf, Pat. war 4 Wochen bettlägerig, erholte sich aber wieder vollkommen. Im Januar dieses Jahres traten zum ersten Mal unter Gelbsucht wieder Magenkrämpfe auf, die Anfälle dauerten immer ziemlich lange, oft 2 bis 3 Tage. Damals färbte sich auch der Stuhl weiss und der Urin braun. Diese Anfälle plagten in kürzeren und längeren Pausen die Pat. so, dass sie 38 Pfund an Gewicht abgenommen hat. Der Ikterus, weisse Stuhl und braune Urin schwanden immer kurz nach dem Nachlassen der Anfälle. Es wurde immer auf Steine im Stuhl geachtet, doch nie einer gefunden. Schon vor 1/2 Jahr riet der behandelnde Arzt, Herr Dr. Moll, zur Operation wegen eingeklemmten Steines im Choledochus, doch konnte Pat. sich noch nicht dazu entschliessen. Jetzt nach langem vergeblichem Morphiumgebrauch (heissen Compressen etc.) und im Ernährungszustand stark heruntergekommen, entschliesst sich Pat. auf Anraten der Herren Sanitätsrat Dr. Klöppel und Dr. Moll zur Operation. Die Gallenblasengegend soll besonders im Anfall, aber auch ausserhalb desselben auf Druck recht schmerzhaft gewesen sein.

Letzter Anfall vor 5 Tagen, 2 Tage andauernd, es besteht noch starker Ikterus.

Befund: Sehr starker Ikterus. Leber vergrössert. Gallenblase nicht tastbar, Gallenblasengegend druckempfindlich. Im Urin Gallenfarbstoff, Spuren von Eiweiss.

Diagnose: Stein im ductus choledochus.

Operation: 20. 9. 03. Wellenschnitt. Gute Sauerstoff-Chloroformnarkose 45 gr. in 5/4 Std. Leber gross, Gallenblase klein, mit Netz verwachsen. Ectomie; Gallenblase enthält 3 haselnussgrosse Steine. Choledochus mit Duodenum verwachsen, welches am lig. hepato-duod. hochgezerrt ist. Incision im supraduodenalen Teil des Choledochus. **Im Choledochus retroduodenal viele Steine, die mit dicker Uterussonde nicht zu fühlen, erst mit Kornzange zu fassen sind.** Ein Stein retroduodenal festsitzend. Duodenotomie. Entfernung sämtlicher Steine. **Choledocho-Duodenostomia interna mit Netz auf die Duodenal-Naht.** Choledochus, oberhalb des tief mündenden Ductus cysticus sehr eng, reisst bei der Ectomie ein. Choledochorrhaphie, um die weit auseinandergezogenen Enden des Choledochus einander zu nähern und ungefähr zu fixieren. Tamponade mit 3 Streifen. Naht. Operation 1 Stunde.

Verlauf: 20. 9. 03. 37,0. Puls 96. Kein Erbrechen, kein Aufstossen.

21. 9. 03. 37,2—39,0. Puls 84—92. Morgens spontan Flatus, kein Erbrechen, Leib weich, Verband trocken. Abends keine Aenderung des Befindens, welche das Fieber erklärt.

22. 9. 03. 37,4—37,5. Puls 120.

Über Nacht und morgens viel Erbrechen. Magenspülung fördert kolossale Mengen Flüssigkeit, kaum etwas gallig gefärbt. Abends noch immer viel im Magen. Rechte Seitenlage.

23. 9. 03. 37,7—37,5. Puls 92—88.

Bei rechter Seitenlage ruhige Nacht. Kein Erbrechen. Abends Magen fast leer, nur am Schlusse jeder Spülung etwas dicker Satz von Milchresten.

24. 9. 03. Fieberfrei. Magen heute nicht so voll. Allgemeinbefinden gut.

26. 9. 03. Befinden sehr gut. Fängt vorsichtig an zu essen. Gestern spontane Stuhlentleerung.

27. 9. 03. Verband jeden Tag mit Wundsekret und Galle durchtränkt.

2. 10. 03. Pat. hat abends immer noch Temperatursteigerungen bis 38,3. Täglich 2 maliger Verbandwechsel. **Im Verband Mageninhalt. Kleine Öffnung im Duodenum im lateralen Teile des Wundtrichters.** Allgemeinbefinden und Appetit gut. Stuhl normal.

4. 10. 03. Pat. klagt viel über Herzklopfen. **Beim Verbandwechsel zeigt sich der Magen gebläht und mit der grossen Curvatur nur handbreit oberhalb der Symphyse stehend. Magenausspülung fördert grosse Massen Speisereste zu Tage.**

8. 10. 03. **Öffnung im Duodenum scheint sich geschlossen zu haben; seit gestern kein Darminhalt mehr im Verband.**

12. 10. 03. Verband seit vorgestern trocken. Magenektasie zurückgegangen. Allgemeinbefinden hebt sich sichtlich.

13. 10. 03. Wundtrichter rein, Duodenum geschlossen. Pat. steht auf.

28. 10. 03. Wundtrichter stark verengt; Sekretion nur noch gering, dabei wenig Galle.

29. 10. 03. Fortlassen der Tamponade.

30. 10. 03. Verband trocken.

1. 11. 03. Auf Wunsch entlassen; es besteht nur noch ein enger Fistelgang, der sich voraussichtlich bald schliessen wird.

Epicrise: Interessant war, dass die Sonde im Choledochus vordrang und doch die Steine nicht fühlte. In zweifelhaften Fällen ist dann auch, ohne dass man einen Stein palpiert, die Duodenotomie gewiss erlaubt. Pat. hat sich im Mai 1904 vorgestellt, sie hat ca. 40 Pfund an Gewicht zugenommen und sieht blühend aus.

Nr. 167. L. Cz., 60j. Gräfin aus Löese (Ungarn).

Aufgen.: 14. 8. 1903.

Operiert: 16. 8. 1903. Ectomie. Choledochusdrainage. Choledocho-Duodenostomia interna. Hepatopexie.

Entlassen: 1. 10. 1903. Geheilt.

Anamnese: Pat. war stets gesund, abgesehen von ihrem Gallensteinleiden. Mutter an Carcinom gestorben. Vor 10 Jahren einmal eine Attacke von Magenschmerzen. Dann wieder 2 Jahre völlig wohl. Vor 8 Jahren infolge Ausgleitens auf dem Parkett Fall auf die gepolsterte Lehne eines Stuhles mit den rechten untersten Rippen. In-

fraktion zweier Rippen, Pleuritis. Kurz nach jenem Unfall die erste Kolik. Heftige Schmerzen in beiden Hypochondrien, ausstrahlend nach Rücken und Schultern. Im unmittelbaren Anschluss an die mit heftigem Erbrechen einhergehende Kolik mehrtägiger Ikterus mit weissem Stuhl, dunklem Urin. Seit jener Zeit in grösseren oder geringeren Pausen Anfälle der gleichen Art, welche sich oft rasch folgten, oft längere Zeit ganz ausblieben. Zuletzt war 1½ Jahre lang völlige Ruhe bis Anfang dieses Jahres, wo wieder mehrere rasch vorübergehende Anfälle auftraten. Pat. ging, wie immer seit 8 Jahren, nach Karlsbad, wo sie sich ganz wohl fühlte. Nach Beendigung der Kur begleitete sie ihren Mann nach Bad Kissingen. Schon bei der Abreise von Karlsbad und dann während des ganzen Aufenthaltes in Kissingen, wo sie jedoch die Kur nicht gebrauchte, hatte Pat. Anfälle von heftigen, krampfartigen Schmerzen in der Magengegend, ohne Erbrechen, ohne Ikterus. Unmittelbar nach der Rückreise von Kissingen nach Wien trat ein sehr heftiger Anfall der alten Koliken auf mit intensivem Ikterus und Fieber (38,5 Achselhöhle). Der Ikterus hielt fast 3 Wochen an, unter steten, in 3—4 tägigen Pausen auftretenden Koliken. Plötzlich, nach einer sehr heftigen Attacke, wurde der Stuhl wieder braun, der Urin heller und das Allgemeinbefinden besser, so dass Pat. nach Hause reiste. Wenige Tage nachher trat jedoch der alte Zustand wieder ein, der bis jetzt, im ganzen seit über 7 Wochen, anhielt. Die letzte Kolik trat vor 4 Tagen auf. Pat. ist in den letzten 3 Monaten durch die vielen Schmerzen sehr heruntergekommen. Der Appetit war sehr wechselnd, infolgedessen die Nahrungsaufnahme sehr ungenügend. Während der Anfälle erhielt Pat. Morphium subkutan. Sowohl die Herren Hofrat Breuer und Geh. Rat Nothnagel in Wien, als auch die beiden Hausärzte, die Herren Dr. Ritok und Dr. Kalchbrenner rieten dringend zur Operation.

Befund: Grosse, gut genährte Pat. mit mässigem Ikterus. Leber kaum vergrössert, Gallenblasengegend und Mittellinie druckempfindlich. Im Urin Gallenfarbstoff und Spuren von Albumen.

Diagnose: Stein im Choledochus.

Operation: 16. 8. 03. In Gegenwart der Herren Dr. Offenbach-New-York und Dr. Selden Irwin Rainforth-Baltimore. Wellenschnitt. Gallenblase klein, Wand verdickt, enthält im Cysticus einen rauhen, runden Stein von der Grösse einer Victoriaerbse. Choledochus anscheinend frei, aber verdickt, **Incision des supraduod. Teils. Stein nicht sondierbar. Endlich findet man dicht an der papilla duodeni einen unbeweglichen Stein. Duodenotomie. Choledocho-Duodenostomia interna. Auf die mehrreihige Naht des Duodenum wird ein Netzzipfel aufgenäht. Hepaticus nicht drainierbar. (Cysticus mündet sehr tief, fast am Duodenum, in den Choledochus.) Deshalb nur Choledochusdrainage mit Nélaton-Katheter.** Ectomie. Spaltung des Cysticus. Vernähung desselben. Hepatopexie mit 1 Sutur. Tamponade. Verband. Dauer der Operation 1½ Stunden. Gute Chloroformsauerstoff-Narkose (55 gr. Chloroform).

Verlauf: 17. 8. 03. Temp. abends 37,5. Puls 100. Ziemlich viel Würgen, kein Erbrechen.

18. 8. 03. Temp. morgens 37,5, abends 37,3. Puls 100—112. Ziemlich viel Würgen, Aufstossen und Übelkeit, daher Magenspülung nachmittags. Im Magen viel altes Blut, viel Gase. Galle läuft etwas.

20. 8. 03. Befinden weiter gut.

31. 8. 03. 1. eigentlicher Verbandwechsel. Entfernung des Rohres, der Tampons, die locker sitzen und etwas riechen, sowie einzelner Nähte. Wunde sieht gut aus. Wundtrichter sehr tief. Temp. abends 37,5. Pat. ist etwas matt.

1. 9. 03. Verband stark durch. Pat. fühlt sich noch immer etwas matt. Verbandwechsel.

2. 9. 03. Pat. fühlt sich heute wieder wohl. Verband etwas durch. Entfernung der Nähte und des Hepatopexie-Fadens. Wundtrichter sehr tief. Ausspülung. Galle noch ziemlich trübe, mit Schleim vermischt.

4. 9. 03. Galle läuft beim Ausspülen bereits ziemlich klar.

5. 9. 03. Entfernung des Hepatopexie-Drahtes.

6. 9. 03. Verband täglich etwas durch. Ausspülung. **Choledochusincision selbst nicht zu erreichen wegen der Tiefe und Enge des Wundtrichters.** Pat. steht auf. Appetit noch mässig.

10. 9. 03. Entfernung des grössten Teils der langen Fäden, Verband nur noch ganz wenig durch.

15. 9. 03. Verband 2 Tage trocken. Galle läuft nur wenig. Letzter langer Faden entfernt. Galle läuft beim Ausspülen fast klar. Wundtrichter sehr eng. Stuhl regelmässig, gut gefärbt.

21. 9. 03. Verband seit 3 Tagen trocken. Es läuft keine Galle mehr. Wunde sehr eng. Keine Tamponade mehr.

1. 10. 03. Wunde geheilt, nur noch kleine Granulation. Geheilt entlassen in vorzüglichem Allgemein-Befinden.

Die Untersuchung der Gallenblase durch das pathol. Institut in Marburg ergiebt folgenden Befund:

Im Fundus, wie auch in den übrigen Teilen der Gallenblase zeigt die Mucosa Atrophie, stellenweise auch alte Ulcerationen der Wand im Übergang in narbige Schrumpfung begriffen. An solchen Stellen finden sich neben älteren Blutungen auch frischere.

Epicrise: Erst nach langem Suchen fand man den Stein in der Papille. Bei der Incision des supraduodenalen Teils des Choledochus floss sehr viel Galle ab, so dass ein tieferes Hindernis vorliegen musste. Das Pankreas war verdickt, aber der eigentliche Verschluss war durch den festsitzenden Stein bedingt. Dabei war der Ikterus nur mässig, die Entzündung fehlte im Augenblick.

Nr. 168. L. F., 52 j. Maurermeistersfrau aus Duderstadt.

Aufgen.: 14. 4. 1903.

Operiert: 16. 4. 1903. Ectomie. Cysticotomie. Cysticectomie. Hepaticusdrainage. Choledocho-Duodenostomia int.

Entlassen: 28. 5. 1903. Geheilt.

Anamnese: Pat. ist sonst immer gesund gewesen.

Seit etwa 20 Jahren „Magenkrämpfe", die vor 16 Jahren als Gallensteinkoliken erkannt wurden. Vor 16 Jahren eine Zeit lang alle paar Tage Kolikschmerzen, von der Mitte des Leibes nach rechts herüberstrahlend. Der Anfall dauerte oft bis 1 Tag lang. Dabei galliges Erbrechen. Nach dem Anfall stets mehrere Tage Gelbsucht; Stuhl weiss, Urin dunkel. Fieber bestand jedoch damals angeblich nicht. Es gingen dann Steine ab. Pat. gebrauchte eine Kur in Karlsbad und fühlte sich danach sehr wohl, hatte weiterhin bis Mitte Sommer 1902 nur sehr selten leichte Kolikanfälle von ganz kurzer Dauer (keine Gelbsucht mehr).

Seit Mitte Sommer 1902 öfters leichte Kolikanfälle, die stets, wenn Pat. erbrochen, aufhörten. Diese Anfälle wurden, besonders im Herbst, häufiger.

Weihnachten 1902 Influenza mit allgemeiner Mattigkeit, Fieber und Gliederschmerzen. Dabei bei jedem Essen Magenschmerzen. Nach 8 Tagen stand Pat. auf, fühlte sich jedoch „weder gesund noch krank".

Mitte Januar 1903 heftigerer Kolikanfall mit Schmerzen in der rechten Seite des Leibes und Erbrechen. Danach Schüttelfrost, Fieber (38,0—39,0) und Gelbsucht. Stuhl weiss, Urin dunkel. Kolikanfall dauerte $^1/_4$—$^1/_2$ Tag, die Gelbsucht 2—4 Tage. Steine gingen nicht ab.

Seitdem die ganz gleichen Anfälle mit Schüttelfrösten und Fieber, zunächst etwa alle 14 Tage, später sogar alle 8—10 Tage. Vorletzter Anfall 24. März, letzter 5. April. Steine wurden trotz sorgsamen Suchens nicht gefunden. In den anfallsfreien Zeiten fühlt sich Pat. matt und elend, auch hat sie an Körpergewicht abgenommen. Der Appetit ist leidlich. Stuhlgang regelmässig.

Pat. wurde mit Karlsbader Wasser, Morphiumeinspritzungen und Antipyreticis behandelt.

Herr Dr. Bertram-Duderstadt sendet uns die Pat. zu.

Befund: Ziemlich negativ. Kein Ikterus. Keine Lebervergrösserung (Hepatoptose). Druckempfindlichkeit in der Gallenblasengegend. Urin frei.

Diagnose: Stein im Choledochus.

Operation: 16. 4. 03. Wellenschnitt. Hepatoptose. Gallenblase sehr gross und mit Steinen gefüllt. Fundusteil mit Netz, Halsteil mit Duodenum verwachsen. Trennung. Ectomie. Trübe Galle fliesst aus dem Cysticusstumpf in die untergeschobene Compresse. Im Choledochus und Hepaticus 45 Steine. **Spaltung des Cysticus und**

Choledochus bis an das Duodenum heran. In der Papilla duodeni ist mit der Sonde ein Stein zu fühlen, völlig unbeweglich. Duodenotomie mit Querspaltung des Duodenum. Die Papille wird mit einer Königschen Klemme gefasst und vorgezogen. Papillotomie. Die Papille resp. der intraduodenale Teil des Choledochus enthält 4 Steine, und die Papille ragt wie eine Portio in das Duodenum. Schnitt in die Papille 1 cm. lang. Umsäumung mit 4 Fäden. Naht des Querschnittes im Duodenum. Darüber Netz. Excision des Cysticus. Hepaticusdrainage. Verkleinerung des Choledochusschnittes. Tamponade des stark blutenden Leberbettes. (2 Umstechungen.) Magen sehr gross. Hepatopexie mit 2 Suturen. Naht. Dauer der Operation 1½ Stunden. Gute Chloroform-Narkose. Im Beisein des Herrn Dr. Klein-Idstein, Taunus.

Verlauf: Gut.

28. 4. 03. 1. eigentlicher Verbandwechsel. Entfernung des Rohres und der Tampons, die reichlich mit Galle durchtränkt sind, nicht riechen und ziemlich locker sitzen. Wunde sieht gut aus. Ausspülung. Tamponade, Verband. **Beim Ausspülen wurde ausser viel Schleim und weichem, bröcklichem „Schotter" ein etwa erbsengrosser, fazettierter schwärzlicher Stein herausgespült.**

29. 4. 03. Verband durch. Bei der Ausspülung des Hepaticus **werden 4 schwärzliche, fazettierte Steine, darunter zwei erheblich über Erbsengrösse, herausgespült.** Galle noch mit viel weichem, bröcklichem Gerinnsel vermengt. **Ausspülung auch des duodenalen Choledochus-Abschnittes.** Choledochus-Incision sehr gut sichtbar, liegt ziemlich oberflächlich. Temp. abends 37,9.

30. 4. 03. Entfernung aller Nähte und der Fäden bis auf einen. Bei der Sondierung des Hepaticus ist kein Stein mehr nachzuweisen.

2. 5. 03. Verband täglich mit Galle durchtränkt. Täglich Ausspülung des Hepaticus und Choledochus, wobei sich noch mit Flocken vermischte Galle entleert. Letzter Faden ist abgegangen.

7. 5. 03. Leichte Pulsirregularität. Pat. klagt über grosse Mattigkeit. Temperaturen normal. Strophantus. Wein. Häufige Durchfälle. Urin normal.

8. 5. 03. Pat. fühlt sich heute besser. Nachmittags jedoch wieder plötzliche Pulsirregularität, Schwitzen und Angstgefühl. Digitalisinfus.

9. 5. 03. Pat. fühlt sich wieder wohl. Puls wieder regelmässig, kein Aussetzen mehr. Keine Angstzustände. Durchfall hat aufgehört. Stuhl geformt, braun.

Verbandwechsel. Verband 2 Tage trocken. Wundtrichter sehr eng. **Ausspülung des Choledochus, in den man, da er sehr oberflächlich liegt, leicht mit dem Spülkatheter gelangt.** Tamponade.

12. 5. 03. Verband 3 Tage trocken. Ab und zu noch leichte Pulsirregularität, sonst Befinden gut. Pat. steht wieder auf.

15. 5. 03. Ab und zu leichte Pulsirregularität. Puls ziemlich klein und weich. Klagen über Mattigkeit und Herzklopfen. Pat. bleibt im Bett. Appetit gut. Stuhl braun.

17. 5. 03. Pat. fühlt sich etwas wohler. Puls noch ab und zu irregulär.

20. 5. 03. Pat. fühlt sich wieder kräftiger, keine Klage über Herzklopfen. Puls voll und weich, nicht mehr unregelmässig.

Wundtrichter sehr eng, es fliesst nur noch eine Spur Galle.

28. 5. 03. Unter Zunahme des Appetits ist in den letzten Tagen eine wesentliche Besserung des Befindens eingetreten. Auch die Herztätigkeit ist besser.

Pat. wird mit ganz kleiner, granulierender Wunde nach Hause entlassen. Gallenfluss hat aufgehört.

Epicrise: Die Diagnose wurde genau gestellt, obgleich Ikterus völlig fehlte. In der Papille steckten 4 Steine, und doch bestand kein Ikterus; im Augenblick fehlte eben die Entzündung. Der hospitierende Kollege konnte sich von der vortrefflichen Übersichtlichkeit bei der angewandten Schnittführung überzeugen.

Nr. 169. A. R., 52j. Privatier aus München.

Aufgen.: 3. 8. 1903.

Operiert: 5. 8. 1903. Ectomie. Cysticectomie. Hepaticusdrainage. Choledocho-Duodenostomia interna. Netzplastik. Hepatopexie.

Entlassen: 13. 9. 1903. Geheilt.

Anamnese: Pat. hat mit 24 Jahren an Gelenk-Rheumatismus gelitten, später dann noch einmal einen leichten Anfall dieser Krankheit gehabt. Vor 10 Jahren bekam Pat. eine Eiterung in der linken Highmors-Höhle, die operativ behandelt wurde, jedoch in leichtem Grade noch bis 1902 anhielt. Sonst ist Pat. stets gesund gewesen.

Am 19. Januar 1902 bekam Pat. plötzlich abends Übelkeit und Erbrechen. Nach gutem Schlafe trat am nächsten Morgen ein Anfall von äusserst heftigen Kolikschmerzen, die quer über die Oberbauchgegend ausstrahlten, auf, so dass Pat. sich vor Schmerzen wand. Zugleich hohes Fieber (38,6—39,8), Pat. war fast benommen. Die Schmerzen hörten nach einigen Stunden auf. Das Fieber hielt 14 Tage an, ging dann allmählich zurück. Nach 3 Wochen trat allmählich am Körper ausgesprochene Gelbsucht auf und hielt 2 Wochen an. Pat. nahm stark ab, war äusserst elend. Bis Juni 1902 lag Pat. im Diakonissenhaus (München) und erholte sich dann langsam. Darauf Kur in Arolsen. Völliges Wohlbefinden bis Anfang Juni 1903, nur einmal im Februar Anfall von starker Verstopfung, die Oberbauchgegend war bretthart, dabei bestand Brechneigung und geringer Appetit. Dies dauerte etwa 8 Tage.

Anfang Juni 1903 bekam Pat. plötzlich eines Abends Schüttelfrost, dabei keine Schmerzen. Am andern Tage allgemeine Gelbsucht. Stuhl weiss, Urin dunkel. Starkes Hautjucken. Einigemale auch Erbrechen. Seitdem durchschnittlich alle 8 Tage gleicher Anfall und Schüttelfrost. Die Gelbsucht hielt bis jetzt an, wechselte jedoch sehr an Intensität, Stuhl ist bald weiss, bald gefärbt, Urin bald dunkel, bald hell. Nach den Schüttelfrösten Gelbsucht meist stärker. In den Zwischenzeiten, namentlich wenn die Gelbsucht geringer ist, fühlt sich Pat. ganz wohl, Appetit ist ziemlich gut, doch hat Pat. seit Anfang Juni 12 Pfund abgenommen. Stuhl ist regelmässig.

Letzter Schüttelfrost vor 5 Tagen, nur sehr leicht, dabei zum erstenmale leichte Schmerzen im Rücken. Seitdem fühlt sich Pat. sehr wohl, so wie seit Anfang Juni nicht mehr. Beim Anfall vor 5 Tagen auffallend reichliche Stuhlentleerung. Auch bei den früheren Schüttelfrösten nachher reichliche Stuhlentleerung, doch nie so auffallend reichlich wie beim letztenmale.

Pat. klagt zurzeit hauptsächlich über Hautjucken, fühlt sich sonst ganz wohl, Appetit ist gut.

Pat. hat in letzter Zeit Karlsbader Salz zur Regelung des Stuhlganges genommen, hat sonst keine Kur durchgemacht.

Herr Dr. Ziller-Albaching/Oberbayern sendet uns den Pat. zu.

Während der Erkrankung im Anfang vorigen Jahres bestand starke Leberschwellung, ebenso Milzschwellung, anscheinend auch Perikarditis, ebenso Nierenentzündung (eine Zeit lang viel Eiweiss). Später Juli 1903 etwa 14 Tage heftiger Urindrang, dabei etwas Blut beim Urinlassen. Ab und zu hat Pat. einmal leichte Schmerzen in der rechten Seite unterhalb des Rippenbogens. Herr Dr. Ziller schreibt uns über den Verlauf folgendes:

„Im Januar 1902 plötzlich schwere allgemeine septische Erkrankung (vermutlich von der Gallenblase ausgehend), hohes intermittierendes Fieber, soporöser Zustand, starke Anschwellung des rechten, geringere des linken Leberlappens, grosser, stark druckempfindlicher Tumor in der Gallenblasengegend, geringgradiger Ikterus, Perihepatitis h. u., Endocarditis, Omarthritis rechts und links, Nephritis 3—4 Wochen. Hernach langsame Abnahme der Leberschwellung. Verschwinden der Herz- und Gelenkentzündungs-Symptome, Bestehenbleiben von Eiweiss im Urin und Resistenz und Druckempfindlichkeit in der Gallenblasengegend. Langsame Kräftezunahme. Im Juni mehrwöchentliche Hämaturie mit schmerzhafter, spastischer Urinentleerung. Seit dieser Zeit bis Juni cr. mehrmaliges Auftreten von Attacken von Meteorismus, hohem Fieber, Stuhlverhaltung, akuter Leberschwellung, Druckempfindlichkeit des Bauches, Dauer 3—4 Tage, hernach Verschwinden aller Erscheinungen. In der Zwischenzeit meist gutes, subjektives Wohlbefinden. Eiweiss im Urin verschwand allmählich vollständig. Kolikartige Anfälle waren nie zu beobachten, ebensowenig Abgang von Gallensteinen durch den Stuhl.

Im Juni cr. neuer heftiger Anfall mit Fieber, Meteorismus, Schüttelfrost, Obstipation. Starker Ikterus, Urin eiweissfrei. Seit dieser Zeit bestehen die Erscheinungen des Ikterus fort."

Befund: Starkknochiger, abgemagerter Mann, Ikterus mässig, Leber nicht vergrössert. Druckempfindlichkeit der Gallenblasengegend und der Mittellinie. Kein Tumor der Gallenblase nachweisbar, Lungen, Herz gesund. Im Urin Spuren von Eiweiss, viel Gallenfarbstoff. Starkes Hautjucken.

Diagnose: Abgelaufene Cholecystitis, Stein im Choledochus.

Operation: 5. 8. 03 im Beisein der Herren Dr. Noble-Philadelphia und Dr. Belz-Charkoff. Gute Sauerstoff-Chloroformnarkose. 50 gr. in 1½ Stunden. Wellenschnitt bis zur Inscriptio tendinea unterhalb des Nabels mit Schonung der Nerven. Leber wenig vergrössert, überall mit fibrinösen Auflagerungen bedeckt. Gallenblase ganz in Verwachsungen eingehüllt. Lösung von Duodenum und Netz, einige Unterbindungen. Gallenblase gross, am Fundus ein walnussgrosses Traktionsdivertikel, wird punktiert und reichlich trübe Galle aspiriert. Supraduodenalteil des Choledochus wird freigelegt und inzidiert. **Die Drüsen sind dick und hart. Nach langem Suchen findet man einen haselnussgrossen Stein in der Papilla duodeni völlig unverschieblich. Choledocho-Duodenostomia interna mit Umsäumungsnaht. Ductus pankreaticus erweitert, dicht daneben, ist sondierbar.** Hepaticusdrainage. Ectomie. Cysticectomie nach Spaltung des Cysticus. Netz auf die Duodenalnaht, an 4 Stellen fixiert. Hepatopexie mit 1 Sutur. Tamponade. Naht. Dauer der Operation 1 Stunde 20 Min.

Verlauf: Normal und fieberfrei.

19. 8. 03. Verbandwechsel. Entfernung des Rohres, sämtlicher Tampons, die locker sitzen, stark riechen, sämtlicher Nähte und langen Fäden bis auf einen. Choledochusinzision liegt ziemlich oberflächlich, ist sehr gut sichtbar. Wunde sieht sehr gut aus. **Beim Ausspülen werden zahlreiche kleine Steintrümmerchen herausgespült.** Ausspülung des Hepaticus. Tamponade.

20. 8. 03. Verband durch. Letzter Faden wird entfernt. **Beim Ausspülen werden wieder einzelne Steintrümmer herausgespült.**

22. 8. 03. Verband täglich durch. Galle riecht sehr stark. Wundtrichter bereits erheblich enger. Seitlich nach dem Magen zu im Wundtrichter die 3 Nähte sichtbar, welche das Netz über der Dünndarmnaht fixieren.

24. 8. 03. Steht auf.

26. 8. 03. Verband jetzt zwei Tage trocken. Galle läuft weniger reichlich. Wundtrichter bereits sehr eng.

31. 8. 03. Es läuft nur noch eine Spur Galle.

6. 9. 03. Keine Tamponade des Wundtrichters mehr.

10. 9. 03. Verband 3 Tage trocken. Noch Spur Galle in der Gaze.

13. 9. 03. Es läuft keine Galle mehr. Pat. wird mit kleiner, gut granulierender Wunde entlassen.

Epicrise: Obgleich der Stein völlig fest in der Papille steckte, hatte Pat. gar keine Schmerzen. (Fink's Ansicht über die mechanische Reizung der Steine teile ich nicht.) Pat. muss eine sehr schwere Cholangitis durchgemacht haben, daher die Perihepatitis. Gegen die von Berg in New-York empfohlene Freilegung des papillären Teils des Choledochus ohne Duodenotomie und gegen die retroduodenale Incision hege ich mehrere Bedenken, die ich bereits im I. Teil erörtert habe.

Nr. 170. E. B., 40j. Oberlehrersfrau aus Hamburg.

Aufgen.: 5. 6. 1903.

Operiert: 8. 6. 1903. Ectomie. Cysticotomie. Hepaticusdrainage. Choledocho-Duodenostomia interna. Appendicectomie. Hepatopexie.

Entlassen: 16. 7. 1903. Geheilt.

Anamnese: Pat. hat als Kind von 11 Jahren Typhus und Ruhr durchgemacht. Sie hat seitdem als Kind noch später häufig an Darmblutung gelitten und noch lange eine druckempfindliche Stelle in der rechten Seite des Unterleibes gespürt. Auch jetzt, in den letzten Jahren, besonders während des Unwohlseins, hat Pat. diese Stelle als druckempfindlich empfunden.

Im 17. und 18. Lebensjahr zweimal „Darmkoliken" mit Verstopfung und Erbrechen von ca. 8 Tagen Dauer. Dabei wieder die Druckempfindlichkeit rechts unten im Leibe. Ferner litt Pat. an Bleichsucht.

Pat. hat immer an „Magenschwäche" und unregelmässigem Stuhlgang gelitten (teils Durchfälle, teils Verstopfung).

1892 stellten sich einige Stunden andauernde, heftige „Magenkrämpfe" ein, die mehrere Tage lang auftraten, zugleich Erbrechen. Hieran anschliessend mehrere Tage ausgesprochene Gelbsucht, Stuhl war weiss. Zugleich bestand dann einige Wochen lang eine Leberschwellung. Infolgedessen wegen Magen-Erweiterung und Erschlaffung sechswöchige Kur in Kissingen. Keine erhebliche Besserung, Brunnen wurde schlecht vertragen. Doch hielt Pat. strenge Diät. Trotzdem 1893 und 94 häufige (etwa alle 3—4 Monate), einige Stunden lang andauernde Magenkrämpfe, teilweise sehr heftiger Natur mit Erbrechen. Damals wurde die Gallenblase wie eine Birne gefühlt und deshalb Cholelithiasis vermutet. Karlsbader Wasser vertrug Pat. nicht, vielmehr traten danach die Magenkrämpfe häufiger auf. Die Schmerzen sassen in der Lebergegend und strahlten nach links und in den Rücken aus. Die Anfälle von Magenkrämpfen stellten sich dann noch weiter ab und zu ein. Nur während der Schwangerschaft (Pat. hatte 4 Mal geboren) blieben die Anfälle aus.

1895 und 96 zweimal Dickdarmkatarrh mit Abgang von Blut und Schleim, der 14 Tage lang anhielt.

Während der letzten Schwangerschaft 1897 keine Krämpfe. Seit dieser Zeit häufig „Schweregefühl“ in der Gegend der Leber und Magengrube („wie ein Stein, der dort liegt“). Dabei leichte Ermüdung, Schmerzen und Lähmungsgefühl im rechten Arm, schon bei leichten Hantierungen.

Die Krampfanfälle traten dann wieder ab und zu auf, im Winter häufiger als im Sommer. Während der Anfälle Stuhl meist mit Blutflocken vermischt.

Vor 3 Jahren wiederum Leberschwellung, die 8 Tage anhielt. Dabei angeblich Fieber. Stuhl war weiss. Angeblich keine Gelbsucht.

Vor 2 Jahren Massage des Colon ascendens wegen Katarrhs, danach beim Heimweg sehr heftiger Kolikanfall, so dass Pat. nach Hause getragen werden musste.

In den letzten 2 Jahren mehrten sich die Anfälle, besonders im Winter. Im letzten Winter alle 8 Tage Krampfanfälle, die etwa 7 Stunden andauerten. In den Zwischenzeiten fühlte sich Pat. ziemlich wohl. Im letzten Winter wiederum 14 Tage dauernder Darmkatarrh mit heftigen Durchfällen und Schmerzen in der linken Seite des Leibes.

Seit Weihnachten 1902 hat Pat. fast dauernde Schmerzen und Druckgefühl in der Gegend der Leber und der Magengrube. Sie hat seitdem bis heute ca. 30 Pfund abgenommen.

Am 15. April 1903 wiederum sehr heftiger Kolikanfall, der 7 Stunden dauerte. Gallenblase prall gefüllt. Gallensteinleiden jetzt bestimmt diagnostiziert.

Pat. wurde dann 12 Tage wegen Magensenkung und wegen Magengeschwür im Sanatorium Braunlage behandelt. Doch trat dort wiederum ein Krampfanfall auf.

Gestern Mittag letzter, nur einige Minuten dauernder Krampfanfall.

Pat. klagt jetzt über dauernde Schmerzen und Druckgefühl in der Gegend der Leber und der Magengrube. Die Krampfanfälle treten besonders kurz vor oder kurz nach dem Unwohlsein auf. Dabei hat Pat. das Gefühl, dass die Gegend der Magengrube anschwillt und schmerzhaft ist.

Gelbsucht hat seit 1892 nicht wieder bestanden. Fieber ist nicht vorhanden gewesen. Nach Steinen wurde im Stuhl nicht gesucht. Stuhlgang ist häufig unregelmässig. Appetit wechselt.

Herr Dr. Gruwe-Hamburg sendet uns die Pat. zu.

5. 6. 03. Leichter, etwa 10 Min. dauernder Kolikanfall abends.

Befund: Ausser Druckempfindlichkeit der Gallenblasengegend alles normal. Urin frei. Kein Ikterus.

Diagnose: Chronische recidiv. Cholecystitis calculosa.

Operation: 8. 6. 03. Wellenschnitt. Gallenblase mit Netz verwachsen, wird gelöst. Leber normal, nicht gross. Gallenblase im Hals sehr geknickt, schwere Lösung. Ectomie. Gallenblase enthält im Fundus viele kleine Steine, im ulcerierten Hals einen haselnuss-

grossen. Galle fliesst aus Cysticus trübe ab. Cysticotomie. **Im Choledochus mehrere kleine Steine in der Papille festsitzend. Choledocho-Duodenostomia interna.** 5 Steine entfernt. Hepaticusdrainage. Hepatopexie. Appendix in der Mitte geknickt, enthält 3 Kotsteine, ist am Ende stark entzündet. Appendicectomie. Tamponade des Leberbetts. Dauer der Operation 1¾ Stunden. Gute Chloroform-Sauerstoff-Narkose, 65 gr. Chloroform.

Verlauf: 9. 6. 03. In der Nacht viel Aufstossen, starke Übelkeit. Puls 130, ziemlich klein. **Magenspülung, wobei ziemlich viel schwärzliches Blut entleert wird.** Galle läuft (80 ccm). Blähungen gehen nach Spritze nachmittags.

Puls abends 130. Temp. 37,7. Aussehen gut. **Magenspülung, im Magen nur noch Reste von altem Blut, das offenbar vom Duodenum aus in den Magen zurückgelaufen ist.**

10. 6. 03. Temp. normal. Puls 120—130. Blähungen gehen. Kein Erbrechen. Da Puls dauernd etwas frequent, 3 Mal Kochsalzinfusionen, Kochsalzeinläufe. Galle 80 ccm.

11. 6. 03. Puls 100, kräftig. Befinden gut. Galle 90 ccm.

22. 6. 03. 1. Verbandwechsel. (1. Verband liegt 14 Tage.) Entfernung sämtlicher Tampons, die ziemlich locker sitzen, des Rohres, sämtlicher Nähte und einzelner langer Fäden. Wunde sieht gut aus. Tamponade.

23. 6. 03. Verband durch. Verbandwechsel. **Choledochus-Incision gut sichtbar. Ausspülung des Choledochus mit Spülkatheter. Hepaticus und Choledochus bis in den Darm hin frei und leicht durchgängig. Tamponade. Verband.**

26. 6. 03. Verband 3 Tage trocken. Verbandwechsel. Ausspülung des Hepaticus. Tamponade. Verband. Letzte lange Fäden gehen ab.

28. 6. 03. Verband täglich durch. Galle läuft klar. Keine Ausspülung des Hepaticus mehr. Pat. steht auf.

6. 7. 03. Nach festem Austamponieren des sehr engen Wundtrichters bleibt der Verband 2 Tage trocken.

14. 7. 03. Keine Tamponade des sehr engen Wundtrichters mehr.

16. 7. 03. Es läuft keine Galle mehr. Pat. wird mit kleinem, gut granulierendem Wundtrichter entlassen.

Pat. wird, nachdem sie noch zweimal in der Klinik verbunden worden und die Wunde völlig geschlossen ist, als geheilt entlassen.

Die Untersuchung der Gallenblase im path. Institut zu Marburg ergab folgenden Befund:

Makroskopisch: Während die Wandung der Blase im mittleren Drittel des Corpus von annähernd normaler Stärke ist und einen unveränderten Schleimhautüberzug trägt, finden sich am Fundus und Collum unregelmässige Verdickungen der Wand und Ulcerationen der Oberfläche.

Mikroskopisch zeigen die erwähnten veränderten Partien ein Fehlen des Epithels. Nur am Collum sind noch spärliche Reste des

Oberflächenepithels, in der Tiefe der Wandung dagegen Gruppen unregelmässig ausgebuchteter Drüsen (ohne Degeneration der Epithelzellen) vorhanden. Die inneren Abschnitte der Blasenwand werden von einem narbendurchzogenen und kleinzellig infiltrierten Granulationsgewebe gebildet, die äusseren von hyalinen Gewebsstreifen, die von diffusen und knötchenförmig angeordneten Lymphzellanhäufungen durchsetzt sind. Die Muscularis ist völlig zerstört. An den Arterien starke Wucherung der Intima. Im Fundusteil ist auffällig der Befund von krystallinischen Gallenablagerungen in der Mitte der Wand, umgeben von vielkernigen Fremdkörperriesenzellen. Über die Bedeutung dieser Tatsache müssen weitere Untersuchungen Aufschluss geben.

Epicrise: In der Papille steckte fest eingeklemmt ein Stein, trotzdem kein Ikterus. Appendix war krank und musste heraus. Die trübe, aus dem Cysticus ausfliessende Galle wies darauf hin, dass im Choledochus ein entzündlicher Prozess sich abspielte und Steine daselbst steckten. Deshalb Choledochotomie, obgleich man bei der Kleinheit der Steine dieselben kaum palpieren konnte. Die Choledocho-Duodenostomia interna ist für solche Fälle die beste Methode.

Nr. 171. J. F., 32 j. Bureau-Assistentenfrau aus Magdeburg-Buckau.

Aufgen.: 6. 11. 1899.

Operiert: 8. 11. 1899. Ectomie. Choledochotomie mit Naht. Choledocho-Duodenostomia interna.

Entlassen: 11. 12. 1899. Geheilt.

Anamnese: Familienanamnese ohne Besonderheiten.

Pat. ist von ihrem 5. Lebensjahre an magenleidend gewesen; sie vertrug nur ganz leichte flüssige Kost, bekam sofort Erbrechen, sobald sie den Magen um das Geringste überfüllte. Im 20. Jahre hörte das Erbrechen spontan auf, und Pat. fühlte sich 7 Jahre hindurch gesund. Sie verheiratete sich im 24. Jahre und ist Mutter zweier Kinder. Damals im 27. Jahre traten die Magenschmerzen wieder auf, nahmen aber einen mehr kolikartigen Charakter an; anfangs kamen sie täglich, später wurden die Pausen grösser und nach ½ Jahre hörten die Schmerzen schliesslich ganz auf. Die Dauer der Schmerzen betrug gewöhnlich 2 Stunden. Von Herrn Dr. Kambach-Buckau wurde die Diagnose auf Gallensteine und Leberanschwellung gestellt; es wurde zunächst künstliches Karlsbader Salz verordnet, später trank Pat. 6 Wochen lang natürliches Karlsbader Wasser. Nach dieser Kur schwanden die Schmerzen und Frau F. fühlte sich 3 Jahre völlig wohl. Jm Frühjahr 99 stellten sich dann von Zeit zu Zeit wieder leise Schmerzen in der Oberbauchgegend ein. Ende August 99 er-

folgte plötzlich ein heftiger Kolikanfall mit starkem Erbrechen, Verlust des Appetits, Stuhlverhaltung. Solche ca. 12 Stunden dauernde Schmerzattacken traten Anfang September noch zweimal auf. Kolikartige Schmerzen sind seitdem nicht mehr dagewesen, dagegen besteht fortwährend ein dumpfes Druckgefühl in der Lebergegend. Schon im Frühjahr 99 trat bald nach den Schmerzen ein leichter Ikterus auf; nach den Kolikanfällen im September nahm derselbe schnell zu. Der Appetit ist in letzter Zeit sehr schlecht geworden, Erbrechen tritt noch häufig ein. Pat. ist um ca. 23 Pfund abgemagert und fühlt sich sehr matt. Der Stuhlgang ist sehr unregelmässig; Steine sind nie gefunden worden. Der Urin ist schon seit langem dunkel gefärbt. Mehrfach soll in letzter Zeit Schüttelfrost vorhanden gewesen sein. Ikterus fast immer gleichmässig.

Befund: Kleine, gracil gebaute Frau in schlechtem Ernährungszustande. Herz und Lungen gesund. Im Urin kein Eiweiss, aber reichlich Gallenfarbstoff. Starker Ikterus. Leber mässig vergrössert. Gallenblasengegend druckempfindlich. Temperatur normal.

Diagnose: Stein im Choledochus (vielleicht in der Papille festsitzend).

Operation: Längsschnitt im rechten m. rect. abd. Gallenblase gross, ihre Wandungen ödematös, ohne Verwachsungen, enthält trübe Galle und Steine. Im Choledochus hinter dem Duodenum ein Stein fühlbar. Eröffnung des suprad. Teils des Choledochus. Es fliesst viel Galle. **Stein nicht zu entfernen. Deshalb Duodenotomie. Stein steckt in der Papille, die erweitert wird. Der Stein ist erbsengross. Längsschnitt im Duodenum wird quer vernäht. Vorher ist die Papille mit Seidensuturen umsäumt.** Gallenblase wird excidiert, Choledochusschnitt genäht. Gazetamponade. Anfangs schlechte Chloroformnarkose mit 2 Collapsen, dann Äther.

Verlauf war vollständig fieberfrei. Der erste Verbandwechsel fand 14 Tage post op. statt; die Gaze liess sich nach Spülen mit Kochsalzlösung leicht entfernen. Die Fäden wurden herausgenommen. Nach Austrocknung des Wundtrichters wurden neue Gazestreifen eingelegt. Heilung unter wenigen Verbänden. Entlassung am 11. 12. 99 ohne eine Spur von Ikterus. Allgemeinbefinden vorzüglich, Appetit und Stuhlgang ganz in Ordnung.

Epicrise: Meistenteils gelingt es, den Stein aus der Papille in den supraduodenalen Teil des Choledochus hoch zu drücken, wo er sich bequem herausschneiden lässt. Die Choledocho-Duodenostomia interna, wie sie zuerst von Kocher und mir geübt wurde, braucht man deshalb nur relativ selten auszuführen; aber die Gefahr der Eröffnung des Duodenum hat sich mir in zahlreichen Fällen so gering erwiesen, dass man diese Operation nicht „als zu gefährlich“ zu fürchten braucht.

Nr. 172. H. M., 31j. Kaufmannsfrau aus Danzig.

Aufgen.: 4. 3. 1901.

Operiert: I. 6. 3. 1901. Cystostomie. II. 13. 5. 1901. Cysticotomie. Ectomie. Choledocho-Duodenostomia interna. Hepaticusdrainage.

Entlassen: 30. 6. 1901. Nicht völlig geheilt.

Anamnese: Familiengeschichte ohne Belang. Pat. hat schon als junges Mädchen an Magenkrämpfen gelitten, die meist zur Zeit der Menstruation eintraten. Diese Magenkrämpfe haben sich ca. 15 Jahre lang in unregelmässigen Pausen wiederholt. In den letzten 3 Jahren ist sie wegen Adnexerkrankungen in frauenärztlicher Behandlung gewesen. Im September und Oktober 1900 hatte sie mehrere Anfälle von Schmerzen in der rechten Oberbauchgegend mit Erbrechen, das Erbrochene bestand meist aus Speiseresten. Ende Oktober 1900 kam ein heftiger Anfall, der als Gallensteinanfall erkannt wurde. Die sehr heftigen Schmerzen begannen in der Gallenblasengegend und zogen zum Rücken. Der Urin war danach auffallend dunkel, auf den Stuhl wurde nicht geachtet, Zeichen von Ikterus sind nie beobachtet worden. Die Anfälle wiederholten sich im November und Dezember mehrmals. Ende Dezember konsultierte Pat. Herrn Prof. Dührssen-Berlin, der angeblich 2 Gallensteine fühlte und zur sofortigen Operation riet, doch entschloss sie sich damals nicht dazu. Am 10. Januar hatte sie einen sehr heftigen Anfall von starken Schmerzen, Erbrechen galliger Massen und zum erstenmale Fieber. In der Gallenblasengegend war eine Geschwulst fühlbar, das Fieber (bis 38,8 in ano) hielt an, die heftigen Schmerzen schwanden und machten einem unangenehmen Druckgefühl Platz, das bei der Lage auf der rechten Seite sich verstärkte. Die Geschwulst verkleinerte sich, leichte Temperaturerhöhung blieb bestehen. Anfangs war der ganze Leib hoch und stark gespannt, der Stuhlgang mehrere Tage angehalten, während Pat. sonst zu Durchfällen neigte. Pat. ist seit September erheblich abgemagert. Sie hat gegen die Schmerzen meist Morphium und heisse Umschläge gebraucht, auch Karlsbader Salz genommen. Herr Dr. Simon-Danzig riet ihr zur Operation.

Befund: Blasse schwächliche Frau. Herz und Lungen gesund. Urin frei von pathol. Bestandteilen. Gallenblase als eiförmiger Tumor von geringer Schmerzhaftigkeit zu fühlen. Leber nicht vergrössert.

Diagnose: Empyem der Gallenblase.

Operation: 6. 3. 1901. Gallenblase prall gefüllt, mit Netz verwachsen. Lösung. Aspiration von Eiter. Viele Steine (ca. 100), darunter 2 grössere von Haselnussgrösse. Cystostomie. Drahtmethode. Dauer der Operation $^3/_4$ Std. Essiglappen auf den Mund.

Verlauf: 6. 3. Abends 37,4. Puls 92.

7. 3. 36,8. Puls 88. Nachts zweimal etwas Erbrechen. Galle 55 gr. 37,6.

8. 3. 36,9. Puls 92. Blähungen gehen. Gutes Befinden. Gallenfluss stockt. Fieberfreier Verlauf.

11. 3. Abführen.

18. 3. Verbandwechsel. Herausnahme der Tampons und eines Teils der Nähte.

1. 4. Steht auf. Täglich Verbandwechsel. Gallenfluss jetzt ziemlich stark.

18. 4. Noch immer täglich Verbandwechsel, der Gallenfluss beginnt abzunehmen. Dabei völliges Wohlbefinden, guter Appetit.

21. 4. Morgens: Pat. hat schlecht geschlafen, klagt über allgemeines Mattigkeitsgefühl, kein Appetit, sieht schlecht aus. Nachmittags. wird sie unruhiger, klagt viel, keine Schmerzen, nur allgemeines Krankheitsgefühl. Abends 40,6. Puls 112.

22. 4. 39,9. Puls 108. Kopfschmerzen. Mattigkeit. Appetitlosigkeit. Verband zum erstenmale trocken. Nachmittags deutlicher Ikterus, Urin enthält Spuren von Gallenfarbstoff, Unruhe. Stuhl weiss. 38,0. Puls 114.

23. 4. 37,9. Puls 92. Befinden besser. Kein Gallenfluss. Stuhl weiss. Kein Stein.

24. 4. 37,0. Puls 92. Befinden gut. Verband enthält wieder Galle. Wechsel. Es wird ein kleiner scharfkantiger Stein herausgespült.

25. 4. Verband durch. Stöpselversuch. — Keine Schmerzen.

26. 4. Im Verband etwas Galle. Stuhlgang leicht bräunlich. Noch einmal Stöpsel. — Keine Schmerzen.

27. 4. Verband trocken.

28. 4. Verband innen feucht. Stuhlgang noch ungefärbt.

29. 4. Verband aussen noch immer trocken. Wechsel. Herausnahme des Stöpsels. Stuhl braun.

30. 4. Verband etwas durch.

1.—2. 5. Wechsel.

3. 5. Verband trocken.

4.—8. 5. Verband durch. Wechsel. Stuhl grau.

9. 5. **Da die Galle wieder sehr stark läuft, wird wieder ein Holzstöpsel eingeführt, um festzustellen, ob im Choledochus ein Hindernis vorliegt oder nicht.**

10. 5. **Verband trocken. Stuhlgang braun!**

11. 5. **Verband trocken.**

Am 11. 5. und 12. 5. wird die Gallenblase ausgespült. Da wieder viel Galle läuft, wird die Operation beschlossen. Zunächst konnte man daran denken, einfach die Gallenblase abzulösen, zu vernähen und zu versenken, da ja nach dem Stöpselexperiment ein Stein nicht anzunehmen war. Ich beschloss aber, um recht gründlich zu sein, die Revision des Choledochus.

Operation: 13. 5. 01. Schnitt in der Mittellinie zwischen proc. xiphoideus und Nabel. Dann nach rechts durch den musc. rect. abd. bis zur alten Narbe. Ich fühlte sofort im Choledochus einen kleinen Stein, auf den ich einschnitt. **Bei weiterem Sondieren fand ich 5 Steine**

im Hepaticus und 5 im Choledochus; erst nachdem der Choledochus in einer Ausdehnung von 3—4 cm. aufgeschnitten war, gelang die Extraction sämtlicher Steine aus dem Hepaticus. 2 Steine steckten hinter dem Duodenum und konnten erst nach Choledocho-Duodenostomia interna entfernt werden. Quere Vernähung der duodenalen Incision. Im Cysticus auch ein unverschieblicher Stein. Cysticotomie. Ectomie nach Ablösung der Gallenblase von der Bauchwand. Tamponade. Dauer der Operation 1¾ Stunde. Pat. ziemlich collabiert. Essiglappen auf den Mund.

Verlauf: 13. 5. Temp. 37,0.

14. 5. 37,0. Puls 104. Gegen morgen mehrmals Erbrechen, zum Abend häufiger. Puls schneller. 3 mal Kochsalz. Galle 100 gr.

15. 5. 38,0. Puls 136. Nachts mehrfach Erbrechen, heute morgen bluthaltig. Kochsalz, Magenausspülung. Trinkt Milch mit Kognak. Das Erbrochene ist bluthaltig, 3 mal Magenspülung, 3 mal Kochsalz, Kampher; Blähungen gehen noch nicht, doch ist der Leib weich, die Zunge feucht.

16. 5. 38,1. Puls 124. Aussehen besser, nachts noch mehrmals Würgen, das Erbrechen hat aufgehört. Magenspülung, Kochsalz. Im Mageninhalt nur noch Spuren von Blut. Leib weich, kein Erbrechen mehr, abends fliesst beim Magenspülen das Wasser klar ab. Kochsalz.

17. 5. 37,4. Puls 100. Gutes Befinden. 38,1. Galle 300 gr.

18. 5. 37,5. Puls 82. Normaler Verlauf. Stuhlgang.

22. 5. Verbandwechsel. Herausnahme der Tampons. Die Darmnaht ist am unteren Ende eitrig belegt, aus einer kleinen Öffnung fliesst Darminhalt. Ausspülung. Tamponade. Beschränkung der Flüssigkeitszufuhr.

23. 5. Verband stark von Galle durchtränkt. Wechsel.

24. 5. Verband wieder durch. Wechsel. Herausnahme der Nähte.

26. 5. Wechsel der oberen Verbandschichten.

27. 5. Verbandwechsel täglich. Ausspülung des Hepaticus und Choledochus, die sehr schwer zugänglich sind.

Täglich Verbandwechsel.

6. 6. Gestern Abend etwas Erbrechen und Rückenschmerzen. Urin frei.

10. 6. Täglich Verbandwechsel. Stuhlgang farblos.

13. 6. ist der Verband zum erstenmale trocken.

14. und 15. 6. Verbände wieder durch. Stühle haben braune Farbe.

16. und 18. 6. Wieder viel Galle in den Verbänden, Stuhlgang noch gefärbt, aber heller als normal.

19. 6. Gallenfluss erheblich weniger.

22. 6. Im Verbande seit 2 Tagen wieder viel Galle. Stuhlgang farblos.

24. 6. Desgleichen. Einlegen eines Gazestreifens in die Fistel.

25. 6. Verband trocken. Stuhlgang braun.

30. 6. Entlassen. Allgemeinbefinden zufriedenstellend.

Epicrise: Ein sehr wichtiger Fall. Es war sicher richtig, die Cystostomie vorzunehmen, da Empyem der Gallenblase vorlag und eine Ectomie bei der Schwellung am Gallenblasenhals und lig. hepato-duodenale auf die grössten Schwierigkeiten gestossen wäre. **Die Fistel heilte nicht, und das Stöpselexperiment wies darauf hin, dass keine Steine im Choledochus vorlagen. Und doch steckten im tiefen Gang 10 Steine. Das Stöpselexperiment gibt also nur Aufschluss, wenn noch die Infektion im Choledochus besteht und ein Stein vollständig die Papille verlegt.** Dass in diesem Falle niemals Ikterus bestanden hat, obgleich 10 Steine im Choledochus steckten, ist für mich nicht mehr auffallend. Ich habe die Latenz der Steine im Choledochus so häufig beobachtet, dass ich — wenn es mir irgend möglich ist — stets Choledochus und Hepaticus aufschneide und abtaste. Die Choledocho-Duodenostomia interna war in diesem Fall in sehr kurzer Zeit ausgeführt.

Nach neueren Berichten hatte sich Pat. sehr gut erholt und 9 Pfund an Gewicht zugenommen. Ende August ist die Fistel einmal wieder aufgebrochen und Galle ausgeflossen, doch glaube ich nicht, dass der Vorgang etwas auf sich hat resp. ein Stein zurückgeblieben ist. Bei der relativen Enge des Choledochus kann man auch an die Entstehung einer Striktur denken, jedenfalls ist bemerkenswert, dass die ca. 4 cm. lange Choledochusincision sich spontan geschlossen hat.

F) Laparotomien bei gleichzeitiger, durch Cholelithiasis bedingter intraperitonealer Eiterung.*)

Nr. 173. Ch. H., 48j. Arbeiter aus Klein-Wanzleben
Aufgen.: 9. 2. 1900.
Operiert: 11. 2. 1900. Ectomie. Hepaticusdrainage.
Entlassen: 13. 4. 1900. Geheilt.

Anamnese: Pat. war sonst stets gesund, bis er Anfang Dezember plötzlich mit wühlenden Schmerzen im Leibe und Erbrechen erkrankte; Ikterus und Fieber fehlten, der Urin war dunkelbraun, der Stuhl weiss. Der Anfall hielt, allmählich schwächer werdend, 14 Tage an. Ein 2. Anfall Anfang Januar, ein 3. Ende Januar. Auf Rat des Herrn Dr. Harbowski-Klein-Wanzleben kommt er zur Klinik.

Befund: Kräftiger Mann mit geringem Fettpolster. Kein Ikterus. Leber vergrössert, Gallenblase als Tumor zu fühlen. Urin frei. Herz und Lungen gesund. Temp. 38,5.

Diagnose: Cholecystitis sero-purulenta (akutes Empyem).

Operation: 11. 2. 00. Wellenschnitt. Die Leber ist erheblich vergrössert, die Gallenblase prall gespannt, es wird durch Einstich trübe, mit Eiterflocken vermischte Galle entleert. Ectomie der Gallenblase, welche stark verdickte Wandungen besitzt, und in der dicht am Cysticus ein grösserer Stein liegt. **Verwachsungen zwischen Gallenblase und Netz. Bei Lösung der letzteren wird ein Abscess eröffnet, welcher stinkenden Eiter enthält. Tamponade der Abscesshöhle mit steriler Gaze.** Der Cysticus wird gespalten, und da trübe Galle aus dem Hepaticus ausfliesst, die Drainage des Hepaticus ausgeführt. Reichliche Tamponade. Verkleinerung der Bauchwunde durch Durchstichknopfnähte. Verband. Dauer der Operation $1^1/_2$ Stunden.

Verlauf: 11. 2. Abends 37,5. Puls 120, sehr schwach, deshalb abends und nachts Kochsalzinfusion.

12. 2. 38.4. Puls 120, sehr klein, 2 Mal Kochsalzinfusion. Nachmittags häufiges Aufstossen und Erbrechen. Durch Magenspülung wird etwa $^1/_3$ l dunkelgrüne übelriechende Flüssigkeit entleert. Galle fliesst reichlich. Abends 38,9. Puls 140, sehr schwach, deshalb in der Nacht 3 mal Kochsalzinfusion und stündlich Kampher, Wärmflaschen, heisser Tee mit Cognak.

---

*) Siehe auch Nr. 138 auf Seite 285.

13. 2. 38,1. Puls 110. Kochsalzinfusion. Aufstossen und Erbrechen, deshalb Magenspülung, durch welche wenig von der oben beschriebenen Flüssigkeit entleert wird. Im Leibe alles still, keine Blähungen. 37,4.

14. 2. 37,3. Puls 104.

15. 2. 38,0. „ 104. Magenspülung. 38,4.

16. 2. 37,8 „ 96. Blähungen gehen spontan. 38,2.

17. 2. 37,9. „ 108. Stuhlgang nach Ricinus. 38,1.

18. 2. 38,2. „ 108. 38,4.

19. 2. 37,8. „ 108. 38,4.

20. 2. 37,8. „ 108. 38,0.

21. 2. 37,6. „ 104. Verband-Wechsel. Herausnahme des Schlauches. Die Wunde sieht gut aus. 38,3.

22. 2. 37,9. Puls 100. 38,3.

23. 2. 37,4. „ 100. Der Gallenfluss sistiert. 38,1.

Normaler Verlauf. Der Gallenfluss betrug durchschnittlich am Tag 250 gr.

13. 4. Verlässt geheilt die Klinik.

Epicrise: Ich habe hier die Ectomie ausgeführt, möchte aber für derartige Fälle die Cystostomie empfehlen. Natürlich muss der intraperitoneale Abscess gehörig drainiert werden. Man wird also, wenn man cystostomiert, neben der angelegten Gallenblasenfistel die Gaze aus der Bauchhöhle nach aussen herausleiten.

Bei der Nachbehandlung haben uns in diesem Falle Kochsalzinfusionen und Magenausspülungen recht gute Dienste geleistet.

Nr. 174. A. M., 56j. Pastorsfrau aus Quedlinburg.

Aufgen.: 29. 5. 1897.

Operiert: 31. 5. 1897. Cystostomie.

Entlassen: 22. 7. 1897. Geheilt.

Anamnese: Pat., Mutter von 5 gesunden Kindern, wird von Herrn Sanitätsrat Dr. Ihlefeld der Klinik überwiesen. Sie will bis vor 8 Jahren stets gesund gewesen sein. Um diese Zeit erkrankte sie mit Magenschmerzen, Erbrechen, Stuhlverstopfung. Die Gallenblasengegend war stark druckempfindlich. Typische Kolikanfälle, aber alle ohne Ikterus, hat sie 12 durchmachen müssen; dieselben waren von verschieden langer Dauer, ½ Stunde bis 2 Tage. Seit Weihnachten 96 bemerkte sie eine Geschwulst im rechten Hypochondrium, die sehr schmerzhaft war. Da trotz Anwendung der verschiedensten Mittel die Schmerzen nicht weichen wollten, entschloss sich Pat. zur Operation. Irgend welche Abnormitäten in der Beschaffenheit des Stuhles und des Urins sind der Pat. nicht aufgefallen, in den letzten 10 Tagen bestand hohes Fieber.

Befund: Grosse, kräftig gebaute Frau von leidlich gutem Ernährungszustand. Kein Ikterus. Herz- und Lungenbefund normal. In der Gallenblasengegend ist ein eiförmiger Tumor von glatter Oberfläche und prall elastischer Konsistenz zu tasten: der Tumor verschiebt sich mit der Atmung und geht in die Leberdämpfung über; seine untere Grenze steht 2 Finger breit unterhalb des Nabels. Keine Milzvergrösserung. Stuhlgang braun, Urin hellgelb gefärbt, enthält keine abnormen Bestandteile. Temperatur abends 39,1, Puls 94, kräftig, regelmässig.

Diagnose: Akute Cholecystitis, wahrscheinlich schon purulenta, Cysticusstein.

Operation am 31. 5. 97. Chloroformnarkose. Längsschnitt im rechten Musc. rect. abdominis vom Rippenbogen an bis zum Nabel. Die Bauchhöhle wird eröffnet, es präsentiert sich die grosse Gallenblase, deren Oberfläche von peritonitischen, fibrinösen Auflagerungen bedeckt ist; ebenso ist das Peritoneum parietale in der Umgebung der Gallenblase stark injiziert, verdickt, belegt. **In der Tiefe trübe, eitrige Flüssigkeit.** Von der Gallenblase ziehen breite Verwachsungen zum Quercolon und Netz. Nachdem dieselben gelöst sind, wird die Gallenblase punktiert und dabei 100 ccm. Eiter entleert. Die Punktionsöffnung wird durch Schnitt erweitert, die Gallenblase mit Gazestreifen ausgetrocknet, mit Fäden angeschlungen und nunmehr zur Abtastung der grossen Gallengänge geschritten. Im Duct. cysticus fühlt man zwei haselnussgrosse Steine; es gelingt, dieselben in die Gallenblase zu schieben und von dort aus zu entfernen; sofort fliesst Galle. Der Hepaticus und Choledochus ist frei von Steinen. **Wegen der Peritonitis und der Eiterung in der Gallenblase wird letztere nur zum Teil an das Peritoneum parietale angenäht. In der Tiefe nach der Unterfläche der Gallenblase zu wird ein Tampon eingelegt.** Darauf teilweiser Verschluss der Bauchwunde, Verband. Dauer der Operation 1 Stunde.

Verlauf: Völlig normal; am 3. Tage floss Galle in reichlichen Mengen Täglicher Verbandwechsel. Pat. wird auf Wunsch aus der Klinik am 22. 7. entlassen. Die Gallenfistel schloss sich sehr spät, erst am 1. 9. Zurzeit ist Frau M. völlig beschwerdefrei und erfreut sich guter Gesundheit.

Epicrise: In solchen Fällen von Cholelithiasis, die mit peritonealer Eiterung einhergehen, ist die Hauptsache die Beschränkung der **Peritonitis.** Die Steinentfernung, so sehr sie anzustreben ist, kommt erst in zweiter Linie in Betracht.

Nr. 175. C. S., 42j. Portier aus Quedlinburg.

Aufgen.: 28. 8. 1900.

Operiert: 29. 8. 1900. Cystostomie. (Schlauchverfahren.)

Entlassen: 30. 9. 1900. Geheilt.

Anamnese: Familienanamnese und Vorleben ohne Belang. Pat. war immer gesund, sein Stuhlgang stets etwas träge.

1895 hatte er, ohne dass Schmerzen vorangegangen waren, angeblich nach Aerger Gelbsucht, die 14 Tage bis 3 Wochen anhielt. Danach traten Koliken auf, heftige Schmerzen unter dem rechten Rippenbogen, die nach dem Rücken ausstrahlten. Dabei war ihm sehr heiss, meist hatte er Erbrechen gegen Ende des Anfalles. Er hatte dauernd leicht gelbliche Hautfarbe, die Gelbfärbung verstärkte sich jedesmal nach dem Anfall. Etwa ein Jahr lang kamen die Anfälle alle Wochen einmal, nach Diätfehlern auch häufiger. Er machte Karlsbader und Olivenölkuren und hielt strenge Diät. Dann wurden die Anfälle seltener, kamen in Pausen von 3—9 Wochen.

Im Januar 1899 kam Pat. nach einem Anfall hierher zur Untersuchung, der Befund war jedoch negativ, und er verliess die Klinik wieder. Bis zum Herbst war er schmerzfrei, im Oktober kam wieder ein Anfall und seitdem noch ca. 15 Anfälle. Vor 5 Wochen hatte er wieder einen schweren Anfall, der mit Schüttelfrost einsetzte, er blieb 14 Tage im Bett und machte eine Karlsbader Kur durch. Aber schon 3 Tage nach derselben kam angeblich infolge eines Diätfehlers wieder ein Anfall. Seitdem haben die Schmerzen nicht wieder aufgehört, er hat ausserdem das Gefühl einer Schwellung in der Lebergegend, leichter Ikterus ist aufgetreten. Herr Dr. Strokorb-Quedlinburg rät zur Operation. Das Körpergewicht ist in den 4—5 Jahren seiner Erkrankung um ca. 40—50 Pfund herabgegangen.

Befund: Kräftiger Mann. Puls 80. Temp. 37,8. Gesichtsfarbe und besonders Konjunktiven leicht ikterisch. Urin frei. Stuhl braun.

Die Lebergegend ist im rechten Hypochondrium bedeutend vorgewölbt, man fühlt die gespannte Gallenblase bis Nabelhöhe reichend. Druck auf dieselbe ist derartig schmerzhaft, dass Pat. bei der leisesten Berührung zusammenfährt.

Diagnose: Cholecystitis sero-purulenta mit starker Beteiligung der Nachbarschaft.

Operation 29. 8. Wellenschnitt. Gallenblase sehr gross, mit Netz flächenförmig verwachsen. Punktion. Serum, dann Eiter. Bei der Lösung des Netzes von der sehr wandverdickten, stark injizierten Gallenblase gelangt man in einen **intraperitonealen abgekapselten ca. 1/4 Liter Eiter enthaltenden Abszess.** Bei weiterer Ablösung der Gallenblase bis zum Cysticus stellt sich heraus, dass dieser Gang perforiert ist und von da aus noch Eiter hervordringt. In der Gallenblase 24 kleine und 2 walnussgrosse Steine. **Tamponade der Abszesshöhle. In die Gallenblase Drain. Da die Gallenblasenwand sehr morsch ist, wird auf eine Einnähung der Gallenblase in die Bauchwunde verzichtet und das Schlauchverfahren zur Anwendung gebracht.** Verkleinerung der Bauchdeckenwunde. Dauer der Operation 50 Min.

Verlauf: 30. 8. 38,1. Puls 92. Kein Erbrechen. Abends 37,9.

31. 8. 37,8. Puls 88. Blähungen sind im Gange, Leib weich, kein Erbrechen. Abends 38,0.

1.—5 9. Alles in Ordnung. Pat. hat Stuhlgang, isst mit Appetit.

9. 9. Verbandwechsel. Die Gaze wird entfernt. Mit der Sonde fühlt man keinen Stein. Galle fliesst. Neue Tamponade. Abends 38,4.

10. 9. Verband mit Galle durchtränkt. Es wird neue Gaze aufgelegt. Abends 37,4. Weiterhin guter Verlauf.

30. 9. Geheilt entlassen.

Epicrise: Pat. hatte kürzlich eine akute serös-eitrige Cholecystitis durchgemacht. Der Cysticus war perforiert, der Eiter hatte sich zwischen Gallenblase und Netz ausgebreitet, so dass eine allgemeine Peritonitis ausblieb. Trotzdem der Kranke so viel Eiter bei sich hatte, war kein Fieber vorhanden. (37,8° C. in ano). Er hatte bis zuletzt seine Berufspflichten erfüllt. Die ausserordentliche Schmerzhaftigkeit der Gallenblasengegend, der charakteristische Tumor ermöglichten die Diagnose: akute serös-eitrige Entzündung. Bei der Operation derartiger Fälle ist es ganz unmöglich, sich über die Beschaffenheit des Cysticus und Choledochus ein vollkommen klares Bild zu verschaffen. Wir müssen uns begnügen, den Eiter zu entfernen und die Gallenblase zu säubern. Durch eine recht ausgiebige Tamponade an der Gallenblase entlang bis zum Cysticus, durch Ausstopfung des durch den Eiter geschaffenen Hohlraums mit steriler Gaze beseitigen wir die Gefahr weiterer Infektion und setzen uns zugleich in den Stand, etwa zurückgelassene Steine später entfernen zu können.

Natürlich sind solche Fälle, bei denen der Chirurg ganz zuletzt erst um Hilfe angegangen wird, recht geeignet, zu sog. Recidiven zu führen; doch trifft hiebei die Schuld nicht den Chirurgen, sondern den Patienten, der sich so spät zur Operation entschloss.

Nr. 176. E. G., 31j. Arbeitersfrau aus Pabstorf.

Aufgen.: 2. 12. 97.
Operiert: 2. 12. 97. Ectomie.
Entlassen: 15. 1. 98. Geheilt.

Anamnese: Mutter lebt noch (gesund), von Geschwistern leben noch 8, gesund. Frau G. hat als Kind Drüsenleiden gehabt (Vater wahrscheinlich tbc.), heiratete 25 Jahr alt, ist Mutter von 3 Kindern, das älteste skrophulös. Seit Ende 1896 hat Pat. Schmerzen in der Magengrube, die sich als zeitweiser Druck bemerkbar machten. Appetit nicht gestört, Hartleibigkeit seit ein paar Jahren. November 1897 bemerkte Pat. zunehmenden Schmerz in der rechten Seite (Gallenblasengegend), es stellte sich ein schmerzhafter Knoten unter dem rechten Rippen-

rand ein, einen Tag — ca. 8 Tage nach Beginn — brachte Pat. im Bette zu. Der Appetit war jetzt geschwunden, viel Durst. Pat. weiss nicht, ob sie Fieber hatte. Der Arzt, Herr Dr. Klavehn, ordnete nach der Untersuchung die Ueberführung in die Klinik an und wohnte der Operation bei. — Pat. kommt gegen Abend am 2. 12. 97 an.

Befund: Kleine magere Frau, alte Narben rechts am Halse. Bauch etwas aufgetrieben, Tympanie, in der Gallenblasengegend deutliche Resistenz, Tumor palpabel bis fast in Nabelhöhe, Oedem der Bauchdecken rechts oben. Blähungen sistieren, Temp. 40,8, Puls 130, klein. **Wegen des schlechten Allgemeinbefindens wird auf Baden und Abführen verzichtet und sofort zur Operation geschritten.**

Diagnose: Empyem der Gallenblase, Pericholecystitis, diffuse eitrige Peritonitis.

Operation: 2. 12. 97. Abends ½10 Uhr. Chloroformnarkose. Längsschnitt im rechten M. rect. abdom. Es präsentiert sich die mit Netz verklebte Gallenblase als ziemlich grosser Tumor. **Wand eitrig belegt, desgleichen die sichtbaren Darmschlingen. In den tieferen Partien der Bauchhöhle viel trübe Flüssigkeit.** Exstirpation der eiterhaltigen, keine Steine enthaltenden Gallenblase. Ausgedehnte Ausstopfung der Bauchhöhle. Teilweiser Verschluss der Bauchwunde.

Verlauf: In den ersten Tagen zweimal je 1½ Liter Kochsalzlösung subcutan. Im Verlaufe nötigt eine vorübergehende Blasenlähmung zum Katheterismus mit Ausspülung der Blase.

Temp.:	3. 12.	39,1	40,0	12.	38,5	38,9
	4. „	38,5	38,5	13.	38,5	38,5
	5. „	37,9	38,7	14.	37,8	38,0
	6. „	38,2	38,7	15.	37,3	38,4
	7. „	37,8	38,5	16.	37,5	37,9
	8. „	38,5	39,5	17.	37,2	37,5
	9. „	38,3	39,5	18.	37,3	37,4
	10. „	38,6	39,5	19.	37,3	37,3
	11. „	39,0	38,9	20.	37,2	37,7

Weiterhin normale Temperaturen. Geheilt entlassen am 15. 1. 98.

Epicrise: Die diffus-eitrige Peritonitis kam langsam zur Ausheilung. — Ueber die Behandlung dieser gefürchteten Krankheit gehen die Ansichten weit auseinander. Ich will nicht näher auf dieses Thema eingehen, möchte nur erwähnen, dass ich neben Ausspülungen der Bauchhöhle mit Kochsalzlösungen die ausgedehnte Tamponade verwende und von subcutanen Kochsalzinfusionen während der Nachbehandlung einen häufigen Gebrauch mache. —

Der folgende Fall, bei dem eine intraperitoneale, durch Pankreasnekrose bedingte Eiterung beseitigt wurde, nimmt insofern eine Sonderstellung ein, als eine Operation zur Ausführung kam, wie sie bisher noch nicht gemacht wurde, nämlich

die Einpflanzung eines Pankreascysten-Fistelgangs in die Gallenblase mit nachfolgender Cysto-Gastrostomie.

Nr. 177. C. M., 48 j. Fleischermeister aus Berlinchen.

Aufgen.: 21. 8. 1903.

Operiert: 23. 8. 1903. Cystostomie. Pankreasnekrosen-Operation.

Entlassen: 31. 10. 1903. Geheilt bis auf Fistel.

Wiederaufgen.: 9. 2. 1904.

Operiert: 12. 2. 1904. Anastomose zwischen Pankreascyste und Gallenblase und Cysto-Gastrostomie.

Entlassen: 9. 3. 1904. Geheilt.

Anamnese: Pat. ist verheiratet, hat 2 Kinder. Er wurde vor ca. 10 Jahren wegen einer Mastdarmfistel operiert. Schon seit vielen Jahren leidet er an Magendruck. Seit 7 Jahren Gallensteinkoliken. Dabei mehrere Stunden dauernde Kolikschmerzen, von der Magengrube nach rechts hin bis ins Kreuz ausstrahlend, oft Erbrechen, kein Fieber. Nach jeder Kolik leichte Gelbsucht. Stuhl hell; Steine wurden nicht gefunden. Pat. lag oft wochenlang zu Bett. Kolikanfälle in den ersten Jahren alle 4 Wochen, dann seltener (ein paar Mal im Jahre) und „dumpfer". In den Zwischenzeiten Wohlbefinden, keine Gewichtsabnahme. In den letzten Jahren viermal Kur in Karlsbad. Die letzten 1—1½ Jahre keine Kolik bis Juli 1903. Herr Dr. Ocker-Berlinchen schreibt über den weiteren Verlauf: „Juni 1903 Kur in Karlsbad. Am 19. Juli 1903 wiederum ein Kolikanfall (100 gr. Ol. oliv. innerlich, Morphium subkutan.) Anfall sehr heftig, dauerte 1 Stunde. Am 29. Juli nachts wiederum ein Anfall, der bis 30. Juli nachm. dauerte. An Morphium erhielt Pat. in viermaliger Dosis im ganzen 0,06 subkutan. Es stellten sich nun die Zeichen einer schweren Leberinsuffizienz ein. Der Stuhl, der anfangs angehalten und weder durch Einnahme von Oel noch durch hohe Einläufe zu erzielen war, ging in profuse Diarrhoeen über, Ikterus der Skleren und Haut, subnormale Temperaturen bis 34,8°, kalte Extremitäten, Puls 160—180, unregelmässig, nicht fühlbar. Abdomen hochgradig aufgetrieben, Leber bis 2 Querfinger breit oberhalb des Nabels deutlich fühlbar. Tannigen mit Opium, Opiumsuppositorien, Aether, Wein, Kognak, Kaffee, Eisblase aufs Herz wurden angewandt. Der bedrohliche Zustand bestand vom 31. Juli bis 2. August. Nach Einnahme von Bismut. subnitric. änderte sich das Bild. Der Meteorismus schwand, die Stühle wurden weniger, Lebervergrösserung ging zurück. Stinkende Stühle wurden kompakter. Der Puls wurde kräftiger, regelmässiger, immer noch 120—130. Bei sehr vorsichtiger Diät und kleinen Dosen Opium weitere Besserung. In letzter Zeit Einnahme von Eunatrol 0,25 zweimal. Zurzeit besteht eine beträchtliche Lebervergrösserung, andauernde, äusserst heftige Schmerzen im ganzen Abdomen, besonders aber in der Magengrube und nach rechts

davon in der Lebergegend, dabei alle paar Minuten richtige Kolikschmerzen, zeitweise grosse Unruhe (Puls 90—100). Schlaf Nachts gering, daher immer noch 0,01 Morphium per os oder auch Chloral mit Morphium. Während der kritischen Zeit vom 29. 7. bis 2. 8. zeigte sich Indikan im Urin, Eiweiss in Spuren, am 29. Juli kein Zucker, am 1. August 1,5%, am 2. August 0,5%, am 5. August 0%. Pat. ist starker Fleischesser. Potus et Infectio negativ."

Befund: Elend aussehender, kleiner, untersetzter Mann. (Körpergewicht vor der Krankheit 158 Pfund.) Spur von Ikterus; Puls 120, dabei Temperatur 36,8—37,4°. Im rechten Hypochondrium grosser, sehr schmerzhafter Tumor; Leib sehr aufgetrieben. Der Tumor hat die Form der Gallenblase, doch ragt er etwas weit nach links hinüber. Urin frei. Herz und Lungen gesund.

Diagnose: Empyem der Gallenblase.

I. Operation: 23. 8. 1903. Sehr gute Chloroform-Sauerstoffnarkose. Vorher 0,02 Morphium. Dauer der Operation 1½ Stunde. 60 gr. Chloroform. Operation in Gegenwart der Herren Dr. Offenbach aus New-York, Dr. Alden und Dr. Henry aus Cleveland-Ohio. Wellenschnitt. Gallenblase gross, enthält serösen Eiter, trübe Galle und viele Steine, ist mit Duodenum und Netz verwachsen. Hinter dem Magen ein gewaltiger, prall elastischer Tumor. Fettnekrosen im kleinen Netz.

Stumpfe Durchtrennung des kleinen Netzes dicht über der kleinen Kurvatur des Magens nach Absperrungstamponade. ½ Liter stinkender Eiter in der bursa omentalis. Pankreas wird in 2 nekrotischen Stücken (das eine 12 cm. lang und 4 cm. dick) entfernt. Hinterher sehr lebhafte Blutung. Rohr und 3 Tampons in die Bursa omentalis. Schlauch in die Gallenblase. „Suspension" der Gallenblase an dem Peritoneum parietale. Choledochus anscheinend frei. Tamponade mit 3 Streifen, Excision eines kleinen Stückes Netz (Fettnekrosen). Naht, Verband. Puls nach der Operation besser wie bisher.

Verlauf: 23. 8. 1903. Temp. Ab. 38,1, Puls 116.

24. 8. 1903. **Temp. Morg. 39,0, Puls 140, aber ziemlich kräftig. Leichte Unruhe, grosse Mattigkeit. Einmal Erbrechen von etwas altem Blut. Magenspülung, im Magen ziemlich viel altes Blut; viel Gase.** Wechsel der oberen Verbandschichten, da Verband durch. Es läuft etwas Galle und viel Sekret aus der Abscesshöhle. Leib weich, druckempfindlich. Kampferinjektionen. Kochsalzeinläufe. **Temp. Nachm. 39,6, Puls 160, weniger kräftig.** Unruhe und viel Aufstossen. Magenspülung ergibt nur Flüssigkeit (Tee usw.), kein Blut. Kochsalzinfusion. Kognakklystier.

25. 8. 1903. Temp. M. u. Ab. 38,8, Puls 120—130, wieder kräftiger, Befinden erheblich besser. Keine Unruhe. Kein Erbrechen, wenig Aufstossen. Blähungen gehen. Noch dreimal Kochsalzklystiere.

26. 8. 1903. Temp. M. 38,3, Ab. 38,6, Puls 110—120, kräftig. Be-

finden gut. Verband stark durch. Es läuft viel Galle und eitriges Sekret. Verbandwechsel.

29. 8. 1903. Temperaturen zwischen 38,2—38,4. Verbandwechsel, da Verband wieder stark durch. Es läuft täglich ziemlich viel eitriges Sekret und Galle durch die Rohre.

1. 9. 1903. Erster eigentlicher Verbandwechsel. Entfernung der Rohre, sämtlicher Tampons bis auf einen, der längs der kleinen Kurvatur des Magens hin nach oben liegt. Tampons riechen stark. Wundhöhle sehr tief, beim Ausspülen werden zahlreiche grössere und kleinere Fetzen nekrotischer Pankreas-Drüsensubstanz herausgespült. Loch in der Gallenblase gut sichtbar. **Ausspülung der letzteren, wobei mehrere grössere und kleinere Steine herausgespült werden.** Drainage der Bursa omentalis durch Rohr-Tamponade. Temp. Ab. 38,2, Puls 140, ziemlich klein.

2. 9. 1903. Verband stark durch. Verbandwechsel. Letzter Tampon entfernt. Ausspülung, wobei einzelne nekrotische Pankreasfetzen herausgespült werden. Temp. M. 38,2, Ab. 38,3. Puls 120 bis 130, kräftiger.

4. 9. 1903. Entfernung sämtlicher Nähte und Fäden samt Drähten.

6. 9. 1903. Verband täglich durch. Beim Ausspülen entleert sich täglich reichlich trübes, stinkendes, eitriges Sekret und noch viele grössere und kleinere Pankreasfetzen, die noch mehr oder weniger deutlich die Struktur der Drüse aufweisen. Ausspülung der Gallenblase, keine Steine mehr in derselben nachweisbar. Temp. Ab. noch 38,0—38,2 °.

10. 9. 1903. Sekretion etwas geringer. Temp. fast normal. Heute wieder grössere Stücke nekrotischer Pankreassubstanz entleert.

13. 9. 1903. Temperaturen wieder etwas höher 38,0—38,6 °. Heute wieder zwei ziemlich grosse nekrotische Pankreasfetzen herausgespült.

24. 9. 1903. Temperaturen vom 14. 9. bis heute fast normal (Abends 37,8—38,0.) Verbandwechsel noch täglich. Wunde wird enger. Es fliesst noch reichlich Sekret und Pankreassaft, ab und zu werden noch kleine Fetzen nekrotischer Pankreassubstanz herausgespült.

25. 9. 1903. Rohr wird heute fortgelassen. Abends Temp. 39,0. Schmerzen im Leib. Hinter der Tamponade erhebliche Retention.

2. 10. 1903. In den letzten Tagen Allgemeinbefinden etwas schlechter. Abends Temperaturen bis 39,0. Mehrfach Aufstossen, Stuhlgang in Ordnung. Schmerzhafte Resistenz in der Ileocoecalgegend.

4. 10. 1903. Resistenz deutlicher. Fluktuation nicht nachweisbar.

8. 10. 1903. Pat. ist wieder fieberfrei, fühlt sich besser. Appetit hebt sich. Galle fliesst ziemlich reichlich, auch die Sekretion aus der Fistel ist noch beträchtlich.

10. 10. 1903. Resistenz in der rechten Bauchseite wieder so gut wie geschwunden. Besserung hält an.

14. 10. 1903. Resistenz unterhalb der Fistel wieder deutlicher.

Appetit wieder etwas schlechter. Temperaturen Abends wieder höher bis 38,5 °.

18. 10. 1903. Pat. wieder fieberfrei.

24. 10. 1903. Resistenz im Abdomen fast ganz verschwunden. Temp. dauernd normal. Wundtrichter so eng, dass heute das Drainrohr fortgelassen werden muss. Pat. steht wieder auf.

27. 10. 1903. Sekretion geringer. Geringer Gallenfluss. Befinden gut. Appetit gut. Leib weich. Resistenz geschwunden.

30. 10. 1903. Fistelgang ganz eng, so dass er den Spülkatheter gerade noch passieren lässt, ca. 12 cm. tief. Sekretion noch ziemlich reichlich, fast ganz klar. Geringer Gallenfluss. Temperatur dauernd normal. Wird in die Behandlung seines Hausarztes entlassen.

Epicrise: Die Diagnose stimmte nur teilweise. Zucker im Urin kommt auch bei Cholelithiasis vor. Auffallend war das Hinüberragen des Tumors nach links. Das hätte unter Berücksichtigung des schweren Krankheitsbildes auf die Diagnose einer Pankreaseiterung führen können. Der Weg durch das kleine Netz war hier der einfachste. Umfassende Tamponade ist die Hauptsache.

Der weitere Verlauf war folgender: Als sich der Patient im Dezember 1903 wieder in der Klinik vorstellte, floss aus der noch bestehenden, nur noch etwas enger gewordenen Fistel sehr reichlich anscheinend reines Pankreassekret mit einer Spur Galle. Nach Erweiterung der Fistel durch Laminaria wurde Pat. wieder nach Hause entlassen. Am 22. Januar 1904 suchte Pat. wiederum unsere Klinik auf. Aus der noch immer bestehenden Fistel floss aber jetzt zur Hauptsache reichlich Galle, vielleicht mit etwas Pankreassaft gemischt. Dem Pat. wurde deshalb geraten, sich nochmals in die Klinik aufnehmen zu lassen, um die Fistel operativ zu beseitigen.

Befund: 9. 2. 1904. Pat. sieht zurzeit sehr gut, fast blühend aus, hat seit der Operation im August vorigen Jahres 40 Pfund zugenommen. Schmerzen hat Pat. nicht mehr; die früher noch häufig auftretenden Rückenschmerzen haben sich seit ca. 14 Tagen nicht mehr eingestellt. Seitdem ist auch der noch immer sehr reichliche Ausfluss aus der Fistel rein gallig geworden.

10. 2. 1904. Stöpselung der Fistelöffnung, aus der ziemlich reichlich anscheinend reine Galle läuft. Der Fistelgang ist noch etwa 10 cm. tief. Der Stuhl ist etwas hell. Im Urin kein Eiweiss, kein Zucker.

11. 2. 1904. Trotz der Stöpselung der Fistel keine Schmerzen. In dem Verband nur eine Spur Galle. Nach Entfernung des Stöpsels fliesst erst nach Sondierung der Fistel, wobei die Sonde offenbar in die Gallenblase selbst gelangte, Galle. Wiederum Stöpselung der Fistel.

12. 2. 1904. Im Verband ziemlich reichlich Galle. Es wird vermutet, dass ev. ein Gallenstein im Choledochus bezw. in der Papille,

Fig. 23.

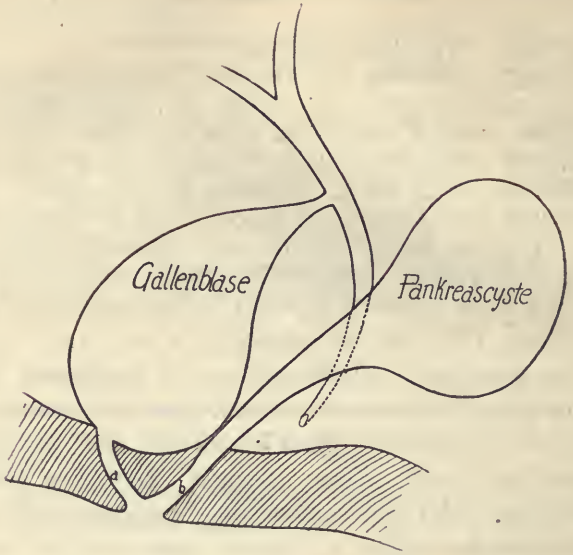

a. Gallenfistel, b. Pankreascystenfistel.
(Beide münden durch die Bauchwand nach aussen.)

Fig. 24.

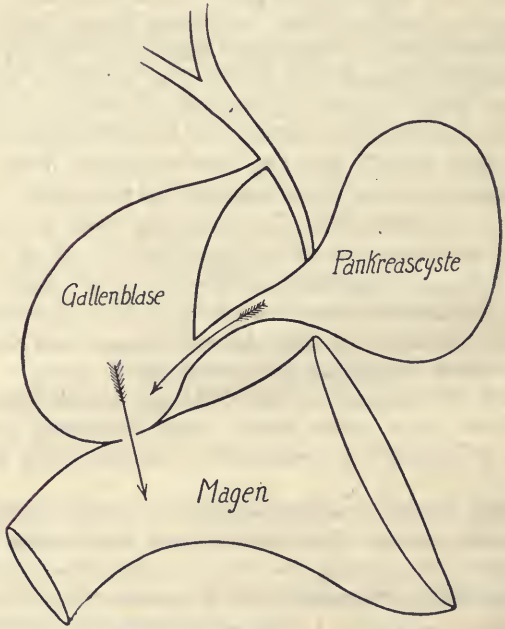

Nach Freipräparierung der beiden Fisteln ist die Pankreascystenfistel in die Gallenblase eingenäht; die Gallenblase ist mit dem Magen in Verbindung gebracht.

vielleicht auch ein Pankreasstein in der Papille sich findet. Möglich ist es auch, dass eine blosse Zerrung der Gallenblase infolge der seitlichen Annähung an die Bauchwand den Gallenfluss verursacht. Es wird in Aussicht genommen, 1. entweder, falls ein Stein sich findet, diesen zu entfernen, sonst eine Anastomose auszuführen; oder 2. Ablösung und Vernähung der Gallenblase.

II. Operation: 12. 2. 1904. Gute Sauerstoff-Chloroformnarkose (120 Minuten 65 gr. Chloroform). Schnitt in der alten Narbe. Exzision der Fistelöffnung. Ablösung der an die Bauchwand herangezerrten Gallenblase, gelingt nur etwa in der oberen Hälfte derselben. Durch Sondierung lässt sich ein Stein nicht nachweisen.

Es fliesst dauernd sehr reichlich klare Galle. Bei der versuchten weiteren Ablösung der Gallenblase stösst man an der medialen Seite auf einen zweiten Fistelgang, aus dem klares, helles Sekret (Pankreassaft) ziemlich reichlich hervorfliesst. **Nach Sondierung des Ganges strömen aus der jetzt weiten Fistelöffnung grosse Mengen des offenbar unter hohem Druck stehenden Sekretes im Bogen heraus.** Eine weitere Ablösung der Gallenblase gelingt nicht, auch lassen sich wegen der vielen Verwachsungen weder Cysticus noch Choledochus durchfühlen. Ob ein Stein dort vorhanden, muss daher dahingestellt bleiben. Die Fistel, aus der das Pankreassekret dauernd sehr reichlich hervorströmt, ist offenbar die alte Pankreasfistel, nach deren vermutlich in der letzten Zeit erfolgten Verheilung sich eine Pankreasretentionscyste entwickelt hat. Für das weitere operative Vorgehen kam natürlich die Drainage der beiden Fisteln nicht in Betracht, wollte man nicht den Zustand vor der Operation in noch verschlechtertem Masse wiederherstellen. Ebensowenig konnte eine Vernähung der Gallenblase bezw. der Fistel in Betracht kommen, da bei dem erheblichen Druck der Sekrete ein Nachgeben der Naht zu erwarten war. Vielmehr konnte es sich einzig und allein um eine Anastomosen-Bildung zwischen den Fistelöffnungen und dem Magendarmkanal handeln. Für die Pankreasfistel, die dicht an der medialen Seite der Gallenblase endete, war technisch nur **die Einnähung der Fistel in die mediale Seite der Gallenblase möglich, also eine Anastomose zwischen Fistelgang einer Pankreasretentionscyste und der Gallenblase.** Diese gelang denn auch bei dem ziemlich weiten Lumen der Fistelöffnung gut. Nunmehr galt es, eine Anastomose zwischen Gallenblase und Magendarmkanal herzustellen. Die Bauchhöhle war aber auch nach unten hin durch sehr zahlreiche Verwachsungen, besonders des sehr verdickten klumpigen Netzes mit dem Peritoneum parietale abgeschlossen. Zu dem Duodenum zu gelangen war unmöglich. Auch die Absicht, zu der Anastomosen-Bildung eine Jejunum-Schlinge zu verwenden, musste aufgegeben werden, da es sehr schwierig gewesen wäre, eine solche Schlinge herüberzuholen, und es leicht zu einer Abknickung derselben hätte kommen können. **Es blieb also nur die Anastomosenbildung zwischen Magen und Gallenblase übrig. Daher nach Durchtrennung des Ligamentum teres Cysto-Gastrostomie.** Magen (Pylorus-

teil) und Gallenblase legen sich verhältnismässig gut aneinander. Netzplastik auf die Anastomosennaht. Schluss der Bauchwunde, nachdem noch zur Beseitigung der bestehenden Bauchhernie seitlich des Bauchschnittes die dünne Partie der Bauchdecken exzidiert war.

Verlauf: 12. 2. 1904. Temp. Abends 37,8. Puls 108. Einmal Erbrechen von etwas Galle. Nachts noch einmal etwas Galle und Flüssigkeit (Tee) ausgebrochen.

13. 2. 1904. Temp. morgens 38,6, abends 39,9, Puls 132, abends 150—160, aber ziemlich kräftig. Sehr wenig Aufstossen, kein Erbrechen. Etwas Leibschmerzen, Leib weich, nicht druckempfindlich. Blähungen nach Spritze.

14. 2. 1904. Temp. morgens 39,3, abends 38,4. Puls 140, kräftig. Befinden gut, nur etwas Unruhe. Blähungen spontan.

15. 2. 1904. Temp. morgens 37,3, abends 39,0. Puls 104—120. Befinden weiter gut. Einmal gut gefärbter Stuhl.

16. 2. 1904. Temp. morgens 38,6, abends 38,0. Verband etwas durch. Verbandwechsel. Aus einem der Stichkanäle in der Mitte der Wunde sickert etwas trübes Sekret. Nach Entfernung der betreffenden und der beiden benachbarten Nähte wird die Wunde an dieser Stelle etwas geöffnet, wobei mässig reichlich trübe Flüssigkeit ausfliesst. Ausspülung mit dem Spülkatheter. Drainage mittels zweier Drainrohre.

17. 2. 1904. Temp. normal. Befinden gut. Pat. fängt an zu essen. Stuhl reichlich, spontan, gut gefärbt.

23. 2. 1904. Verband heute trocken. Nur noch etwas Sekret im Verband.

28. 2. 1904. Verband täglich fast völlig trocken. Nur noch etwas Sekret in demselben.

2. 3. 1904. Der kleine Wundtrichter beginnt sich zu schliessen, aus den Stichkanälen keine Sekretion mehr. Pat. steht auf.

9. 3. 1904. Befinden dauernd gut. Appetit sehr gut. Täglich gutgefärbter Stuhl. Wundtrichter geschlossen. Geheilt entlassen.

Pat. wird bei Gelegenheit des Chirurgenkongresses 1904 völlig geheilt vorgestellt.

Epicrise: Pat. war durch die stark fliessende Fistel sehr belästigt; er verlangte ihre Beseitigung, obwohl ich ihm die Schwierigkeiten einer zweiten Operation klar und deutlich auseinandergesetzt hatte. Ich nahm an, dass ein Stein in der Papille den Gallenfluss nach dem Duodenum hinderte und zugleich den Ductus Wirsungianus komprimierte. Meine Absicht war, den Stein in der Papille zu entfernen. Aber die Adhäsionen waren so stark, dass eine Freilegung unmöglich war. Zur Anastomose stand mir nur der Pylorusteil des Magens zur Verfügung. Das Duodenum war wegen der Verwachsungen unzugänglich. Nach Isolierung des Fistelganges der Bauch-

speicheldrüse wurde dieser in die Gallenblase seitlich implantiert und dann die Gallenblase mit dem Magen verbunden.

Solche Cysto-Gastrostomien habe ich bisher in 12 Fällen gemacht, ohne dass die Galle die Magenverdauung irgendwie gestört hätte.

Nachtrag.

Nr. 7 (mit Gallenfistel entlassen) ist unterdessen geheilt.

Ebenso sind geheilt entlassen: Nr. 27, 28, 49, 52, 63, 66, 85, 86, 87, 111.

Lehmanns medizinische Handatlanten.

Band I.

Atlas und Grundriss der

Lehre vom Geburtsakt u. der operativen Geburtshilfe

von Dr. **O. Schäffer,** Privatdozent an der Universität Heidelberg.

Mit 16 bunten Tafeln nach Originalen von Maler A. Schmitson und 139 Abbildungen.

5. erweiterte Auflage. Preis eleg. geb. Mk. 8.—

Die Wiener medizin. Wochenschrift schreibt: Die kurzen Bemerkungen zu jedem Bilde geben im Verein mit demselben eine der anschaulichsten Darstellungen des Geburtsaktes, die wir in der Fachliteratur kennen.

Band II.

Geburtshilfliche Diagnostik und Therapie.

Von Dr. **O. Schäffer,** Privatdozent an der Universität Heidelberg.

Mit 160 meist farbigen Abbildungen auf Tafeln nach Originalen von den Malern A. Schmitson und C. Krapf, und zahlreichen Textillustrationen.

2. vollst. umgearb. u. erw. Aufl.

Preis eleg. geb. Mk. 12.—

Band III.

Atlas und Grundriss der Gynäkologie.

Von Dr. **O. Schäffer,** Privatdozent an der Universität Heidelberg.

Mit 90 farbigen Tafeln, 65 Text-Illustrationen und reichem Text.

2. vollständig umgearbeitete und erweiterte Auflage.

Preis eleg. geb. Mk. 14.—

Band XXVIII.

Atlas und Grundriss

der

Gynäkologischen Operationslehre.

Von Dr. **O. Schäffer,** Privatdozent an der Universität Heidelberg.

Mit 42 farbigen Tafeln und 21 zum Teil farbigen Textabbildungen nach Originalen von Maler A. Schmitson.

Preis schön und dauerhaft gebunden Mk. 12.—

Prof. **Fritsch, Bonn,** schreibt (Centralblatt für Gynäkologie 1895, No. 39):

Als Gegengewicht gegen die quantitative Vermehrung des Lernstoffes hat man vielfach die Lehrmittel verbessert. Es sind kurze Kompendien, instruktive Abbildungen eingeführt.

Diese Tendenz verfolgen auch die bei Lehmann erschienenen Atlanten. Einer der besten ist jedenfalls der von S. Ich möchte den Studenten mehr diesen Atlas als eines der modernen Kompendien empfehlen. Alle Zeichnungen sind einfach, übersichtlich und jedenfalls so hergestellt, dass der Lernende auf den ersten Blick das sieht, was er sehen soll. Es wäre sehr zu wünschen, dass diese Atlanten von den Lehrern überall warm empfohlen würden.

Lehmanns medizinische Handatlanten.

Band IV.

Atlas und Grundriss der

Krankheiten der Mundhöhle, des Rachens und der Nase

Zweite Auflage.

17 Bogen Text, 42 farbige Tafeln und 39 Textabbildungen.

Preis geb. Mk. 12.—

Band XIV.

Atlas und Grundriss der

Kehlkopf-Krankheiten

Mit 48 farbigen Tafeln und zahlreichen Textillustrationen nach Originalaquarellen des Malers **Bruno Keilitz.**

Preis geb. Mk. 8.—

von **Dr. Ludwig Grünwald** in **München.**

Dem oft und gerade im Kreise der praktischen Aerzte und Studierenden geäusserten Bedürfnisse nach einem farbig illustrierten Lehrbuche der Kehlkopfkrankheiten, das in knapper Form das anschauliche Bild mit der im Text gegebenen Erläuterung verbindet, entspricht das vorliegende Werk des bekannten Münchener Laryngologen. Weit über hundert praktisch wertvolle Krankheitsfälle und 30 mikroskopische Präparate, nach Naturaufnahmen des Malers Bruno Keilitz, sind auf den 48 Volltafeln in hervorragender Weise wiedergegeben, und der Text, welcher sich in Form semiotischer Diagnose an diese Bilder anschliesst, gehört zu dem Instruktivsten, was je auf diesem Gebiet geschrieben wurde.

Band XIII.

Atlas und Grundriss der Verbandslehre

für Studierende und Aerzte

von

Dr. Albert Hoffa,

a. o. Professor an der Universität Berlin, Geh. Medizinalrat, Direktor der Universitäts-Poliklinik für orthopädische Chirurgie.

Mit 148 Tafeln nach Originalaquarellen von Maler Joh. Fink.

3. vermehrte und verbesserte Auflage.

Preis gebunden Mk. 8.—

Dieses Werk verbindet den höchsten praktischen Wert mit vornehmster, künstlerischer Ausstattung. Das grosse Ansehen des Autors allein bürgt schon dafür, dass dieses instruktive Buch, das die Bedürfnisse des Arztes, ebenso wie das für den Studierenden Nötige berücksichtigt, sich bei allen Interessenten Eingang verschaffen wird. Es liegt bereits in dritter Auflage vor. Die Abbildungen sind durchweg nach Fällen aus der Würzburger Klinik des Autors in prächtigen Originalzeichnungen durch Herrn Maler Fink wiedergegeben worden.

Lehmanns medizinische Handatlanten.

Band XXXII.

Atlas und Grundriss

der

Kinderheilkunde

von Dr. R. Hecker und Dr. J. Trumpp,

Privatdozenten an der Universität München.

30 Bogen 8°. Mit 48 farbigen Tafeln und 144 schwarzen Textabbildungen.

Preis schön und dauerhaft gebunden Mk. 16.—.

Die Kinderheilkunde eignet sich wegen der Uebersehbarkeit der Körperformen und der grossen Zahl der auf der Oberfläche des Körpers sich abspielenden Erkrankungen ganz besonders für die bildliche Darstellung. Die beiden Autoren vereinigen in wissenschaftlicher wie in künstlerischer Beziehung in hervorragendem Masse diejenigen Eigenschaften, die sie zu einer gedeihlichen Lösung ihrer Aufgabe befähigen. Wer die Schwierigkeiten kennt, die bei der Herstellung solcher Tafeln zu überwinden sind, wird die grosse Mehrzahl derselben als ganz vorzüglich gelungen bezeichnen.

Dem Atlas ist ein Text beigegeben, dem die Abbildungen gleichsam als Illustration dienen. Er zeichnet sich durch eine klare, knappe und doch angenehm zu lesende Diktion, sowie durch übersichtliche Anordnung und Behandlung des Stoffes aus. Auch Erfahrene werden zumal die Kapitel über Allgemeinerkrankungen, über Infektions-, Verdauungs- und Nervenkrankheiten mit Nutzen lesen. Es ist überflüssig, Einzelheiten lobend hervorzuheben, das Werk empfiehlt sich selbst. Man kann jedenfalls mit Genugtuung konstatieren, dass mit dem Erscheinen dieses Atlasses ein dem Studierenden wie dem praktischen Arzte und dem Kliniker gleich willkommenes Werk geschaffen wurde, das einen bedeutungsvollen Zuwachs der deutschen pädiatrischen Literatur darstellt.

Escherich-Wien, Münchener med. Wochenschrift No. 48, vom 29. Nov. 1904.

Band XXIII.

Atlas und Grundriss

der

orthopädischen Chirurgie

von Privatdozent

Dr. A. Lüning, Zürich

und Privatdozent

Dr. W. Schulthess, Zürich.

Mit 16 farbigen Tafeln und 366 Textabbildungen.

Preis elegant gebunden Mk. 16.—